

Dojenački hemangiomi

Roganović, Jelena

Source / Izvornik: **Glasnik pulske bolnice, 2017, 13, 17 - 20**

Journal article, Published version

Rad u časopisu, Objavljena verzija rada (izdavačev PDF)

Permanent link / Trajna poveznica: <https://um.nsk.hr/um:nbn:hr:184:396617>

Rights / Prava: [Attribution-NonCommercial-NoDerivatives 4.0 International/Imenovanje-Nekomercijalno-Bez prerada 4.0 međunarodna](#)

Download date / Datum preuzimanja: **2024-11-25**



Repository / Repozitorij:

[Repository of the University of Rijeka, Faculty of Medicine - FMRI Repository](#)



DOJENAČKI HEMANGIOMI

Infantile hemangiomas

Jelena Roganović

Klinika za pedijatriju, Klinički bolnički centar Rijeka, Rijeka

Summary: Infantile hemangiomas (IH) are the most common tumors in childhood. The typical clinical picture is characterized by rapid growth in the first year, followed by spontaneous slow regression. A minority of IH is associated with complications that can be life-threatening or cause permanent damage. The therapeutic approach is individualized, depending on the size, morphology and localization of lesions, growth phase, complications and the age of affected child. Propranolol is a drug of choice for children who require systemic therapy.

Keywords: hemangioma; infants

Uvod

Dojenački hemangiomi (DH) su benigne vaskularne neoplazme. Karakterističan klinički tijek odlikuje rana proliferacija iza koje slijedi spontana involucija. Većina DH ne uzrokuje komplikacije niti zahtijeva terapiju. U radu su prikazane bazične suvremene spoznaje o patogenezi, prirodnom tijeku, komplikacijama i terapijskom pristupu DH.

Epidemiologija

Učestalost hemangioma procjenjuje se na 3 do 10% sve dojenčadi. Češći su u djevojčica. Najznačajniji čimbenik rizika je niska porođajna masa, te je učestalost u nedonoščadi porođajne mase ispod jednog kilograma od 22 do 30% (1). Prenatalni čimbenici rizika za DH su višeploidne trudnoće, starija dob majke, transcervikalna biopsija korionskih resica, preeklampsija, placenta previja i placentarne anomalije. U 12% slučajeva pojavnost je obiteljska. Opisana je udruženost DH s uzimanjem lijekova za plodnost, primjenom eritropoetina i porodom na zadak. Značajno su češći u bijele rase (2).

Etiopatogeneza

Uzroci nastanka nisu u potpunosti poznati. Predložene su tri glavne hipoteze koje se međusobno ne isključuju: teorija tkivne hipoksije, teorija embolizacije placentalnih endotelnih stanica te teorija povećane angiogene i vaskulogene aktivnosti. DH posjeduju histokemijske biljege (glukoza transporter izoform 1, Lewis Y antigen, merozin, Fc- γ receptor-IIb) koji su prisutni na placentalnim krvnim žilama. Prema novim spoznajama DH nastaju klonalnom ekspanzijom endotelnih progenitorskih stanica uslijed somatske mutacije ili abnormalnih signala iz okolnih tkiva s posljedičnom vaskulogenezom. U rastu DH imaju ulogu i angiogeni peptidi, kao vaskularni endotelni čimbenik rasta i bazični čimbenik rasta fibroblasta (3, 4).

Klinička slika

Većina DH nije prisutna pri rođenju, već se primjećuje u prvim danima ili tjednima života. Polovici DH prethodi ane-

mična makula (lokalna ishemija) ili takozvana prekursorska lezija. DH karakterizira jedinstveno biološko ponašanje, s dvije dinamičke faze, fazom proliferacije i fazom involucije. Proliferacija se zbiva u prvim mjesecima. Spontana involucija najčešće započinje nakon navršene prve godine. Razdoblje između proliferacije i involucije, obično od 6 do 12 mjeseci života, često se naziva fazom platoa i rezultat je privremene ravnoteže između stanica koje proliferiraju i onih koje podliježu apoptozi. Prvi klinički znak involucije površinskih DH je sivkasta površina ili centralna promjena boje, a same lezije postaju mekše i manje izbočene. Vrijeme involucije je vrlo varijabilno i ovisi o veličini, morfologiji i lokalizaciji hemangioma. Godišnja stopa regresije je oko 10%, tako da otprilike 50% DH involuiraju do 5 godina, 70% do 7 godina i 90% do 9 godina (2,5). Više od polovice DH involuiraju s rezidualnom promjenom kože, poput teleangiektazija, atrofije, suviška kože, diskoloracije ili ožiljaka (6).

DH se za vrijeme proliferativne faze mogu klasificirati u tri tipa prema dubini mekotkivne komponente. Površinski DH imaju površinu crvene boje s odsutnom ili slabo zamjetnom potkožnom komponentom. Godinama su se nazivali kapilarnim hemangiomima ili tvorbama poput jagode (engl. *strawberry mark*). Duboki DH su lokalizirani u dubljim strukturama, plavičasto prosijavaju ili je koža iznad njih nepromijenjena. Naziv "kavernozni" hemangiom više se ne koristi. Kombinirani ili miješani DH sadrže površinsku i duboku komponentu. Površinski DH se najčešće primjećuju ranije i ranije ulaze u fazu involucije od dubokih (3,7).

DH se prema anatomske konfiguraciji klasificiraju u lokalizirane (fokalne), segmentalne, neodređene i multifokalne (multiple). Najčešći su lokalizirani (67,5%), zatim slijede neodređeni (16,5%), segmentalni (13%) i multifokalni (3,6%) DH (3). Lokalizirani DH su manji i jasno ograničeni. Segmentalni DH zahvaćaju veće područje koje je određeno embrionalnim neuroektodermalnim plakovima. Češće su udruženi s komplikacijama i pokazuju lošiji odgovor na liječenje od lokaliziranih lezija. Segmentalni hemangiomi lica su karakteristični za PHACE sindrom, koji uz hemangiome obuhvaća defekte stražnje lubanjske jame, anoma-

lije cerebralnih arterija, kardijalne anomalije i koarktaciju aorte, očne i endokrine abnormalnosti (engl. P = Posterior fossa defects, H = Hemangiomas, A = Arterial cerebrovascular anomalies, C = Cardiac anomalies and Coarctation of the aorta, E = Eye abnormalities and Endocrine abnormalities) (8). Segmentalni lumbosakralni IH su komponenta LUMBAR sindroma, uz urogenitalne anomalije i ulceracije, mijelopatiju, koštane deformitete, anorektalne malformacije i arterijske anomalije, te bubrežne anomalije (engl. L = Lower body hemangiomas and other cutaneous defects, U = Urogenital anomalies and Ulceration, M = Myelopathy, B = Bony deformities, A = Anorectal malformations and Arterial anomalies, R = Renal anomalies). Segmentalni anogenitalni hemangiomi su osnovna značajka PELVIS sindroma, uz malformacije vanjskih genitalija, lipomijelomeningocele, vezikorenalne abnormalnosti, imperforirani anus i kožne privjeske (engl. P = Perineal haemangioma, E = External genitalia malformations, L = Lipomyelomeningocele, V = Vesicorenal abnormalities, I = Imperforate anus, S = Skin tag) (9). Neodređeni DH su prijelazna forma bez jasnih obilježja za lokalizirane ili segmentalne lezije. Multifokalni DH su fokalne lezije prisutne na više mjesta. Lezije su većinom kožne, a ako ih je više od pet smatraju se biljezima zahvaćenosti visceralnih organa i sustava (najčešće jetra, zatim mozak, respiratorni i gastrointestinalni sustav). Multifokalni izolirani kutani hemangiomi u novorođenčeta nazivaju se benignom neonatalnom hemangiomatozom i benignog su ponašanja. Visceralni hemangiomi (difuzna neonatalna hemangiomatoza) su relativno rijetki i udruženi s ozbiljnim komplikacijama (3).

Komplikacije

Većina DH ima nekomplikiran klinički tijek. Najčešće komplikacije su ulceracije, prisutne u 5 do 21% slučajeva. Ulceracije su često udružene s krvarenjem, sekundarnim infekcijama i ožiljkastim zarastanjem. Češće su kod površinskih i segmentalnih DH, onih u fazi brze proliferacije u mlađe dojenčadi te na lokalizacijama izloženim pritisku, trenju ili maceraciji (10). Krvarenje je rijetka komplikacija, gotovo uvijek povezana s ulceriranim lezijama. Samo mali dio DH je udružen s komplikacijama koje mogu ugroziti život djeteta ili značajno ometaju funkciju organa. Hemangiomi dišnog puta mogu uzrokovati respiratorne teškoće. Kongestivno zatajenje srca se opaža u dojenčadi s velikim hemangiomima kože te difuznim ili multifokalnim hemangiomima jetre zbog povećanog vaskularnog volumena. Poremećaj hranjenja može nastati kod DH perioralne regije ili dišnog puta. Periorbitalni hemangiomi mogu uzrokovati ptozu, astigmatizam, ambliopiju i strabizam. Kasabach-Merritt fenomen karakterizira sekvestracija trombocita i teška trombocitopenija u mlađe dojenčadi s brzo proliferativnim vaskularnim tumorima. Trombocitopenija je gotovo uvijek udružena s potrošnom koagulopatijom i po život opasnim krvarenjem. Veliki DH, posebice hepatalni, mogu biti uzrok sekundarne hipotireoze zbog povišene aktivnosti enzima jodtironin dejodinaze tip 3 koji je odgovoran za degradaciju tiroksina (T4) u trijodtironin (T3) (2,7).

Dijagnoza

U najvećem broju slučajeva dijagnoza DH se postavlja na osnovu anamneze i kliničke slike. Slikovne su pretrage (ultrazvuk, magnetska rezonanca) indicirane u nejasnim slučajevima, kod potrebe za procjenom proširenosti lezije, u slučaju udruženih anomalija ili kod praćenja terapijskog učinka. DH pripadaju skupini vaskularnih tumora i treba ih razlikovati od vaskularnih malformacija (venske, limfatične, kapilarne, arteriovenske i kombinirane ili miješane malformacije).

Terapija

Za većinu lokaliziranih nekomplikiranih DH preporuča se opservacija, budući da lezije beziznimno involuiraju nakon navršene jedne godine. Preporučaju se redovite kontrole i serijsko fotografiranje. Terapijska intervencija je indicirana kod DH koji vitalno ugrožavaju dijete (opstrukcija dišnog puta, kongestivno zatajenje srca, teška hipotireoza), DH s postojecim ili prijetecim funkcionalnim oštećenjima, bolovima ili krvarenjem, DH s udruženim anomalijama i velikim brzo rastućim DH. Liječenje se preporuča kod DH s mogućim trajnim kozmetičkim oštećenjima (3). Terapijski modaliteti su farmakoterapija, kirurška resekcija i laser. Medikamantozna terapija obuhvaća topičku i sistemsku primjenu lijekova. Topička terapija se primjenjuje kod malih i površinskih nekomplikiranih DH, a najčešće se koristi timolol-maleat (5% otopina) (11). Sistemska farmakoterapija ima za cilj inducirati ili ubrzati prirodni proces involucije, a uključuje propranolol i kortikosteroide. Propranolol, neselektivni inhibitor beta-adrenergičkih receptora, danas je lijek izbora za DH koji zahtijevaju liječenje. Osnovni mehanizmi djelovanja uključuju vazokonstrikciju, inhibiciju angiogeneze, zaustavljanje diferencijacije matičnih stanica DH u endotelne stanice ili pericite i stimulaciju adipogeneze. Propranolol je kontraindiciran u djece s bradikardijom, hipotenzijom, atrioventrikulskim blokom, srčanim zatajenjem, astmom i poznatom preosjetljivošću na lijek. Zbog mogućih, iako rijetkih, neželjenih učinaka (hipotenzija, bradikardija, bronhospazam, hipoglikemija) uvođenje lijeka se preporuča uz pažljiv nadzor (12). Liječenje se najčešće provodi do navršanih 8 do 12 mjeseci života, kada inače počinje involucija hemangioma (*Slika 1 i 2*). Sistemski prednizolon je terapijska opcija za velike i komplicirane DH u kojih je kontraindicirana terapija propranololom. Osnovni mehanizmi djelovanja kortikosteroida su inhibicija angiogeneze i adipogeneza. Laserska terapija se najčešće primjenjuje kao komponenta multimodalne terapije za refraktorne ulcerirane DH (13). Kirurška terapija je izuzetno rijetko indicirana u proliferativnoj fazi (kontraindicirana ili neuspješna farmakoterapija, fokalna zahvaćenost na anatomski povoljnom području) (14).

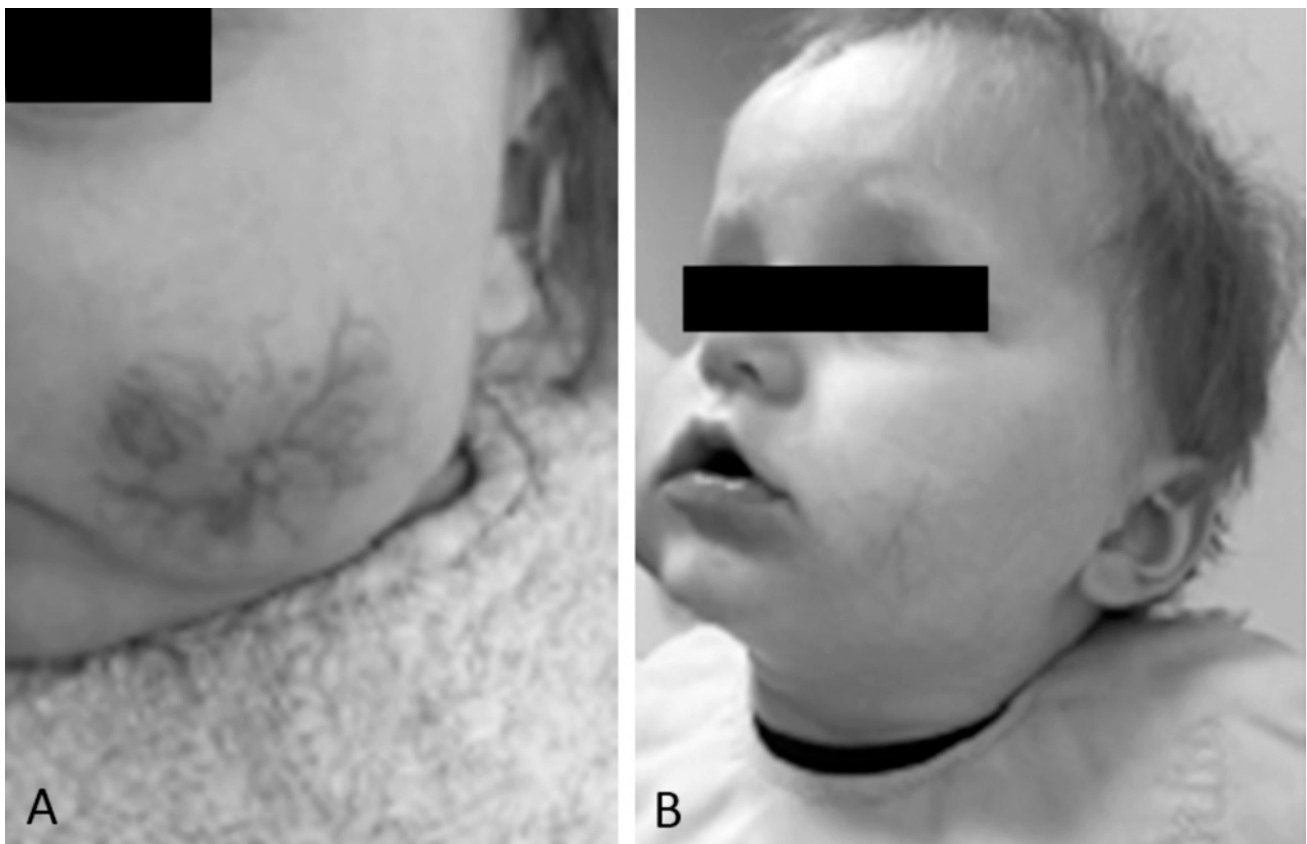
Zaključno, terapijski pristup djetetu s DH treba biti individualiziran, ovisno o veličini, morfoloiji, fazi rasta i lokalizaciji lezije, prisutnim ili potencijalnim komplikacijama i dobi djeteta. Djecu s kompliciranim DH i onu za koju se razmatra liječenje potrebno je čim prije uputiti pedijatrijskom hematologu.

Literatura

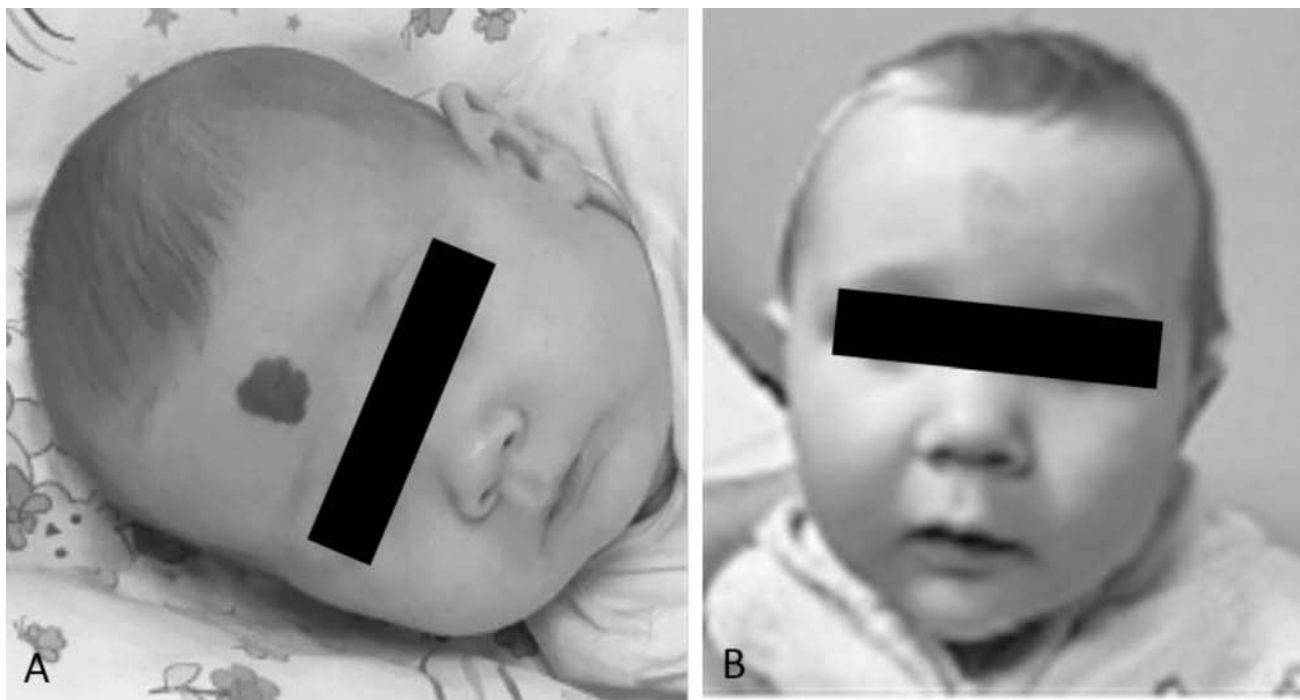1. Kilcline C, Frieden IJ. *Infantile Hemangiomas: How Common are They? A Systematic Review of the Medical Literature*. *Pediatr Dermatol*. 2008; 25(2): 168-73.
2. Roganović J. *Dojenački hemangiomi*. *Medicina Fluminensis* (in press).
3. Darrow DH, Greene AK, Mancini AJ, Nopper AJ. *Diagnosis and Management of Infantile Hemangioma*. *Pediatrics*. 2015; 136(4): 1060-104.
4. Yu Y, Flint AF, Mulliken JB, Wu JK, Bischoff J. *Endothelial Progenitor Cells in Infantile Hemangioma*. *Blood*. 2004; 103(4): 1373-5.
5. Chang LC, Haggstrom AN, Drolet BA, Baselga E, Chamlin SL, Garzon MC, et al. *Hemangioma Investigator Group. Growth Characteristics of Infantile Hemangiomas: Implications for Management*. *Pediatrics*. 2008; 122(2): 360-7.
6. Bauland CG, Lüning TH, Smit JM, Zeebregts CJ, Spauwen PH. *Untreated Hemangiomas: Growth Pattern and Residual Lesions*. *Plast Reconstr Surg*. 2011; 127(4): 1643-8.
7. Metry, DW. *Epidemiology, Pathogenesis, Clinical Features, and Complications of Infantile Hemangiomas*. <http://www.uptodate.com/contents/epidemiology-pathogenesis-clinical-features-and-complications-of-infantile-hemangiomas>. (Last updated: Jun 2, 2016. Accessed: November 6, 2016.)
8. Metry DW, Garzon MC, Drolet BA, Frommelt P, Haggstrom A, Hall J, et al. *PHACE Syndrome: Current Knowledge, Future Directions*. *Pediatr Dermatol*. 2009; 26(4): 381-98.
9. Iacobas I, Burrows PE, Frieden IJ, Liang MG, Mulliken JB, Mancini AJ, et al. *LUMBAR: Association Between Cutaneous Infantile Hemangiomas of the Lower Body and Regional Congenital Anomalies*. *J Pediatr*. 2010; 157(5): 795-801.
10. Kim HJ, Colombo M, Frieden IJ. *Ulcerated Hemangiomas: Clinical Characteristics and Response to Therapy*. *J Am Acad Dermatol*. 2001; 44(6): 962-72.
11. Ovadia SA, Landy DC, Cohen ER, Yang EY, Thaller SR. *Local Administration of β -blockers for Infantile Hemangiomas: A Systematic Review and Meta-analysis*. *Ann Plast Surg*. 2015; 74(2): 256-62.
12. Drolet BA, Frommelt PC, Chamlin SL, Haggstrom A, Bauman NM, Chiu YE, et al. *Initiation and Use of Propranolol for Infantile Hemangioma: Report of a Consensus Conference*. *Pediatrics*. 2013; 131(1): 128-40.
13. Greene AK, Couto RA. *Oral Prednisolone for Infantile Hemangioma: Efficacy and Safety Using a Standardized Treatment Protocol*. *Plast Reconstr Surg*. 2011; 128(3): 743-52.
14. Li WY, Chaudhry O, Reinisch JF. *Guide to Early surgical Management of Lip Hemangiomas Based on our Experience of 214 Cases*. *Plast Reconstr Surg*. 2011; 128(5): 1117-24.

Adresa

Prof. dr. sc. Jelena Roganović, prim., dr. med.
 Odjel za hematologiju i onkologiju
 Klinika za pedijatriju, Klinički bolnički centar Rijeka
 Istarska 43, 51000 Rijeka
 e-mail: roganovic.kbcrc@gmail.com



Slika 1. A. Hemangiom u petomjesečnog ženskog dojenčeta. B. Nakon 4 mjeseca terapije propranololom (Vlastiti bolesnik)



Slika 2. A. Hemangiom u četveromjesečnog ženskog dojenčeta. B. Nakon 3 mjeseca terapije propranololom (Vlastiti bolesnik)