

Trombocitima bogat fibrin u parodontnoj plastičnoj kirurgiji

Kuiš, Davor; Matoš, Ivan; Mišković, Ivana; Vuković, Filip Matija; Prpić, Jelena

Source / Izvornik: **Medicina Fluminensis : Medicina Fluminensis, 2018, 54, 177 - 181**

Journal article, Published version

Rad u časopisu, Objavljena verzija rada (izdavačev PDF)

https://doi.org/10.21860/medflum2018_198223

Permanent link / Trajna poveznica: <https://urn.nsk.hr/urn:nbn:hr:184:862369>

Rights / Prava: [Attribution-NonCommercial-NoDerivatives 4.0 International/Imenovanje-Nekomercijalno-Bez prerada 4.0 međunarodna](#)

Download date / Datum preuzimanja: **2025-02-02**



Repository / Repozitorij:

[Repository of the University of Rijeka, Faculty of Medicine - FMRI Repository](#)



Trombocitima bogat fibrin u parodontnoj plastičnoj kirurgiji

Platelet rich fibrin in periodontal plastic surgery

Davor Kuiš^{1*}, Ivan Matoš², Ivana Mišković¹, Filip Matija Vuković¹, Jelena Prpić¹

Sažetak. Trombocitima bogat fibrin (engl. *Platelet Rich Fibrin*; PRF) krvni je koncentrat od fibrinskog ugruška u kojem su uklopljeni trombociti, faktori rasta i citokini. Koristi se u terapiji kliničkih slučajeva koji zahtijevaju cijeljenje rane i regeneraciju tkiva. Neka područja primjene uključuju: parodontnu, oralnu, maksilofacijalnu i plastičnu kirurgiju, otorinolaringologiju, ortopediju i dermatologiju. PRF se može kombinirati s drugim regenerativnim tehnikama. Područja primjene PRF-a u dentalnoj medicini su: vođena regeneracija kosti, vođena regeneracija tkiva, revitalizacija zuba s nekrotičnom pulpom i nezavršenom apeksogenezom te za cijeljenje mekih tkiva u parodontnoj plastičnoj kirurgiji posebno za prekrivanje gingivnih recesija.

Ključne riječi: faktori rasta; trombocitima bogat fibrin; vođena regeneracija tkiva

Abstract. Platelet Rich Fibrin (PRF) is a blood concentrate with a fibrin matrix and platelets, growth factors and cytokines. It is used for clinical and surgical applications which require hemostasis and tissue regeneration. Some fields in which it may be used are: periodontal, oral, maxillo-facial and plastic surgery, otorhinolaryngology, orthopedic and dermatology. PRF can be combined with other regenerative techniques. The areas of PRP application in dental medicine are: guided bone regeneration, guided tissue regeneration, revitalization of tooth with necrotic pulp and open apex and for healing of the soft tissue in periodontal plastic surgery.

Key words: growth factors; guided tissue regeneration; Platelet Rich Fibrin

¹Katedra za oralnu medicinu i parodontologiju, Medicinski fakultet Sveučilišta u Rijeci, Rijeka

²Stomatološka ordinacija i zubotehnički laboratorij Labor-dent Matoš, Zagreb

***Dopisni autor:**

Doc. dr. sc. Davor Kuiš, dr. med. dent.
Katedra za oralnu medicinu i
parodontologiju,
Studij Dentalna medicina
Krešimirova 40, 51 000 Rijeka
e-mail: kuis@net.hr

<http://hrcak.srce.hr/medicina>

UVOD

Trombocitni koncentri sastoje se od fibrinskog ugruška, trombocita i nešto leukocita, koji nakon aktivacije otpuštaju citokine i faktore rasta¹.

Trombocitima bogat fibrin (engl. *Platelet Rich Fibrin*; PRF) predstavlja drugu generaciju autolognih trombocitnih koncentrata nastao centrifugiranjem krvi pacijenta i nasljednik je trombocitima bogate plazme (engl. *Platelet Rich Plasma*; PRP)².

PRF membrane pospješuju cijeljenje mekih tkiva, a pomiješane kao fragmenti s koštanim nadomjesnim materijalom čine biološku cjelinu koja potiče neoangiogenezu, proliferaciju matičnih stanica te migraciju osteoprogenitornih stanica u centar transplantata. PRF cilindri (diskovi) primjenjuju se u prezervaciji postekstrakcijskih alveola i kod lateralnog podizanja dna maksilarnog sinusa.

Trombocitima bogata plazma prva je metoda kliničke upotrebe autolognih trombocitnih koncentrata. U pacijentovu krv se prije centrifugiranja dodavao antikoagulans (obično bi njime bile obložene epruvete), a kasnije bi se tekuća faza (plazma) prevodila u gel polimerizacijom dodavanjem kalcijeva klorida i goveđeg trombina ili bi se grijala u posebnim uređajima. Kako nije postojala fibrinska mrežica (za razliku od PRF-a), otpuštanje faktora rasta bilo je nekontrolirano i kratkotrajno. Upravo postepenom razgradnjom fibrinske mrežice na mjestu primjene PRF-a postiže se produženi učinak otpuštanja faktora rasta, što je, uz jednostavniju pripremu, i glavna prednost PRF-a nad PRP-om^{3,4}.

Produkti trombocita (faktori rasta) koriste se u terapiji kliničkih slučajeva koji zahtijevaju cijeljenje rane i regeneraciju tkiva, a neka područja njihove primjene uključuju: parodontnu, oralnu, maksilofacijalnu i plastičnu kirurgiju, otorinolaringologiju, ortopediju i dermatologiju³.

U kirurškom zahvatu gubitak integriteta krvne žile uzrokuje njeno stezanje i stvaranje trombocitnog čepa i krvnog ugruška. Nakon aktivacije trombocita zrnca koja se nalaze unutar trombocita počinju otpuštati faktore rasta i citokine koji sudjeluju u hemostazi i regeneraciji tkiva. Upotrebom PRP-a ili PRF-a moguće je višestruko povećati koncentraciju

aktivnih oblika faktora rasta, koji udruženi s faktorima otpuštenim od susjednih stanica pridonose bržem cijeljenju potičući proliferaciju fibroblasta i zarastanje kosti^{2,3}.

PRF protokol uključuje prikupljanje pacijentove venske krvi u epruvete koje, za razliku od pripreme PRP-a nisu obložene antikoagulansom. Epruvete se zatim postavljaju u uređaj za centrifugiranje (slika 1a). Nakon centrifugiranja u trajanju od 12 minuta na 2700 okretaja u minuti, pacijentova krv u epruveti podijeljena je u tri sloja. Gornja frakcija sadrži acelularnu plazmu, srednja frakcija fibrinski ugrušak, a donja frakcija crvene krvne stanice. Gornji se sloj tada uklanja, a srednji gelatinozni skuplja 2 mm ispod granice srednje i donje frakcije i ta frakcija predstavlja PRF. Ta struktura čini kalup u koji će stanice iz okolnog tkiva, potaknute faktorima rasta i diferencijacije, migrirati za vrijeme zarastanja²⁻⁴.

Priprema PRF-a moguće je prirediti u obliku membrane ili cilindra (čepa) (slika 1b i c). Pojedini oblici priprema PRF-a primjenjuju se ciljano u određenim kliničkim indikacijama u dentalnoj medicini.

PRF membrane pospješuju cijeljenje mekih tkiva, a pomiješane kao fragmenti s koštanim nadomjesnim materijalom čine biološku cjelinu koja potiče neoangiogenezu, proliferaciju matičnih stanica te migraciju osteoprogenitornih stanica u centar transplantata. Serumski eksudat, koji zaostane na dnu kutije za vrijeme kompresije PRF-a, bogat je vitronektinom i filonektinom te može poslužiti za hidrataciju koštanog nadomjestka, kirurške rane ili pohranjivanje autolognog koštanog grafta.

PRF cilindri (diskovi) primjenjuju se u prezervaciji postekstrakcijskih alveola i kod lateralnog podizanja dna maksilarnog sinusa⁵.

Neka od područja primjene PRF-a u dentalnoj medicini su: prezervacija postekstrakcijskih alveola, vođena regeneracija kosti, vođena regeneracija tkiva te revitalizacija zuba s nekrotičnom pulpom i nezavršenom apeksogenezom te cijeljenje mekih tkiva u parodontnoj plastičnoj kirurgiji²⁻⁴.

PRIMJENA PROTEINIMA BOGATOG FIBRINA U PARODONTNOJ PLASTIČNOJ KIRURGIJI

Parodontna plastična kirurgija uključuje kirurške zahvate koji se provode kako bi se korigirali anatomske, razvojni, traumatski ili zbog bolesti nastali defekti gingive, alveolarne mukoze ili alveolarne

kosti. Uz zahvate korekcije alveolarnog grebena i estetiku mekog tkiva, najčešći zahvati parodontne plastične kirurgije vezani su uz nedovoljnu količinu gingive, odnosno njezino povlačenje – gingivnu recesiju¹.

Kirurška tehnika prekrivanja eksponiranog dijela zubnog korijena kod gingivne recesije koje se najčešće izvodi je koronalno mobilizirani režanj (KMR) ili kombinirane tehnike temeljene na KMR-u i tkivu ili nekom biomaterijalu postavljenom između režnja i površine korijena koji se prekriva (slobodni vezivnotkivni transplantat (SVT), PRF, proteini calklinskog matriksa, acelularni kožni matriks)⁶.

U dosadašnjim provedenim istraživanjima ispitivane su potencijalne kliničke prednosti primjene PRF membrane kao dodatak klasičnom postupku KMR-a.

U istraživanju iz 2005. godine jednostruke gingivne recesije klase I po Milleru kod 12 ispitanika liječene su KMR-om, a kod drugih 12 ispitanika KMR-om uz dodatak PRF membrane. Nakon šest mjeseci cijeljenja, autori ne navode klinički mjerljiva poboljšanja u skupini kojoj je dodana PRF membrana u odnosu na onu u kojoj nije dodana,


što bi se moglo objasniti, kako navode autori, postojanjem pričvrstne gingive kod gingivnih recesija klase I po Milleru⁷.

U novijem sličnom istraživanju (jednostruke gingivne recesije klase I i II po Milleru, 20 ispitanika), nakon šest mjeseci autori navode statistički značajno povećanje u debljini gingive u skupini liječenoj s PRF membranom⁸.

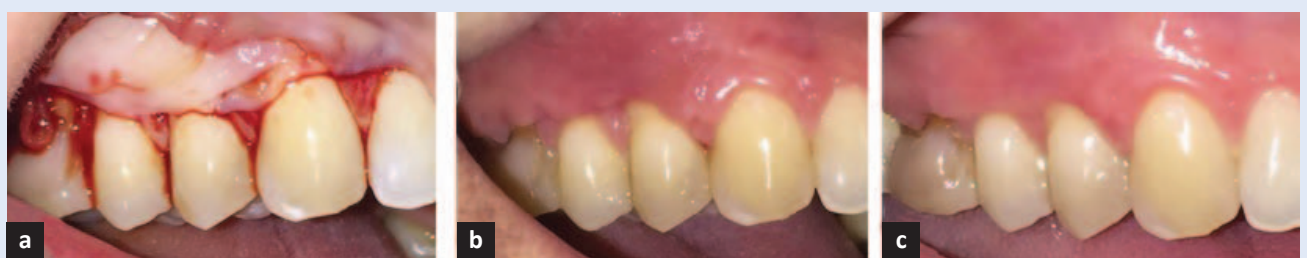U istraživanju u kojem se analiziralo liječenje višestrukih gingivnih recesija klase I i II po Milleru iz 2009. godine, 20 ispitanika na jednoj strani liječe-

lako još uvijek nije nađena adekvatna zamjena *zlatnom standardu* – tehnicu koronalno mobiliziranog režnja sa slobodnim vezivnotkivnim transplantatom, PRF membrana svakako predstavlja značajan korak u tom smjeru.

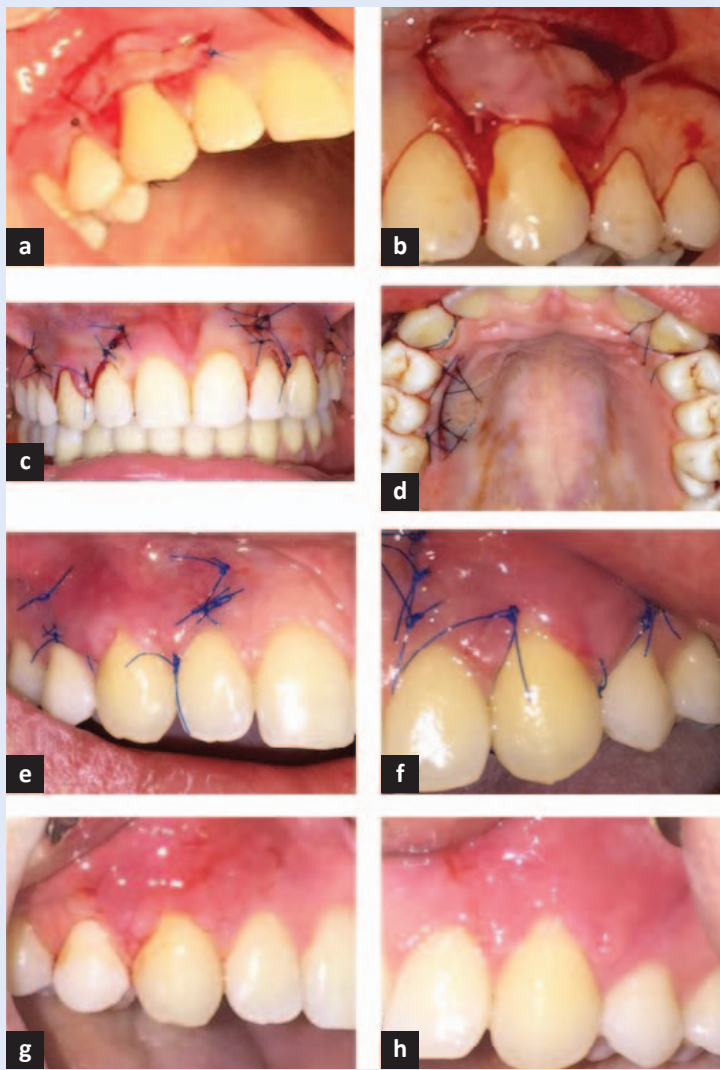no je KMR-om, a na drugoj KMR-om uz dodatak PRF membrane (*split-mouth* istraživanje). Autori navode čak statistički lošije kliničke rezultate kod upotrebe PRF membrane nakon šest mjeseci. Jedini je pozitivan učinak PRF membrana imala na značajnom povećanju debljine gingive⁹. Na slici 2



Slika 1. Proces pripreme PRF-a. (a) Uređaj za centrifugiranje krvi Process PC02, Process S.a.r.l., Nice, Francuska; (b) PRF membrane nakon centrifugiranja i komprimiranja; (c) PRF cilindri (čepovi) nakon centrifugiranja i komprimiranja.



Slika 2. Primjena PRF membrane kod prekrivanja višestrukih gingivnih recesija. (a) Postavljanje PRF membrane; (b) Cijeljenje nakon 2 tjedna; (c) Cijeljenje nakon 5 mjeseci.



Slika 3. Postupak prekrivanja izolirane gingivne recesije KMR-om uz dodatak PRF membrane, na desnoj, i SVT-a, na lijevoj strani. (a) Postavljanje vezivnotkivnog transplantata kod prekrivanja jednostruke gingivne recesije 13; (b) Postavljanje PRF membrane kod prekrivanja jednostruke gingivne recesije 23; (c) Neposredno po završetku operativnog postupka, prekrivene recesije 13 i 23; (d) Sluznica nepca s koje se uzeo transplantat vezivnog tkiva; (e) KMR sa SVT-om – cijeljenje nakon tjedan dana; (f) KMR s PRF-om – cijeljenje nakon tjedan dana (g) KMR sa SVT-om – cijeljenje nakon 2 tjedna; (h) KMR s PRF-om – cijeljenje nakon 2 tjedna.

prikazan je postupak prekrivanja višestrukih gingivnih recesija KMR-om uz dodatak PRF membrane.

U novijem takvom istraživanju (višestruke gingivne recesije klase I i II po Milleru, 20 ispitanika, *split-mouth* istraživanje), nakon šest mjeseci nije bilo statistički značajne razlike u postotku pokrivenosti korijena, kao niti u postotku korijena koji su bili u potpunosti prekriveni. Kao i u prethodnom istraživanju, statistički značajno bolji rezultati postignuti

su u širini pričvrzne gingive i povećanju debljine gingive u skupini liječenoj PRF membranom¹⁰.

Nedavno je objavljen i pregledni članak s meta-analizom o upotrebi PRF membrane za prekrivanje gingivnih recesija klase I i II po Milleru. U članku je analizirano ukupno sedam istraživanja od 2009. do 2015. godine uz period praćenja od 6 ili 12 mjeseci. Sva istraživanja uspoređivala su postupak KMR-a s PRF membranom i različite druge postupke – KMR; KMR i proteine caklinskog matriksa te KMR i SVT. Autori zaključuju da dodatak PRF membrane ne dovodi do boljih kliničkih rezultata u odnosu na druge kliničke postupke¹¹. Na slici 3 prikazan je postupak prekrivanja izolirane gingivne recesije KMR-om uz dodatak PRF membrane na desnoj i SVT-a na lijevoj strani.

Rezultati navedenih istraživanja o upotrebi PRF membrane za prekrivanje gingivnih recesija mogu se dvojako tumačiti⁷⁻¹¹. S jedne strane, dodatak PRF membrane, u odnosu na klasičan postupak za prekrivanje gingivnih recesija – tehniku KMR-a, dovest će do povećanja širine pričvrzne gingive, kao i do povećanja njezine debljine. To je svakako pozitivan učinak PRF membrane, posebno kod pacijenata s naglašeno valovitim (ili tankim) gingivnim biotipom. S druge strane, dodatak membrane ne dovodi do boljih rezultata u smislu boljeg postotka prekrivanja korijena. Nadalje, ako se usporedi dodatak PRF membrane KMR-u u odnosu na dodatak proteina caklinskog matriksa i SVT-a, izostaje pozitivan učinak PRF membrane.

ZAKLJUČAK

Iako je u mnogobrojnim istraživanjima, kao i u preglednim radovima, SVT kao dodatak KMR-u dokazan kao najbolji u terapiji gingivnih recesija (tehnika je proglašena *zlatnim standardom*), kontinuirano se pokušavaju naći zamjenski dodatci KMR-u koji bi imali jednako dobre kliničke rezultate. Razlozi tome su jednostavniji kirurški postupak za operatera, ali i ugodniji postupak za pacijenta bez kirurške rane na nepcu. Iako još uvijek nije nađena adekvatna zamjena *zlatnom standardu* – tehnici KMR-a sa SVT-om, PRF membrana svakako predstavlja značajan korak u tom smjeru. Kako navode autori najnovijeg preglednog članka koji se bavi upotrebom PRF membrane za prekrivanje gingivnih recesija klase I i II po Milleru¹¹,

potreban je veći broj kliničkih istraživanja, po mogućnosti kontroliranih randomiziranih, *split-mouth*, s većim brojem ispitanika i duljim periodom praćenja kako bi se mogle ocijeniti prednosti upotrebe PRF-a.

Svakako će i bolje razumijevanje različitih faktora koji su ključni za uspjeh terapije dovesti do boljih kliničkih rezultata i omogućiti izradu membrana s boljim svojstvima. Na taj način će se olakšati klinički rad i pojednostaviti postupak za pacijenta i terapeuta, što i je cilj upotrebe biomaterija¹.

Izjava o sukobu interesa: autori izjavljuju da ne postoji sukob interesa.

LITERATURA

1. Lindhe J, Lang NP, Karring T, urednici. Klinička parodontologija i dentalna implantologija, prema 6. engleskom izdanju. Zagreb: Nakladni zavod Globus, 2010.
2. Blašković M, Gabrić Pandurić D, Katanec D, Brozović J, Glikić M, Sušić M. Primjena trombocitima obogaćenog fibrina u oralnoj kirurgiji. *Medix* 2012;103:121-6.
3. Passaretti F, Tia M, D'Esposito V, De Pascale M, Del Corso M, Sepulveres et al. Growth promoting action and growth factor release by different platelet derivatives. *Platelets* 2014;25:252-6.
4. Naik B, Karunakar P, Jayadev M, Marshal VR. Role of Platelet rich fibrin in wound healing: A critical review. *J Conserv Dent* 2013;16:284-93.
5. Mazor Z, Horowitz RA, Del Corso M, Prasad HS, Rohrer MD, Dohan Ehrenfest DM. Sinus floor augmentation with simultaneous implant placement using Choukroun's platelet rich fibrin as the sole graft material: A radiologic and histologic study at 6 months. *J Periodontol* 2009;80:2056-64.
6. Cortellini P, Pini Prato G. Coronally advanced flap and combination therapy for root coverage. Clinical strategies based on scientific evidence and clinical experience. *Periodontol* 2000 2012;59:158-84.
7. Huang LH, Neiva REF, Soehren SE, Giannobile WV, Wang HL. The Effect of Platelet-Rich Plasma on the Coronally Advanced Flap Root Coverage Procedure: A Pilot Human Trial. *J of Periodontol* 2005;76:1768-77.
8. Thamaraiselvan M, Elavarasu S, Thangakumaran S, Gadagi JS, Arthie T. Comparative clinical evaluation of coronally advanced flap with or without platelet rich fibrin membrane in the treatment of isolated gingival recession. *J Indian Soc Periodontol* 2015;19:66-71.
9. Aroca S, Keglevich T, Barbieri B, Gera I, Etienne D. Clinical Evaluation of a Modified Coronally Advanced Flap Alone or in Combination With a Platelet-Rich Fibrin Membrane for the Treatment of Adjacent Multiple Gingival Recessions: A 6-Month Study. *J of Periodontol* 2009;80:244-52.
10. Doğan ŞB, Dede FÖ, Balli U, Atalay EN, Durmuşla MC. Concentrated growth factor in the treatment of adjacent multiple gingival recessions: a split-mouth randomized clinical trial. *J Clin Periodontol* 2015;42:868-75.
11. Moraschini V, Barboza ESP. Use of Platelet-Rich Fibrin Membrane in the Treatment of Gingival Recession: A Systematic Review and Meta-Analysis. *J of Periodontol* 2016;87:281-90.