

# Prijelom petne kosti

---

Juginović, Ivo

Master's thesis / Diplomski rad

2017

Degree Grantor / Ustanova koja je dodijelila akademski / stručni stupanj: **University of Rijeka, Faculty of Medicine / Sveučilište u Rijeci, Medicinski fakultet**

Permanent link / Trajna poveznica: <https://um.nsk.hr/um:nbn:hr:184:281644>

Rights / Prava: [In copyright](#)/[Zaštićeno autorskim pravom.](#)

Download date / Datum preuzimanja: **2024-11-30**



Repository / Repozitorij:

[Repository of the University of Rijeka, Faculty of Medicine - FMRI Repository](#)



SVEUČILIŠTE U RIJECI

MEDICINSKI FAKULTET

INTEGRIRANI PREDIPLOMSKI I DIPLOMSKI

SVEUČILIŠNI STUDIJ MEDICINE

Ivo Juginović

PRIJELOM PETNE KOSTI

Diplomski rad

Rijeka, 2017.

SVEUČILIŠTE U RIJECI

MEDICINSKI FAKULTET

INTEGRIRANI PREDIPLOMSKI I DIPLOMSKI

SVEUČILIŠNI STUDIJ MEDICINE

Ivo Juginović

PRIJELOM PETNE KOSTI

Diplomski rad

Rijeka, 2017.

Mentor rada: Izv. prof. dr. sc. Anton Tudor, dr. med.

Diplomski rad ocijenjen je dana \_\_\_\_\_ u/na \_\_\_\_\_  
\_\_\_\_\_, pred povjerenstvom u sastavu:

1. \_\_\_\_\_

2. \_\_\_\_\_

3. \_\_\_\_\_

Rad sadrži 47 stranica, 10 slika, 1 tablicu, 37 literaturnih navoda.

## **ZAHVALA**

Zahvaljujem se svome mentoru izv. prof. dr. sc. Antonu Tudoru, dr.med. na svoj pruženoj pomoći i savjetima tijekom izrade ovog diplomskog rada te što je probudio u meni dodatan interes za područje ortopedije i kirurgije.

Veliko hvala svim mojim prijateljima i kolegama koji su mi uvijek bili spremni pomoć i dati podršku. Bilo mi je iznimno zadovoljstvo dijeliti klupe s vama i čast mi je biti vaš prijatelj.

Najveća hvala mojim roditeljima Marku i Jagodi te bratu Petru i zaručnici Anji koji su uvijek bili uz mene, davali mi podršku i vjerovali u mene dok je bilo najteže. Bez vas ova diploma ne bi bila moguća, hvala vam!

## SADRŽAJ

POPIS SKRAĆENICA .....	7
1. UVOD .....	8
1.1. POVIJEST .....	8
1.2. ANATOMIJA .....	10
1.3. ANAMNEZA .....	11
1.4. KLINIČKA SLIKA .....	12
1.5. RADIOLOŠKA OBRADA .....	14
1.6. KLASIFIKACIJA .....	18
1.6.1. EKSTRAARTIKULARNI PRIJELOM .....	18
1.6.2. INTRAARTIKULARNI PRIJELOM .....	19
2. SVRHA RADA .....	23
3. LIJEČENJE .....	24
3.1. KONZERVATIVNO ( NEOPERATIVNO ) LIJEČENJE .....	24
3.2. OPERATIVNO LIJEČENJE .....	26
3.2.1. LATERALNI PRISTUP .....	27
3.2.2. SINUS TARZI PRISTUP .....	29
3.2.3. OTVORENI PRIJELOM PETNE KOSTI .....	32
3.2.4. PERKUTANA (VANJSKA) STABILIZACIJA .....	33

3.2.5. POSLIJEOPERACIJSKA SKRB .....	35
4. KOMPLIKACIJE .....	36
4.1. RANE KOMPLIKACIJE.....	36
4.2. KASNE KOMPLIKACIJE .....	37
5. RASPRAVA .....	38
6. ZAKLJUČCI.....	40
7. SAŽETAK .....	41
8. SUMMARY .....	42
9. LITERATURA .....	43
10. ŽIVOTOPIS.....	47

## **POPIS SKRAĆENICA**

DM- diabetes mellitus / šećerna blest

RTG- rendgen

ASC- akutni sindrom odjeljka / acute compartment syndrome

AP- anteroposteriorno

CT- kompjuterizirana tomografija

RICE- odmaraj, ledi, komprimiraj, eleviraj / rest, ice, compress, elevate

NSAIL- nesteroidni antiinflamatorni lijekovi

K žice – Kirschnerove žice

VAC- vakumski asistirani uređaj



## 1. UVOD

Prijelom petne kosti rijedak je i čini svega 1-2% ukupnih prijeloma, ali je izrazito važan jer neprepoznat ili loše saniran može dovesti do teže onesposobljenosti, pa čak i invaliditeta. Čini 60% svih prijeloma tarzalnih kostiju. Godišnja incidencija iznosi 11.5 na 100 000 stanovnika te je češća kod muškaraca, u omjeru 2.4:1. Najčešći mehanizam ozljede je aksijalno djelovanje sile na petu kojoj je glavni uzrok uglavnom pad s velike visine. Prijelom možemo svrstati u dvije skupine - intraartikularnu i ekstraartikularnu. Ekstraartikularne frakture dosta su jednostavnije za dijagnosticiranje i saniranje, dok su intraartikularne češće (60-75%) te su uglavnom dislocirane i trebaju kiruršku obradu.[1]

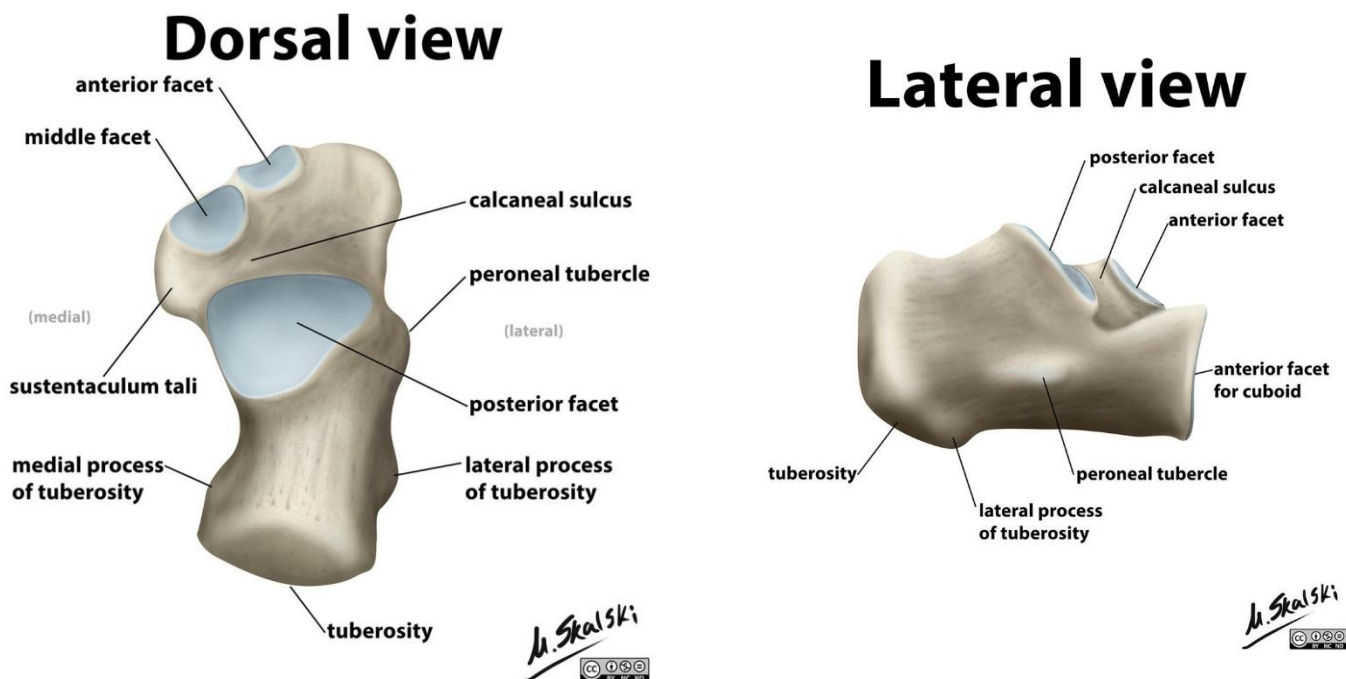
### 1.1. POVIJEST

Prijelom petne kosti star je koliko i čovječanstvo. Već je Hipokrat skupljao saznanja i zapisivao ih u poglavlju „O frakturama petne kosti“, u kojem opisuje mehanizam ozljede i kliničku sliku. U liječenju preporučuje primjenu masti i fiksiranje stopala lanenim bandažama. Već se u antici ukazuje na opasnost od gangrene koju nazivaju „crna peta“. Saličet je bio srednjovjekovni brijač i kirurg iz Verone koji je predlagao primjenu gipsa od lana, kučine i drva za fiksaciju stopala. Renesansa je razdoblje koje je dovelo do novih saznanja u medicini te se u Vesalijusovoj anatomiji koja je pisana u Veneciji 1568. godine može naći kompletan opis *calcaneusa*. Sredinom 19.st. ponovno raste interes za frakture pete potaknut J.F. Malgaigneom koji 1847. u svojoj knjizi „Traité des fractures et luxations“ daje precizan opis prijeloma petne kosti. On je podijelio frakturu u dvije skupine; one uzrokovane impaktiranjem i avulzijom te je postavio nove smjernice u liječenju, gdje spominje primjenu kompresije rane u trajanju od 4 do 6 tjedana. Otkrićem X-zraka 1895. godine nastaje revolucija u dijagnostici i liječenju prijeloma, s obzirom da je radiološka slika mogla dati objektivan pregled frakture pete. U povijesti su postojale

različite metode liječenja od konzervativnih pa do kirurških. Osoba koja je odredila smjer u konzervativnom liječenju je Lorenz Böhler. On je 1929. uveo klasifikaciju u kojoj je podijelio frakturu pete u osam različitih skupina. Pad Böhlerovog kuta je bio znak za deformaciju *calcaneusa* kod kominutivnih prijeloma. Za repoziciju je koristio trakcijski uređaj s Kirschnerovim žicama koje su prolazile kroz petu te Phelps-Gocht aparat za lateralnu kompresiju i osteosintezu dislociranih fragmenata. Velika prekretnica bila je u Francuskoj, gdje je R. Leriche 1935. koristio metodu otvorene repozicije, primjene koštanog grafta i osteosinteze kosti uz pomoć vijaka. Essex-Lopresti 1952. godine razvija jednostavnu klasifikaciju za prijelom pete koja se koristi i danas. Velika prekretnica u liječenju i dijagnostici prijeloma petne kosti bilo je otkriće i primjena kompjuterizirane tomografije (CT). Značajan su doprinos ovom području dali Zwipp i Tscherne osamdesetih godina prošlog stoljeća.[2]

## 1.2. ANATOMIJA

Petna kost (*lat. calcaneus*) svojim oblikom spada u skupinu kratkih kostiju (*ossa brevia*), što znači da su joj jednako izražene sve tri dimenzije (debljina, dužina i širina), stoga je možemo usporediti s kockom. Izgrađena je od spongiozne supstance, dok površinu čini tanki sloj kompakte. Sudjeluje u formiranju svodova stopala.[3]



Slika 1. – Dorzalni i lateralni pregled anatomije stopala

(preuzeto od: Dr Matt Skalski, Radiopaedia.org, rID: 23709)

Od zastopaljnih kostiju (*ossa tarsi*) petna je najveća. Sa stražnje strane nalazi se velika kvrga *tuber calcanei* koja je hrapava i služi kao hvatište za Ahilovu tetivu *m.tricepsae surae* te se ujedno preko nje prenosi veći dio težine na podlogu. Iznad kvрге površina je glatka s obzirom da se između nje i Ahilove tetive smjestila *bursa tendinis calcanei*. Gledajući tuber s plantarne strane, možemo vidjeti da ima dva nastavka - *processus medialis* i *processus lateralis tuberis calcanei*. Na lateralnoj strani nalazimo *trochleu peronealis* i kosu brazdu *sulcus tendinum musculorum peronaeorum* između kojih su se smjestile tetive *m.peronues longus et brevis*. S

medijalne strane ističe se *sustentaculum tali* ispod kojeg prolazi tetiva *m.flexor hallucis longus*, koja je ulegnuta u brazdu *sulcus tendinis m. flexoris hallucis longi*. Na prednjoj strani nalazi se zglobna površina *facies articularis cuboidea*. S gornje strane nalaze se tri zglobne površine - *facies articularis talaris posterior* koja je konveksna i ujedno najveća, *facies articularis talaris media* koja se nalazi u sredini i položena je na sustentakulum i *facies articularis talaris anterior* koja gleda u anteromedijalnom smjeru. [4]

### **1.3. ANAMNEZA**

Dobro uzeta anamneza je važna, u slučaju prijeloma petne kosti pomaže nam ustanoviti mehanizam ozljede, odnosno okolnosti pod kojima je nastala ozljeda, primjerice pokušaj suicida. Razumljivo, u takvom slučaju, nije dovoljno liječiti samo prijelom. Inače, povijesni naziv za prijelom petne kosti je Don Juan ili ljubavnička fraktura. Naziv dolazi od toga što su ljubavnici, kako ne bi bili uhvaćeni od muževa, morali skakati s visokih balkona ili prozora. Rezultat je bio taj da je osoba slomila petu, a mehanizam ozljede se do danas i nije puno promijenio. Uglavnom je riječ o skoku ili padu s visine, ali uzrok može biti i prometna nesreća. Mehanizam ozljede će biti u vidu aksijalnog djelovanja sile, na način da se sila prenosi preko talusa koji impaktira petnu kost i dovodi do prijeloma. Kao što je već rečeno, pad može biti slučajan ili namjeran. To nam je jako bitno za određivanje kako bismo dalje mogli pravilno liječiti pacijenta. Mehanizam ozljede je kod obje etiologije jednak, ali ono što nam može pomoći u njihovom razlikovanju je dob, spol, prijašnje bolesti i težina same ozljede. Tako će osobe koje su sklone suicidu uglavnom biti mlađe u dobi od 20 do 30 godina, muškog spola s već prijašnjom psihijatrijskom dijagnozom depresije ili imaju u povijesti bolesti pokušaj suicida. Uza sve gore navedeno, osobe koje imaju obostrane prijelome pete i tešku kompresivnu frakturu torakolumbalne kralježnice, moraju pobuditi sumnju na pokušaj suicida. U tome slučaju obavezna je intervencija psihijatra, kako bi osoba dobila

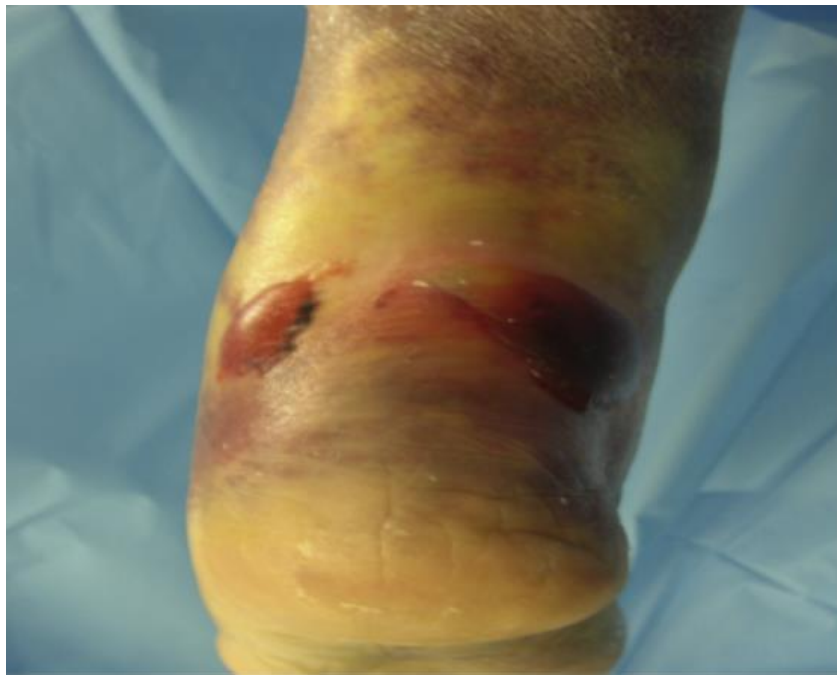pravovaljanu terapiju i ne bi pokušala ponoviti suicid. Osobu također uvijek treba pitati boluje li ona od nekih bolesti kao što je diabetes mellitus (DM) ili osteoporoza te bavi li se aktivno nekim sportom. Poznato je da je kod pacijenata s ovim stanjima i onih koji se intenzivno bave sportom uglavnom prisutna stres fraktura te nam ona ne smije promaknuti. [5,6,7,8,9]

#### **1.4. KLINIČKA SLIKA**

Klinička slika ovisit će o mehanizmu nastanka ozljede, stoga treba uzeti temeljitu anamnezu i ustanoviti je li ozljedi prethodio pad, prometna nesreća ili neki drugi događaj te boluje li osoba od diabetesa mellitusa (DM) ili osteoporoze. Ako je riječ o traumi, kao što je pad s visine ili o prometnoj nesreći, onda će mehanizam ozljede biti u vidu aksijalnog djelovanja sile. Takav mehanizam ozljede je najčešći i klinički se prezentira umjerenim do teškim bolovima, oteklinom, krvnim podljevom, deformitetom pete i nemogućnošću hodanja ili opterećenja pete punom težinom. Ekhimoze koje se javljaju oko pete izrazito upućuju na prijelom. Mogu se javiti i bule, koje su rezultat izrazite traume mekog tkiva i masivnog otjecanja stopala. Nastaju unutar 36 sati od ozljede. Iako otvoreni tip prijeloma nije toliko čest, najčešće je lokaliziran medijalno.

Veliku važnost treba obratiti na neurovaskularni status stopala. Neurološki status određuje se fleksijom i ekstenzijom prstiju stopala i skočnog zgloba te pregledom osjeta svake zasebne inervacijske zone stopala. Puls se palpira na *a. dorsalis pedis* i *a. tibialis*, a ako ga nije moguće odrediti zbog otekline, onda je obavezno napraviti pretragu Color Dopplerom. Ako je narušen vaskularni integritet stopala, nužna je hitna kirurška intervencija. Treba također isključiti akutni sindrom odjeljka(ASC), s obzirom da se javlja u 10% slučajeva. Ako u anamnezi ipak ne postoje podatci o traumi, ali ako postoji saznanje da osoba boluje od DM-a, osteoporoze ili je aktivni sportaš, onda treba razmišljati o stres frakturi. Klinička slika uglavnom je blaža. Bol se javlja naglo pri ustajanju i pojačava se fizičkom aktivnošću, a nestaje pri kraćem odmoru kad se

bolesno stopalo ne opterećuje. Trebamo biti pažljivi kako ne bismo predvidjeli ovu ozljedu, s obzirom da može imitirati plantarni fascitis te nas tako navesti na krivu dijagnozu. Kompresijskim testom petne kosti s obje strane pete možemo reproducirati bol. Tako ćemo osjetiti da je kost zbog frakture mekša i isključit ćemo plantarni fascitis. Čak do 50% pacijenata s prijelomom petne kosti ima i neki drugi lom kao što je - prijelom lumbalnih kralježaka (10%), prijelom drugih kostiju donjih ekstremiteta te je čak moguć i prijelom baze lubanje. [5,10,11]



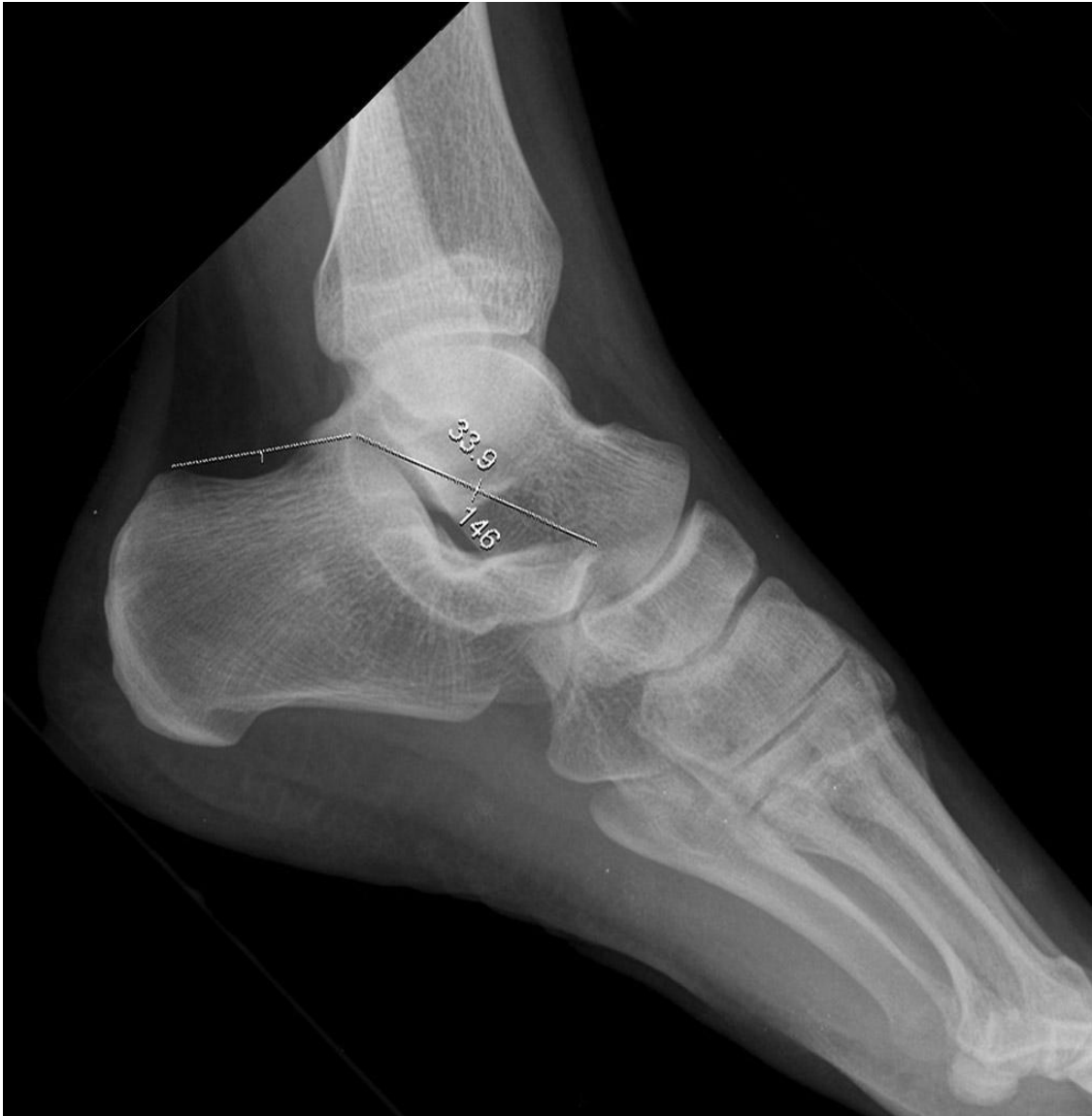**Slika 2. – Klinička slika stopala s prijelomom petne kosti**

(preuzeto od: Swords M. Early Fixation of Calcaneal Fractures, Foot Ankle Clin N Am, 2016. )

## 1.5. RADIOLOŠKA OBRADA

Početna radiološka obrada kod osobe sa sumnjom na prijelom petne kosti je rendgenska (RTG) snimka stopala. Standardne snimke koje se uzimaju su lateralna snimka stopala, anteroposteriorna (AP) snimka i Harrisova aksijalna projekcija. Od dodatnih pretraga može se još raditi i kompjuterizirana tomografija (CT), kako bismo detaljnije procijenili prijelom ili ako se na RTG-u ne vidi prijelom, a postoji sumnja na frakturu. Polovica bolesnika ima bilateralan prijelom pete te popratne ozljede koje uključuju kompresijsku frakturu torakolumbalne kralježnice. Stoga je uz snimku suprotnog stopala potrebno napraviti i snimku torakolumbalnog dijela kralježnice. Lateralna i aksijalna snimka dovoljna je za procjenu frakture ili dislokacije, dok se AP snimka rijetko koristi, i to uglavnom za avulzijske prijelome nastale djelovanjem *m. extensor digitorum brevis*.

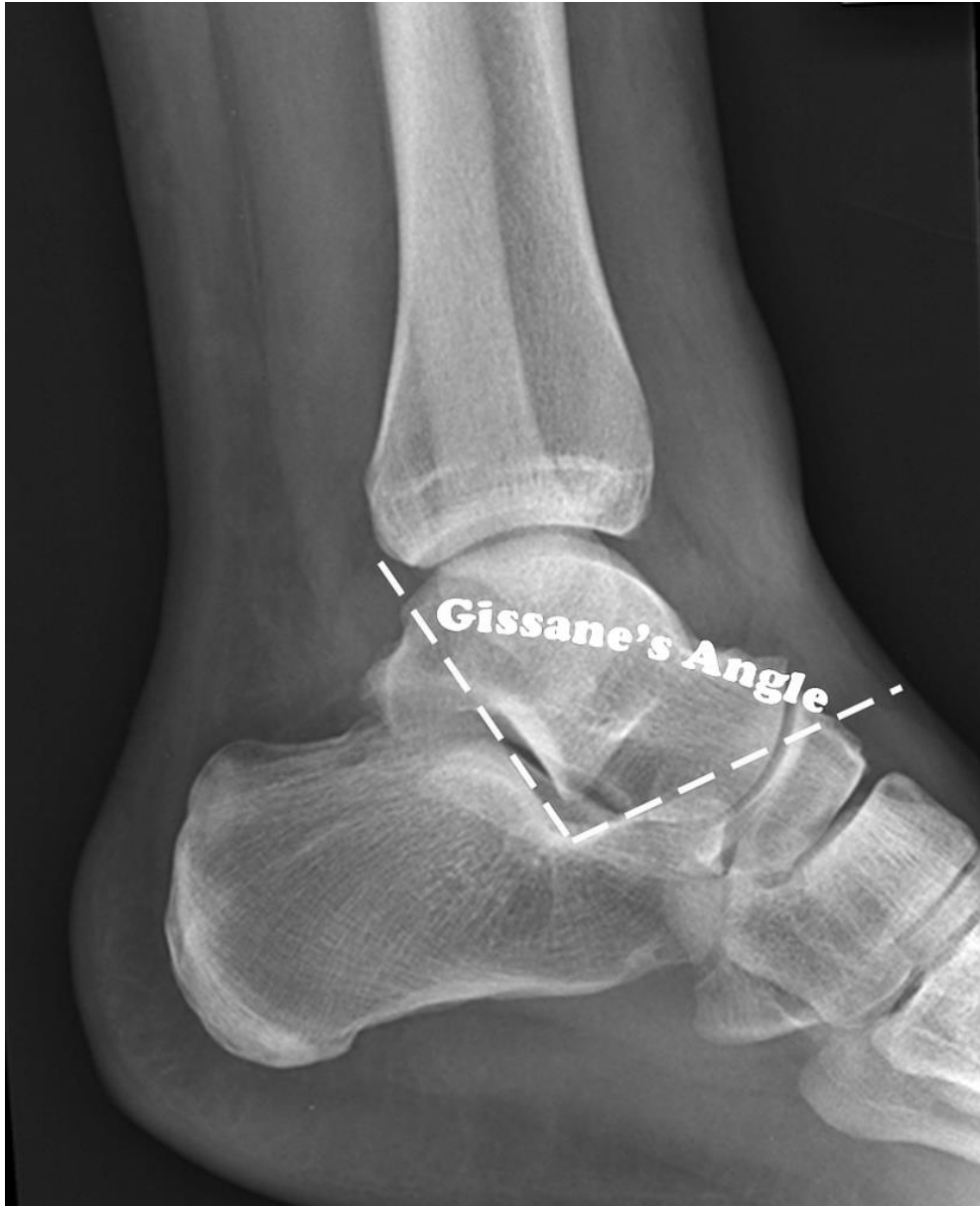Gledanjem lateralne RTG snimke stopala procjenjujemo Böhlerov kut. On se određuje tako da povučemo liniju od najviše točke *processus anterior calcanei* pa do najviše točke stražnje zglobne površine, zatim od te točke povlačimo liniju sve do *tubera calcanei*. Kut koji dobijemo između te dvije linije je Böhlerov kut i normalno iznosi 20-40 stupnjeva. Kut koji je manji od 20 stupnjeva ukazuje na depresijsku frakturu (*eng. depression fracture*) te da se opterećenje prebacuje na prednju površinu pete. Gissaneov (ključni) kut formiraju dva snažna kortikalna nosača koji leže ispod *processus lateralis tali* te se protežu lateralno. Jedan ide duž lateralne granice stražnje zglobne plohe, a drugi anteriorno prema prednjoj zglobnoj plohi. Ovaj kut normalno iznosi između 100 do 130 stupnjeva i njegovo povećanje znak je urušavanja stražnje zglobne plohe. Pri procjeni ovog kuta, obavezno ga moramo usporediti s onim na suprotnom stopalu. Iako nije uobičajeno, lako je moguće da je kut u normalnim vrijednostima, a da je prijelom ipak prisutan.



**Slika 3. – Slika normalnog Böhlerovog kuta**

(preuzeto od: A.Prof Frank Gaillard, Radiopaedia.org, rID: 9979)





**Slika 4.- Slika normalnog Gissaneovog kuta**

(preuzeto od: Dr Benoudina Samir, Radiopaedia.org, rID: 40056)

AP snimkom možemo vidjeti frakturnu liniju u *articulatio calcaneocuboidea*. Za Harrisovu aksijalnu snimku potrebno je da stopalo bude u dorzifleksiji, a snop RTG zraka usmjeren pod kutem od 45 stupnjeva kranijalno. S ovom metodom možemo vizualizirati zglobne površine, proširenje petne kosti, gubitak visine i angulacije tuberoznog fragmenta koji je uglavnom u varusu. Brodenova metoda se više ne koristi i zamijenio ju je CT.

CT koristimo kako bismo potpuno okarakterizirali određene frakture, pogotovo intraartikularne. Također se koristi kako bismo procijenili proteže li se prijelom u subtalarni zglob. Koronarni prikaz daje nam podatke o stražnjoj zglobnoj plohi, sustentakulumu, obliku pete i poziciji tetiva peronealnog mišića i *flexora hallucisa*. Aksijalni prikaz daje nam informacije o kalkanokuboidnom zglobu, anteroinferiornom dijelu stražnje zglobne plohe i sustentakulumu. Sagitalna rekonstrukcija dat će nam dodatne informacije o stražnjoj zglobnoj plohi, tuberu i prednjoj zglobnoj plohi. [10,11,12,13]

## **1.6. KLASIFIKACIJA**

Kako bismo klasificirali prijelom petne kosti, najbitnije je odrediti radi li se o intra ili ekstraartikularnom prijelomu. Ekstraartikularne frakture imaju bolju prognozu i često ne zahtjevaju kiruršku obradu, za razliku od intraartikularnih prijeloma.

### **1.6.1. EKSTRAARTIKULARNI PRIJELOM**

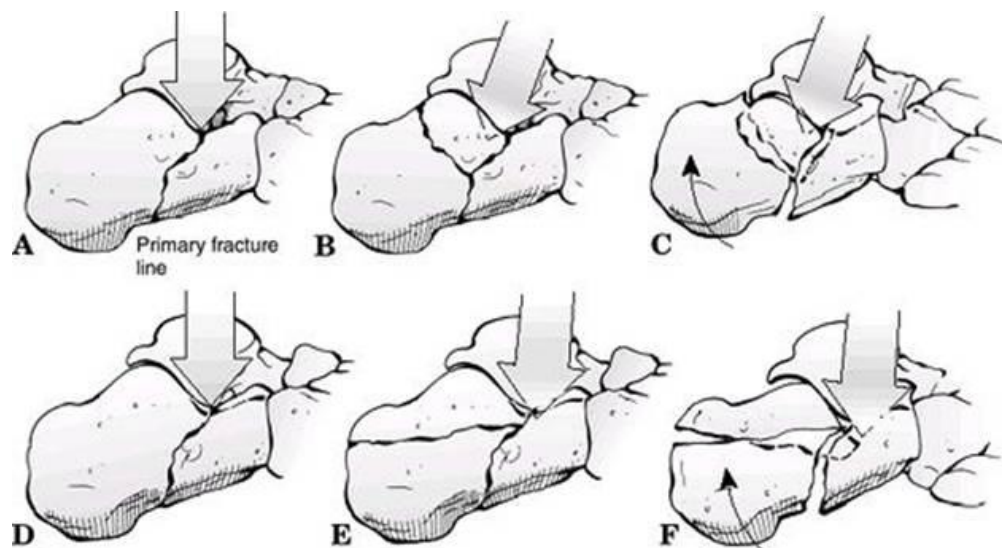
Sačinjavaju 25-30% svih prijeloma petne kosti. Frakture prednjeg nastavka (*processus anterior*) nastaju zbog jake plantarne fleksije i inverzije, što dovodi do stezanja interessealnih ligamenata i nastaje avulzijski tip prijeloma. Klinička slika često oponaša lateralno uganuće gležnja, stoga je potrebno učiniti lateralni radiogram stopala i postaviti pravu dijagnozu. Fraktura tubera avulzijski je tip prijeloma nastao djelovanjem Ahilove tetive. Često je prisutan kod dijabetičara i osteoporotičnih žena, dok je rijetko riječ o traumi. Dobro se vide na lateralnom radiogramu stopala.

Fraktura medijalnog nastavka (*processus medialis*) okomiti su prijelomi koji nastaju zbog opterećenja na stopalo koje je u valgus položaju. Prijelom ćemo dobro vidjeti na aksijalnom radiogramu. Prijelom sustentakuluma nastaje kad je stopalo u inverziji i imamo izrazito jako djelovanje sile na petu. Ova fraktura može oponašati medijalno uganuće gležnja, stoga je u ovom slučaju potrebno napraviti i aksijalni radiogram kako bismo ustanovili prijelom i postavili pravu dijagnozu. U ovu skupinu spadaju još i frakture tijela petne kosti koje nastaju aksijalnim djelovanjem sile. Karakterizirani su značajnom kominucijom, proširenjem pete i skraćanjem visine. Dolazi i do pada Böhlerovog kuta bez da postoji prijelom stražnje zglobne plohe. [14,15,16,17]

### 1.6.2. INTRAARTIKULARNI PRIJELOM

Ove prijelome kategoriziramo Essex-Lopresti ili Sanders klasifikacijom. Essex-Lopresti klasifikacija zasniva se na podjeli na primarnu i sekundarnu frakturu liniju. Primarna fraktura linija počinje od posterolateralnog rub talusa i razdvaja petnu kost koso kroz stražnju zglobnu površinu. Fraktura linija izlazi anterolateralno kod Gissaneovog kuta ili što distalnije prema *articulatio calcanocuboidea*. Posteriorno fraktura linija ide od planto-medijalno prema dorzo-lateralno stvarajući dva fragmenta: sustentakularni (anteromedijalni) i tuberozni (posterolateralni). Anteromedijalni fragment rijetko je kominutivan i često ostaje povezan za talus deltoidnim i interossealnim talocalcanealnim ligamentom. Posterolateralni fragment je uglavnom dislociran superolateralno s kominucijom, što rezultira nepodudarnosti stražnje zglobne površine, skraćanjem i povišenjem pete.

Sekundarna fraktura linija nastaje dužim djelovanjem kompresijske sile i dovodi do dodatne kominucije, stvarajući slobodni lateralni fragment stražnje zglobne plohe, koji je odvojen od tuberoznog fragmenta. Kod frakture koja nalikuje jezičku (*eng. tongue-type fracture*), sekundarna fraktura linija javlja se ispod zglobne plohe i izlazi posteriorno kroz tuber. U frakturi s depresijom zgloba (*eng. joint depression fracture*) sekundarna fraktura linija izlazi ispod stražnje zglobne plohe. Kontinuirana aksijalna sila gura sustentakularni fragment medijalno, što dovodi do skraćanja i širenja pete te se tuberozni fragment rotira u varus položaj. Posterolateralni će dio talusa gurnuti slobodni lateralni dio stražnje zglobne plohe prema dolje u tuberozni fragment, koji će se zarotirati za 90 stupnjeva. To dovodi do propadanja lateralnog zida, koji se može proširiti anteriorno sve do kalkanokuboidnog zgloba. Nastavi li talus dalje propadati, dovest će do dodatnog fragmentiranja stražnje zglobne plohe.



**Slika 5. – Mehanizam ozljede prema Essex-Lopresti klasifikaciji (A-C) depresija zgloba.**

**(D-F) fraktura nalik jezičku**

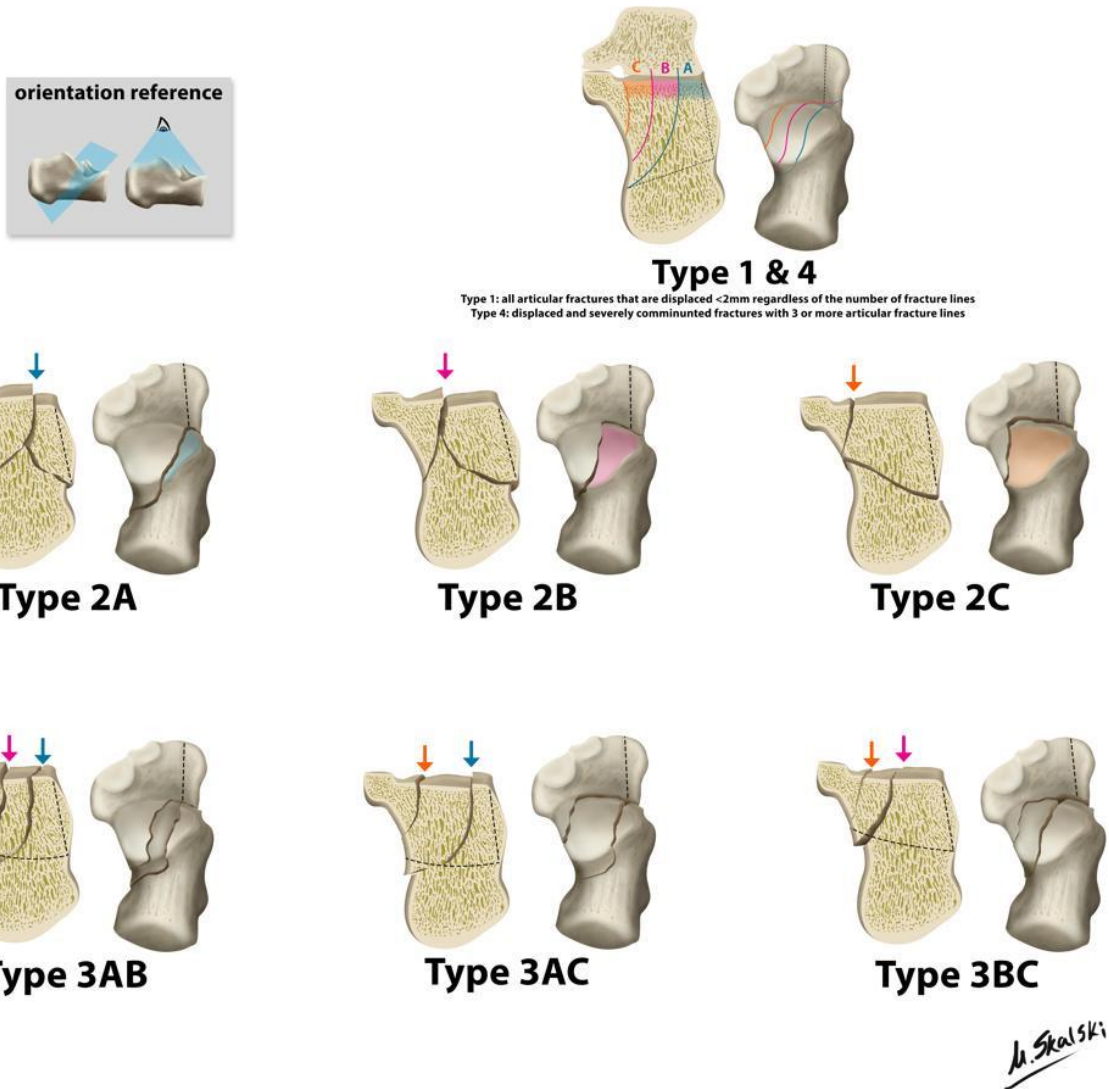
(preuzeto od: Buchlow RW, Heckman JD, Court-Brown C et al., Rockwood and Green's Fractures in Adults. 6th ed. Baltimore: Williams & Wilkins; 2005.)

Sanders klasifikacija se zasniva na koronarnom presjeku CT snimke stražnje zglobne plohe i talusa. Promatraju se broj i lokacija artikularnih fragmenata. Stražnja zglobna ploha podijeljena je u tri frakturane linije (A,B i C) koje odgovaraju lateralnoj, srednjoj i medijalnoj fraktornoj liniji koronarnog presjeka, tako da mogu biti samo četiri potencijalna komada - lateralni, centralni, medijalni i sustentakulum tali. [17,18,19]

**Tablica 1. – Sandersova CT klasifikacija prijeloma petne kosti**

<b>TIP</b>	<b>OPIS</b>
<b>I</b>	Frakture bez dislokacije (dislokacija manja od 2mm)
<b>II</b>	Frakture koje imaju jedan intraartikularni prijelom koji dijeli petnu kost na dva dijela
<b>II A</b>	Fraktura se javlja na lateralnom dijelu petne kosti
<b>II B</b>	Fraktura se javlja na centralnom dijelu petne kosti
<b>II C</b>	Fraktura se pojavljuje na medijalnom dijelu petne kosti
<b>III</b>	Frakture koje čine dva intraartikularna prijeloma i dijele petnu kost na tri dijela
<b>III AB</b>	Dvije frakturane linije od kojih je jedna lateralno, a druga centralno
<b>III AC</b>	Dvije frakturane linije od kojih je jedna lateralno, a druga medijalno
<b>III BC</b>	Dvije frakturane linije od kojih je jedna centralno, a druga medijalno
<b>IV</b>	Frakture koje imaju više od tri intraartikularne frakture

# Sanders CT classification of intraarticular calcaneal fractures



Slika 6.- Sandersova CT klasifikacija prijeloma petne kosti

(preuzeto od: Dr Matt Skalski, Radiopaedia.org, rID: 27026)

## **2. SVRHA RADA**

Svrha je ovog diplomskog rada prikazati moderan pristup u liječenju prijeloma petne kosti te opisati i usporediti klasične i moderne minimalno invazivne kirurške tehnike.



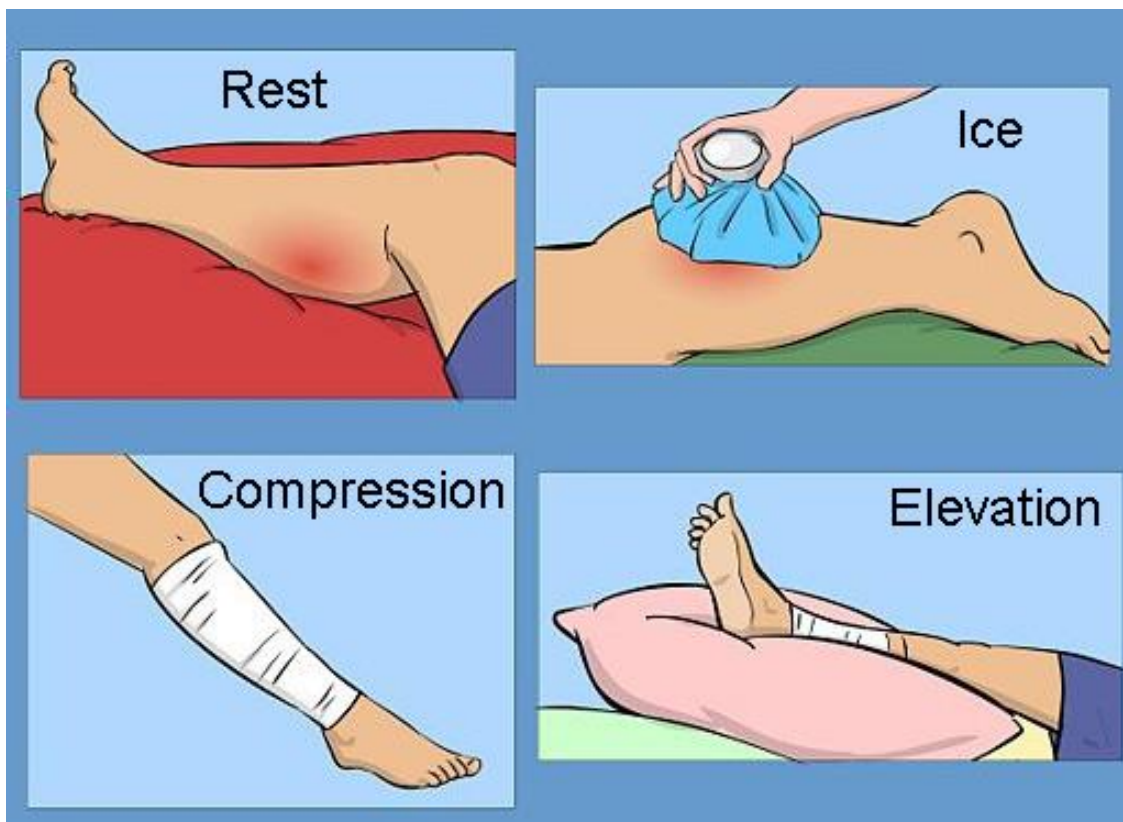
### **3. LIJEČENJE**

Cilj liječenja je napraviti kvalitetnu repoziciju te pokušati rekonstruirati fiziološke svodove stopala uz što manji razvoj komplikacija. Liječenje će ovisiti o tipu frakture i dislokaciji. Tako će ekstraartikularna fraktura najčešće biti sanirana konzervativno, dok intraartikularni prijelom najčešće zahtijeva kiruršku obradu. Ipak, i konzervativno i operativno liječenje intraartikularnih prijeloma podjednako su zastupljeni u suvremenoj ortopedskoj kirurgiji. Po pitanju oporavka ne postoji značajna razlika, osim što operativno liječenje nosi povećan rizik za razvoj ijtrogenih komplikacija. Tako će osobe s intraartikularnim prijelomom koje su liječene konzervativno uglavnom imati blaže ili teže tegobe zbog deformacije i bolnosti. Bolnost može biti zanemariva ili može biti toliko jaka da zahtijeva kirurški tretman u vidu artrodeze, i to najčešće subtalarne artrodeze. Osobe koje su operirane možda će imati bolju repoziciju i rekonstrukciju svodova stopala, ali će isto tako imati povećan rizik za nastanak ijtrogenih komplikacija, kao što je osteomijelitis. Što se tiče tempiranja zahvata, ukoliko se postavi indikacija za kirurškim liječenjem, većina je operatera sklona čekati da otekline splasne i nakon toga krenuti s osteosintezom, dok neki kirurzi smatraju da je, ukoliko se odluče za osteosintezu, najbolje intervenirati prije nego nastupi otekline ili kasnije sekundarne promjene na mekim tkivima u obliku retrakcije kože.[20]

#### **3.1. KONZERVATIVNO ( NEOPERATIVNO ) LIJEČENJE**

Indikacije za konzervativno liječenje su: ekstraartikularne frakture bez ili s minimalnom dislokacijom, intraartikularne frakture bez pomaka, frakture prednjeg nastavka (*processusa anterior*) sa zahvaćanjem manje od 25% kalkanokuboidnog zgloba, frakture kod osoba s perifernom vaskularnom bolešću ili DM tip I i frakture kod pacijenata kod kojih je operacija kontraindicirana zbog nekih drugih komorbiditeta.

Moderni pristup neoperativnom liječenju zasniva se na smjernicama koje su postavili Pozo i suradnici. Standardni protokol uključuje RICE - elevaciju, odmaranje, primjenu leda i nesteroidnih antiinflamatornih lijekova (NSAIL). Stopalo se postavlja u mekanu udlagu u neutralni položaj. Drugog dana pacijent počinje polagano s dorzalnom i plantarnom fleksijom u onom omjeru koliko mu to bol dozvoljava. Kontinuiranu pasivnu trakciju primjenjujemo dva puta dnevno, i to do 20 stupnjeva plantarne fleksije. Kod većine pacijenata već šestog dana možemo vidjeti da bol i otok splašnjavaju, tako da je moguće izvoditi inverziju i everziju stopala. Primjenjuje se standardna fizikalna terapija u vidu izometrijskih vježbi stopala te pasivne vježbe svih zglobova stopala uključujući i gležanj. Nakon što bol i otok potpuno splasnu (oko 4-10 dana), pacijent dobiva štake i kreće hodati s maksimalnim opterećenjem bolesnog stopala do 15kg. Nakon 6 tjedana od ozljede moguće je povećati opterećenje stopala. Za najbolji ishod potrebno je primjenjivati fizikalnu terapiju najmanje 12 tjedana. [21]



Slika 7. – RICE protokol

(preuzeto od: [www.pinterest.com](http://www.pinterest.com), ID: 522136150530744125)

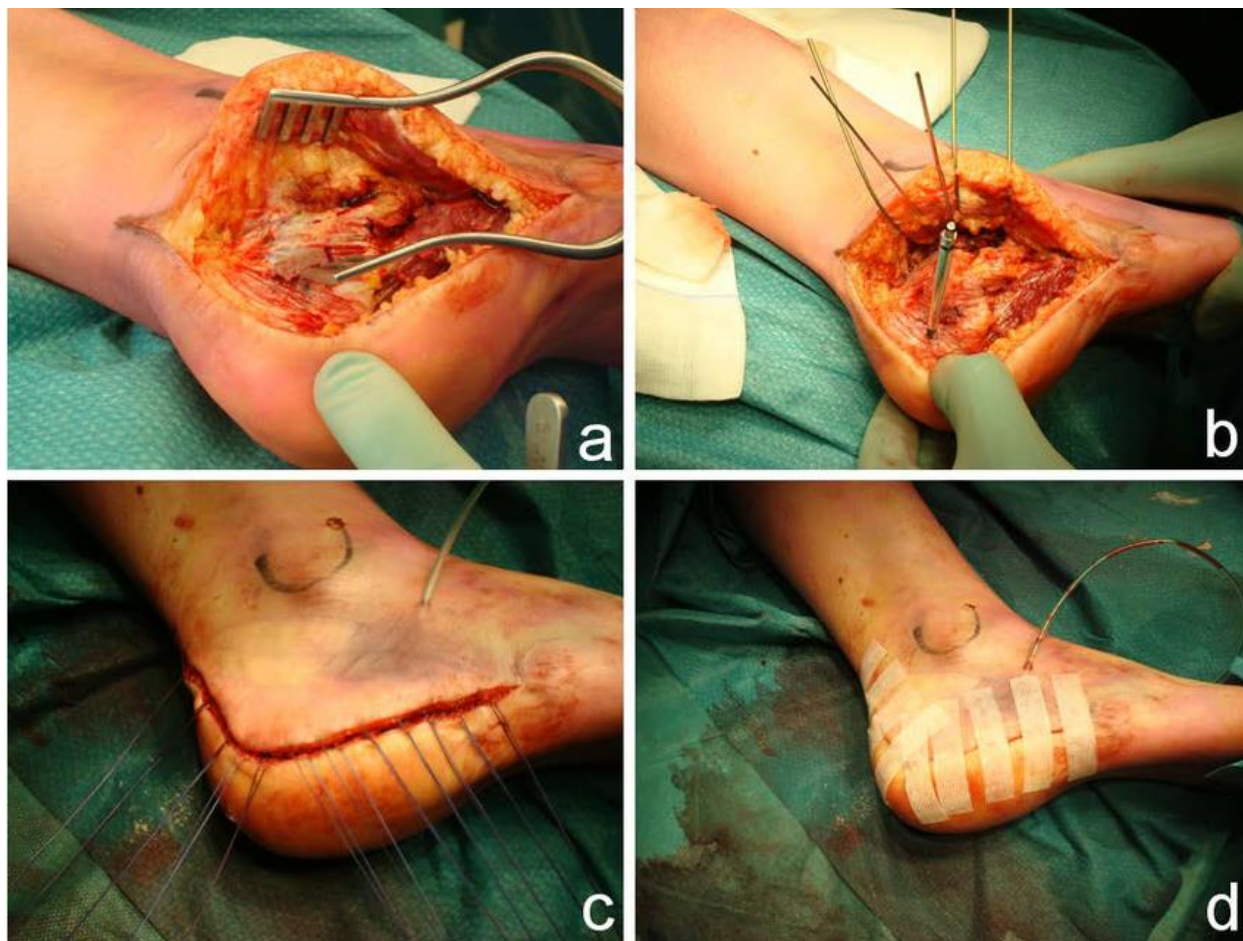
### 3.2. OPERATIVNO LIJEČENJE

Indikacije za operativno liječenje uključuju: frakture po tipu Sanders II i III s dislokacijom većom od 2mm, prijelom stražnje zglobne plohe s pomakom, prijelom prednjeg nastavka (*processus anterior*) koji zahvaća više od 25% kalkanokuboidni zglob, frakture tubera s dislokacijom i otvoreni prijelom pete. Većina prijeloma pete zahtijevaju kiruršku odgodu zbog otekline. Akutne intervencije kroz traumatizirano i otečeno područje dosad su se pokazale bezuspješnim i rezultirale su ranom nekrozom mekog tkiva i dehiscencijom rane. Čeka se oko 7 do 10 dana da oteklina splasne. Ozljede s izrazito teškim edemom i frakturnim bulama zahtijevaju odgodu operacije 2 do 3 tjedna. U ovim situacijama primjena drenažne pumpe na stopalu ubrzava povlačenje edema i pacijenti je dobro podnose. Repozicija je teža što se

operacija duže odgađa. Lateralni je pristup zlatni standard operativnog liječenja, ali se u zadnje vrijeme sve više ide prema minimalno invazivnim tehnikama – sinus tarzi.[22,23]

### **3.2.1. LATERALNI PRISTUP**

Pacijent je postavljen u lateralni dekubitalni položaj, a ispod stopala se postavljaju jastučići kako bi zaštitili kontralateralni peronealni živac. Orijehtacijske točke - distalni dio fibule, prednji nastavak (*processus anterior*), kalkanokuboidni zglob i baza pete metatarzalne kosti označe se markerom na koži. Lateralni pristup standardna je tehnika koja nalikuje slovu L i započinje incizijom oko 4cm poviše vrha fibule između fibule i Ahilove tetive. Rezna krivulja nalazi se pod kutem od 95 do 100 stupnjeva između vrha maleola i potplata stopala. Rez zatim ide anteriorno u glatki zavoj dorzalno, blago prelazeći preko kalkanokuboidnog zgloba. Skalpel se drži okomito i rez se izvodi u jednom potezu. Zatim operater podiže režanj anteriorno i navlači ga sa subkutanim šavovima i Kirschnerovim (K) žicama, koje postavlja u talus i cuneiformis. Pristup se proširuje proksimalno i distalno, izbjegavajući distalne krajeve suralnog živca. Peronealne tetive ostaju intaktne. Kalkanofibularni ligament uklanja se s lateralnog zida petne kosti. Frakturirani lateralni zid nježno se otvara i nakon što se hematoma ukloni, procjenjuje se stanje stražnje zglobne plohe. Posteromedijani prozor koristan je kako bismo vizualizirali cijelu stražnju zglobnu plohu i evaluirali dislokaciju u odnosu na sustentakulum. Zbog ovog razloga H. Thermann i suradnici primjenjuju tehniku parcijalne resekcije Kargerovog masnog jastučića i stražnje kapsule. Medijalni zid oslobađa se subperiostealno. Fragmenti depresijske frakture podižu se i rotiraju prema van od tijela petne kosti. Nakon identifikacije i repozicije artikularnih fragmenata ide se na sanaciju sustentakuluma uz pomoć K žice. Repozicija lateralnog i stražnjeg dijela kosti odvija se pod kontrolom oka. Lateralni pogled nužan je kako bismo isključili male rotacije stražnje zglobne plohe.



**Slika 8. – Operacijsko polje lateralnog pristupa (A) podizanje režnja (B) retrakcija K žicama (C) postavljanje šavova (D) zatvaranje rane**

(preuzeto od: Schepers T, Roerdink WH. Complications following the extended lateral approach for calcaneal fractures do not influence mid- to long-term outcome, 2013.)

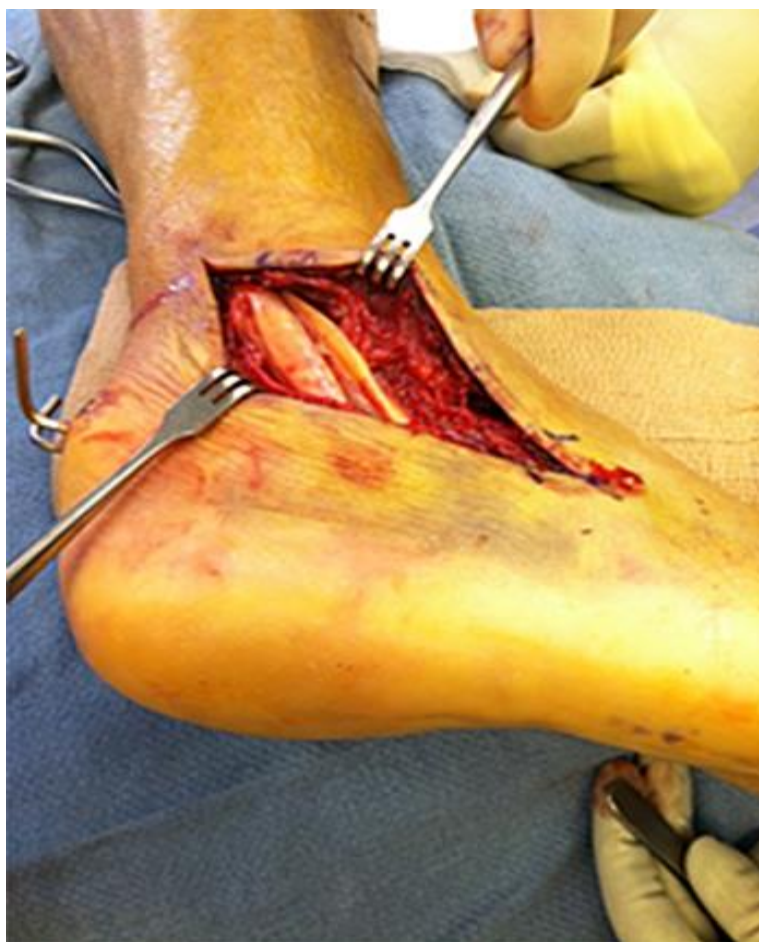Anterolateralnom prozoru pristupa se tako da se sinus tarzi i prednja kapsula oslobode od okolnog mekog tkiva te nam to omogućava pristup stražnjoj zglobnoj plohi i sustentakulumu. Procjenjuje se Gissaneov kut, koji se kasnije koristi kao ključna orijentacijska struktura za rekonstrukciju i repoziciju prednjeg nastavka (*processus anterior*). Prednji je nastavak potrebno spustiti prema dolje jer je zbog kolapsa dislociran. Osteosinteza se osigurava uz pomoć dvije K-žice. Za osteosintezu tubera koristi se Schanzov vijak koji se postavlja lateralno ili aksijalno. Za kontrolu se koristi kažiprst kojim se palpira medijalni zid. Koristeći Schanzov vijak kao „joy-

stick“ i pod kontrolom kažiprsta, tuber se angulira prema dolje, rotira u valgus i gura medijalno dok se fragmenti sustentakuluma i medijalnog zida ne spoje (kao lego kocke). Sekundarna se frakturna linija stražnje zglobne plohe zatim automatski spoji. Provlači se jedna K-žica longitudinalno ispod zglobne plohe u smjeru prednjeg nastavka i druga K-žica od tubera u sustentakulum kako bismo osigurali osteosintezu. Kod fraktura koje nalikuju jezičku (tounge-type), potrebno je prvo napraviti poravnanje fragmenata, a zatim učiniti repoziciju zglobnih ploha, s obzirom da rotacija u varus ne bi omogućila anatomske spajanje fragmenata stražnje zglobne plohe. Nakon što se učinila osteosinteza ovog dijela, fragmenti lateralnog zida se savijaju prema nazad i vraćaju se u svoj anatomske položaj. U slučajevima gdje postoji veliki defekt kosti, uzima se koštani graft iz stražnje ilijačne spine te se postavlja ispod stražnje zglobne plohe kako bismo prevenirali njeno ponovno urušavanje. Zatim se kreće u sanaciju kalkanokuboidnog zgloba. Površina je uglavnom longitudinalno prelomljena, a repozicija se obavlja uz pomoć stezaljke te se provjerava fluoroskopom. Pločica u obliku slova Y postavlja se na petnu kost s rubovima na prednjem nastavku, stražnjoj zglobnoj plohi i tuberu. Za potkožje je preporučljivo primijeniti absorpcijske šavove kako bismo izbjegli pretjeranu tenziju kože, što bi u protivnom rezultiralo nekrozom. Obavezno se postavlja dren jer postoji mogućnost od postoperativnog krvarenja iz petne kosti. Rana se bandažira i postavlja u neutralan položaj te se fiksira mekom udlagom. [22,23,24]

### **3.2.2 SINUS TARZI PRISTUP**

Sinus tarzi pristup je minimalno invazivna tehnika koja postaje sve popularnija u fiksaciji intraartikularnih fraktura. Da bi ova metoda bila što uspješnija, mora se primijeniti na vrijeme. Preporuča se operacija 1 do 2 tjedna nakon ozljede, s obzirom da su fragmenti još pomični i ne postoji strah od nekroze mekih tkiva. Lateralni pristup povezan je s mnogim komplikacijama,

kao što su infekcije koje čine 20% i dehiscencija rane, koja čini 37% slučajeva. Cilj je minimalno invazivnih tehnika smanjiti komplikacije, vremensko trajanje operacije i oporavak. Pušači i pacijenti s drugim komorbiditetima mogu imati veću korist od ove tehnike jer imaju povećan rizik za razvoj komplikacija.



**Slika 9.- Sinus tarzi pristup**

(preuzeto od: Kwon JY, M.D. The Harvard Orthopedic journal, 2002.)

Pacijenta postavljamo u lateralni položaj. Ozlijeđeno stopalo postavljamo s gornje strane i uz rub stopala te se postavlja jastučić ispod zdravog stopala kako ne bismo ozlijedili peronealni živac. Dva se manja ručnika presaviju i postavje proksimalno od maleola, kako bismo omogućili

inverziju stopala, te samim time i bolju vizualizaciju subtalarnog zgloba. Incizija od 3-4cm vrši se uzduž Gissaneovog kuta. Masno tkivo i hematoma ispod sinus tarzija uklone se kako bismo bolje vizualizirali operativno područje. Podizač (kuka) koristi se kako bismo podigli peronealne tetive od lateralnog dijela petne kosti. Ako je potrebno, skalpelom se može otvoriti kapsula lateralnog subtalarnog zgloba, pazeći da ne ozlijedimo peronealne tetive. Schanzov vijak postavlja se u lateralni dio tubera, dok se dvije K-žice postavljaju od medijalnog dijela tubera, pa sve do frakture, ali ne kroz nju. Podizačem oslobađamo lateralni fragment stražnje zglobne plohe od tijela pete. Podizač se zatim provlači ispod vodećeg kraja lateralnog ruba stražnje zglobne plohe i tako dolazi do frakturne linije koja izlazi na medijalnoj strani petne kosti. Medijalni zid smanjuje se podizanjem podizača (kuke), što rezultira oslobađanjem i slobodnom manipulacijom medijalnog fragmenta stražnje zglobne plohe. Paralelno s time, Schanzov vijak se koristi kako bismo povukli i zarotirali tuber iz varusa. Nakon što se tuber vrati u neutralan položaj, uzimaju se prethodne 2 K-žice i guraju kroz frakturu te osiguravaju osteosintezu medijalnog zida, koja ponovno stvara odgovarajuću visinu i poravnanje stopala. Lateralni se fragmenti zatim spajaju za medijalni fragment uz direktnu vizualizaciju i uz pomoć dodatnih K-žica. Zatim se postavlja pločica na lateralni zid točno ispod Gissaneovog kuta. Pločica će osigurati fiksaciju stražnje zglobne plohe za prednji nastavak i održavat će Gissaneov kut. Neovisno o pločici, na tuberu se postavljaju 4.0-mm vijci, kako bi završili fiksaciju. Dva se vijka postavljaju s medijalne strane tubera kako bi zamijenili K-žice te održali poziciju tubera u odnosu na stražnju zglobnu plohu. Ključno je održati dvije točke fiksacije uzduž medijalnog zida, kako bi se osteosinteza održala. Vijak se usmjerava iz centralne točke tubera anteriorno prema najdistalnijoj točki prednjeg nastavka. Posljednji vijak postavlja se s posteriornog aspekta tubera, prolazeći točno ispod Gissaneovog kuta prema prednjem nastavku. Nakon kontrolne snimke i potvrde da je



osteosinteza dobro učinjena, uklanjaju se ručnici postavljene ispod maleola te težina noge gura stopalo u everziju, što nam omogućava bolje zatvaranje rane. Prvih 7-14 dana pacijentu se savjetuje izbjegavanje pretjeranih pokreta stopalom, kako bi se rana smirila i zarasla. [25,26,27,28,29,30,31]

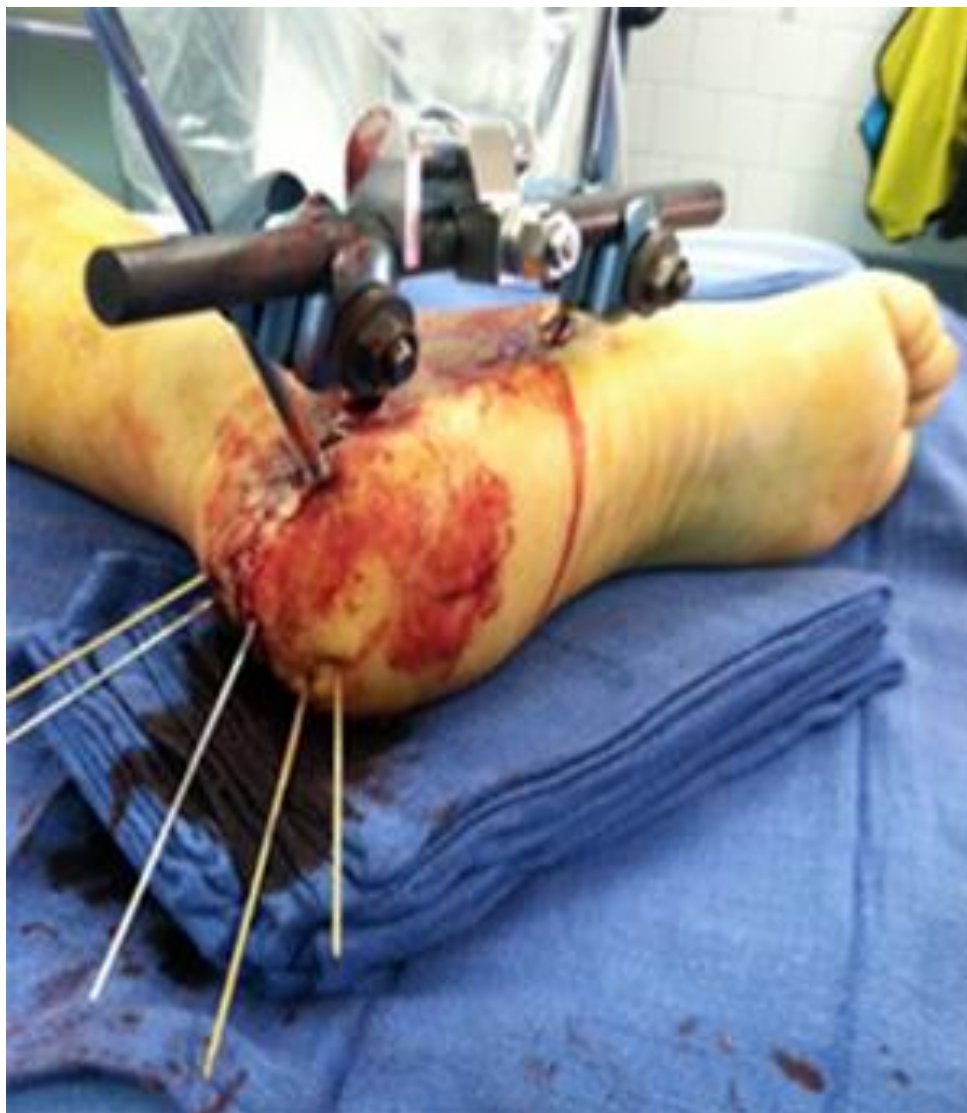### **3.2.3. OTVORENI PRIJELOM PETNE KOSTI**

Otvoreni prijelomi nastaju djelovanjem izrazito jake sile i povezani su sa značajnim oštećenjem okolnog mekog tkiva. Trenutna literatura procjenjuje da sačinjavaju svega 1 do 10% svih fraktura pete i da su povezane s velikom stopom komplikacija od čak 67%. Najčešće mjesto pojavljivanja rane je medijalni dio stopala. Rana fiksacija zahtijeva minimalno invazivni pristup s lateralne strane, s obzirom da je meko tkivo s medijalne strane oštećeno i podložno nekrozi. Frakture Sanders tipa III zahtijevaju poseban protokol zbog rizika od infekcije i dodatne komplikacije rane. Nova saznanja savjetuju hitnu fiksaciju teških otvorenih prijeloma, gdje se medijalna rana može zatvoriti vakumskim asistiranim uređajem (VAC) i fraktura dozvoljava minimalno invazivni pristup.[26]

Pacijent se na stol postavlja u supinacijski položaj. Pristupa se medijalnoj rani odgovarajućim kirurškim debridmanom i obilnom irigacijom. Primarna frakturna linija koja izlazi kroz medijalni zid može biti privremeno fiksirana kroz ranu, tako da se provuče jedna K-žica kroz tuber. Nakon toga, ako je moguće zatvaramo medijalnu ranu, a ako nije moguće napraviti primarni šav, onda se primjenjuje VAC. Restauracija visine i širine kroz medijalnu ranu omogućuje ubrzano rješavanje otoka mekih tkiva. Ako je otok umjeren ili minimalan, pacijenta možemo postaviti u lateralni položaj i odraditi hitnu osteosintezu koristeći sinus tarzi metodu. Ako je pacijent u kojem slučaju izrazito nestabilan ili je otok toliko velik da je pristup onemogućen, zahvat se prekida i odgađa dok se pacijent ne stabilizira ili se otok ne povuče.[33,34]

#### **3.2.4. PERKUTANA (VANJSKA) STABILIZACIJA**

Ova tehnika koristi se kod izrazito teških krvnih podljeva mekog tkiva, otvorenih prijeloma i ASC, gdje otvorena operacija nije preporučljiva. Jedna od indikacija je i fraktura s malim pomakom, gdje otvaranje stopala nije potrebno. Princip je taj da za stabilizaciju koristimo K-žice i 3.5mm vijke. Pacijenta postavljamo u lateralni položaj. Schanzov vijak postavlja se aksijalno ili longitudinalno u tuber kao poluga, za redukciju nagiba u varus ili valgus i da podigne stražnji fragment. Ako je stražnja zglobna ploha imaptirana, ona se podigne i fiziološki se spoji. Paralelno s tim, koristeći Schanzov vijak, tijelo se poravnava sa sustentakularnim fragmentom. Transverzalno se postavljaju dva 3.5 mm vijka kroz stražnju zglobnu plohu u sustentakulum. Ako Gissaneov kut nije obnovljen, koristi se šilo kojim se poravnava prednji nastavak i vraća kut u prvobitno stanje. Dvije 1.8 mm K-žice se postavljaju paralelno i longitudinalno iz gornjeg dijela tubera, točno ispod stražnje zglobne plohe, u smjeru kalkanokuboidnog zgloba. Lateralni zid poravnava se uz pomoć čekića. Ako postoji konstantna nestabilnost, dvije 1.8 mm K-žice postavljaju se koso iz smjera tubera, kroz stražnju zglobnu plohu i u talus. [24]



**Slika 10. – Prikaz perkutane (vanjske) stabilizacije**

(preuzeto od: Kwon JY, M.D. The Harvard Orthopedic journal, 2002.)

### **3.2.5. POSLIJEOPERACIJSKA SKRB**

Drugog dana od operacije skida se zavoj i započinje primjena krioterapije (Cryo-cuff). Ako je fraktura stabilna, onda već trećeg ili četvrtog dana pacijent može započeti hodati uz pomoć štaka s djelomičnim opterećenjem bolesnog stopala do 15kg, i to u trajanju od 6 tjedana. Već desetog do dvanaestog tjedna pacijent može opteretiti bolesno stopalo punom težinom ili do one mjere do koje mu bol dozvoljava. Kod osoba s kominutivnim prijelomom i s koštanim graftom, preporuka je imobilizacija i djelomično opterećenje bolesne noge u trajanju do 3 mjeseca. Fizikalna terapija uključuje izometrijske vježbe, vježbe koordinacije, propioceptivne neuromuskularne fascikulacije i vježbe hodanja. Manualna terapija subtalarnog zgloba i okolnih zglobova je ključna kako bismo povećali opseg pokreta samog stopala. Pacijenti s K-žicama zahtijevaju njihovo vađenje u roku od 6 tjedana te se nakon toga može započeti s progresivnim opterećenjem bolesnog stopala. [21,24]

#### **4. KOMPLIKACIJE**

Frakture petne kosti sklone su ranim i kasnim komplikacijama, stoga je pri inicijalnoj procijeni potrebno identificirati i sanirati akutne komplikacije i druge ozljede. Komplikacije se rijetko nađu kod ekstraartikularnih prijeloma, ali su zato izrazito učestale kod intraartikularnih prijeloma, pogotovo dislociranih. Kod ovakvog tipa prijeloma, kliničar mora biti pažljiv i stalno razmišljati o razvoju teških komplikacija te, ako su otok i bol veliki, o hospitalizaciji pacijenta. S obzirom na vrijeme javljanja, komplikacije možemo podijeliti na rane i kasne.[10]

##### **4.1. RANE KOMPLIKACIJE**

Oteklina ako je izrazito velika, može biti jako ozbiljna komplikacija. Inicijalno saniranje zahtijeva podizanje stopala iznad razine srca i primjenu kompresije. Zbog javljanja otekline, te napetosti i pritiska na okolne meke strukture, može doći do izrazito jake bolnosti. Osobu možemo hospitalizirati ako je bol nepodnošljiva i sumnjamo na razvoj ASC-a. ASC se može razviti u 10% fraktura petne kosti i najčešće je povezan s intraartikularnim prijelomima koje uključuju i prijelom tijela petne kosti. Prijelomi bez pomaka i stres frakture rijetko razvijaju ASC. Ako se ASC ne prepozna u početnom stadiju, može dovesti do značajne i teške onesposobljenosti osobe. Neproporcionalno teška bol početni je znak za sumnju na ASC, ali kako su uglavnom svi prijelomi pete povezani s jako teškom bolnošću, prepoznavanje početnog stadija ASC-a predstavlja problem za kliničara. Stoga stalno treba imati na umu mogućnost razvoja ASC-a te, ako se posumnja na porast tlaka u odjeljcima, izvršiti hitnu fasciotomiju kako bismo prevenirali ishemijsku ozljedu. Frakturne bule nastaju kada se tekućina provlači između slojeva kože. Mogu biti bistre ili sukrvave. Nikako se ne preporuča njihova incizija jer su takve rane podložne teškim infekcijama. Nekroza kože najčešće nastaje zbog dislokacije stražnjih fragmenata koji pritišću kožu na peti. Zbog toga može nastati i infekcija na mjestu nekroze, a

samim time to može i otežavati cijeljenje rane. Također treba spomenuti i da zbog nekroze zatvoreni, može ići u otvoreni tip prijeloma. Istovremeno uz prijelom pete čak 50% pacijenata ima i neku drugu ozljedu, što može stvarati problem kod oporavka.[35,36,37]

#### **4.2. KASNE KOMPLIKACIJE**

Dehiscencija rane dosta je česta komplikacija na mjestu kirurške incizije. Izbjegava se pravilnom obradom rane, smanjenjem edema i tenzije mekog tkiva. Osteomijelitis može nastati primarno zbog otvorene frakture, a sekundarno zbog loših aseptičkih uvjeta. Pravilna obrada rane također značajno smanjuje pojavu osteomijelitisa. Posttraumatični artritis (subtalarni ili kalkanokuboidni) može se javiti zbog same frakture ili zbog manipulacije fragmenata tijekom osteosinteze. U najgorem slučaju može dovesti do subtalarne artrodeze. Proširenje širine pete je očekivana komplikacija i ako je dobro učinjena osteosinteza. Može uzrokovati lateralni pad peronealnih tetiva ili fibule. Pogoršava se širenjem lateralnog zida i potrebna je dodatna operacija, kako bismo sanirali problem. Isto tako, peronealni tendinitis rezultat je lateralnog propadanja. Oštećenje suralnog živca javlja se u 15% slučajeva u kojima se koristi operativna tehnika s lateralnim pristupom. Neovisno o operativnoj ili konzervativnoj tehnici, kronična bol u peti može biti stalno prisutna, što ljudima može otežavati normalno funkcioniranje i odrađivanje svakodnevnih aktivnosti te otežavati povratak na radno mjesto. Složeni regionalni sindrom boli može se javiti neovisno o metodi liječenja. [36,37]

## 5. RASPRAVA

Liječenje prijeloma petne kosti možemo podijeliti na konzervativno i operativno. Način liječenja ovisit će o vrsti prijeloma. Tako da će se ekstraartikularni i neki intraartikularni prijelomi bez pomaka najčešće liječiti konzervativno, dok intraartikularni prijelomi s dislokacijom češće zahtijevaju kiruršku obradu. Zlatni standard konzervativnog liječenja je RICE, koji su osmislili Pozo i suradnici, a uključuje odmor, primjenu krioterapije, kompresiju i elevaciju stopala te eventualno fiksaciju stopala longetom. Prednost ove tehnike je u tome što ne zahtijeva veliko znanje liječnika i komplikacije su rijetke, ali je kod nekih pacijenata kasnije potrebna kirurška korekcija zbog deformiteta i posljedičnih tegoba. Ako je moguće, kod intraartikularnih prijeloma treba također porazmisliti i o konzervativnom liječenju kako bi se izbjegle komplikacije kirurškog liječenja. Kirurško liječenje i tehnika će ovisiti o vrsti prijeloma te o oteklini samog stopala. Zbog otekline i rizika za razvoj dodatnih komplikacija u vidu nekroze mekih tkiva i dehiscencije rane, vrijeme operacije se uglavnom odgađa 7 do 10 dana, kako bi otekline splasnula i kako bi se smanjile komplikacije. Ipak, neki kirurzi smatraju kako je najbolje operirati pacijenta odmah nakon ozljede dok su promjene na mekim tkivima minimalne.

Zlatni standard u kirurškom liječenju je lateralni pristup. Ova je metoda dobra jer se njome izbjegava oštećenje peronealnih tetiva i živaca. Mana ove tehnike je ta što je povezana s većim brojem komplikacija i dužim oporavkom. Upravo zbog komplikacija i dužeg vremena trajanja oporavka, javila se potreba za razvojem minimalno invazivne tehnike. Sinus tarzi pristup je minimalno invazivna kirurška tehnika koja, za razliku od lateralnog pristupa, ima puno manje komplikacija u vidu infekcije i nekroze stopala te je kasnija revizija manje potrebna. Prema trenutnim podacima ovaj pristup bi uskoro mogao postati novi zlatni standard u liječenju

prijeloma petne kosti, ali sigurno nikada neće u potpunosti izgurati lateralni pristup zbog toga što je tehnički jako teško sve prijelome kirurški zbrinuti na takav način.

U konačnici, kao kod bilo kojeg prijeloma, kiruršku terapiju treba izabrati samo u onim situacijama kada procijenimo kako nije moguće konzervativno liječiti frakturu petne kosti, odnosno da će korist za pacijenta biti veća od konzervativnog liječenja.

Do danas nije postignut konsenzus oko izbora metode liječenja. Iako su mnogi kirurzi skloniji kirurškom liječenju, uvijek treba imati na umu kako su komplikacije takvog liječenja brojne i kako djelomično čine ograničenje takvom načinu liječenja prijeloma petne kosti.

Prema tome, kirurško liječenje ne bi trebalo smatrati apsolutno superiornijom metodom konzervativnom liječenju, usprkos tome što neke pacijente koji su liječeni konzervativno kasnije treba operirati. Treba naglasiti kako su takvi kasniji korekcijski zahvati (artrodeze) ipak povezane s daleko manjim komplikacijama, a takvi pacijenti su obično u konačnici zadovoljni ishodom opisanog liječenja.



## 6. ZAKLJUČCI

1. Cilj je liječenja prijeloma petne kosti vraćanje stopala i njegovih svodova u prvobitno fiziološko stanje te smanjenje razvoja komplikacija koje mogu nastati zbog ove ozljede.
2. Konzervativno uglavnom liječimo ekstrartikularne prijelome, dok se intrartikularni prijelomi mogu liječiti kirurški, ali i konzervativno.
3. Neke komplikacije nastat će isključivo ijatrogeno nakon kirurške repozicije (primjerice osteomijelitis), dok će kod konzervativnog liječenja intraartikularnih prijeloma neki pacijenti imati dugotrajne tegobe zbog deformacije i bolnosti. Te smetnje mogu trajati godinama i biti podnošljive ili mogu biti takve da zahtijevaju kirurški tretman u vidu artrodeza. Najčešće se izvodi subtalarna artrodeza.
4. Lateralni pristup je za sada zlatni standard u operacijskom liječenju prijeloma petne kosti, ali se kirurške tehnike stalno razvijaju, tako da neki kirurzi sve više teže minimalno invazivnom pristupu, kao što je sinus tarzi pristup.
5. Do sada provedene studije nisu dokazale značajnu razliku u terapijskoj učinkovitosti između hitne i odgođene osteosinteze prijeloma petne kosti. Zbog toga se u slučaju postojanja edema zahvat učini tek nakon njegova povlačenja. Ipak, neki kirurzi smatraju kako je prijelom petne kosti, ukoliko se odlučimo za osteosintezu, najbolje operirati u najkraćem mogućem roku nakon ozljede, dok se sekundarne posljedice na mekim tkivima nisu pojavile (edem ili kasnije retrakcija kože).
6. I na kraju, ne treba zaboraviti na stres frakturu petne kosti koja može biti posljedica neke ozbiljne bolesti

## 7. SAŽETAK

Prijelom petne kosti rijedak je i čini 1-2% svih prijeloma i 60% prijeloma tarzalnih kostiju. Godišnja incidencija iznosi 11.5 na 100 000 stanovnika i češća je kod muškaraca. Najčešći mehanizam ozljede aksijalno je djelovanje sile na petu kojoj je glavni uzrok uglavnom pad s velike visine. Prijelom možemo svrstati u dvije skupine: intraartikularne i ekstraartikularne. Klinički se prezentira umjerenim do teškim bolovima, oteklinom, krvnim podljevom, deformitetom pete i nemogućnošću hodanja ili opterećenja pete punom težinom. Ekchimoze koje se javljaju oko pete izrazito upućuju na prijelom. Mogu se javiti i bule, koje su rezultat izrazite traume mekog tkiva i masivnog otjecanja stopala. U anamnezi uglavnom uvijek postoji podatak o padu ili prometnoj nesreći, ali ako on ne postoji, treba propitati osobu boluje li od DM-a ili osteoporoze jer može biti riječ o stres frakturi. Od radiološke dijagnostike najčešće se koristi lateralni, AP i Harrisov aksijalni radiogram, kojim procjenjujemo Böhlerov i Gissaneov kut. CT može biti od izrazite pomoći pri dijagnosticiranju intrartikularnih prijeloma te se nam može pomoći pri rekonstrukciji stopala. Sandersova klasifikacija bazirana na CT-u pomaže pri određivanju vrste prijeloma. Liječenje će ovisiti o vrsti frakture, tako će ekstraartikularni prijelom najčešće biti saniran konzervativnom metodom uz primjenu RICE-a, dok se intraartikularni prijelom primarno može liječiti kirurški i konzervativno. Lateralni pristup je zlatni standard operacijskog liječenja prijeloma petne kosti, ali sve se više teži minimalno invazivnom pristupu – sinus tarzi, zbog bržeg oporavka i manjeg broja komplikacija. U zaključku konzervativno i operacijsko liječenje imaju podjednaku primjenu u primarnom liječenju prijeloma petne kosti, s tim da obje metode imaju svoje prednosti i ograničenja.

KLJUČNE RIJEČI: prijelom petne kosti ,RICE, lateralni pristup, sinus tarzi

## 8. SUMMARY

Calcaneal fractures are uncommon, comprising 1-2% of all fractures and representing 60% of all tarsal fractures. Annual incidence is 11.5 per 100 000 and it's more common in men. The most usual mechanism is axial loading of the foot caused from a fall. The fracture can be divided into two groups; intraarticular and extraarticular. Clinically it's presented with severe pain, swelling, haematoma, deformity of the foot and inability to walk. Also weight-bearing of the foot is not possible. Ecchymosis around the heel are usually a sure sign of a calcaneal fracture. We can also find blisters which are result of a severe trauma of the soft tissue and massive swelling. Anamnesis usually shows an information about a fall or a car accident, but if it's not present then we need to see if the person has DM or osteoporosis, because it can be a stress fracture. The initial radiographic evaluation of the patient with a suspected calcaneus fracture should include a lateral, an anteroposterior (AP) and Harris axial view of the hindfoot which we use to determine Böhler and Gissane angle. CT can help us to diagnose some intraarticular fractures, and can help us in reconstruction of the foot. Sanders classification is based on CT scans and can help us determine the type of fracture. Management depends on the type of fracture. Extraarticular fractures will most likely be treated nonoperatively with the RICE method, while intraarticular fractures can be treated nonoperatively or with surgery. Lateral approach is the gold standard of calcaneal fracture surgery, but the minimally invasive sinus tarsi approach is gaining more popularity because of shorter recovery time and less complications. In conclusion nonoperative and operative methods are regularly used in clinical practice and there is no advantage in either of the two. Both of them have their advantages and disadvantages.

**KEY WORDS:** calcaneal fracture, RICE, lateral approach, sinus tarsi

## 9. LITERATURA

1. Sanders RW, Clare MP. Calcaneous fractures. In: Rockwood and Green's Fractures in Adults, 7th, Bucholz, RW, Heckman JD, et al. (Eds), Lippincott Williams & Wilkins, Philadelphia 2010. p.2064.
2. Stehlík J, Štulík J et al. Calcaneal fracture. Nakladatelství Univerzity Karlovy-Galen 2010. p7.
3. Bobinac D. , Dujmović M. , Osnove anatomije (Drugo nadopunjeno izdanje), Glosa,d.o.o. Rijeka,2007.
4. Križan Z., Kompendij anatomije čovjeka III. dio: Pregled građe grudi, trbuha, zdjelice, noge i ruke, Školska knjiga – Zagreb, 1997.
5. Manoli AD, Weber TG. Fasciotomy of the foot: an anatomical study with special reference to release of the calcaneal compartment. Foot Ankle 1990;10:267—75.
6. Baumhauer JF, Manoli A 2nd. Principles of management of the severely traumatized foot and ankle. Instr Course Lect 2002; 51:159.
7. Lee, Patrick; Hunter, Tim B.; Taljanovic, Mihra (2004). "Musculoskeletal Colloquialisms: How Did We Come Up with These Names?". Radiographics. 24 (4): 1009–27
8. Kim DY, Choi HJ et al. Burst Fractures as a Result of Attempted Suicide by Jumping. Korean J Neurotrauma. 2014 Oct; 10(2): 70–75.
9. DiPoce J, Guelfguat M, DiPoce J. Radiologic Findings in Cases of Attempted Suicide and Other Self-Injurious Behavior. RadioGraphics November-December 2012 Volume 32, Issue 7
10. Egol KA, Koval KJ, Zuckerman J, Handbook of fractures 5th edition, Wolters Kluwer 2014. 739-756

11. Schweitzer ME, Karasic D. The foot. In: Radiology of Skeletal Trauma, 3rd, Rogers LF. (Ed), Churchill Livingstone, Philadelphia 2002. p.1319.
12. Isaacs JD, Baba M, Huang P, et al. The diagnostic accuracy of Böhler's angle in fractures of the calcaneus. J Emerg Med 2013; 45:879.
13. Boyle MJ, Walker CG, Crawford HA. The paediatric Bohler's angle and crucial angle of Gissane: a case series. J Orthop Surg Res 2011; 6:2.
14. Judd DB, Kim DH. Foot fractures frequently misdiagnosed as ankle sprains. Am Fam Physician 2002; 66:785.
15. Degan TJ, Morrey BF, Braun DP. Surgical excision for anterior-process fractures of the calcaneus. J Bone Joint Surg Am 1982; 64:519.
16. Norfray JF, Rogers LF, Adamo GP, et al. Common calcaneal avulsion fracture. AJR Am J Roentgenol 1980; 134:119.
17. Squires B, Allen PE, Livingstone J, Atkins RM. Fractures of the tuberosity of the calcaneus. J Bone Joint Surg Br 2001; 83:55.
18. Germann CA, Perron AD, Miller MD, et al. Orthopedic pitfalls in the ED: calcaneal fractures. Am J Emerg Med 2004; 22:607.
19. Badillo, Kenneth; Pacheco, Jose A.; Padua, Samuel O.; Gomez, Angel A.; Colon, Edgar; Vidal, Jorge A. (2011). "Multidetector CT Evaluation of Calcaneal Fractures". RadioGraphics. 31 (1): 81–92.
20. Rammelt S, Zwipp H: Calcaneus fractures: facts, controversies and recent developments. Injury, Int. J. Care Injured (2004) 35, 443—461

21. Pozo JL, Kirwan E, Jackson AM: Long-term results of conservative management of severely displaced fractures of the calcaneus. *J Bone Joint Surg* 66B:386-390,1984.
22. Benirschke SK, Sangeorzan BJ: Extensive intraarticular fractures of the foot. Surgical management of calcaneus fractures. *Clin Orthop* 292: 128-134,1993.
23. Benirschke SK, Mayo KA, Sangeorzan BJ, Hansen ST: Results of Operative Treatment of Calcaneal Fractures. In Tscherne H, Schatzker J (ed). *Major Fractures of the Pilon, the Talus and the Calcaneum. Current Concepts in Treatment*. Berlin, Springer Verlag 215-227,1993.
24. Thermann H, Schrott HE, Management of Calcaneal Fractures in Adults; Conservative Versus Operative Treatment, *Clinical Orthopedics and related research*, Number 353, pp 107-1240 1998 Lippincott-Raven Publishers
25. Rammelt S, Amlang M, Sands A, et al. New techniques in the operative treatment of calcaneus fractures. *Unfallchirurg* 2016;119(3):225–38.
26. Abidi NA, Dhawan S, Gruen GS, et al. Wound-healing risk factors after open reduction and internal fixation of calcaneal fractures. *Foot Ankle Int* 1998;19(12):856–61.
27. Buckley RE, Tough S. Displaced intraarticular calcaneal fractures. *J Am Acad Orthop Surg* 2004;12(3):172–8.
28. Zhang T, Su Y, Chen W, et al. Displaced intra-articular calcaneal fractures treated in a minimally invasive fashion. *J Bone Joint Surg Am* 2014;96:302–9.
29. Schepers T. The sinus tarsi approach in displaced intra-articular calcaneal fractures: a systematic review. *Int Orthop* 2011;35(5):697–703.
30. Swords M, Penny P. Early Fixation of Calcaneus Fractures, *Foot Ankle Clin N Am* (2016).

31. Gotha HE, Zide JR. Current Controversies in Management of Calcaneus Fractures, Orthop Clin N Am (2016).
32. Mehta S, Mirza A, Dunbar R, et al. A staged treatment plan for the management of type II and type IIIA open calcaneus fractures. J Orthop Trauma 2009;24(3):142–7.
33. Berry GK, Stevens DG, Kreder HJ, et al. Open fractures of the calcaneus: a review of treatment and outcome. J Orthop Trauma 2004;18:202–6.
34. Thornton SJ, Cheleuitte D, Ptaszek AJ, et al. Treatment of open intraarticular calcaneal fractures: evaluation of a treatment protocol based on wound location and size. Foot Ankle Int 2006;27:317–23.
35. Myerson M, Manoli A. Compartment syndromes of the foot after calcaneal fractures. Clin Orthop Relat Res 1993; :142.
36. Lim EV, Leung JP. Complications of intraarticular calcaneal fractures. Clin Orthop Relat Res 2001; :7.
37. Gardner MJ, Nork SE, Barei DP, et al. Secondary soft tissue compromise in tongue-type calcaneus fractures. J Orthop Trauma 2008; 22:439.

## 10. ŽIVOTOPIS

Ivo Juginović rođen je 20. svibnja 1991. godine u Splitu.

Osnovnu i srednju Zdravstvenu školu završio je u Splitu te stekao zvanje fizioterapeuskog tehničara. Studij medicine na Medicinskom fakultetu u Rijeci, upisan 2010. godine, uspješno je završio 2017. godine. U akademskoj godini 2014./2015. aktivno je sudjelovao u projektu „Radiološki atlas za studente medicine“ u kojem je, uz Igora Vlatkovića, koautor dvaju poglavlja.

U slobodno vrijeme voli se baviti sportom i uživa u dugim šetnjama sa svojom zaručnicom Anjom i psom Foksijem.