

STEČENE BOLESTI AORTALNOG ZALISKA

Ojwang, Arnold Elly

Master's thesis / Diplomski rad

2017

Degree Grantor / Ustanova koja je dodijelila akademski / stručni stupanj: **University of Rijeka, Faculty of Medicine / Sveučilište u Rijeci, Medicinski fakultet**

Permanent link / Trajna poveznica: <https://um.nsk.hr/um:nbn:hr:184:782977>

Rights / Prava: [In copyright](#)/[Zaštićeno autorskim pravom.](#)

Download date / Datum preuzimanja: **2024-09-21**



Repository / Repozitorij:

[Repository of the University of Rijeka, Faculty of Medicine - FMRI Repository](#)



SVEUČILIŠTE U RIJECI
MEDICINSKI FAKULTET
INTEGRIRANI PREDDIPLOMSKI I DIPLOMSKI
SVEUČILIŠNI STUDIJ MEDICINA

Arnold Elly Ojwang'

STEČENE BOLESTI AORTALNOG ZALISKA

Diplomski rad

Rijeka, 2017.

Mentor rada: Doc. dr. sc. Igor Medved.

Diplomski rad ocjenjen je dana ___ na Medicinskom fakultetu Sveučilišta u Rijeci, pred povjerenstvom u sastavu:

1. Prof.dr.sc. Nives Jonjić (predsjednik Povjerenstva)
2. Prof.dr.sc. Tedi Cicvarić
3. Prof.dr.sc. Miljenko Kovačević

Rad sadrži 46 stranica, 8 slika, 8 tablica, 38 literaturnih navoda.

ZAHVALA

Prije svega, želio bih zahvaliti doc. dr. sc. Igoru Medvedu na velikom trudu, strpljenju, podršci, savjetima te pružanoj pomoći pri izradi ovog rada. Zahvaljujem se sestri Noris na pomoći u prikupljanju podataka.

Od srca zahvaljujem svojoj obitelji na pruženoj potpori tijekom studija.

SADRŽAJ

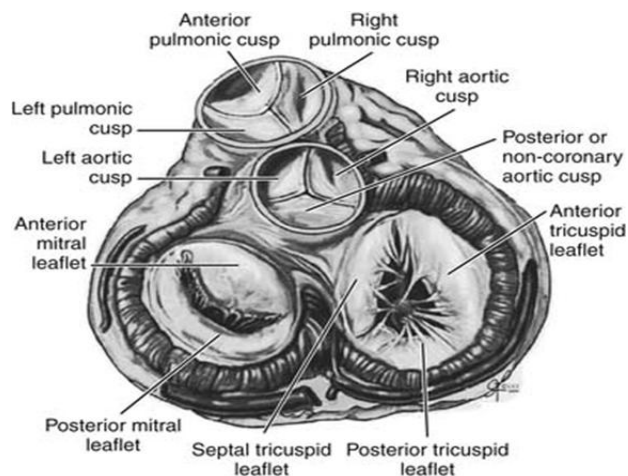
1. UVOD	1
1.1. ANATOMIJA I FUNKCIJA SRCA I AORTALNIH ZALISTAKA.....	1
1.1.1. Lokacija aortalnog korijena	2
1.1.2. Abnormalne vrste aortalnih zalisaka	3
1.2. POVIJEST VALVULARNE KARDIOVASKULARNE KIRURGIJE	4
2. STEČENE BOLESTI AORTALNOG ZALISKA.....	5
2.1. Stečena aortalna stenoza	5
2.1.1. Patofiziologija aortalne stenoze	7
2.1.2. Klinička slika aortalne stenoze	9
2.1.3. Dijagnoza aortalne stenoze.....	12
2.1.4. Stupnjevi aortalne stenoze	15
2.1.5. Diferencijalna dijagnoza.....	16
2.1.6. Terapija aortalne stenoze	16
2.1.7. Kirurške intervencije	17
2.2. Aortalna regurgitacija.....	21
2.2.1. Etiologija aortalne regurgitacije.....	22
2.2.2. Patofiziologija.....	23

2.2.3.	Klinička slika	24
2.2.4.	Dijagnoza i evaluacija AR	26
2.2.5.	Diferencijalna dijagnoza.....	28
2.2.6.	Klasifikacija.....	29
2.2.7.	Liječenje	29
2.2.8.	Prognoza	31
3.	OPERACIJSKE TEHNIKE.....	31
3.1.	Izolirana zamjena aortalnog zaliska	31
4.	SVRHA RADA.....	33
5.	METODE RADA I ISPITANICI	34
6.	REZULTATI ISTRAŽIVANJA	35
6.1.	Demografske osobine	35
6.2.	Prijeoperacijski podaci	35
6.3.	Intraoperacijski podaci.....	36
6.4.	Poslijeoperacijski podaci	36
7.	RASPRAVA.....	38
8.	ZAKLJUČCI	39
9.	SAŽETAK.....	40
10.	SUMMARY.....	41
11.	LITERATURA	42
12.	ŽIVOTOPIS.....	46

1. UVOD

1.1. ANATOMIJA I FUNKCIJA SRCA I AORTALNIH ZALISTAKA

Srce je jedno od najvažnijih organa ljudskog organizma. Smješteno je u središtu prsnog koša te je odgovorno za distribuciju oksigenirane krvi kroz cijelo tijelo. U srce dolazi neoksigenirana krv koju srce prosljeđuje do pluća gdje se ona oksigenira te raspoređuje po čitavom organizmu opskrbljujući ga kisikom. Srce je šuplji mišićni organ približno veličine ljudske šake te teži 200 – 500 grama. Čine ga četiri komore: lijevi i desni atrij, odgovorni za prikupljanje krvi, te lijevi i desni ventrikul, odgovorni za istiskivanje krvi. Mišićni zid, septum, razdvaja desnu i lijevu stranu srca. Četiri zaliska unutar organa, aortalni i pulmonalni semilunarni zalisci te trikuspidalni i mitralni zalisci, reguliraju protok krvi kroz srčane komore onemogućujući retrogradni povratak krvi. Smješteni su na atrioventrikularnim ušćima kao i na ušću aorte te pulmonalnog trunkusa.



Slika 1: Anatomija zalistka (preuzeto s: <http://thoracickey.com/acquired-aortic-valve-disease/>)

Središte srca čini aortalni zalistak koji odvaja lijevi ventrikul od uzlazeće aorte sprječavajući regurgitaciju krvi u lijevi ventrikul tijekom dijastole. Normalni zalistak je trikuspidalnog oblika građen od fibroznog tkiva, delikatnih kuspisa i Valsava sinusa. Aortalni zalistak ima tri kuspisa:

lijevi koronarni kuspis (LCC), desni koronarni kuspis (RCC) te stražnji/nekoronarni kuspis (NCC) koji zajedno omogućavaju funkciju zaliska. Kuspisi su duplikature unutarnjeg sloja srčane stijenke, endokarda. Formiraju oblik lista na kojem razlikujemo dvije površine i dva ruba. Jednim rubom kuspis se drži u okviru atrioventrikularnog ušća (inercijski rub) od kojeg se pruža prema klijetki te završava slobodnim rubom na čijoj se sredini nalazi fibrozni čvorić Aranti. Valsava sinusi su proširene regije aortalnog korijena. Tvore vanjske dijelove kuspisa zajedno s koronarnim arterijama koje izlaze iz lijevog i desnog sinusa Valsalve (1). Kuspisi su građeni od tri jedinstvena sloja koja sinergistički djeluju pridonoseći njihovoj funkciji. Svaki sloj sastoji se od intersticijskih stanica (VICs) koje pomažu u održavanju strukture i funkcije kuspisa, inhibiraju angiogenezu te pomažu u sintezi i popravku oštećenih stanica (2, 3). Sloj kuspisa okrenut prema lumenu aorte, fibroza, građen je od kolagenskih vlakana te je njegova funkcija da podjednako raspoređuje pritisak duž površine istog. Spongiosa je srednji, mekši sloj, građen od glikozaminoglikana i proteoglikana koji smanjuju trenje, a samim time i oštećenje koje potencijalno može nastati između fibroze i ventrikularisa, sloja koji je okrenut prema lijevom ventrikulu. Ventrikularis je građen od elastičnih vlakana koji pomažu pri održavanju oblika kuspisa.

1.1.1. Lokacija aortalnog korijena

Važno je navesti anatomske veze aortalnog zaliska s bazom prednjeg listića mitralne valvule, membranoznim septumom i atrioventrikularnim provodnim sustavom srca, budući da je ovo kirurški značajno za siguran postupak nad aortalnom valvulom, gdje se ozljeda može javiti za

vrijeme debridmana valvule, postavljanja šava ili zbog distorzije okolnih strukture zbog aortalne proteze.

Gledajući srce s anteriorno-posteriorne pozicije jasno se vidi kako je korijen aorte u središtu srca. Pulmonalni zalistak najviše je pozicioniran i leži ispod treće kostalne hrskavice, dok je aortalni u neposrednoj blizini pulmonalnog, smješten desno i malo straga u odnosu na isti. Arterijalna površina zatvorenog kuspisa aortalnog zaliska usmjerena je prema gore i desno pod kutem od 45°, dok ravnina aortalnog zaliska zakreće se ka inferiorno na takav način da pulmonarno ušće i aortalni sinusi čine kut od 30° prema horizontalnoj ravnini (4).

1.1.2. Abnormalne vrste aortalnih zalisaka

Aortalni zalisak može imati jedan do četiri kuspisa različitih oblika i veličina. Bikuspidalni zalistak (BAV) najčešća je anomalija s prevalencijom od 1 – 2%. Provedeno je istraživanje, objavljeno 10.05.2010., koje je uključivalo 2053 bolesnika nad kojima je učinjena 64-slojni CT retrospektivna koronarna angiografija. Pretragom je potvrđen BAV u 19 bolesnika (0.9%). Tip 0 je bio dijagnosticiran u pet bolesnika (0.2%), a tip 1 u njih čak 14 (0.7%), dok pacijenata s tipom 2 nije bilo. Jednokuspidalni (UAV) te četverokuspidalni (QAV) zalisci nađeni su u jednog pacijenta (0.05%), dok su ostali bolesnici imali neku od vrsta trikuspidalnog AV-a čija je funkcija najviše utjecala na bolesnike s BAVO i UAV (5). Velika većina pacijenata s BAV-om su klinički asimptomatični, no nose veći rizik od razvoja skleroze ili kalcifikacije zaliska koje mogu dovesti do aortalne stenoze već u mlađoj dobi.

Kuspisi bikuspidalnog zaliska uobičajne su anteriorno-posteriorne lokalizacije (nalazi se u 79% slučajeva u kojima su obje koronarne arterije podrijetlom iz anteriornog sinusa) ili lijevo-desne orijentacije.

1.2. POVIJEST VALVULARNE KARDIJALNE KIRURGIJE

1974., Horace Smithy i Parker prvi su proveli eksperimentalnu studiju aortalne valvotomije (6). Uspješna tehnika za kirurško ublažavanje mitralne stenoze razvijena je 1948. godine. Charles Bailey iz Philadelphije kasnije je, 10. lipnja 1948., izveo uspješnu operaciju, razvivši jednostavniji način pristupanja problematici. Bailey i kolege uveli su nove, zatvorene metode, ili putem transventrikularnog ili putem digitalnog pristupa preko „poncha“ zašivenog preko ascendentne aorte s ciljem umanjavanja teške aortne stenoze. Russel Brock je u Guyovoj bolnici u Londonu nezavisno razvio metodu sličnu Baileyevoj komisurotomiji te je izveo prvu uspješnu operaciju 16. rujna 1948., koja se uskoro počela primjenjivati po cijelom svijetu kao značajna terapijska metoda za mitralnu stenozu. Brock i njegove kolege su također bili oni koji su predložili valvotomiju kao etiološki puno prikladniji termin u odnosu na valvulotomiju koja se kao termin koristila do 1952. godine (7). Charles Hufnagel iz Bostona prvi je razvio kuglastu valvularnu protezu za brzu inserciju u descendentnu torakalnu aortu 1951. godine u Washington D.C.-u. Proteza se pokazala izrazito uspješnom, budući da je imala različite točke fiksacije u obliku fiksacijskih prstenova koji su bili postavljeni oko aorte i oko krajeva proteze, što omogućava bržu inserciju (8). Dolazak ere kliničkih kardiopulmonalnih prenosnica 1954., doveo je do efektivnijeg pristupa kirurškom liječenju aortalne valvularne bolesti u odraslih. Aortalna valvotomija i uklanjanje kalcificiranih depozita bili su jedine metode rada dok Bahnson i kolege, kao i Hufnagel i Conrad nisu razvili proteze s jednim listićem (9, 10). 1961., McGoon je razvio i

iskoristio prvu tzv. *sleeve* protezu koja je služila kao totalna zamjena aortalnog zaliska. Iako učinkovita, kompetentni rezultati teško su bili postizani do otkrića kuglaste valvularne proteze od strane Harkena i kolega te Starra i kolega 1960.godine, time uspostavljajući čvrstu poziciju aortalne valvularne kirurgije (11, 12, 13). 1956. Murray je demonstrirao da aortalni zalisak može poslužiti kao transplantat u descendentnoj torakalnoj aorti za razrješenje aortalne regurgitacije (14). 1960., Lower i njegove kolege eksperimentalno su ispitali mogućnost korištenja pulmonarnog autografa kao zamjenu za aortalni zalistak. Kasnije je ova metoda uključena u kliničku praksu od strane Rossa i njegovih suradnika, koji je o istoj objavio rad u Lancetu 1967.godine (15, 16). Senning je kasnije uveo uporabu individualnih listića kao zamjenu za aortalni zalistak, građenih od fasciae late pacijenata. Ova metoda je ubrzo napuštena zbog visokih rizika postoperativne pojave infektivnog endokarditisa (17). Prvi operacijski postupak primjenom hipotermijena otvorenom srcu izvršen u Hrvatskoj 25. Listopada 1957.godine, u Zagrebu na kirurškom odjelu, kasnije Kirurškoj klinici Kliničke bolnice Dr. O. Novosel, sada Merkur. Zahvat je uspješno izveden na bolesnici sa stenozom valvule pulmonalne arterije pod kontrolom oka, uz prekid venske cirkulacije.

2. STEČENE BOLESTI AORTALNOG ZALISKA

Bolesti srčanih zalisaka predstavljaju stanja teških hemodinamičkih opterećenja za jednog ili oba ventrikula. Najčešće stečene bolesti aortalnih zalisaka jesu aortalna stenoza te regurgitacija.

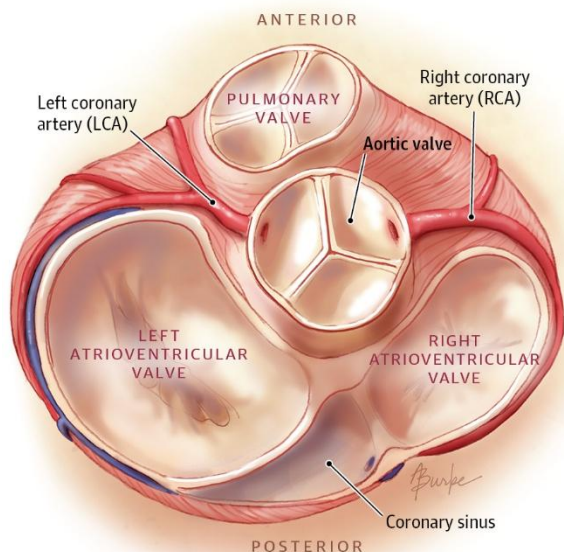
2.1. *Stečena aortalna stenoza*

Najčešće mjesto opstrukcije predstavlja aortalni zalisak, međutim stenoza može zahvatiti i mjesta iznad i/ili ispod valvule. Aortalna stenoza primarno je degenerativna bolest koja se

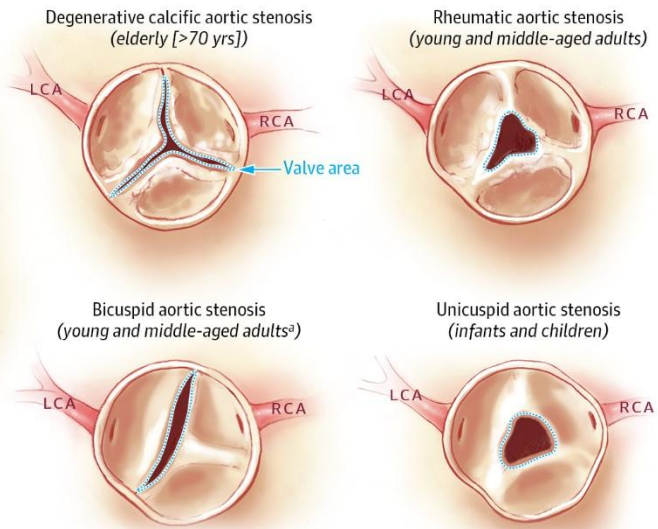
najčešće javlja u bolesnika starijih od 65 godina, a čija prevalencija raste s dobi. Češće se javlja u muškarcima i jedna je od najčešćih bolesti zaliska u starijoj dobi (2-3%) što pokazuju brojne studije (18). Često je povezana s aterosklerotskim procesima unutar krvožilja što potvrđuje i nedavno istraživanje Stewart-a BF-a te njegovih kolega. Istraživanje je uključilo 5021 bolesnika, starosti preko 65 godina, čija su aortalna stenozna i skleroza bile povezane s rizičnim faktorima za aterosklerozu (19). Među izabranim bolesnicima, 26% ih je imalo sklerozu aortalne valvule, dok se stenozna prezentirala među 2% čitave kohortne studije. 37% bolesnika starijih od 75 godina imali su sklerozu, a njih samo 2.6% stenozu. Uzročno – posljednično istraživanje potvrdilo je da postoji direktna povezanost dobi s rizikom razvoja bolesti aortalnih zaliska. Isto tako, pušenje i povišen tlak potvrđeni su kao čimbenici rizika za razvoj bolesti aortalnih zaliska (za 35% odnosno 20%), dok su ostali rizični čimbenici razina LDL-a te visoki lipoproteini.

Aortalna stenozna može biti uzrokovana reumatskim bolestima te se u tom slučaju pojavljuju upalni simptomi poput infiltracije limfocita, neovaskularizacije i edema. Sam process posljednično dovodi do fibroze aortalnih kuspisa te slijepljivanja istih s pojavom kalcifikata na površinama. Naime, zbog toga reumatske bolesti vode ka razvoju istovremene stenozne kao i regurgitacije. U bolesnika s hiperkolesterolemijom, uz aterosklerozu aortalnog zaliska, pojavljuje se i aterosklerozna aorte te ostalih velikih krvnih žila. Aortalna stenozna uzrokuje hipertrofiju ventrikula, dok u kasnom stadiju bolesti i dilataciju lijeve klijetke, a slično se događa i s lijevim atrijem što utječe na hemodinamiku pulmonalnog krvožilnog sistema.

A Normal heart valve anatomy



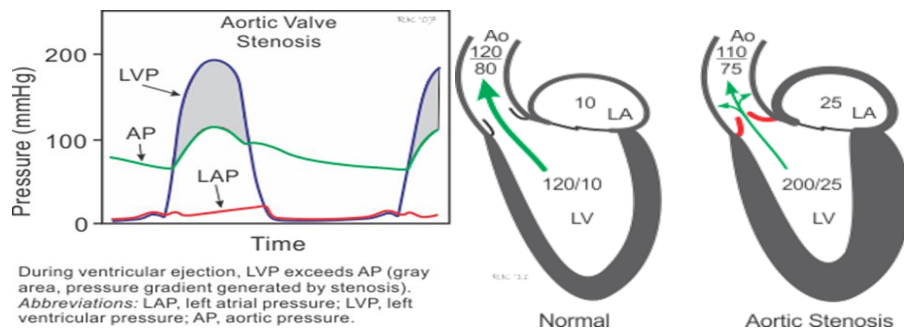
B Examples of types of aortic stenosis and age of presentation of aortic stenosis



Slika 2: Vrste aortalne stenozе i dob pojavljanje

2.1.1. Patofiziologija aortalne stenozе

Hemodinamske promjene koje zahvaćaju aortalne zaliske progrediraju od skleroze do stenozе uzrokujući strukturalne promjene lijevog ventrikula zbog stalnog otpora sistoličkoj ejejkciji. Sistolički pritisak raste između lijevog ventrikula i aorte vodeći do povećanog end-sistoličkog tlaka. U slučaju iznenadne opstrukcije protoka, lijevi ventrikul kompenzira stanje dilatacijom i redukcijom udarnog volumena (UV), međutim u odraslih hemodinamičke promjene se događaju postepeno tokom duljeg vremenskog perioda.



Slika 3: Hemodinamika aortalne stenoze. (Preuzeto s: cvphysiology.com/Heart%20Disease/HD005)

Kao odgovor na povećani *afterload*, stijenke lijevog ventrikula se zadebljaju replikacijom svojih sarkomera, dok se promjer ne mijenja. Ovakva promjena zove se koncentrična hipertrofija ventrikula što osnažuje kontrakcije lijevog ventrikula dovodeći do mogućnosti održavanja gradijenta višeg tlaka tokom niza godina prije nego se pojave simptomi dekompenzacije. Iako je hipertrofija kompenzatorni mehanizam, naposljetku vodi do štetnih učinaka te razvoja srčanog zatajenja. Kako dijastolički tlak lijevog ventrikula raste, javlja se porast arterijalnog tlaka pulmonalnih kapilara te smanjenje srčanog protoka. Isto tako, *afterload* lijevog ventrikula uzrokuje smanjenje elastičnosti miokarda, smanjenju koronarnog protoka te povećanju potrebnje kisika zbog povećanja rada srca što dovodi do srčanog zatajenja (20). Neke od kasnih manifestacija lijeve ventrikularne hipertrofije uključuju smanjenu komoru lijevog ventrikula koja vodi do smanjenja *preload-a* i sistoličke disfunkcije te naposljetku dovodi do smanjenja ejijske frakcije. Retrogradni prijenos povišenog tlaka u lijevom ventrikulu vodi do porasta tlaka pulmonalnih vena i vazokonstrikcije pulmonarnih žila.

Tablica 1: Hemodinamiski parametri i posljedice stenozе

	Reflects	Normal range	Effects of moderate to severe aortic stenosis
Right atrial pressure	Right ventricular preload	2-7 mm Hg	Increases
Pulmonary artery (PA) pressure	Pressures in the pulmonary vasculature	Systolic 15-30 mm Hg Diastolic 4-12 mm Hg	Increases when PA systolic pressure >60 mm Hg (severe pulmonary hypertension)
Pulmonary artery occlusion pressure	Mean left atrial pressure (indirect reflection of LV preload)	2-12 mm Hg	May increase
Left ventricular pressure (LVP)	LV afterload (systolic) LV preload (diastolic)	Systolic 90-140 mm Hg Diastolic 5-12 mm Hg	Increases
Aortic pressure (AP)	SVR and preload	Systolic 90-140 mm Hg Diastolic 60-90 mm Hg	Decreased preload causes decreases in LVP and AP, increased SVR Increased preload causes increased LVP to maintain AP
Systemic vascular resistance (SVR)	LV afterload	700-1600 dynes · sec · cm ⁻⁵	Increases
Pulmonary vascular resistance	Resistance to blood flow in pulmonary vasculature	20-130 dynes · sec · cm ⁻⁵	Increases
Cardiac output/resting	Volume of blood ejected from the heart per minute	5-8 L/min	Decreases

Zbog smanjenja dijastoličkog tlaka, kao posljedice hipertrofije ventrikula, bolesnici koji pate od stenozе ovisе o “atrijskom udaru” kao optimalnom punjenju ventrikula tokom dijastole kako bi se održao adekvatni protok krvi iz srca (21). “Atrijski udar” proces je definiran kao primarna sila kojom se atrijskom kontrakcijom, neposredno prije ventrikularne sistole, povećava efikasnost ventrikularne eejkcije. Dakle, svaki poremećaj strukture i/ili funkcije atrija kao što su aritmije i fibrilacije atrija mogu kompromitirati mehanizam uzrokujući simptome poput angine, plućnog zatajenja i hipotenzije (22).

2.1.2. Klinička slika aortalne stenozе

Bolesnici s aortalnom stenozom mogu biti asimptomatični dulji period vremena, skoro 10 – 20 godina prije pojave simptoma koji se progresivno javljaju kako se otpor protoka krvi iz lijevog ventrikula povećava. Najčešća rana prezentacija aortalne stenozе uključuje simptome poput dispneje pri fizičkom naporu kao posljedice dijastoličke disfunkcije. Ona se može javiti i u pacijenata s normalnom funkcijom lijevog ventrikula. Nadalje, bolesnici mogu osjetiti bolove u prsima, vrtoglavice, malaksalost te postupnu nemogućnost obavljanja fizičkih aktivnosti. U kasnijoj fazi javlja se tipični trijas simptoma angine, sinkope te srčanog zatajenja (23). Naime,

zbog toga je vrlo važno uzeti detaljnu anamnezu te temeljito pregledati pacijenta jer većina pacijenata prilagođava svoj životni stil kako bi izbjegli pojavlju simptoma ne shvaćajući da su isti posljedica opstrukcije zaliska.

2.1.2.1. Angina pectoris

Bol u prsima stenotičnih pacijenata slična je boli koja se javlja u pacijenata s bolesti koronarnih arterija. Angina se javlja kao posljedica povećane potrošnje kisika prilikom povećanog protoka krvi kroz lijevi ventrikul tokom vježbanja ili kakve druge fizičke aktivnosti.

2.1.2.2. Sinkopa

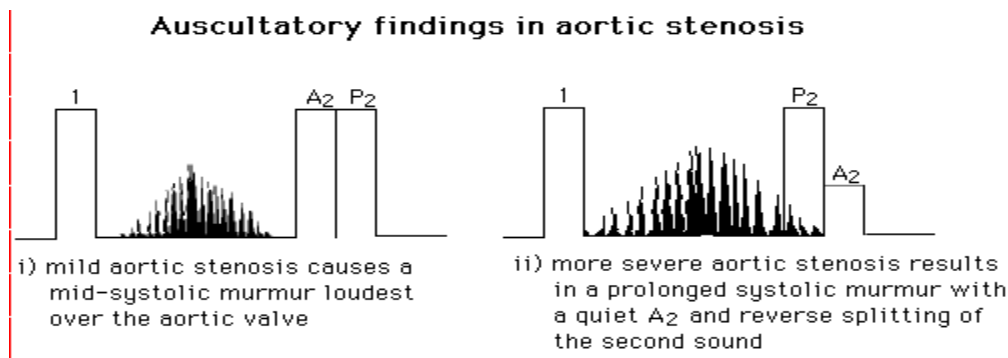
Sinkopa u sklopu stenozе se javlja prilikom fizičkih aktivnosti, ali i mirovanja. Posljedica je sistemne vazodilatacije prilikom izvođenja fizičkih aktivnosti, a nastaje zbog fiksnog udarnog volumena i/ili nemogućnosti da se UV poveća kada je isto potrebno radi suženog zaliska što naposljetku vodi do smanjenja cerebralne perfuzije i sinkope.

2.1.2.3. Srčano zatajenje

Srčano zatajenje uzrokovano je dijastoličkom disfunkcijom koja vodi plućnoj kongestiji i dispneji, dok može biti posljedica i sistoličke disfunkcije zbog ishemije.

Ostale kliničke prezentacije stenozе uključuju Heyde sindrom, stanje koje se opisuje kao krvarenje iz gastrointestinalne angiodisplazije u pacijenata s aortalnom stenozom (24). Kirurški pristup u liječenju aortalne stenozе poboljšava simptome i prognozu Heyde-ovog sindroma. Bolesnici također mogu iskusiti simptome infektivnog endokarditisa poput vrućice, anoreksije, bolova u leđima, malaksalosti te gubitka težine. U rijetkim slučajevima mogu biti prisutni emboli

mnogobrojnih organa kao što su bubrezi, mozak i srce. Istraživanja su pokazala kako pacijenti s bikuspidalnim aortalnim zaliscima imaju 20 -40 % veći rizik za razvoja dilatacija aortalnog korijena i aortalne disekcije. Prilikom fizikalnog pregleda bolesnika može se primjetiti prisutstvo pulsus parvus et tardus-a. No, u pojedinaca s kalcificiranim, rigidnim karotidnim korjenima, ovakvi se simptomi teže primjećuju. Također može biti prisutan pulsus alternans kao posljedica ventrikularne disfunkcije. Najistaknutiji znak stenozе može se dijagnosticirati i zamijetiti auskultacijom, a one je klasični crescendo-decrescendo sistolički šum koji počinje nedugo nakon S1. Intenzitet mu se pojačava u sredini sistole, a smanjuje pri kraju, neposredno prije pojave S2, dajući mu tipičan oblik dijamanta. Šum se najbolje čuje u drugom interkostalnom prostoru u gornjem, desnom sternalnom području te se širi jednom ili objema karotidama do supraklavikularnog područja. Nedostatak širenja do spomenutog područja podiže sumnju na druge moguće uzroke šuma. Jedan od zadataka auskultacije bolesnika s aortalnom stenozom je razlikovanje šumova stenozе od šumova koji se javljaju u regurgitaciji. Gallavardian fenomen pomaže u razlikovanju istih obzirom na dvije komponente, od kojih je prva tipičan grub šum u gornjem, desnom, sternalnom području zbog velike brzine eejkcije kao posljedica stenozе, dok je druga govori u prilog tome da se šum najbolje čuje nad apeksom srca te je melodičniji (25) što imitira šum mitralne regurgitacije (MR). Kako bi se razlikovali šumovi, čini se podhvat rukom koji povećava *afterload*, a samim time i MR šum dok se šum stenozе pritom ne mijenja.



Slika 4: Crescendo-decrescendo sistolički šumovi.

Točka ejectives se može čuti u stenotičnih bolesnika, no češće se čuje u djece i odraslih s kongenitalnim malformacijama aortalog zaliska. U bolesnika sa stečenim bolestima zaliska slabije se čuje zbog činjenice da su njihovi kuspisi slabije pokretni te kalcificirani. Otprilike 10% pacijenata preživi dovoljno dugo da se pojave simptomi zatajenja desnog ventrikula poput povišenog tlaka desnog atrija i jugularnih vena, srčane kaheksije te hepatosplenomegalije (1).

2.1.3. Dijagnoza aortalne stenoze

2.1.3.1. Ehokardiografija

Iako se dijagnoza aortalne stenoze može postaviti fizikalnim pregledom, neinvazivna 2-dimenzionalna Doppler ehokardiografija smatra se zlatnim standardom. Uz postavljanje točne dijagnoze, može utvrditi stupanj opstrukcije, veličina lijevog ventrikula, ejectiveska frakcija, prosječan gradijent aortalnog zaliska, tlak pluća i područja aortalnog zaliska. Isto tako, pomaže u procjeni zadebljanja stijenke kuspisa zaliska, smanjenja pokretljivosti zaliska te otvaranja istog. Koristi se u svrhe potvrde drugih bolesti srčanih zaliska koje se mogu pojaviti u isto vrijeme kao aortalna stenoza, a neke od njih su insuficijencija, malfunkcija mitralnih zaliska te komplikacije poput endokarditisa. Stupanj stenoze određuje se hemodinamičkim

karakteristikama. Područje aortalnih zalisaka mora biti smanjeno za 25% kako bi se predočile bilo kakve promjene u cirkulaciji, a njeno područje normalno u odraslih iznosi 3.0 to 4.0 cm² (1).

2.1.3.2. Srčana kateterizacija i koronarna angiografija

Srčana kateterizacija još je jedna dijagnostička pretraga za aortalnu stenozu. Posebno je korisna prilikom razlikovanja koronarne bolesti arterija od stenozе ukoliko se pojave isti simptomi obiju bolesti. Metoda se koristi u procjeni gradijenta tlaka aortalnog zaliska direktnim mjerenjem lijevog ventrikula te tlaka uzlazne aorte. Koristi se u kvantifikaciji sistoličke funkcije lijevog ventrikula kroz računanje ejekcijske frakcije i mjera dijastoličkog te sistoličkog tlaka ventrikula.

Koronarna angiografija je metoda kojom se isključuju koronarne bolesti arterija u svih pacijenata starijih od 35 godina, a za koje se smatra da im je potrebna operacija zalisaka. Jedno od najvažnijih dijelova kirurškog planiranja i izvođenja je procjena potrebne simultanog koronarnog bypass-a uz operaciju zamjene zalisaka. Indicirana je u pacijenata mlađih od 35 godina čija ventrikularna disfunkcija i simptomi idu u prilog koronarne bolesti. (26)

2.1.3.3. 12-kanalni elektrokardiogram

EKG se ne smatra pouzdanom metodom dijagnostike aortalne stenozе budući da mu nalazi variraju od pojedinaca do pojedinca te se podudaraju s mnogim drugim srčanim bolestima. Najvažiji nalaz u 85% bolesnika s teškom stenozom je hipertrofija lijevog ventrikula. U starijih osoba s fibrozom miokarda te u adolescenata na EKG-u se mogu vidjeti promjene u ST segmentima prije QRS promjena pa nalazi njihovih EKG-a ne pokazuju u potpunosti hipertrofiju

LV-a. Preostale promjene uključuju povećanu amplitudu R-vala u V6, ST-depresiju i inverziju T-vala u I, aVL, V5 i V6 (27).

2.1.3.4. Radiografija toraksa

Važna je u procjeni veličine srca, dokazu prisutstva kalcifikata aortalnog zaliska, posebice u lateralnom pregledu gdje se kalcifikati mogu vidjeti u skoro svih odraslih bez prisutne značajne stenoze.

2.1.3.5. Stres testiranje

Koristi se za dokaz stupnja tolerancije fizičkih aktivnosti u pacijenata sa stenozom, ali i za razlikovanje simptomatskih od asimptomatskih pacijenata. Međutim kontraindicirano je u bolesnika s ozbiljnom aortalnom stenozom. Testiranje se koristi u slučajevima gdje bolesnici imaju malen protok krvi iz srca, malen prosječan gradijent aortalne valvule jer je u takvim slučajevima stupanj stenoze nepoznat. Lijekovi poput dobutamina i drugih inotropnih lijekova se mogu koristiti kako bi povećali frekvenciju i udarni volumen te pomogli ustanoviti dijagnozu. Bolesnici s ozbiljnom stenozom, ali manjim pritiskom nemaju veće promjene u mjerama područja aortalnog zaliska nakon uvođenja dobutamina, međutim njihov se tlak povećava značajno (26). Tokom testiranja bolesnici mogu osjetiti simptome hipotenzije, dok abnormalni odgovor na fizičku aktivnost promptno mijenja status iz asimptomatičnog u simptomatični.

2.1.3.6. B-type Natriuretic Peptide

BNP je peptid koji se otpušta iz ventrikula kao odgovor na tlak istog. Pretraga je značajno prognostičko sredstvo koje predviđa nastup simptoma u asimptomatičnih pacijenata sa stenozom. Bolesnici s vrijednostima višim od 130 pg/mL češće postaju simptomatični unutar

šest mjeseci, dok oni s BNP-om većim od 550 pg/mL imaju lošiju prognozu. Pretraga se koristi za diferencijaciju među srčanim i nesrčanim dispnejama, kao i za određivanje težine povećanog tlaka i volumnog overload LV-a.

2.1.4. Stupnjevi aortalne stenozе

Tablica 2: Klasifikacija aortalne stenozе

Bonow et al ACC/AHA Practice Guidelines e97

Table 4. Classification of the Severity of Valve Disease in Adults

A. Left-sided valve disease

Indicator	Aortic Stenosis		
	Mild	Moderate	Severe
Jet velocity (m per second)	Less than 3.0	3.0–4.0	Greater than 4.0
Mean gradient (mm Hg)*	Less than 25	25–40	Greater than 40
Valve area (cm ²)	Greater than 1.5	1.0–1.5	Less than 1.0
Valve area index (cm ² per m ²)			Less than 0.6

Gradacija aortalne stenozе pokazala se izazovom zbog diskrepancija koje se često javljaju između srednjeg gradijenta i valvularnog područja u pojedinim pacijentima (28). U tablici iznad prikazane su ACC/AHA 2006 smjernice za tretiranje pacijenata sa bolestima srčanih zaliska, klasifikacija stenozе bazirana na raznovrsnim hemodinamičkim i prirodnim povijesnim činjenicama. Stupnjevi stenozе određuju se obzirom na gradijent prosječnog tlaka, brzinu aortalnog mlaza te područja aortalnog zaliska (AVA). Brzina aortalnog mlaza mjeri se na najužem otvoru zaliska za vrijeme sistole te je direktna mjera i najsnažniji indikator kliničkog ishoda. Srednji gradijent tlaka predstavlja razliku tlaka između višeg tlaka lijevog ventrikula i nižeg tlačnog gradijenta aortalne valvule te se mjeri iznad aortalne valvule za vrijeme sistole. AVA je mjera preko cijele aortalne valvule. Koristeći tri parametra, aortalnu stenozu možemo klasificirati kao blagu, umjerenu i tešku. Treba napomenuti kako neki pacijenti s teškom

stenozom mogu biti asimptomatični, dok drugi s umjerenom se mogu prezentirati simptomima. Nadalje, iako je stupanj stenozе definiran pouzdanim mjerenjima, progresiju stenozе je nemoguće predočiti.

2.1.5. Diferencijalna dijagnoza

Budući da su simptomi poput angine pektoris, sinkope, dispneje zapravo simptomi i nekih drugih bolesti, lako je moguće za postaviti krivu dijagnostiku prilikom akutne faze.

Simptomi poput angine pektoris javljaju se u dvije trećine stenotičnih pacijenata prilikom fizičke aktivnosti i/ili prisutstva komorbiditeta poput bolesti koronarnih arterija. Neki od simptoma na koje se treba pomisliti prilikom diferencijalne dijagnostike su akutni koronarni sindrom, infarkt miokarda, hipovolemični šok, mitralna stenoza, mitralna regurgitacija, prolaps mitralnog zaliska i hipertrofična opstruktivna kardiomiopatija.

2.1.6. Terapija aortalne stenozе

Jedino pravo rješenje aortalne stenozе je postupak zamjene zaliska kirurški ili subkutano. Uvođenjem trans-kateterske zamjene aortalnog zaliska (TAVI) izmjenjeno je gledište na terapiju stenozе u visokorizičnih pacijenata. Terapijski postupak stenotičnih pacijenata dijelimo u dvije grupe, liječenje simptomatičnih te asimptomatičnih pacijenata. Uz kirurški i/ili subkutani pristup, lijekovi se mogu koristiti, posebice u asimptomatičnih pacijenata, kako bi se olakšali simptomi te usporila progresija stenozе, a samim time simptomatična faza bolesti. Neke od mjera uključuju mirovanje, terapija kisikom i betablokatori kako bi se reducirala potrošnja kisika u srcu. ESC/EACTS smjernice preporučuju pažljivu uporabu digoksina, diuretika, ACE-inhibitora, inhibitora angiotenzinskih receptora u liječenju simptomatskih pacijenata kod kojih se ne može

učiniti TAVI (29), dok je oprezna i pažljiva upotreba vazodilatatora preporučena u pacijenata s srčanim zatajenjem i hipertenzijom da bi se izbjegla brza i kritična redukcija preload-a i sistemnog arterijskog tlaka. Što se tiče fizičkih aktivnosti, bolesnici s blagom stenozom vode normalan život, dok se onima s umjerenom i težom preporuča da ograniče ili u potpunosti izbjegavaju fizičke aktivnosti kao što su kompetitivni sportovi.

2.1.7. Kirurške intervencije

Kao što je prethodno spomenuto, kirurški postupci su jedino definitivno rješenje za stenotične pacijente, posebice simptomatične ili one koji klasifikacijom pripadaju umjerenoj ili teškoj stenozu.

Postoje tri procedure koje se upotrebljavaju kao postupci liječenja stenozu:

zamjena aortalnog zaliska

aortalna valvuloplastika ili perkutana balon valvuloplastika

transkateteralna zamjena aortalnog zaliska (TAVR ili transkateteralna implatacija aortalnog zaliska (TAVI)

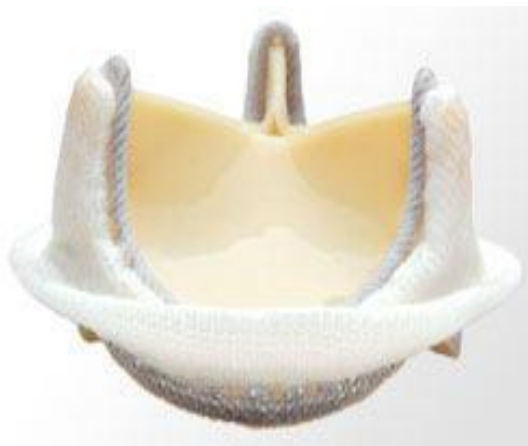2.1.7.1. Zamjena aortalnog zaliska (AVR)

Procedura izbora za simptomatične pacijente s teškom aortalnom stenozom kojima se preporuča rana AVR po čijem postupku se vide drastična klinička i hemodinamička poboljšanja.

Bolesnici mogu birati između bioloških, bio-protetičkih zaliska, ili mehaničkih zaliska.

Međutim, izbor ovisi o procjeni životnog vijeka pojedinih bolesnika. Stassano i kolege su nasumično odabrali 310 bolesnika u rasponu dobi od 55 do 70 godina za istraživanje u kojem su

dokazali kako su mehanički zalisci značajno izdržljiviji od bioloških. Bolesnici s biološkim zaliscima su češće morali biti operirani ponovno. Vrlo je važno istaknuti kako nije bilo značajnih razlika u usporedbi preživljenja, stope krvarenja, endokarditisa i tromboembolija u pacijenata s mehaničkim i biološkim zaliscima (30). Mehanički zalisci napravljeni su od izdržljivih metala i polimera koji mogu ostati unutar organizma desetljećima bez da uzrokuju infekcije, no bolesnici moraju uzimati antikoagulantnu terapiju do kraja svog života kako bi se spriječio nastanak krvnih ugrušaka. Bio-protetički zalisci su napravljeni od životinjskih tkiva koja su kemijski tretirana kako bi se prevenirala “graft vs. host” reakcija te su životnog vijeka 10-15 godina. Prednost je ta što pacijenti ne moraju uzimati antiokoagulantnu terapiju.



Slika 5: Biološki i mehanički zalisci.

Bolesnici bez komorbiditeta imaju stopu smrtnosti od 5%, a faktori rizika koji povećavaju istu su starija dob, postoperativna disfunkcija LV, aortalna regurgitacija te visoka New York Heart Association klasifikacija.

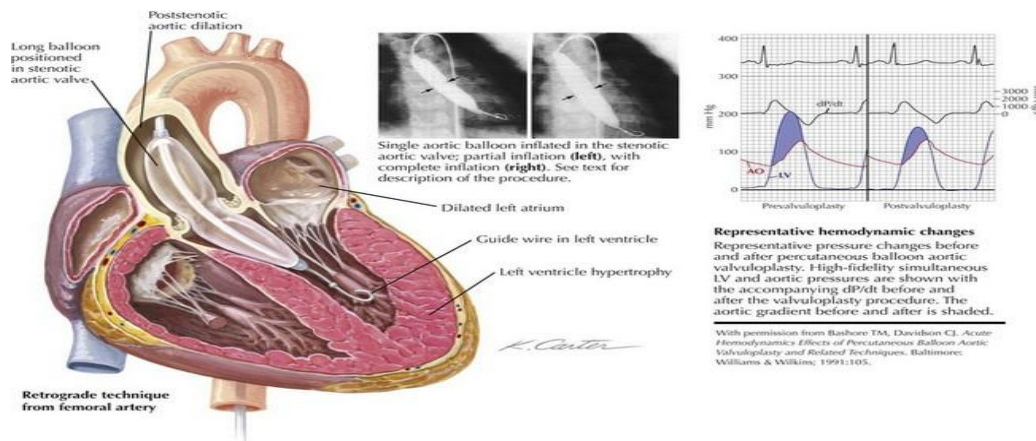
Indikacije za zamjena aortalnog zaliska

Indikacije za zamjenu aortalnog zaliska ovise o nekoliko čimbenika. Vršni sistolički gradijent između 25-50 mmHg kod asimptomatskih bolesnika ili površina valvule ispod 1cm^2 su relativne indikacije kod kojih je u većini slučajeva potrebna elektivna zamjena zaliska. Ukoliko pacijent ima tešku aortalnu stenozu bez simptoma i primarno zahtijeva CABG indikacija je za obaveznu zamjenu zaliska. Obavezna zamjena zaliska potrebna je kod pacijenata kojima u testu opterećenja pada tlak. Od ultrazvučnih parametara koji su indikacija za promjenu zaliska su: ejekcijska frakcija lijevog ventrikula ispod 50% te pronalazak umjerenih ili teških kalcifikata na aortalnoj valvuli kod kojih je brzina protoka kroz valvulu veća od 4m/s te kod kojih brzina protoka raste više od 0.3 m/s godišnje. Pacijenti s dijagnosticiranom teškom hipertrofijom lijevog ventrikula i aritmijama porijeklom iz ventrikula nemaju dokazan pozitivan učinak od zamjene zaliska.

2.1.7.2. Perkutana balon valvuloplastika

Metoda je razvijena u 1980-ih godina kao alternativa za pacijente koji su hemodinamski nestabilni, a samim time visokorizični te za bolesnike sa teškom simptomatskom stenozom uz prisutne komorbiditete koji zahtijevaju hitnu intervenciju. Balon valvuloplastika može se smatrati mostom između kirurgije i TAVI u hemodinamski nestabilnih pacijenata, kao i svih prethodno spomenutih. Može se, također, smatrati palijativnim postupkom kada su drugi postupci kontraindicirani zbog teških komorbiditeta te im TAVI nije opcija. Tokom postupka, jedan ili više balona se umeće preko stenotične valvule te napuhuje kako bi se smanjio stupanj stenoze. Iako istraživanja pokazuju kako su korisna u djece s kongenitalnom stenozom,

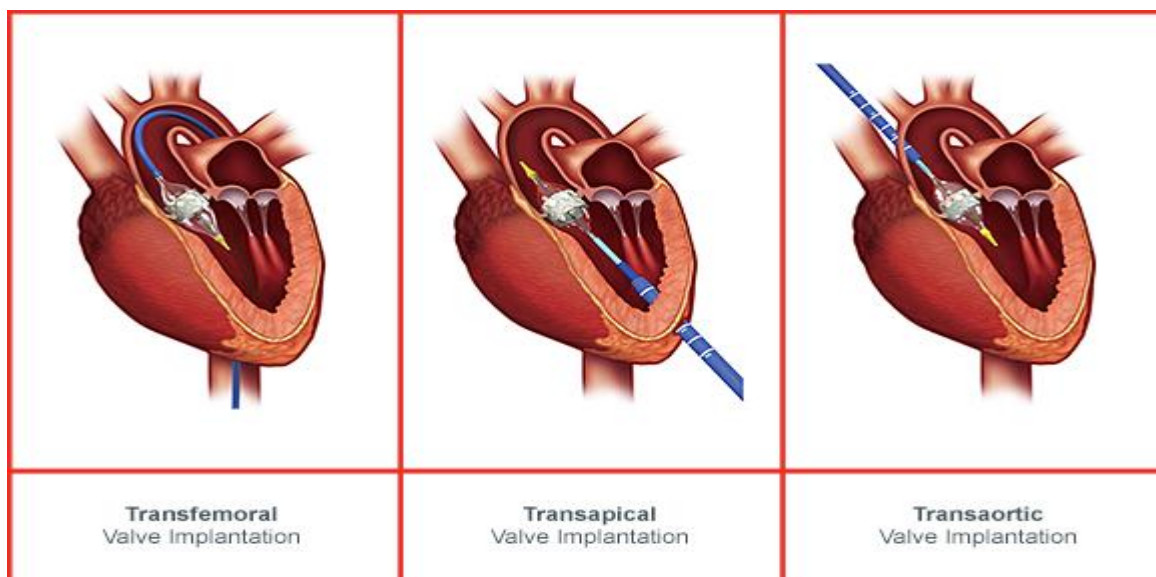
kalcificirane lezije stečene stenozе u odraslih ne reagiraju dobro na postupak te im se većinom razvije stenozа ponovno unutar 6 mjeseci od operacije (31).



Slika 6: Perkutana balon valvuloplastika. (Preuzeto s: <https://thoracickey.com/percutaneous-catheter-based-therapy-for-valvular-heart-disease/>)

2.1.7.3. Transkateteralna zamjena (TAVR) te implantacija (TAVI) aortalnog zaliska

Preporuka za TAVI je bazirana na nasumičnim studijama i observacijskim istraživanjima. Temeljeno na dosadašnjim podacima, TAVI je preporučeno pacijentima s teškom AS koji su, prema kardiološkom timu, neprikladni za standardne kirurške postupke radi prisutstva komorbiditeta. Indikacija za TAVI je Euro-Score $\geq 20\%$, no isti je poznat da precjenjuje rizik postoperativne smrtnosti. Korištenje Society of Thoracic Surgeons (STS) bodovne skale $>10\%$ može prikazati realističnije procjene operativnih rizika (29). U ovom postupku zalistak se dostavlja/smješta preko transfemoralnog, transapikalnog ili transaortalnog prilaza bez operacije na otvorenom srcu.



Slika 7 Transkateterska implantacija zaliska (preuzeto s: <http://www.edwards.com/eu/Procedures/aorticstenosis/Pages/options.aspx>)

2.2. Aortalna regurgitacija

Stanje poznato kao i aortalna insuficijencija ili nedostatnog dijastoličkog protoka krvi iz aorte u lijevi ventrikul zbog neprikladnog zatvaranja kuspisa zaliska najčešće kao posljedica oštećenja stijenki kuspisa, anulusa ili sinotubularnog spoja. Većina bolesnika bude asimptomatična deseteljećima prije pojave prvih simptoma. Populacijska kohortna studija, Framingham Heart Study, otkrila je da je aortalna regurgitacija u nekoj mjeri prisutna čak i kod zdravih pacijenata te su tragovi boje zabilježeni na Doppler ehokardiografiji kod 13% muškaraca i 8.5% žena. Prevalencija aortalne regurgitacije značajno varira s dobi (32). Stupanj regurgitacije ovisi o dijastoličkom gradijentu tlaka između aorte i LV-a, trajanju dijastole i dijastoličkog regurgitacijskog područja zaliska. Zbog povratka krvi tijekom dijastole, intenzitet regurgitacije je određen vremenom u kojem se događa povrat krvi. Na ovom se osniva ideja da je tahikardija kompenzatorni mehanizam i cilj je kliničke terapije pogotovo u ranim stadijima insuficijencije

aortalnog zaliska. Ostali kompenzatorni mehanizmi uključuju perifernu vazodilataciju i povišenu miokardijalnu kontraktilnost. U kroničnoj regurgitaciji, ekscentrična hipertrofija lijevog ventrikula je glavni mehanizam s kojim srce pokušava kompenzirati povećanje u preloadu i kardijalnom stresu. Nagli nastup akutne insuficijencije zahtijeva hitnu kiruršku intervenciju kako bi se spriječio kardiogeni šok, budući da srce nije u mogućnosti reagirati dovoljno brzo na naglo povećanje dijastoličkog volumena zbog povratka krvi.

2.2.1. Etiologija aortalne regurgitacije

Aortalna regurgitacija (AR) se može javiti kao kronično ili akutno stanje. Najčešći uzroci kronične AR jesu reumatske bolesti srca, infektivni bakterijski endokarditis, stanja koja vode do dilatacija uzlazećeg dijela aorte kao što su bolest aortalnog korijena ili aortoanularna ektazija (33).

Uzroke AR dijelimo na primarne i sekundarne. Primarni uzroci direktno utječu na kuspise dovodeći do oštećenja njihove strukture te funkcije. Neki od najčešćih uzroka jesu kongenitalni defekti kao što su bikuspidalna aortalna valvula, zatim infektivni endokarditis, reumatske bolesti srca koje mogu uzrokovati fibrozu i ožiljkovanje te posljedično insuficijenciju sa ili bez stenozе. Insuficijencija aortalnog zaliska može se javiti i zbog sub-aortalne stenozе, gdje lezije uzrokuju destrukciju valvule. Određene supstance, pogotovo anoreksigene poput ergotamina, fentermina, fenfluramina i deksfenfluramina dokazano induciraju degenerativne valvularne promjene koje vode do aortalne regurgitacije. Aortalna regurgitacija može se javiti kao komorbiditet uz bolesti poput Crohnova, Takayasuovog arteritisa i Whippleove bolesti.

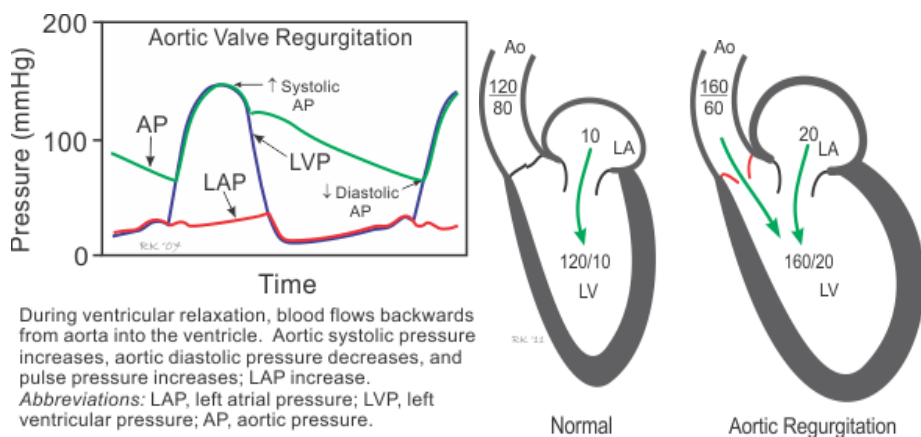
Sekundarni uzroci uključuju većinom stanja koja utječu na aortalni korijen poput dilatacije istog, zbog starosti i degenerativnih promjena, hipertenzije te kolagenoza, Marfanovog sindroma,

aortitisa uzrokovanog sifilisa, artritisa, psorijaze, osteogenesis imperfekte. Insuficijencija se može razviti i zbog akutne disekcije uzlazećeg dijela aorte (tip A). Postoperativne komplikacije TAVR-a i LVAD-a mogu voditi ka razvoju regurgitacije koja se može pojaviti i zbog disfunkcije biološkog zaliska (bilo da se radi o strukturalnom oštećenju ili deterioraciji zbog endokarditis). Regurgitacija u mehaničkih zaliska može dovesti do komplikacija poput tromboze koja zatim dodatno oštećuje zalisk, a može se javiti i zbog propusta krvi u novozamijenjenim zaliscima. Najčešći uzroci akutne AR jesu endokarditis, disekcija i traumatska ruptura kuspisa zaliska (34). AR se javlja zbog endokarditisa kao posljedica njegova oštećenja i perforacije zaliska, dok je aortalna disekcija povezana sa Stanford tipom A disekcije koja može uzrokovati prolaps čime se spiječava zatvaranje zaliska tokom dijastole. Disekcija se može protezati do baze kuspisa čime ih oslabljuje i dovodi do insuficijencije, ali može uzrokovati istu i zbog direktne torakalne trauma ili kao posljedica deakceleracijskih ozljeda.

2.2.2. Patofiziologija

Dvije glavne hemodinamske promjene koje se javljaju s razvojem akutne aortalne regurgitacije su nagli pad udarnog volumena lijevog ventrikula zbog povrata e젝cijskog volumena u njega i volumno opterećenje kao posljedica istog tog povrata, što vodi do povećanja preloada u vrijeme dijastole. U kroničnim slučajevima, srce kompenzira volumno opterećenje razvojem ekscentrične hipertrofije i povećanja komora kako bi se održao normalni protok krvi unatoč regurgitaciji (32). Veliki udarni volumen vodi do elevacije sistoličkog tlaka zbog distenzije perifernih arterija. S druge strane, povrat dijela e젝cijskog volumena u lijevi ventrikul za vrijeme dijastole vodi do naglog pada tlaka vodeći do iznenadnog kolapsa arterija i niskog

dijastoličkog tlaka. Ovaj fenomen izaziva širok pulsni tlak koji se inače može povezati s različitim kliničkim manifestacijama kod ovih pacijenata. Unatoč svemu, bez operacije prethodno spomenuti kompenzatorni mehanizmi će naposljetku prestati s radom te će dovesti do aritmija, kardiogenog šoka te srčanog zatajenja. Iako AR može biti kontrolirana lijekovima, operacija je jedino, trajno rješenje te ju je najbolji provesti prije pojave faze ireverzibilnog stanja.



Slika 8: Hemodinamika aortalnog zaliska zbog AR. (Preuzeto s:<http://www.cvphysiology.com/Heart%20Disease/HD005>)

2.2.3. Klinička slika

Iako je kronična aortalna regurgitacija u većini slučajeva desetljećima asimptomatska zbog duge asimptomatske kompenzatorne faze, kod bolesnika s akutnom aortalnom regurgitacijom može se pojaviti nagli kardiovaskularni kolaps te plućni edem što zahtjeva hitnu intervenciju (35). Kod bolesnika se može javiti i tahikardija, periferalna vazodilatacija, cijanoza te arterijski pulsus alternans. Ostali simptomi akutne arterijske regurgitacije najčešće su prisutni zbog osnovne bolesti, kao što su simptomi infektivnog endokarditisa ili disekcije aorte. Kronični bolesnici,

pogotovo oni s ozbiljnom regurgitacijom, mogu razviti anginu čak i ako se nije razvila koronarna arterijska bolest. Razlog tome je redukcija koronarnog protoka, koja se događa zato što krv dolazi do koronarnih arterija u dijastoličkoj umjesto u sistoličkoj fazi. Pacijenti koji pate od ozbiljne aortalne regurgitacije često pokazuju znakove dispneje koja se javlja pri naporu, posebice kod pacijenata s lijevom ventrikularnom sistoličkom disfunkcijom. Bez ispravnog i brzog liječenja, kod pacijenata se mogu javiti simptomi ozbiljnog srčanog zatajenja, koji uključuju plućni edem, ortopneju, dispneju te cijanozu (32).

Kao kod bilo kojeg drugog stanja, fizikalni pregled pacijenta izrazito je bitan u postavljanju dijagnoze aortalne regurgitacije. Palpacija, auskultacija srca te mjerenje i pregled periferanog pulsa vrlo su vrijedni pokazatelji u bolesnika s aortalnom regurgitacijom radi mnogih te specifičnih manifestacija ovog oboljenja. Pulsus bisferiens ili bifazični puls je karakterističan znak aortalne insuficijencije. Označava ga "double peak" puls koji se može osjetiti na karotidama, brahijalnim ili femoralnim arterijama. Velik raspon pritisaka bila u pacijenata s kroničnom aortalnom regurgitacijom manifestira se s raznim znakovima kao što su de Mussetov znak, Mullerov znak, Watsonov puls vodenog čekića, Quinckeov znak, Traubeov znak, znak svjetionika, Gerhard/Sailer, Landolfijev znak, Duroziezov znak, Beckerov znak, Mayneov znak, Rosenbachov znak, Hililov znak, Lincolnov znak, Shermanov znak i Corriganov znak.

Tijekom auskultacije srca mogu se čuti razni šumovi, no da bi bili karakteristični za AR moraju biti dijastolički šumovi, šumovi tijekom sredine sistole te dijastolički šumovi poznati kao Austin Flint šumovi. Dijastolički šum visok je decrescendo koji počinje odmah nakon A2, a najbolje se čuje kada pacijent sjedi te je nagnut prema naprijed i zadržava dah na kraju izdaha. Zvuk šuma može se pojačati zahvatima poput čučnja ili stiskanja šaka kao rezultat povećanog *afterload-a*.

Dijastolički šumovi najbolje se čuju u trećem i četvrtom interkostalnom prostoru duž lijeve sternalne granice, ali se može čuti i duž desne sternalne granice i apeksa kada su uzrok AR abnormalnosti korijena aorte. Sistolički šum najčešće se čuje u bolesnika s umjerenom i teškom AR, visoke je frekvencije i sličan je šumu tokom eejkcije u pacijenata s stenozom. Sistolički šum u AR nastaje zbog eejkcije velikom udarnog volumena. Austin-Flintov šum je duboki dijastolički šum koji se najbolje može čuti nad apeksom srca i zvuči identično kao šumovi čujni kod pacijenata s mitralnom stenozom. Najbolje se čuje preko zvona stetoskopa na lagani pritisak te ukazuje na velike povrate krvi (regurgitacijska frakcija veća od 50%). Tijekom auskultacije još se mogu čuti zvukovi prilikom eejkcije velikog udarnog volumena, S3 galopni zvuk kada je ugrožena funkcija LV, blagi S1 i nešto varijabilniji S2, a može doći i do odsutnosti (33).

2.2.4. Dijagnoza i evaluacija AR

Dijagnoza akutne i kronične AR postavlja se uskladu s evaluacijom težine isti. Na AR se može posumnjati tijekom pregleda pacijenta te ga poslati na dodatne pretrage poput slikovnih i dijagnostičkih kako bi se procijenilo stanje bolesnika. Dijagnostičke metode uključuju ehokardiografiju, elektrokardiogram, rtg toraksa, MRI, invazivna angiografija, kateterizacija i testiranje fizičkom aktivnošću. Ehokardiografija ključna je dijagnostička pretraga za AR. U bolesnika s akutnom AR i sumnja na podležeću disekciju, preporuča se pretraga CT-om i/ili transezofagealnom ehokardiografijom.

Ehokardiografija se koristi u evaluaciji stanja te postavljanju dijagnoze akutne i kronične AR. Primarno se koristi za potvrdu istih te nadzor nad pacijentima kako bi se procijenilo stanje pacijenta i težina bolesti. Dva su osnovna tipa ehokardiografije: transezofagealna (TEE) te

transtorakalna (TTE). Transtorakalna ehokardiografija predstavlja ključni test za postavljanje dijagnoze, dok se transezofagealna koristi za dijagnosticiranje aortalne disekcije, dilatacije i infektivnog endokarditisa kao mogućeg uzroka AR. Uvođenje color Dopplera u praksu poboljšalo je mogućnosti dijagnostike i kvantifikacije AR. Ključna je u određivanju težine AR u kroničnih pacijenata. Teška kronična AR potvrđena je u pacijenata koji zadovoljavaju jedan ili više kriterija (32): širina vene contracte > 6 mm, obrnuće holodijastoličkog protoka u abdominalnoj aorti, regurgitacijsko područje ušća >30cm², regurgitacijski volumen >60mL/otkucaj, regurgitacijska frakcija > 50%.

Periodični nadzor nad pacijentima s AR ključane je prema AHA/ACC smjernicama iz 2014. te isti preporuča ehokardiogram svake tri do pet godina za pacijente s blagom AR, a svake jednu do dvije godine u bolesnika s umjerenom AR, dok teži slučajevi zahtijevaju nadzor svake šest do dvanaest mjeseci (36).

Kardiovaskularna magnetna rezonanca (CMR) zbog ograničene dostupnosti manje je korisna u postavljanju dijagnoze AR-a, pogotovo u onih bolesnika koji pate od umjerene do teške AR s neprikladnim nalazim ehokardiograma. CMR indicirana je prilikom mjerenja sistoličkog i dijastoličkog volumena LV, kvantifikacije težine AR te u procjeni sistoličke funkcije LV (32).

Invazivna angiografija i srčana kateterizacija su, zbog uporabe ehokardiografije, sve više ograničene. Međutim, mogu se uporabiti u slučajevima gdje su neinvazivni testovi nejasni. Preko invazivne angiografije, teška aortalna regurgitacija dijagnosticirana je preko prisutnosti 3+ ili 4 + regurgitacije i preko identifikacije visoke regurgitacijske frakcije (32). Angiografija

omogućuje procjenu veličine LVa, ejekcijske frakcije, korijena aorte te drugih abnormalnosti kao što su disekcija ili aneurizma Valsava sinusa. (30).

Elektrokardiografija obično ne pokazuje znakove aortalne regurgitacije, no koristi se za isključivanje drugih stanja poput aritmija koje se mogu prezentirati simptomima sličnim AR-i. Tipične promjene EKG-a u bolesnika s aortalnom regurgitacijom, zapravo su refleksija promjena nastalih kao mehanizam prilagodbe na hemodinamičke promjene lijevog ventrikula, a one uključuju znakove hipertrofije lijevog ventrikula, izolirana atrijalna i ventrikularna aritmija. EKG nije indiciran kao dijagnostička pretraga za AR, ali se može primjeniti na bolesnicima kako bi se isključila stanja poput aritmija (slični simptomi kao AR). Ostale tipične promjene na EKG-u javljaju se kao odraz prilagodbe na promjene koje se događaju unutar LV zbog hemodinamičkih promjena, a one uključuju hipertrofiju LV, izolirane atrijalne ili ventrikularne preuranjene otkucaje.

Brojne studije su pokazale kako primjena biomarkera poput BNP-a i von Willenbrand faktora (vWF) mogu biti korisni u procjeni rizika te optimalnom vremenu kada bi trebalo bolesnicima pružiti kiruršku intervenciju (37).

2.2.5. Diferencijalna dijagnoza

Stanja koja se prezentiraju sličnim simptomima kao AR su: akutni koronarni sindrom, trauma abdomena ili toraksa, mitralna stenoza ili regurgitacija, srčano zatajenje, infarkt miokarda, plućna regurgitacija, trikuspidalna stenoza, anemija, hiperaktivnost simpatikusa, tireotoksikoza, trudnoća i vrućica.

2.2.6. Klasifikacija

AHA/ACC smjernice iz 2014. klasificiraju progresiju kronične AR u 4 stadija:

Stadij A: Bolesnici s rizikom razvoja AR

Stadij B: Asimptomatični bolesnici s progresivnom blagom ili umjerenom AR

Stadij C: Asimptomatični bolesnici s teškom AR

Stadij D: Simptomatični s teškom AR

AHA/ACC i ESC/EACTS smjernice zahtijevaju da odluka o liječenju teške srčane bolesti bude donesena specifično za individualca temeljena na njegovom osobnom stanju i procjeni rizika (29).

2.2.7. Liječenje

Glavni izazov prilikom liječenja bolesnika s aortalnom regurgitacijom je određivanje točnog trenutka koji je optimalan za intervenciju jer prerana intervencija izlaže pacijenta nepotrebnom riziku, dok prekasna pogoršava njegovu postoperativnu prognozu.

2.2.7.1. Farmakološka terapija

Glavni cilj farmakološkog liječenja je da se zaliječe komorbiditeti kao što su sistemna hipertenzija ili kongestivno zatajenje srca, što je posebno korisno u rješavanju preoperativnih rizika. Koristi se u bolesnika koji su neoperabilni. U akutnim slučajevima, smanjuju *afterload* LV te uključuju pozitivne inotropne i srčane glikozide poput digoksina, dok su beta-blokatori kontraindicirani. Trenutna istraživanja pokazuju kako bolesnicima s sistemnom hipertenzijom

najviše pomažu vazodilatatori kao što je prikazano u već spomenutim smjernicama iz 2014. (35). U bolesnika sa sistoličkom hipertenzijom vazodilatatori pomažu smanjiti opterećenje na stijenke te vodi poboljšanju funkcije LV. Neki od preporučenih lijekova su blokatori kalcijevih kanala, inhibitori rennin-angiotenzina-aldosteron sustava kao što su ACEi i ARBs, Hidralazin i beta-blokatori.

2.2.7.2. Kirurški pristup

Studije su pokazale kako bi bolesnici sa stadijem 2 prema NYHA klasifikacije trebali biti operirani prije nego nastupi disfunkcija LV, dok se oni sa stadije 3-4 kao i oni s disfunkcijom uz EF <50% smatraju visokorizičnima u pogledu malog postoperativnog preživljenja. Bolesnici s EF <25% su visokorizični čak i nakon uspješne operacije. Glavni postupci kirurškog liječenja AR uključuju zamjenu i popravak aortalnog zasliska. Retrospektivno istraživanje De Meester-a i suradnika otkrilo je kako postoje sličnosti u stopama smrtnosti između bolesnika koji su bili za procedure popravka te onih koji su bili na operaciji zamjene zaliska (2% naspram 5%). Unatoč tome, dugoročno bolju prognozu i preživljenje statistički značajno pokazuje operacija popravka (87% stopa preživljenja) u usporedbi s zamjenom zaliska (60%) (35). Slično kao u stenotičnih pacijenata, bolesnik može birati mehanički ili biološki zaliska, ovisno o svojoj dobi, rizičnim faktorima, zaposlenju i činjenici da su mehanički zalisci dugotrajniji, ali zahtijevaju doživotnu antikoagulantnu terapiju. U bolesnika s infektivnim endokarditisom preferiraju se homografti u usporedbi s mehaničkim zaliscima.

2.2.8. Prognoza

Prognoza AR uvelike ovisi o činjenici da li je pacijent razvio simptome te o prisutnosti disfunkcije LV. Provedena su istraživanja u asimptomatičnim kako bi se pokazala progresija od asimptomatične faze u simptomatičnu za manje od 6% slučajeva, dok je progresija disfunkcije LV manja od 3-5% godišnje. Stopa iznenadne smrtnosti u pacijenata je otprilike 0.2% godišnje. Još jedan ključan faktor određivanja prognoze AR je ejekcijska frakcija koja, prema istraživanjima, pokazuje progresiju u simptomatičnu AR u otprilike 25% pacijenata sa smanjenom frakcijom. Godišnja stopa smrtnosti simptomatičnih pacijenata manja je od 10% te je najsnažniji predictor preživljenja ehokardiografija, ejekcijska frakcija i krajnji dijastolički tlak LV-a.

3. OPERACIJSKE TEHNIKE

3.1. *Izolirana zamjena aortalnog zaliska*

Operacija započinje preoperativnom pripremom i medijanom sternotomijom kako bi se uspostavio kardiopulmonalni bypass (CPB) na 34⁰C koristeći dvostadijsku venoznu kanilu. Kardioplegična tekućina, čija je temperatura prilagođena na 25⁰C, a temperatura tijela snižena na 28⁰C, se tad uvodi kroz infuzijski kateter postavljen u uzlazeću aortu. Postupak se može izvesti s ili bez ventila, a kardioplegički kolaps se može postići perfuzijom koronarnih sinusa u slučaju AR, dok se u nedostatku iste provodi antegradnim hladnim krvnim optokom uvedenim kroz aortalni korijen. Početnja aortotomija započinje približno 15mm distalno od korijena desne koronarne arterije, a njen precizan prvi rez vrlo je značajan ne samo za otvaranje prostora potrebnog za izvođenje operacije već i za stvaranje dodatnog prostora kako bi se mogao

postaviti intraaortalni graft. Kroz inicijalni rec prikazuje se korijen aorte te se odlučuje da li će se postaviti allograft zaliska, pulmonalni allograft zaliska, protetički ili će zalisak biti popravljen.

Rez se tada širi transversalno, a ako je potrebno proširenje aortalnog korijena, rez se širi prema stražnjoj komisuri između lijevog i ne-koronarnog kuspisa. Također se može proširiti koso kako bi se odvojio sinotubularni spoj ili prema prednjem kuspisu mitralnog zaliska ili širiti kako bi se stvorio dodatni prostor za postavljanje alografta i nioloških zaliska u korijen aorte ili za zamjenu zaliska sa plućnim alograftom.

Trakcijski šavovi se postavljaju iznad zaliska kako bi se osigurao optimalan prikaz aortalnih struktura te se izvlači oštećeni zalisak. U slučaju kalcificiranog zaliska, uska gaza se postavlja u LV kako bi se spriječio bijeg/prolazak sitnih fragmenata kalcifikata. Neke od mjera opreza poput edarterektomije i irigacije aortalnog područja te šupljine LV spriječavaju embolizaciju. Protetički zaliski se najčešće koriste u operacijama zamjene oštećenog zaliska pri čemu se veličina anulusa mjeri kako bi se uzeo zaliska odgovarajuće veličine. Supraanularni uređaj se koristi ukoliko je annulus premali kako bi se proširio na željenu veličinu što omogućuje postavljanje protetičkog zaliska te učvršćivanje istog pomoću šavova ili sutura. Transplantacija allograftnim zaliscima se provodi koristeći subkoronarne tehnike kojima se graft učvršćuje u "fresh hand" pomoću prirodne aorte kao potpore ili se može transplantirati pomoću tehnike širenja korijena kao dio istoimene operacije (1).

4. SVRHA RADA

Svrha ovoga rada je obraditi i prikazati slučajeve stečene aortalne stenoze liječenih na Zavodu za kardijalnu kirurgiju, Klinike za kirurgiju, Kliničkog Bolničkog Centra (KBC) Rijeka u rasponu od 2012 do 2016. Rad je pregled epidemiologije, preoperativnih, operativnih i postoperativnih podataka pacijenata iz kojih su izvučeni zaključci o stečenim bolestima preko usporedbe istih s informacijama navedenim na početku rada pregledom literature.

5. METODE RADA I ISPITANICI

Ovaj retrospektivni rad obuhvaća podatke dobivene iz operativnih protokola i medicinske dokumentacije bolesnika liječenih na Zavod za kardijalnu kirurgiju, Klinike za kirurgije i u Jedinici intenzivnog liječenja Sušak, Klinike za anesteziologiju i intenzivno liječenje, KBC Rijeka. Rad obuhvaća 105 bolesnika liječenih na Zavodu za kardijalnu kirurgiju, Klinike za kirurgiju, KBC Rijeka u razdoblju od siječnja 2012. and prosinca 2016. Zbog nedostatka i/ili nepotpunih informacija, smanjio se broj na 64 promatrana pacijenta od kojih je 51 imao aortalnu stenozu, 5 aortalnu insuficijenciju, a njih 8 oboje. Na početku istraživanja tražene su demografske informacije bolesnika. U preoperativne podatke svrstani su podatci o ejekcijskoj frakciji (EF %), maksimalnom gradijentu tlaka PGmax (mmHg), prosječnom gradijentu tlaka PGmean (mmHg) te tipu bolesti zaliska. Podatci prikupljeni prilikom postupaka uključivali su vrstu zaliska korištenog za zamjenu (mehanički ili biološki), ukupno trajanje operacije u minutama, dužinu trajanja izvantjelesne cirkulacije, duljinu trajanja klemanja aorte (ACC-aortic cross-clamp) i duljinu ishemije. Od postoperativnih podataka prikupljene su vrijednosti srčanih enzima (troponina), hemoglobin i hematokrita. Nadalje, uzeti su podatci o stopi smrtnosti po završetku zahvata, duljinu liječenja u jedinici intenzivne njege te postojanje komplikacija poput aritmija, infekcija rane i reza, 24-satna drenaža grudnog koša te vrijeme smrti u bolnici.

6. REZULTATI ISTRAŽIVANJA

6.1. Demografske osobine

Prikaz demografskih osobina ispitanika ovog istraživanja prikazani su u tablici 4.

Tablica 3. Osnovne demografske osobine bolesnika u uzorku

Broj bolesnika (N)	51
Muski spol	28 (54.90%)
Ženski spol	23 (45.10%)
Prosječna dob	69

6.2. Prijeoperacijski podaci

Tablica 5 prikazuje prosječne vrijednosti preoperativnih parametara (ejekcijska frakcija LV, maksimalni te prosječni gradijent tlaka istog), prikupljenih dijagnostičkim pretragama prije operacije, u 51 ispitanika ovog istraživanja

Tablica 4. Prijeoperacijski podaci

Broj bolesnika (N)	51
EF (%)	57.63
PGmax (mmHg)	91.75
PGmean (mmHg)	57.44

EF= ejakcijska frakcija lijevog ventrikula; PGmax= maksimalni gradijent tlaka zaliska; PGmean= prosječni gradijent pritiska

6.3. Intraoperacijski podaci

Parametri, poput prosjeka trajanja postupka, dužina trajanja izvantjelesne cirkulacije te duljina ishemije u minutama, prikupljeni tokom operacije prikazani su u tablicama 6 i 7. Tablica 7 pokazuje i vrstu zaliska korištenog za zamjenu oštećenog.

Tablica 5. Intraoperacijski podaci: ukupno trajanje operacije, trajanje CPB i duljine ishemije

Broj bolesnika (N)	51
Trajanje operacije (min)	188.33
CPB vrijeme (min)	85.84
Duljina ishemije (min)	58.67

CPB: izvantjelesni krvotok

Tablica 6. Vrste valvularne proteze

Broj bolesnika (N)	51
Biološka	47 (92.16 %)
Mehanička	4 (7.84%)

6.4. Poslijeoperacijski podaci

U tablici ispod vidi se prikaz postoperativnih laboratorijskih vrijednosti ispitanika koji uključuju vrijednosti troponina, hematokrita i hemoglobin te 24-satne drenaže grudnog koša, dok je u tablici broj 9 prikaz duljine hospitalizacije, komplikacija te ishod liječenja.

Tablica 7. Postoperacijski podaci

Troponin ($\mu\text{g/L}$)	4.35
Hematokrit	0.330
Hemoglobin	107.08
Krvarenje (ml/24h)	570.39

Tablica 8. Pobol i mortalitet

Broj bolesnika (N)	51	
Boravak u JIL-u (dani)	8.61	
FAAA	19 (37.25%)	
Infarkt miokarda	1 (1.96%)	
Akutna renalna insuficijencija	1 (1.96%)	
Lokalna infekcija	0	
Sepsa	0	
Intrahospitalni mortalitet	Ženski spol	Muški spol
	2 (3.92%)	0

JIL: Jedinica intenzivnog liječenja;

7. RASPRAVA

Od 51 proučavanih pacijenata sa stečenom aortalnom stenozom u ovoj retrospektivnoj analizi, 28(54.90%) je bilo muškog spola, a 23(45.10%) ženskog, s prosječnom dobi pacijenata od 69 godina. Ovo se slaže s epidemiološkim karakteristikama za stečenu aortalnu stenozu za koju su studije pokazale da se češće javlja kod muškaraca nego kod žena i prevalentnija je u odraslih starijih od 65 godina. 47(92.16%) pacijenata primilo je bioprotezu za vrijeme operacije dok je 4 (7.84%) zaprimilo mehaničke zaliske. Kako je rečeno u uvodnom dijelu ovog rada, izbor između biološke i mehaničke proteze najviše ovisi o očekivanom životnom vijeku pacijenata. Prema World Bank bazi podataka, očekivani životni vijek u Hrvatskoj 2015. godine iznosio je 77.276 godina (38). Ako pogledamo srednju dob pacijenata u ovoj studiji, koja iznosi 69 godina, to se slaže sa protokolom da većina pacijenata treba dobiti bioprotezu za vrijeme zamjene aortalne valvule. Jedna od najčešćih post-kirurških komplikacija je atrijska fibrilacija (FAAA) koja se javila kod 19(37.25%) pacijenata. Većina ovih pacijenata jednostavno je konvertirano u sinusni ritam s lijekovima. Nisu zabilježeni slučajevi sepse ili post-kirurške infekcije rana kod ispitivanih pacijenata. Srednje vrijeme oporavka iznosilo je 8.61 dana, nakon kojih je većina pacijenata moglo napustiti bolnicu. Intrahospitalni mortalitet kod ispitivane grupe pacijenata iznosio je 3.92%, gdje se u oba slučaja radilo o ženskom spolu. Ovo je u skladu s vrijednostima zabilježenima od strane Društva torakalnih kirurga (eng. The Society of Thoracic Surgeons ; STS), koje je zabilježilo 3.4% mortalitet kod primarne izolirane zamjene aortalne valvule. Žene (3.9%) pokazano su imale viši rizik od muškaraca(3.0%), a u našoj studiji, oba smrtna slučaja bili su ženski pacijenti (akutno bubrežno zatajenje i infarkt miokarda).

8. ZAKLJUČCI

Pacijenti zaprimljeni i tretirani na Zavodu za kardijalnu kirurgiju, Klinike za kirurgiju, Kliničkog Bolničkog Centra (KBC) Rijeka između siječnja 2012. i prosinca 2016. godine pokazivali su slične epidemiološke karakteristike i incidenciju distribucije među spolovima i dobi zabilježenim podacima u drugim studijima i medicinskoj literaturi. Prema srednjoj dobi uzorka, većina pacijenata zaprimilo je bioprotetsku zamjenu za aortalnu valvulu što je također u skladu s literaturom i protokolarnim indikacijama. Najčešća postkirurška komplikacija kod ovih pacijenata bila je aritmija/atrijska fibrilacija bez pratećih simptoma sepse ili lokalne infekcije rane. Ovo govori u prilog visokom standardu kirurške vještine i postkirurške njege u bolnici, te svjedoči o napretku koji je valvularna kirurgija dosegla. Postkirurška stopa intrahospitalnog mortaliteta poklapa se s vrijednostima nađenima u literaturi i drugim studijima. U skladu s literaturom, nađen je i viši stupanj mortaliteta kod žena nego kod muškaraca.

9. SAŽETAK

Stečene bolesti aortalne valvule primarno su degenerativne bolesti s prevalencijom pojave u bolesnika starijih od 65 godina, a najčešće se prezentiraju u obliku aortalne regurgitacije te aortalne stenoze (2 – 3% incidencije u osoba starijih od 65 godina). Potonja spomenuta stanja hemodinamički opterećuju lijevi ventrikul dovodeći do disfunkcije istog, zatajenja srca i/ili iznenadne smrti. Neki od najčešćih uzroka stečenih bolesti aortalnih zalistaka uključuju endokarditis, reumatoidne bolesti, aterosklerozu, deformacije zalistaka, hipertenziju, a mogu biti posljedica i postoperativnih komplikacija te kolagenoza koje progresijom zahvaćaju srčane zaliske. Uobičajena simptomatologija bolesti obilježena je simptomima i znakovima poput angine, dispneje, zaduhe pri fizičkom naporu i patognomičnih srčanih šumova te ostalih znakova zatajenja lijevog ventrikula. Kirurški pristup stanjima podrazumijeva jedino definitivno i trajno rješenje istih, no problem procjene točnog trenutka u kojem izvesti operaciju predstavlja itekako rizik. Minimalno invazivni postupci, poput TAVR i TAVI, ne zahtijevaju otvaranje prsnog koša te samim time ne predstavljaju toliki stres na psihičko stanje pacijenta, a posljedično dovode i do manje postoperativnih komplikacija te bolje prognoze. Takvi postupci predstavljaju napredak i daju prostor za napredovanje. U ovoj retrospektivnoj studiji, proučili smo 51 pacijenta sa stečenom aortalnom stenozom koji su zaprimljeni i liječeni na Zavodu za kardijalnu kirurgiju, Klinike za kirurgiju, Kliničkog Bolničkog Centra (KBC) Rijeka između siječnja 2012. godine i prosinca 2016. godine. Pacijenti su pokazali slične epidemiološke karakteristike, dobno-spolnu raspodjelu incidencije i sličnu stopu mortaliteta podacima pronađenim u nekoliko drugih studija i medicinskoj literaturi.

Ključne riječi: Stečene bolesti aortalne valvule, kirurška terapija, TAVR, TAVI.

10.SUMMARY

Acquired aortic valvular diseases are primarily degenerative in nature and most often present in patients over the age of 65 years. The 2 main aortic valve diseases include aortic regurgitation and aortic stenosis which is the most prevalent valvular disease in the elderly, occurring in roughly 2-3% of patients over the age of 65 years. Both conditions place a hemodynamic burden on the left ventricle which consequently can lead to left ventricular dysfunction, cardiac failure or sudden death without proper and timely intervention. The causes of acquired aortic valve diseases include infective endocarditis, rheumatic diseases, atherosclerosis, valvular malformations, hypertension, collagen valvular diseases and postoperative complications. Most patients usually present with signs of angina, exertional dyspnea, exercise intolerance, pathognomonic cardiac murmurs and other symptoms of left ventricular failure. Surgical treatment is the only definitive treatment for aortic valve diseases with the major challenge being the proper timing of the surgical procedure. The invention of minimally invasive procedures such as TAVR and TAVI that don't put patients under the stress of open heart surgery has led to better prognosis and lesser postoperative complications and thus has led to major steps forward in the treatment of these conditions. In this retrospective study, we looked at 51 patients with acquired aortic stenosis admitted and treated na Zavodu za kardijalnu kirurgiju, Klinike za kirurgiju, Kliničkog Bolničkog Centra (KBC) Rijeka between January 2012 and December 2016. The patients showed similar epidemiological characteristics, incidence of distribution in terms gender and age and also a similar mortality rate to data from several other studies and medical literature.

Key words: Acquired aortic valvular diseases, surgical therapy, TAVR, TAVI.

11. LITERATURA

1. Kirklin/ Barrat-Boyce Cardiac Surgery. Third Edition.
2. Rajamannan NM, Evans FJ, Aikawa E, et al. Calcific aortic valve disease: not simply a degenerative process: a review and agenda for research from the National Heart and Lung and Blood Institute Aortic Stenosis Working Group. Executive summary: calcific aortic valve disease-2011 update. *Circulation*. 2011;124(16):1783–1791.
3. Hinton RB, Yutzey KE. Heart valve structure and function in development and disease. *Annu Rev Physiol*. 2011;73:29–46.
4. Walmsley R. Anatomy of left ventricular outflow tract, *Br Heart J*, 1979, vol. 41 (pg. 263-7)
5. <https://bmccardiovascdisord.biomedcentral.com/articles/10.1186/s12872-016-0261-z>
6. Smithy HG, Parker EF. Experimental aortic valvulotomy: preliminary report. *SurgGynecolObstet* 1947;34:625
7. A Short History of Cardiology by P. R. Fleming.
8. Hufnagel CA. Aortic plastic valvular prosthesis. *Bull Georgetown Univ Med Ctr* 1951;4:128
9. Bahnon HT, Spencer FC, Busse EF, Davis FW Jr. Cusp replacement and coronary artery perfusion in open operations on the aortic valve. *Ann surg* 1960;152:847
10. Hufnagel CA, Conrad PW. The direct approach for the correction of aortic insufficiency. *JAMA* 1961;178:275

11. McGoon DC. Prosthetic reconstruction of the aortic valve. *Mayo Clin Proc* 1961;36:88
12. Harken DE, Soroff HS, Taylor WJ, Lefemine AA, Gupta SK, Lunzer S. Partial and complete prostheses in aortic insufficiency. *J ThoracCardiovascSurg* 1960;40:744
13. Starr A, Edwards ML, McCord CW, Griswold HE. Aortic replacement: clinical experience with a semi-rigid ball-valve prosthesis. *Circulation* 1963;27:779
14. Murray G. Homologous aortic valve segment transplant as surgical treatment for aortic and mitral insufficiency. *Angiology* 1956;7:466
15. Gula G, Wain WH, Ross DN. Ten years' experience with pulmonary autograft replacements for aortic valve disease. *Ann ThoracSurg* 1979;28:392
16. Ross DN. Replacement of aortic and mitral valves with pulmonary autograft. *Lancet* 1967;2:956
17. Senning A. Fascia lata replacement of aortic valves. *J ThoracCardiovascSurg* 1967;54:465
18. Acquired aortic stenosis Freeman RV1, Crittenden G, Otto C.
19. Stewart BF, Siscovick D, Lind BK, Gardin JM, Gottdiener JS, Smith VE, et al. Clinical factors associated with calcific aortic valve disease. *J Am CollCardiol* 1997;29:630
20. Ozkan A, Kapadia S, Tuzcu M, Marwick TH. Assessment of left ventricular function in aortic stenosis. *Nat Rev Cardiol*. 2011;8(9):494–501.
21. Carabello BA, Paulus WJ. Aortic stenosis. *Lancet*. 2009;373(9667):956–966.

22. Greve AM, Gerdtz E, Boman K, et al. Prognostic importance of atrial fibrillation in asymptomatic aortic stenosis: the Simvastatin and Ezetimibe in Aortic Stenosis study. *Int J Cardiol*. In press.
23. <https://academic.oup.com/eurheartj/article/31/4/416/417799/Risk-stratification-of-patients-with-aortic> (Vahanian A, Otto CM. Risk stratification of patients with aortic stenosis. *Eur Heart J*. 2010;31(4):416–423.)
24. Treatment of Heyde’s Syndrome by Aortic Valve Replacement. Ramzi Abi-akar, Issam El-rassi,* Nicole Karam, YehyaJassar, Rita Slim, and Victor Jebara
25. <http://rwjms1.umdnj.edu/shindler/gallavardin.html>
26. <http://emedicine.medscape.com/article/150638-workup#showall>
27. Kurtz CE, Otto CM. Aortic stenosis: clinical aspects of diagnosis and management, with 10 illustrative case reports from a 25-year experience. *Medicine*. 2010;89(5):349–379.
28. Minners J, Allgeier M, Gohlke-Baerwolf C, et al. Inconsistent grading of aortic valve stenosis by current guidelines: haemodynamic studies in patients with apparently normal left ventricular function. *Heart* 2010;96:1463-8
29. <https://www.escardio.org/Guidelines/Clinical-Practice-Guidelines/Valvular-Heart-Disease-Management-of>
30. Stassano P, Di Tommaso L, Monaco M, Iorio F, Pepino P, Spampinato N, et al. Aortic valve replacement: a prospective randomized evaluation of mechanical versus biological valves in patients ages 55 to 70 years. *J Am CollCardiol*. 2009 Nov 10. 54(20):1862-8.

31. Perolari A, Trezzi M, Merati E, Filippini S and Alamanni F: Aortic Stenosis- New Insights in Stenosis Progression and in Prevention. www.intechopen.com . 24.5.2017.
32. Gaasch W H. Clinical manifestations and diagnosis of chronic aortic regurgitation in adults: <http://www.uptodate.com>. 24.5.2017
33. <http://emedicine.medscape.com/article/150490-overview>
34. Otto C M. Acute regurgitation in adults: <http://www.uptodate.com>. 24.5.2017.
35. Gaasch W H. Natural history and management of chronic aortic regurgitation in adults: <http://www.uptodate.com>. 24.5.2017
36. Nishimura RA, Otto CM, Bonow RO, et al. 2014 AHA/ACC guideline for the management of patients with valvular heart disease.
37. Nadeau-Routhier C, Marsit O, Beaudoin J. Current management of patients with severe aortic regurgitation. *Curr Treat Options Cardio Med* (2017) 19.9. <http://www.uptodate.com>. 24.5.2017
38. <http://data.worldbank.org/country/croatia>

12. ŽIVOTOPIS

Arnold Elly Ojwang rođen je 01. kolovoza 1990. godine u pokrajini Suba u Keniji. Dio svog osnovno školskog obrazovanja pohađao je na Mfangano Otoku prije nego se preselio u grad Busiu gdje je kao učenik generacije 2004. stekao Kenyan Certificate of Primary Education (KCPE). Alliance srednjoj školi upisuje 2005. gdje je vršio ulogu školskog prefekta te sudjelovao u regionalnom znanstvenom kongresu. Kenyan Certificate of Secondary Education (KCSE) stekao je 2008. s izvrsnim uspjehom.

U Hrvatsku se doselio 2010. godine zbog daljnjeg obrazovanja nakon što je nagrađen 7-godišnjom školarinom Ministarstva Znanosti, Obrazovanja I Sporta Republike Hrvatske.

U toku svog studija na Medicinskom fakultetu Sveučilišta u Rijeci, kojeg je upisao 2011. aktivno je sudjelovao u radu studentskih udruga CroMSIC i FOSS, uključujući volontiranje kao studentski mentor, kontakt osoba za razmjene te aktivno sudjelovanje u 1. studentskom kongresu: Studenti za ljudska prava gdje je nagrađen za najbolje izlaganje. Sudjelovao je i u organizaciji European Society for Emergency Medicine (EuSEM) Refresher Coursea 4 2015. godine te je participirao u 2 studentske razmjene, 2014. u PCTH Varšavi, Poljskoj te 2016. godine u bolnici Siriraj u Bangkoku na Tajlandu na odjelu Kardiorakalne kirurgije.