

Nalaz ehokardiograma za nekardiologe - kako čitati nalaz?

Matijević Rončević, Sanja; Ružić, Alen

Source / Izvornik: **Medicus, 2016, 25, 219 - 226**

Journal article, Published version

Rad u časopisu, Objavljena verzija rada (izdavačev PDF)

Permanent link / Trajna poveznica: <https://um.nsk.hr/um:nbn:hr:184:254357>

Rights / Prava: [In copyright](#)/[Zaštićeno autorskim pravom.](#)

Download date / Datum preuzimanja: **2024-12-01**



Repository / Repozitorij:

[Repository of the University of Rijeka, Faculty of Medicine - FMRI Repository](#)

Nalaz ehokardiograma za nekardiologe – kako čitati nalaz?

Echocardiographic Findings for Non Cardiologists – How to Read the Report?

SANJA MATIJEVIĆ RONČEVIĆ¹, ALEN RUŽIĆ^{1,2}

¹Zavod za kardiovaskularne bolesti, KBC Rijeka

²Medicinski fakultet Sveučilišta u Rijeci

SAŽETAK Transtorakalna ehokardiografija (TTE) slikovna je metoda koja daje detaljan uvid u morfologiju i funkciju srčanih struktura i velikih krvnih žila. Mogućnost prikupljanja velikog broja važnih kliničkih informacija, niska cijena i visoka reproducibilnost čine ju metodom izbora u dijagnostici i praćenju većine kardiovaskularnih bolesti. Široka zastupljenost metode sve jasnije nalaže osnovno poznavanje ehokardiografskih načela i u zdravstvenih djelatnika koji nisu kardiolozi. Da bi pružio jasnu kliničku informaciju, nalaz mora imati jasnu logičku strukturu, biti pisan na razumljiv način i sadržavati sva definirana obavezna standardna mjerenja. Radna skupina za slikovne metode u kardiologiji Europskoga kardiološkog društva izdala je preporuke i smjernice za standardizaciju TTE-postupaka i pisanje nalaza, čiji je cilj unaprijediti kvalitetu informacije koju pruža TTE-izvješće. Uz obavezne opće podatke o bolesniku, kliničko pitanje, obavezna standardna mjerenja i datum pretrage, izvješće mora sadržavati i opisnu interpretaciju mjerenja s kliničkom interpretacijom i naglaskom na mogućim ograničenjima pretrage.

KLJUČNE RIJEČI: ehokardiografski nalaz, smjernice, transtorakalna ehokardiografija

SUMMARY Transthoracic echocardiography (TTE) is an imaging technique that provides comprehensive evaluation of cardiac and vascular structures and function. Amount and quality of the provided information, low cost and high reproducibility, make it the technique of choice in the diagnosis and follow-up of most of cardiovascular disease. The broad representation of the method requires a basic knowledge of the echocardiographic principles even among health professionals who are not cardiologists. Report should have a clear, logical structure, it should be written in an understandable way, and contain all standard measurements. Working Group on Echocardiography of the European Society of Cardiology has established recommendations and guidelines for standardization of echocardiography performance, data acquisition and reporting of echocardiographic studies. The aim of these recommendations is to improve the quality of clinical information provided by the TTE report. Mandatory items that should be included in the report include patient identification and demographics, clinical question, standard measurements and the date. The report should also contain a descriptive interpretation of measurements with clinical interpretation and emphasis on the possible limitations of the technique.

KEY WORDS: guidelines, report, transthoracic echocardiography

Uvod

Transtorakalna ehokardiografija (TTE) metoda je izbora u dijagnostici i praćenju većine kardiovaskularnih bolesti. Zbog svojih kvaliteta danas je zamijenila brojne druge dijagnostičke metode u kliničkom odlučivanju, uključujući kompleksna invazivna hemodinamska mjerenja. Jeftina je i ponovljiva slikovna metoda koja daje detaljan uvid u morfologiju i funkciju srčanih struktura i velikih krvnih žila s mogućnošću prikupljanja znatnog broja kliničkih informacija (1, 2). Dvodimenzionalnom i trodimenzionalnom ehokardiografijom procjenjuju se dimenzije srčanih šupljina, debljine stijenki, funkcija ventrikula, valvularna anatomija i dimenzije velikih krvnih žila, a doplerska mjerenja (pulsni dopler – PW, kontinuirani dopler – CW i obojeni dopler – CD) omogućuju detekciju i kvantifikaciju stenoza, regurgitacija i drugih abnormalnih protoka (2).

Standardizacija ehokardiografskog nalaza

Zbog rastuće primjene TTE-a u kliničkoj praksi sve veći broj nekardiologa susreće se s potrebom interpretacije ehokardiograf-

skih nalaza. Ehokardiografski nalaz važan je dijagnostički test čija je svrha pružiti jasnu kliničku informaciju ključnu za daljnje terapijske postupke s bolesnikom. Nalaz stoga mora biti pisan na razumljiv način, suvremenom medicinskom terminologijom i definicijama, imati jasnu logičku strukturu i sadržavati sva definirana obavezna standardna mjerenja (2).

Kako bi unaprijedila kvalitetu kliničke informacije koju pruža TTE, Radna skupina za slikovne metode u kardiologiji Europskoga kardiološkog društva izdala je smjernice za standardizaciju TTE-postupaka i pisanje nalaza. Preporučuje se organizacija izvješća u nekoliko odjeljaka, što nalaz čini preglednijim i olakšava njegovo čitanje i razumijevanje (2).

Struktura TTE-nalaza

Zaglavlje – osobni, klinički i opći podaci

U zaglavlju se navode opći podaci o bolesniku. Obavezni su identifikacijski i demografski podaci (ime i prezime, dob, spol, identifikacijski broj) te kliničko pitanje koje je indikacija za izvođenje pretrage. Korisni su i dodatni podaci o bolesniku koji su rele-

vantni za interpretaciju nalaza – tjelesna težina, tjelesna visina, izračunana tjelesna površina, srčani ritam i frekvencija, arterijski tlak (u stanjima u kojima tlačno opterećenje utječe na izmjenjene vrijednosti, npr. mitralna i aortalna regurgitacija) te drugi relevantni medicinski podaci iz povijesti bolesti, upotrijebljeni aparat i kvaliteta slike. Zbog dugoročnog praćenja i ponovne evaluacije u okolnostima promjene kliničke slike iznimno je važan i datum provedbe ehokardiografske pretrage (1, 2).

Mjerenja

Kvantitativna (npr. dimenzije srčanih šupljina i debljine stijenki), kvalitativna (morfološki opis zalistaka, npr. bikuspidalna aortalna valvula) i funkcionalna ehokardiografska mjerenja.

Zaključak nalaza

Zaključak je opisna interpretacija mjerenja s osvrtom na kliničko pitanje, naglaskom na bitne nalaze s njihovom kliničkom interpretacijom te istaknutim mogućim ograničenjima pretrage (loš ehokardiografski prikaz koji onemogućuje pouzdanu procjenu ili nemogućnost metode u pouzdanom odgovoru na kliničko pitanje) i potrebom za dodatnim dijagnostičkim postupcima ili ponavljanjem pretrage.

Ehokardiografski pregled

Obavezni ehokardiografski postupci pri svakom pregledu uključuju dvodimenzionalni (2D) ultrazvučni pregled, M-pri-

kaz (jednodimenzionalni prikaz odgovarajućeg presjeka – u počecima ehokardiografije jedina metoda, danas služi kao dopuna 2D-prikazu, omogućuje dobru vremensku rezoluciju u promatranom presjeku) te različita doplerska mjerenja (oboje ni dopler, engl. *Color Doppler* – CD, kontinuirani dopler, engl. *Continuous Wave Doppler* – CW, pulsni dopler, engl. *Pulsed Wave Doppler* – PW i tkivni dopler, engl. *Tissue Doppler Imaging* – TDI).

Trodimenzionalna ehokardiografija (3D), spektralne analize, kontrastne ehokardiografske analize i druge napredne metode ne izvode se rutinski, a omogućuju preciznije analize i potpuniju kliničku informaciju (3 – 5).

Ehokardiografska mjerenja

Obavezna ehokardiografska mjerenja uključuju dimenzije lijevog ventrikula i lijevog atrija, aortalnog korijena, desnog ventrikula i donje šuplje vene, procjenu sistoličke funkcije lijeve klijetke, debljine stijenke miokarda i procjenu kontraktilnosti, diastoličke funkcije, funkcionalnu procjenu valvula, plućnog arterijskog tlaka, suspektnih šantova i eventualnih intrakardijalnih gradijenata tlakova (npr. u opstruktivnoj formi hipertrofijske kardiomiopatije).

Na tablici 1. navedene su najčešće upotrebljavane kratice dvodimenzionalnih i doplerskih ehokardiografskih mjerenja i često rabljenih pojmova u ehokardiografskom nalazu, njihovo značenje i referentni intervali.

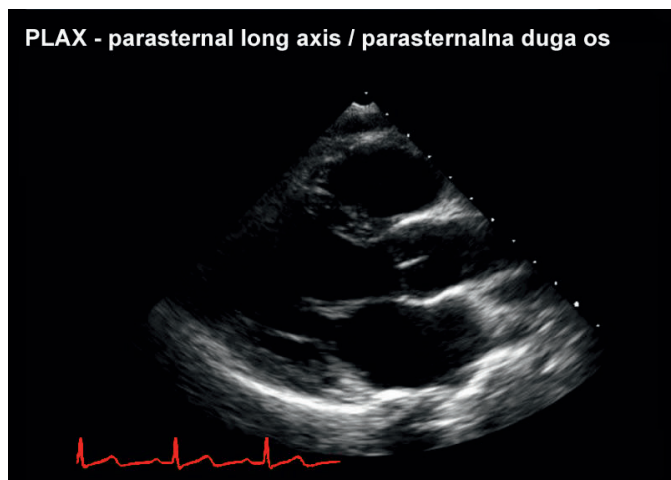
TABLICA 1. Najčešće upotrebljavane kratice u ehokardiografskom nalazu, njihovo značenje i referentne vrijednosti

Kratice	Značenje (engl.)	Značenje (hrv.)	Referentne vrijednosti
LVIDd	<i>Left ventricle internal dimension at diastole</i>	Unutarnji promjer lijeve klijetke u diastoli	3,5 – 6,0 cm
LVIDs	<i>Left ventricle internal dimension at systole</i>	Promjer lijeve klijetke u sistoli	2,1 – 4,0 cm
IVSd	<i>Interventricular septum thickness in diastole</i>	Debljina interventrikularnog septuma u diastoli	0,7 – 1,2 cm
LVPW	<i>Left ventricular posterior wall thickness in diastole</i>	Debljina posteriorne stijenke lijeve klijetke u diastoli	0,7 – 1,2 cm
LVEF	<i>Left ventricular ejection fraction</i>	Ejekcijska frakcija lijeve klijetke	62 +/- 8%
LA (PLAX)	<i>Left atrium diameter in parasternal long axis view</i>	Promjer (anteroposteriorni) lijevog atrija u dugoj parasternalnoj osi	< 4,1 cm
LA (4Ch)	<i>Left atrium diameters in apical four chamber view</i>	Promjeri (superioinferorni i mediolateralni) lijevog atrija u apikalnom presjeku četiriju šupljina	2,9 – 5,3 cm
RV	<i>Right ventricle diameter</i>	Promjer desne klijetke	1,9 – 2,8 cm
SS	<i>Systolic separation</i>	Sistoličko razdvajanje aortalnih kuspisa	1,5 – 2,6 cm
VCI	<i>Vena cava inferior</i>	Donja šuplja vena	1,1 – 2,3 cm
AV	<i>Aortic valve</i>	Aortalna valvula	
AVA	<i>Aortic valve area</i>	Površina aortalne valvule	2,5 – 5,0 cm ²
MV	<i>Mitral valve</i>	Mitralna valvula	
MVA	<i>Mitral valve area</i>	Površina mitralne valvule	> 2,0 cm ²
TV	<i>Tricuspid valve</i>	Trikuspidalna valvula	
PV	<i>Pulmonic valve</i>	Plućna valvula	
Vmax	<i>Peak velocity</i>	Maksimalna brzina protoka	
PG	<i>Peak gradient</i>	Maksimalni gradijent tlaka	
MG	<i>Mean gradient</i>	Srednji gradijent tlaka	

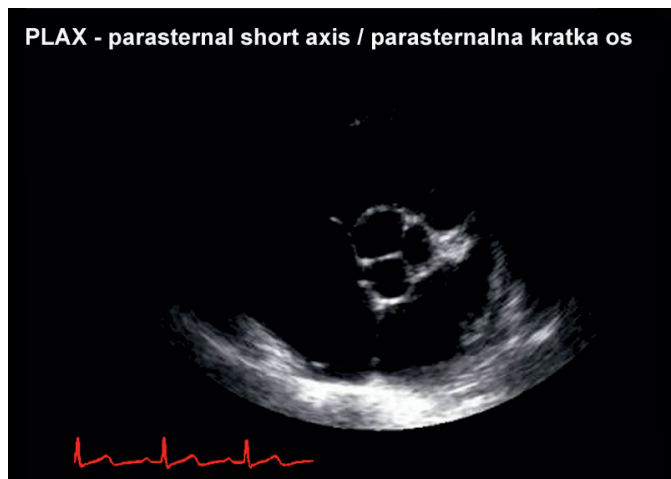Prilagođeno prema referenciji 3.

Preporučena, neobavezna mjerenja uključuju mjerenje promjera izlaznog trakta lijeve i desne klijetke čijim se vrijednostima koristimo u neinvazivnim hemodinamskim izračunima (minutni volumen, efektivna površina valvula, šantovi). Procjena funkcije desne klijetke s pomoću TAPSE (engl. *tricuspid annular plane systolic excursion*) važna je u određenim stanjima kao npr. kod umjerene i teške trikuspidalne regurgitacije.

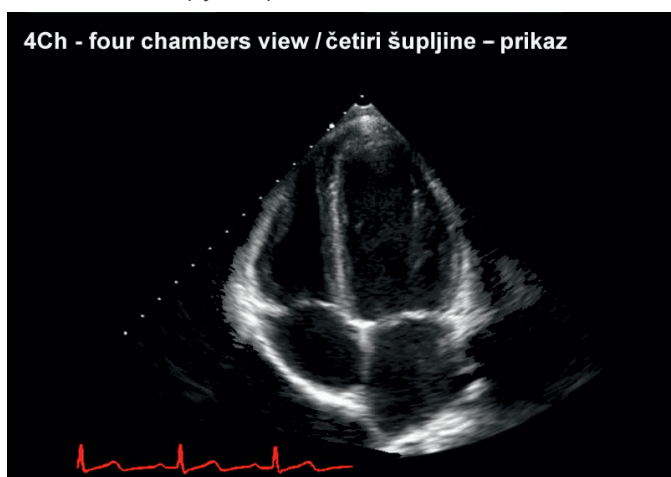
SLIKA 1. Parasternalna duga os



SLIKA 2. Parasternalna kratka os



SLIKA 3. Četiri šupljine – prikaz



TAPSE je pogodan u procjeni funkcije desne klijetke pri izostanku regionalnih poremećaja njezine kontraktilnosti. U budućnosti će se funkcija desne klijetke vjerojatno procjenjivati rutinski preciznijom naprednom 3D-metodom (4).

Standardna mjerenja korijena aorte i srčanih šupljina izvode se u dužoj parasternalnoj osi – PLAX (engl. *parasternal long axis*) u 2D-modu, dogovornom *edge to edge*-metodom (mjerenje od jednog do drugog unutarnjeg ruba šupljine) na odgovarajućim pozicijama. Lijevi atrij mjeri se u sistoli pri čemu se iz tog presjeka mjeri njegov tzv. anteroposteriorni promjer. Mjerenja korijena aorte i desnog ventrikula obavljaju se u dijastoli, a mjerenja lijevog ventrikula u dijastoli i sistoli (engl. *left ventricle internal dimension at diastole* – LVIDd, *left ventricle internal dimension at systole* – LVIDs). Nekoliko tipičnih ehokardiografskih prikaza donose slike 1. – 3.

Promjer lijeve klijetke u dijastoli (LVIDd) _____

Promjer lijeve klijetke u dijastoli jedan je od najvažnijih i najreproducibilnijih pojedinačnih parametara u procjeni funkcije lijeve klijetke (5). Tipično se mjeri iz PLAX-prikaza. Vodeći je parametar u praćenju progresije i regresije bolesti te stanja koja uzrokuju slabost miokarda lijeve klijetke (kardiotoksičnost, valvularne greške – u prvom redu regurgitacijske) (6).

Lijevi atrij _____

Dimenzije lijevog atrija važan su prognostički parametar. Odražavaju tlak punjenja lijevog ventrikula, odnosno dijastoličku funkciju (7). U umjerenom i teškom poremećaju (II. – IV. stupanj) dijastoličke funkcije (DD) tlakovi punjenja lijeve klijetke povišeni su, što uzrokuje kronično tlačno opterećenje lijevog atrija i njegovu dilataciju. S obzirom na često prisutnu asimetričnu remodelaciju atrija, procjena dimenzije samo na temelju standardnog anteroposteriornog promjera iz PLAX-a nije pouzdana te se preferira procjena volumena lijevog atrija (8) (engl. *biplane area-length formula*) iz apikalnog 4Ch (engl. *apical four chamber view*) presjeka (9). Također, ako je korijen aorte dilatiran, utiskuje se u lijevi atrij te se mjerenjem promjera LA u PLAX-u podcjenjuje njegova stvarna veličina.

Česta klinička pitanja u kojima je nužna precizna morfološka analiza lijevog atrija uključuju evaluaciju postojanja hipertenzivne bolesti srca u arterijskoj hipertenziji, strategiju liječenja fibrilacije atrija, procjenu težine ljevostranih valvularnih grešaka te izvor tromboembolijskih incidenata.

Povećan lijevi atrij, uz koncentričnu hipertrofiju stijenki lijeve klijetke, dilataciju ascendentne aorte i postojeću dijastoličku disfunkciju, važan je morfološki kriterij hipertenzivne bolesti srca. Procjena dimenzije lijevog atrija važna je u čestoj kliničkoj odluci o strategiji liječenja fibrilacije atrija. Bolesnici s izrazitije povećanim lijevim atrijem ne uspijevaju održati sinusni ritam unatoč liječenju antiaritmikima te se u tim slučajevima odlučujemo za strategiju liječenja kontrolom frekvencije ventrikula. U bolesnika s fibrilacijom atrija podvrgnutih medika-

mentnoj konverziji, elektrokardioverziji, ili nakon spontanog prelaska FA u sinusni ritam, mehanička funkcija lijevog atrija kasni za električnom uspostavom sinusnog ritma i do 24 sata. Važno je znati da u analizi postojanja eventualnih trombotskih masa u lijevom atriju TTE ima znatna ograničenja s obzirom na nemogućnost prikaza aurikule lijevog atrija, koja je najčešći izvor trombotskih masa pa je u traženju izvora tromboembolijskih incidenata potrebno učiniti transezofagealni ultrazvuk srca (TEE) (10). Također, pri sumnji na paradoksalne embolizacije potrebno je isključiti defekt atrijalnog septuma (ASD) koji je najčešće tipa secundum, što katkad nalaže i studiju ehokardiografskim kontrastom, zbog detekcije rane pojave kontrasta u lijevom atriju. U spomenutoj indikaciji, osim analize lijevog atrija, potrebna je i analiza ascendentne aorte. Stršeci plakovi ascendentne aorte koji zalaze u lumen više od 5 mm mogu biti izvor tromboembolijskih incidenata.

Korijen aorte i uzlazna aorta

Analize korijena aorte i uzlazne aorte obavezne su sastavnice svakog TTE-pregleda.

U bolestima ili predispozicijama za bolesti aorte te kod nalaza aortalne insuficijencije potrebne su precizne analize korijena aorte i ascendentne aorte, a mjerenja korijena nužno je učiniti na više razina – u području korijena, sinusa i sinotubularnog spoja. Dilatacija ascendentne aorte često je prisutna u prirođenim bolestima vezivnog tkiva, kao što su bikuspidalna aortalna valvula i Marfanov sindrom, pri čemu se kriteriji za kirurško liječenje javljaju ranije (50 mm u bikuspidalnom AV-u i 45 mm u Marfanovu sindromu) u odnosu prema „zdravom“ AV-u (55 mm) (11).

Kako je već spomenuto, dilataciju ascendentne aorte nalazimo i u hipertenzivnoj bolesti srca te kod nekih slučajeva stenoze aortalne valvule, a ona može biti, uz bolesti same valvule, jedan od uzroka aortalne regurgitacije.

Suspektan akutni aortalni sindrom (disekcija aorte, intramuralni hematomi i penetrirajući aterosklerotski ulkus) hitno je stanje opasno za život u kojem je TTE često prva indicirana pretraga. Ascendentna aorta analizira se u PLAX-u i suprasternalnom presjeku pri čemu je postranična rezolucija prikaza stijenki suboptimalna te je najčešće potrebna analiza TEE-om. S obzirom na dramatične posljedice propuštene dijagnoze te posljedično teške medicinske i pravne konzekvencije, izvođenje metode u ovoj, ali i drugim hitnim indikacijama (nejasna dispneja, sumnja na prijetuću tamponadu, prva manifestacija zatajivanja srca, sumnja na opsežnu plućnu tromboemboliju – ultrazvuk srca ima osjetljivost za detekciju promjena tek kad je opstruirano 30 ili više postotaka plućnog arterijskog stabla), nije prikladno da ga samostalno obavljaju nedovoljno iskusni ehosonografičari.

Sistolička funkcija lijeve klijetke

Sistolička funkcija lijeve klijetke važan je prognostički čimbenik i neovisan čimbenik rizika od kardiovaskularnog morbiditeta i mortaliteta. Najčešće upotrebljavani parametar za procjenu

sistoličke funkcije lijeve klijetke, ejeckijska frakcija (EF), ima određene specifičnosti i ograničenja u interpretaciji. S obzirom na čestu uporabu parametra sistoličke funkcije od nekardiologa radi procjene mogućnosti podnošenja različitih terapijskih postupaka (npr. mogućnosti primjene kardiotske kemoterapije), potrebno je istaknuti ograničenja ove metode. Vrijednosti ejeckijske frakcije ovisne su o volumnom i tlačnom opterećenju lijeve klijetke koja su pod utjecajem različitih faktora podložna brzim promjenama (tonus simpatikusa – tahikardija/bradikardija, vremenski odmak od napora, anemija, dehidracija i sl.). Kod regurgitacijskih grešaka (umjerene i teške mitralne i aortalne regurgitacije), normalne vrijednosti ejeckijske frakcije (npr. EF 60%) mogu biti specifične kliničke interpretabilnosti.

Više je ehokardiografskih metoda za procjenu EF-a te bi u zaključku ehokardiografskog nalaza morala biti istaknuta upotrijebljena metoda. Često primjenjivana metoda prema Teicholzu neprikladna je za procjenu EF-a kod bolesnika sa segmentalnim poremećajima kontraktilnosti lijeve klijetke (ishemija miokarda ili ožiljaka). Općenito se preporučuje Simpsonova biplanarna sumacijska metoda kod koje točnost nalaza ovisi o jasnoj vizualizaciji granica endokarda (12). Ako se jasno prikazuje < 80% granice endokarda, preporučuje se upotreba kontrastnih sredstava (ehokardiografska kontrastna sredstva na bazi mjehurića) radi delineacije i jasnog prikaza endokardne granice.

Kontraktilnost lijeve klijetke

Poremećaji kontraktilnosti lijeve klijetke mogu praktički ravnomjerno zahvaćati čitav miokard, što je najčešće slučaj u kardiomiopatijama i valvularnim bolestima srca, ili mogu zahvaćati pojedine segmente miokarda. Regionalni poremećaji kontraktilnosti opisuju se na temelju podjele miokarda lijeve klijetke u 16 segmenata (13).

Ishemijska bolest srca često je kliničko pitanje i indikacija za TTE. Hipokontraktilnost pojedinih segmenata miokarda vrlo je osjetljiv pokazatelj ishemije i nastaje prije nego promjene u EKG-u. Ožiljak infarkta miokarda prikazuje se kao stanjen, hiperehogen segment miokarda bez vidljiva endokarda, akinetičan (akontraktilan) ili diskinetičan (suprotni sistolički pomaci) u odnosu prema „zdravim“ segmentima. Ishemijska bolest srca vodeći je uzrok njegova zatajivanja te nalaz regionalnih poremećaja kontraktilnosti kod zatajivanja srca i sniženog EF-a upućuje na etiologiju i implicira daljnje dijagnostičko-terapijske postupke (koronarografija, revaskularizacija). Ako ishemija miokarda nije prisutna u mirovanju, poremećaji kontraktilnosti neće se detektirati TTE-om. Stresna ehokardiografija pretraga je koja omogućuje detekciju segmentalnih poremećaja kontraktilnosti u uvjetima povećane potrebe miokarda za kisikom (tjelesno opterećenje ili primjena farmakološke stimulacije). Senzitivnija je od rutinski izvođenog ergometrijskog testiranja, no za izvođenje pretrage u ovoj indikaciji potrebno je iskustvo ehosonografičara s više od

100 učinjenih pregleda.

Jedna od važnih indikacija stresne ehokardiografije procjena je vijabilnosti miokarda (hibernirani miokard koji je u uvjetima kronične ishemije hipokinetičan ili akinetičan postaje funkcionalan u situacijama povećanih potreba) radi ocjene svrhovitosti revaskularizacijskih metoda.

Dijastolička funkcija lijeve klijetke

Dijastolička funkcija lijeve klijetke pokazatelj je relaksacije i popustljivosti miokarda lijeve klijetke.

Relaksacija je aktivan proces ovisan o metaboličkim procesima i energiji, dok je popustljivost pasivan proces ovisan o distenzibilnosti lijeve klijetke koja se može prikazati kao pasivan odnos tlaka i volumena. Distenzibilnost miokarda ovisi o zastupljenosti vezi-va u miokardu, edemu i infiltraciji miokarda (infiltrativne bolesti miokarda – restriktivne kardiomiopatije – amiloidoza, hemokromatoza i dr.). Rastegljivost lijeve klijetke smanjuju i neke bolesti perikarda (konstriktivni perikarditis, veliki perikardijalni izljev s kompresijom).

Dijastolička disfunkcija prethodi sistoličkoj te je uvijek prisutna u stanjima oštećene sistoličke funkcije lijeve klijetke. Dijeli se u četiri stupnja (I. st. – produljena relaksacija miokarda LK, II. st. – pseudonormalni tip, III. st. – reverzibilni restriktivni tip, IV. st. – ireverzibilni restriktivni tip). U osoba starijih od 60 god. DD I. st. gotovo je redovita pojava te je upitno treba li ga smatrati patološkim nalazom. Sa starenjem dolazi do promjena metaboličkih procesa i smanjene proizvodnje energije u miokardu. Druga su stanja koja dovode do DD-a I. st. ishemija, hipertrofija, šećerna bolest, dislipidemija, hipotireoza i pretilost. U starijih osoba visoka je prevalencija spomenutih čimbenika, što također dijelom objašnjava pojavu abnormalne relaksacije miokarda u ovoj dobi. Dok u DD-u I. st. postoji preraspodjela dijastoličkog utoka u odnosu prema vremenskim intervalima (atrijskom kontrakcijom kompenzirana produljena relaksacija miokarda) bez porasta tlaka u LK, DD II. – IV. st. teži su poremećaji s povišenim tlakovima punjenja lijeve klijetke i povišenim tlakom u lijevom atriju (i povišenim plućnim kapilarnim tlakom).

Dijastolička funkcija procjenjuje se ehokardiografski mjerenjem protoka kroz mitralnu valvulu PW-om u kombinaciji s analizom brzina pokreta septalne i lateralne i/ili inferiorne stijenke na razini mitralnog prstena tkivnim doplerom (TD). Nalaz se u slučaju DD-a II. – IV. st. nadopunjuje analizom utoka plućnih vena PW-om iz apikalnog presjeka četiriju šupljina (4Ch) (14, 15).

PW-om se analiziraju brzine E i A-vala mitralnog protoka, njihovi omjeri te vrijeme deceleracije E-vala. E-val je rano dijastoličko punjenje lijeve klijetke koje nastaje zbog razlike u tlakovima između lijeve pretklijetke i lijeve klijetke, dok je A-val posljedica kontrakcije atrija u kasnoj dijastoli.

Tkivnim doplerom mjere se već spomenute brzine pokreta septalne i lateralne stijenke na razini mitralnog prstena (septalni i lateralni e'), a omjer E/e' najbolji je pokazatelj tlaka punjenja lijeve klijetke (16, 17). Respiratorna varijabilnost E/e'-omjera rabi

se u procjeni hemodinamskog utjecaja perikardijalnog izljeva, u prvom redu kod sumnje na prijeteću tamponadu, koja je hitno i potencijalno opasno stanje za život.

Važan morfološki pokazatelj dijastoličke disfunkcije jest veličina lijevog atrija, što je opisano prije.

Valvule

Aortalna valvula normalno je trolisna. Najčešća morfološka abnormalnost aortalne valvule degenerativne su promjene koje nastaju sa starenjem, a češće su u osoba s većim brojem čimbenika rizika od ateroskleroze. Degenerativno promijenjena aortalna valvula najčešći je uzrok aortalne stenoze u starijih bolesnika.

Bikuspidalna aortalna valvula najčešća je pak prirođena srčana greška s prevalencijom u populaciji od 1 do 2%. Novija istraživanja upućuju na to da je bikuspidalna aortalna valvula posljedica nasljedne abnormalnosti vezivnog tkiva te može biti udružena s anomalijama koronarnih arterija, aneurizmom aorte i dilatacijom ascendentne aorte. Degenerativne promjene nastaju zbog abnormalnog protoka krvi kroz dvolisnu valvulu i njezina posljedičnog oštećenja te razvoja aortalne stenoze i/ili regurgitacije, najčešće u srednjoj životnoj dobi. Nepotpuno zatvaranje listića valvule, osobito u prisutnosti dilatacije ascendentne aorte, uzrokuje aortalnu regurgitaciju, a kriteriji za kirurško liječenje u ovoj su indikaciji izneseni prije (11).

Promijenjena bikuspidalna aortalna valvula može biti sijelo infektivnog endokarditisa, na što se mora obratiti pozornost u odgovarajućim kliničkim situacijama (obrada vrućice nepoznata uzroka).

Valvularne stenoze

Težina aortalne stenoze procjenjuje se doplerskim mjerenjima kojima se određuje maksimalna brzina protoka te maksimalni i srednji gradijent tlaka i efektivna površina valvule izmjerena jednadžbom kontinuiteta (uključuje doplerska mjerenja brzina protoka u izlaznom traktu lijeve klijetke i aortalnoj valvuli te 2D-mjerenje promjera LVOT-a) ili planimetrijskom metodom.

Za procjenu težine mitralne stenoze preporučuje se mjerenje efektivne površine valvule jednadžbom kontinuiteta. Mogući su i primjena PHT-metode (ako ne postoje stanja poput umjerene i teške aortalne regurgitacije u kojima ova metoda nije prikladna za procjenu težine mitralne stenoze) (18, 19) te planimetrijsko mjerenje (20). Mjeri se još i srednji gradijent tlaka na mitralnoj valvuli (obavezno kod umjetnih valvula u kojih PHT-metoda nije pouzdana) te se procjenjuje sistolički tlak u plućnoj arteriji (21, 22).

Valvularne regurgitacije

Procjena težine regurgitacije semikvantitativnom metodom (1+ – 4+) koja se temelji na dubini i širini regurgitirajućeg mlaza prikazanog CD-om, ne preporučuje se (23, 24). Dubina regurgitirajućeg mlaza više ovisi o brzini regurgitacije nego o regurgitirajućem volumenu, odnosno težini regurgitacije. Dubina mlaza kod aortalne regurgitacije ovisi o dijastoličkom gradijentu tlaka između aorte i lijeve klijetke te popustljivosti lijeve klijetke. Uvijek kada je mo-

guće, a osobito u slučaju umjerenih i teških regurgitacija, preporučuje se učiniti kvantitativna mjerenja za procjenu težine regurgitacije (engl. *vena contracta* – VC i *proximal isovelocity surface area* – PISA). Nadalje, potrebno je procijeniti utjecaj regurgitacije na ventrikule i atrijske te na plućni arterijski tlak. Kao što je već spomenuto, kod volumnih opterećenja prisutnih u mitralnoj i aortalnoj regurgitaciji procjena sistoličke funkcije temeljem EF-a može biti precijenjena (25).

Aortalna regurgitacija može biti posljedica oštećenja zalistaka (degenerativne promjene, bikuspidalni aortalni zalistak, infektivni endokarditis, reumatska vrućica) i bolesti korijena aorte (idiopatska dilatacija korijena aorte, bolesti vezivnog tkiva s dilatacijom korijena aorte, Marfanov sindrom, disekcija aorte i sifilis). Kad god se opisuje aortalna regurgitacija, potrebno je detaljno opisati anatomiju valvule te dimenzije i morfologiju aortalnog korijena uz zaključak o etiologiji regurgitacije.

Mitralna regurgitacija nastaje kao posljedica poremećaja bilo kojeg dijela složenoga mitralnog aparata koji čine mitralni kuspisi (prednji i stražnji – oba podijeljena u tri dijela, tzv. skelopa – A1, A2 i A3 i P1, P2 i P3), korde i papilarni mišići, mitralni prsten te lijevi atrij i ventrikul (26). Klasificira se kao primarna (strukturna) ako je posljedica bolesti ili oštećenja kuspisa (korda ili ruptur papilarnih mišića) i sekundarna (funkcionalna) ako nisu uočljiva oštećenja spomenutih struktura.

Najčešći uzrok primarne mitralne regurgitacije jesu degenerativne bolesti koje uzrokuju prolaps mitralne valvule (Barlowljeva bolest, fibroelastična degeneracija, Marfanov i Ehler-Danlosov sindrom), degenerativna kalcifikacija mitralnog prstena, infektivni endokarditis, reumatska vrućica i toksične valvulopatije.

Prolaps mitralne valvule (sistoličko prolapanje – izvrtanje mitralnih listića u šupljinu lijevog atrija tijekom sistole s pratećom mitralnom regurgitacijom ili bez nje) česta je bolest. Najčešći joj je uzrok idiopatska miksomatozna degeneracija vezivnog tkiva. Prije su neke studije zbog neujednačenih ehokardiografskih kriterija izvještavale o prevalenciji mitralnog prolapsa i do 18%. Revidirani (postroženi) ehokardiografski kriteriji za prolaps mitralnog zalistka rezultirali su smanjenjem prevalencije te neki koji su „imali“ sada više „nemaju“ ovu dijagnozu. Prolaps mitralne valvule često je blaga, gotovo kozmetska bolest te se vidi kao slučajan nalaz na TTE-u. Može se, međutim, raditi i o vrlo teškoj valvularnoj bolesti s teškom mitralnom regurgitacijom. Iako se dijagnoza postavlja TTE-om, kod težih regurgitacija detaljnom se analizom pojedinih anatomskih dijelova – segmenata mitralnih kuspisa TTE-om definira prikladnost i formira plan operativnog liječenja (plastika mitralne valvule). Moguće komplikacije ove bolesti još su ruptura korda s razvojem akutne mitralne regurgitacije, razvoj infektivnog endokarditisa i mogući tromboembolijski incidenti.

Sekundarna (funkcionalna) mitralna regurgitacija najčešće je posljedica ishemijske bolesti srca, zatim kardiomiopatije i drugih teških dilatacija lijevog ventrikula i atrija. S obzirom na visoku prevalenciju navedenih stanja i sve duži životni vijek ovih bolesnika zahvaljujući napretku terapijskih metoda, prevalencija funkcionalne mitralne regurgitacije u stalnom je porastu.

Trikuspidalna regurgitacija najčešće je sekundarna. Nastaje kao posljedica dilatacije desnog ventrikula i/ili trikuspidalnog prstena u uznapredovalim valvularnim bolestima lijevog srca, plućnoj hipertenziji različitih uzroka, prirođenim srčanim greškama i kardiomiopatijama. Ako je trikuspidalna regurgitacija veća od blage, uvijek je potrebna procjena dimenzija i funkcije desnog ventrikula, desnog atrija (volumen), promjera i respiratorne varijabilnosti donje šuplje vene te plućnog arterijskog tlaka (27). Promjer i respiratorna varijabilnost promjera donje šuplje vene služe za procjenu tlaka u desnom atriju te su nužni pri procjeni plućnoga sistoličkog tlaka preko mlaza trikuspidalne regurgitacije CW-om. Dilatacija donje šuplje vene i smanjena respiratorna varijabilnost pokazatelji su povišenog tlaka u desnom atriju i višega plućnog arterijskog tlaka (maksimalni transvalvularni gradijent tlaka na trikuspidalnoj valvuli +8 mmHg u prisutnosti jednog, odnosno +15 mmHg ako su prisutna oba parametra).

Infektivni endokarditis

Ehokardiografija je ključna u dijagnostici, donošenju terapijskih odluka (konzervativno ili kirurško liječenje), procjeni embolijskog rizika te praćenju bolesnika s infektivnim endokarditisom, bilo tijekom konzervativnog liječenja ili nakon operacija (28). Tri su osnovna ehokardiografska nalaza koja upućuju na IE – vegetacije, apscesi i pseudoaneurizme ili novonastale dehiscencije prostetskih valvula. S obzirom na to da je senzitivnost TTE-a u detekciji vegetacija u području nativnih valvula 70%, a umjetnih tek 50%, TEE se mora učiniti uvijek kada postoji visoka sumnja na endokarditis nativne valvule, a on nije potvrđen TTE-om (osobito u slučaju lošeg TTE-prikaza), kod sumnje na endokarditis umjetne valvule, ali i uvijek kod pozitivnog nalaza TTE-a radi procjene lokalnih komplikacija bolesti (29, 30).

Vegetacije infektivnog endokarditisa najčešće se vide na strani zalistka koji je izložen struji krvi. Najčešće nastaju na aortalnom i mitralnom zalistku, rijetko trikuspidalnom (intravenski narkomani) i iznimno na pulmonalnom zalistku.

Ehokardiografija kao široko zastupljena dijagnostička metoda sve jasnije nalaže poznavanje osnovnih načela i u zdravstvenih djelatnika koji nisu kardiolozi. Znanja u interpretaciji nalaza, uža suradnja i bolja komunikacija u području ciljanih kliničkih pitanja te integrativna interpretacija rezultata ehokardiografske pretrage, prioriteta su suvremenog interdisciplinarnog kliničkog rada.

LITERATURA

- Cheitlin MD, Armstrong WF, Aurigemma GP i sur. ACC/AHA/ASE 2003 guideline update for the clinical application of echocardiography: summary article: a report of the American College of Cardiology/American Heart Association Task Force on Practice Guidelines (ACC/AHA/ASE Committee to Update the 1997 Guidelines for the Clinical Application of Echocardiography). *J Am Soc Echocardiogr* 2003;16:1091–110.
- Evangelista A, Flachskampf F, Lancellotti P i sur. European Association of Echocardiography recommendations for standardization of performance, digital storage and reporting of echocardiographic studies. *Eur J Echocardiogr* 2008;9:438–48.
- Jurilj R, Božić I. Ehokardiografija, drugo, dopunjeno i obnovljeno izdanje, Medicinska naklada, Zagreb, 2013.
- Samad BA, Alam M, Jensen-Urstad K. Prognostic impact of right ventricular involvement assessed by tricuspid annular motion in patients with acute myocardial infarction. *Am J Cardiol* 2002;90:778–81.
- Ehler D, Carney DK, Depsey AL i sur. Guidelines for cardiac sonographer education: recommendations of the American Society of Echocardiography Sonographer Training and Education Committee. *J Am Soc Echocardiogr* 2001;14:77–84.
- Weyman AE. Principles and practice of echocardiography. 2. izd. Philadelphia, Pa: Lea and Febiger, 1994.
- Tsang TSM, Barnes ME, Gersh BJ, Bailey KR, Seward JB. Left atrial volume as a morphophysiological expression of left ventricular diastolic dysfunction and relation to cardiovascular risk burden. *Am J Cardiol* 2002;90:1284–9.
- Lester SJ, Ryan EW, Schiller NB, Foster E. Best method in clinical practice and in research studies to determine left atrial size. *Am J Cardiol* 1999;84:829–32.
- Lang RM, Bierig M, Devereux RB i sur. A report from the American Society of Echocardiography's Guidelines and Standards Committee and the Chamber Quantification Writing Group, developed in conjunction with the European Association of Echocardiography, A Branch of the European Society of Cardiology. Recommendations for chamber quantification. *Eur J Echocardiogr* 2006;7:79–108.
- Pearson AC, Labovitz AJ, Tatineni S, Gomez CR. Superiority of transesophageal echocardiography in detecting cardiac source of embolism in patients with cerebral ischemia of uncertain etiology. *J Am Coll Cardiol* 1991;17:66–72.
- Vahanian CA, Alfieri O, Andreotti F i sur. The Joint Task Force on the Management of Valvular Heart Disease of the European Society of Cardiology (ESC) and the European Association for Cardio-Thoracic Surgery (EACTS). Guidelines on the management of valvular heart disease (version 2012). *Eur H Journal* 2012;33:2451–96. doi:10.1093/eurheartj/ehs109.
- Gottdiener JS, Bednarz J, Devereux R i sur. American Society of Echocardiography recommendations for the use of echocardiography in clinical trials. *J Am Soc Echocardiogr* 2004;17:1086–119.
- Schiller NB, Shah PM, Crawford M i sur. Recommendations for quantitation of the left ventricle by two-dimensional echocardiography. American Society of Echocardiography Committee on Standards, Subcommittee on Quantitation of Two-dimensional Echocardiograms. *J Am Soc Echocardiogr* 1989;2:358–67.
- Cerqueira MD, Weissman NJ, Dilsizian V i sur. Standardized myocardial segmentation and nomenclature for tomographic imaging of the heart: a statement for healthcare professionals from the Cardiac Imaging Committee of the Council on Clinical Cardiology of the American Heart Association. *Circulation* 2002;105:539–42.
- Paulus WJ, Tschöpe C, Sanderson JE i sur. How to diagnose diastolic heart failure: a consensus statement on the diagnosis of heart failure with normal left ventricular ejection fraction by the Heart Failure and Echocardiography Associations of the European Society of Cardiology. *Eur H Journal* 2007;28:2539–50.
- Sohn DW, Chai IH, Lee DJ i sur. Assessment of mitral annulus velocity by Doppler tissue images in the evaluation of left ventricular diastolic function. *J Am Coll Cardiol* 1997;30:474–80.
- Oh JK. Echocardiography in heart failure: beyond diagnosis. *Eur J Echocardiogr* 2007;8:4–14.
- Flachskampf FA, Weyman AE, Gillam L i sur. Aortic regurgitation shortens Doppler pressure half-time in mitral stenosis: clinical evidence, in vitro simulation and theoretic analysis. *J Am Coll Cardiol* 1990;16:396–404.
- Karp K, Teien D, Bjerle P, Eriksson P. Reassessment of valve area determinations in mitral stenosis by the pressure half-time method: impact of left ventricular stiffness and peak diastolic pressure difference. *J Am Coll Cardiol* 1989;13:594–9.
- Loyd D, Ask P, Wranne B. Pressure half-time does not always predict mitral valve area correctly. *J Am Soc Echocardiogr* 1988;1:313–21.
- Quinones MA, Otto CM, Stodard M, Waggoner A, Zoghbi WA. Recommendations for quantification of Doppler echocardiography. *J Am Soc Echocardiogr* 2002;15:167–84.
- Baumgartner H, Hung J, Bermejo J i sur. Echocardiographic Assessment of Valve Stenosis: EAE/ASE Recommendations for Clinical Practice. *European Journal of Echocardiography* 2009;10:1–25.
- Bolger AF, Eigler NL, Maurer G. Quantifying valvular regurgitation. Limitations and inherent assumptions of Doppler techniques. *Circulation* 1988;78:1316–8.
- Zoghbi WA, Enriquez-Sarano M, Foster E i sur. Recommendations for evaluation of the severity of native valvular regurgitation with two-dimensional and doppler echocardiography. *Eur J Echocardiogr* 2003;4:237–61.
- Lancellotti P, Tribouilloy C, Hagendorff A i sur. Recommendations for the echocardiographic assessment of native valvular

- regurgitation: an executive summary from the European Association of Cardiovascular Imaging. *European Heart Journal – Cardiovascular Imaging* 2013;14:611–44. doi:10.1093/ehjci/jet105.
26. O’Gara P, Sugeng L, Lang R i sur. The role of imaging in chronic degenerative mitral regurgitation. *JACC Cardiovasc Imaging* 2008;1:221–37.
 27. Zoghbi WA, Enriquez-Sarano M, Foster E i sur. Recommendations for evaluation of the severity of native valvular regurgitation with two-dimensional and Doppler echocardiography. *J Am Soc Echo* 2003;16:777–802.
 28. Habib G, Avierinos JF, Thuny F. Aortic valve endocarditis: is there an optimal surgical timing? *Curr Opin Cardiol* 2007;22:77–83.
 29. Habib G, Badano L, Tribouilloy C i sur. Recommendations for the practice of echocardiography in infective endocarditis. *Eur J Echocardiogr* 2010;11:202–19.
 30. Mugge A, Daniel WG, Frank G, Lichtlen PR. Echocardiography in infective endocarditis: reassessment of prognostic implications of vegetation size determined by the transthoracic and the transesophageal approach. *J Am Coll Cardiol* 1989;14:631–8.

**ADRESA ZA DOPISIVANJE:**

Sanja Matijević Rončević, dr. med.
Odjel intenzivnoga kardiološkog liječenja
Zavod za kardiovaskularne bolesti, Klinika za internu
medicinu
KBC Rijeka, T. Stržića 3, 51000 Rijeka
e-mail: smatijevic@gmail.com

PRIMLJENO/RECEIVED:

18. 10. 2016. / October 18, 2016

PRIHVAĆENO/ACCEPTED:

18. 10. 2016. / October 18, 2016

