

# Bosniak klasifikacija cista bubrega

---

Žuža, Iva; Dodig, Doris; Kovačić, Slavica; Tkalčić, Lovro; Miletić, Damir

Source / Izvornik: **Medicina Fluminensis : Medicina Fluminensis, 2017, 53, 365 - 370**

**Journal article, Published version**

**Rad u časopisu, Objavljena verzija rada (izdavačev PDF)**

[https://doi.org/10.21860/medflum2017\\_182976](https://doi.org/10.21860/medflum2017_182976)

Permanent link / Trajna poveznica: <https://um.nsk.hr/um:nbn:hr:184:452369>

Rights / Prava: [In copyright](#)/[Zaštićeno autorskim pravom.](#)

Download date / Datum preuzimanja: **2024-08-25**



Repository / Repozitorij:

[Repository of the University of Rijeka, Faculty of Medicine - FMRI Repository](#)



# Bosniak klasifikacija cista bubrega

## The Bosniak classification of renal cysts

Iva Žuža\*, Doris Dodig, Slavica Kovačić, Lovro Tkalčić, Damir Miletić

Klinički zavod za radiologiju, KBC Rijeka,  
Rijeka

**Sažetak.** Ciste na bubrezima vrlo su čest i najčešće slučajan nalaz kod rutinskih radioloških pretraga, počevši od ultrazvuka do slikovnih metoda, kompjutorizirane tomografije (CT) i magnetske rezonancije (MR). Općenito se dijele na jednostavne i komplicirane. Jednostavne ciste su benigne i ne zahtijevaju daljnje praćenje niti liječenje. Ovoj kategoriji pripada velika većina cista. Kategoriji kompliciranih cista, međutim, pripada širok spektar cističnih promjena bubrega, od potpuno benignih do definitivno malignih. Bosniak klasifikacija korisna je i primjenjiva metoda u procjeni cističnih promjena na bubrezima. Proizašla je iz kliničkog iskustva s ciljem da slikovne morfološke karakteristike cističnih lezija bubrega posluže kao prediktivni faktor za pouzdanu kategorizaciju i razlikovanje „kirurških“ od „nekirurških“ cista. Iako se u dijagnostici i procjeni cista bubrega koriste i drugi modaliteti kao što su ultrazvuk i magnetska rezonancija, CT je slikovna metoda izbora. Standardni protokol čine prekontrastna (nativna) faza i postkontrastna arterijska i/ili parenhimna faza. Procjenjuje se veličina, smještaj unutar bubrega, oblik i gustoća ciste, broj i karakteristike septa ili kalcifikata te prisutnost postkontrastne imbibicije. Ultrazvuk se najčešće koristi kao *screening* metoda, a prikladna je i kod učestalih, ponavljajućih pregleda dok je magnetska rezonancija metoda izbora za mlađe pacijente, ima ključnu ulogu kod pacijenata s preosjetljivošću na jedno kontrastno sredstvo i one s kroničnom bubrežnom insuficijencijom, a sve češće se koristi i kao metoda izbora kada je nalaz CT pregleda nekonkluzivan.

**Ključne riječi:** bubrezi; ciste; višeslojna kompjutorizirana tomografija

**Abstract.** Renal cysts are a common, usually incidental finding on routine radiological studies, including ultrasound (US), computed tomography (CT), and magnetic resonance (MR). In general, renal cysts may be classified as simple or complicated. Simple cysts are benign and do not require any follow-up or treatment. Most of the cysts belong to this category. Complicated cysts however include a wide range of cystic kidney lesions, from completely benign to definitely malignant. Bosniak classification is a useful and applicable method for renal cyst evaluation. It was developed from clinical experience with the intent that morphologic features of a cyst could serve as a predictor for reliable categorization and differentiation of “nonsurgical” and “surgical” lesions. Although other imaging modalities like MR and US are used for diagnosing renal cysts, CT is the imaging method of choice. Standard CT protocol includes a noncontrast and postcontrast arterial and/or parenchymal phases. Size, location within the kidney, shape, and density of the cyst, the number and morphology of the septa and/or calcification, and postcontrast opacification are evaluated. US is most commonly used as a “screening” method, appropriate for frequent examinations, while MR is the initial method of choice for young patients, those with renal insufficiency and hypersensitivity to iodinated contrast agents, and is proven helpful when CT findings are equivocal.

**Key words:** cysts; kidney; multidetector computed tomography

**\*Dopisni autor:**

Iva Žuža, dr. med.

Klinički zavod za radiologiju, KBC Rijeka

Tome Strižića 3, 51 000 Rijeka

e-mail: iva.zuza276@gmail.com

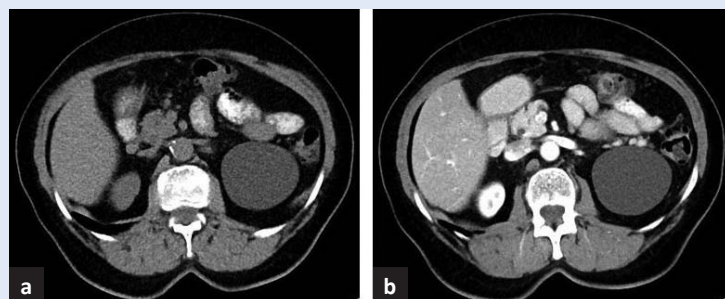
<http://hrcak.srce.hr/medicina>

## UVOD

Ciste na bubrezima vrlo su čest i najčešće slučajan nalaz kod rutinskih radioloških pretraga, počevši od ultrazvuka do slikovnih metoda kompjutorizirane tomografije (CT) i magnetske rezonancije (MR). Općenito se dijele na jednostavne i komplicirane. Jednostavne ciste najčešće su dijagnosticirane promjena na bubrezima. Radi se o benignim, asimptomatskim promjenama koje mogu biti solitarne, multiple, unilateralne i bilateralne. Njihova inciden-

Velika većina cista bubrega pripada kategorijama I i II. One se smatraju benignima i ne zahtijevaju daljnje praćenje niti liječenje. Umjereno komplicirane ciste kategorije IIF potrebno je pratiti. Ciste kategorije III i IV potrebno je kirurški liječiti.

cija raste s dobi. Autopsijske su studije pokazale da je kod ljudi starijih od 50 godina vjerojatnost da imaju barem jednu jednostavnu cistu u bubrezima veća od 50 %<sup>1-4</sup>. Jednostavne su ciste tipične strukture. Sonografski se prikazuju kao ovalne ili okrugle, oštro ograničene, anehogene formacije tankog zida, kompjutoriziranom tomografijom kao homogene hipodenzne formacije apsorpcijskih vrijednosti bistre tekućine, a magnetskom rezonancijom kao formacije izointenzivne tekućini u svim sekvencijama<sup>2</sup>. Ako su zadovoljeni navedeni kriteriji, možemo reći da se radi o benignim cistama koje ne zahtijevaju daljnje praćenje<sup>1</sup>. U komplicirane se ciste ubrajaju sve kalcificirane, multilokularne, septirane i nodularne ciste, zatim ciste ispunjene gustim tekućim sadržajem apsorpcijskih vrijednosti



**Slika 1.** Jednostavna cista gornjeg pola lijevog bubrega. Nativni aksijalni (a) te postkontrastni aksijalni presjek (b) pokazuju hipodenznu cistu promjera 7 cm, tankog zida, bez septi ili kalcifikata, bez znakova postkontrastne imbibicije – Bosniak I.

> 20 Hounsfieldovih jedinica (HU) na prekontrastnom (nativnom) CT presjeku ili intenziteta MR signala netipičnog za bistru tekućinu te ciste koje sadrže solidno tkivo koje se postkontrastno imbibira<sup>5</sup>. Kategoriji kompliciranih cista, dakle, pripada širok spektar cističnih promjena bubrega, od potpuno benignih do definitivno malignih. U svakodnevnoj je kliničkoj praksi najvažnije razlikovati „nekirurške“ komplicirane ciste koje nije potrebno pratiti ili one koje su najvjerojatnije benigne i zahtijevaju intervalnu radiološku kontrolu, od onih koje imaju značajan maligni potencijal ili predstavljaju cistični karcinom bubrega te ih je nužno kirurški odstraniti<sup>5</sup>. S tim ciljem osmišljena je i unapređiva Bosniak klasifikacija cističnih promjena bubrega.

## BOSNIAK KLASIFIKACIJA

Prva je Bosniak klasifikacija predstavljena 1986. godine i temelji se na morfološkim CT karakteristikama bubrežnih cista. Proizašla je iz dotadašnjeg kliničkog iskustva s ciljem da slikovne morfološke karakteristike posluže kao prediktivni faktor za pouzdanu kategorizaciju i razlikovanje „kirurških“ od „nekirurških“ cista<sup>3,6</sup>. S vremenom su je prihvatila radiološka i urološka stručna društva te je ušla u široku primjenu<sup>3</sup>.

U originalnoj se Bosniak klasifikaciji navode četiri kategorije<sup>3</sup>:

**kategorija I** – jednostavne, benigne ciste (slika 1 i 2)

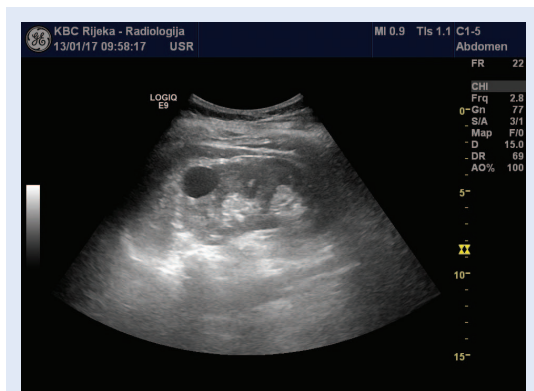
**kategorija II** – blago komplicirane, benigne ciste s tankim septama ili pravilnim, nodularnim i/ili tankim linearnim kalcifikatima (slika 3)

**kategorija III** – umjereno komplicirane ciste, multilokularne ciste s nepravilno ili jače zadebljanim septama koje se postkontrastno imbibiraju

**kategorija IV** – ciste unutar kojih se jasno razabire solidno tkivo što je karakteristika malignog cističnog karcinoma bubrega.

U kliničkoj se praksi jednostavnim pokazalo razlikovanje cista kategorije I i II koje nemaju maligni potencijal i ne zahtijevaju praćenje niti liječenje te klasifikacija cista kategorije IV koje sadrže solidno tkivo koje se postkontrastno imbibira, što je karakteristika cističnog karcinoma bubrega<sup>4</sup>. Poteškoće se javljaju u razlikovanju kategorija II i III, tj. onih kompliciranih cista s ponekom atipičnom morfološkom karakteristikom koje su benigne i dostatno ih je periodički pratiti od kompliciranih cista s mali-

gnim potencijalom koje je potrebno kirurški odstraniti. Stoga je 1993. godine objavljena nova, revidirana Bosniak klasifikacija koja uvodi kategoriju IIF (F prema engl. *followup*) (tablica 1).

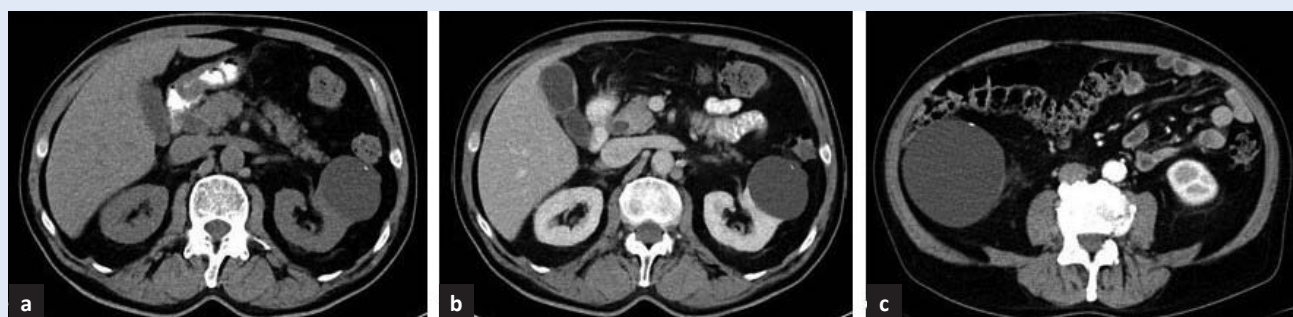


**Slika 2.** Ultrazvučni prikaz jednostavne ciste. Dobro ograničena, anehogena formacija u parenhimu bubrega, Bosniak I.

### Kategorija Bosniak IIF

U kategoriju Bosniak IIF ubrajaju se manje zabrinjavajuće komplicirane ciste koje ne zadovoljavaju kriterije kategorije III, ali temeljem morfoloških karakteristika odudaraju od tipičnih cista kategorije II, stoga ih se ne može pouzdano proglasiti benignima. Ovoj kategoriji pripadaju ciste blago zadebljanih rubova, one koje sadrže deblje nodularne ili nepravilne kalcifikate, veći broj tankih ili blago zadebljanih septa koja se postkontrastno ne imbibiraju te sve u cijelosti intrarenalne hiperdenzne ciste promjera većeg od 3 cm<sup>3,4</sup>.

Ciste kategorije IIF su umjereno komplicirane, po prvoj klasifikaciji bi pripadale kategoriji III te ih je potrebno pratiti. Smatraju se benignima ako u razdoblju praćenja ostaju nepromijenjenih karakteristika i dimenzija. Promjena morfologije ili veličine u kontrolnom intervalu ukazuju da se radi o



**Slika 3.** Aksijalni nativni (a) i postkontrastni (b) presjeci pokazuju minimalno kompliciranu cistu lijevog te desnog bubrega (c) s manjim kalcifikatom, bez značajnog zadebljanja zida ciste ili septi, bez postkontrastne imbibicije – Bosniak II.

**Tablica 1.** Bosniak klasifikacija cista bubrega

Kategorija I (rizik malignosti manji od 1 %; praćenje nije potrebno)	Kategorija II (rizik malignosti manji od 3 %; praćenje nije potrebno)	Kategorija IIF (rizik malignosti 5 – 10 %; praćenje se preporučuje)	Kategorija III (rizik malignosti 40 – 60 %, preporučuje se operativni zahvat)	Kategorija IV (rizik malignosti veći od 80 %; preporučuje se operativni zahvat)
<p><b>Nekomplicirana, jednostavna benigna cista</b></p> <ul style="list-style-type: none"> <li>- anehogena, dobro ograničena formacija okruglog ili ovalnog oblika, tankih i glatkih zidova</li> <li>- homogeni vodeni sadržaj, jasno razgraničena prema bubrežnom parenhimu, bez kalcifikata i postkontrastne imbibicije</li> </ul>	<p><b>Cistična lezija s ponešto promijenjenim slikovnim karakteristikama</b></p> <ul style="list-style-type: none"> <li>- poput vlasi tanke septe, tanje od 1 mm</li> <li>- sitni kalcifikati unutar zida ili septi</li> <li>- hiperdenzna cista promjera manjeg od 3 cm kojoj je barem četvrtina opsega izdvojena od bubrežnog parenhima, bez postkontrastne imbibicije</li> </ul>	<p><b>Cistična lezija s više promijenjenih slikovnih karakteristika</b></p> <ul style="list-style-type: none"> <li>- više tankih ili blago zadebljanih septi ili blago zadebljanje zida ciste</li> <li>- kalcifikati koji mogu biti i krupniji, nodularni</li> <li>- hiperdenzna intrarenalna cista promjera većeg od 3 cm</li> <li>- bez kontrastne imbibicije</li> </ul>	<p><b>Značajno komplicirana cista</b></p> <ul style="list-style-type: none"> <li>- opsežnije linearno ili nodularno zadebljanje zida ili septi koji se postkontrastno imbibiraju</li> </ul>	<p><b>Solidno-cistična lezija</b></p> <ul style="list-style-type: none"> <li>- veće cistične komponente</li> <li>- nepravilni nodularno zadebljali rubovi</li> <li>- solidni dijelovi koji se postkontrastno imbibiraju, izdvojeni od zida ili septi</li> </ul>



cisti s malignim potencijalom koju je potrebno kirurški odstraniti.

Za sada nema konačnog konsenzusa o duljini praćenja, to ovisi o više faktora, prvenstveno kompleksnosti lezije i dobi pacijenata. Na osnovi dosadašnjih istraživanja preporuka je leziju pratiti najmanje 5 godina. Predlaže se prvi kontrolni pregled učiniti 6 mjeseci nakon inicijalnog, a sljedeće periodički jednom godišnje. CT je metoda izbora, iako u tu svrhu, a uzimajući u obzir smanjenje kumulativne doze zračenja, posebice kod

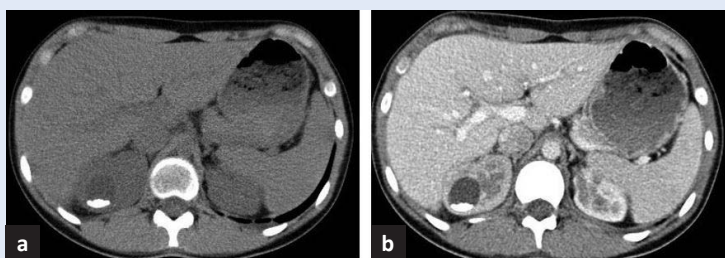
mlađih pacijenata, u obzir dolazi praćenje magnetskom rezonancijom<sup>3,4</sup>. Uvođenje kategorije IIF povećalo je specifičnost Bosniak klasifikacije istodobno rezultirajući značajnim smanjenjem udjela kirurški odstranjenih benignih cista kao i broja nepotrebnih kirurških zahvata<sup>3</sup>.

#### RADIOLOŠKA INTERPRETACIJA CISTA BUBREGA

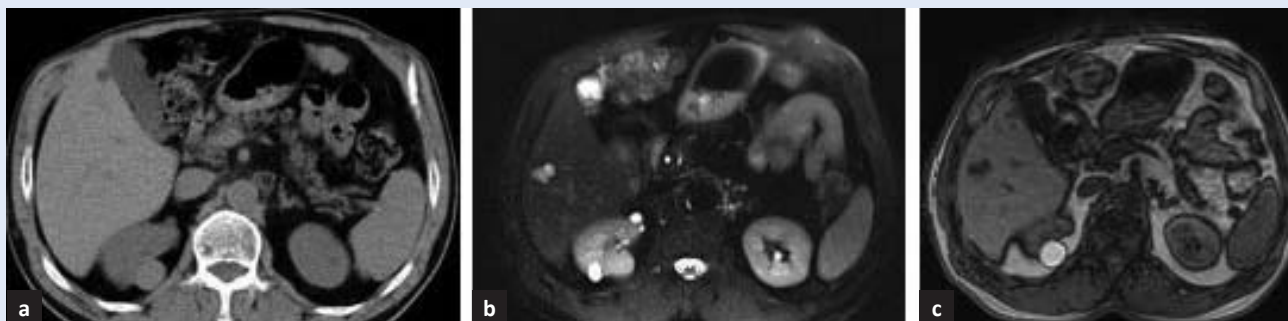
Iako je patohistološka analiza *zlatni standard*, pažljiva analiza morfoloških karakteristika cista bubrega slikovnim neinvazivnim metodama omogućuje radiologu pouzdanu klasifikaciju i diferencijaciju benignih od malignih promjena.

Morfološke karakteristike koje procjenjujemo slikovnim metodama su:

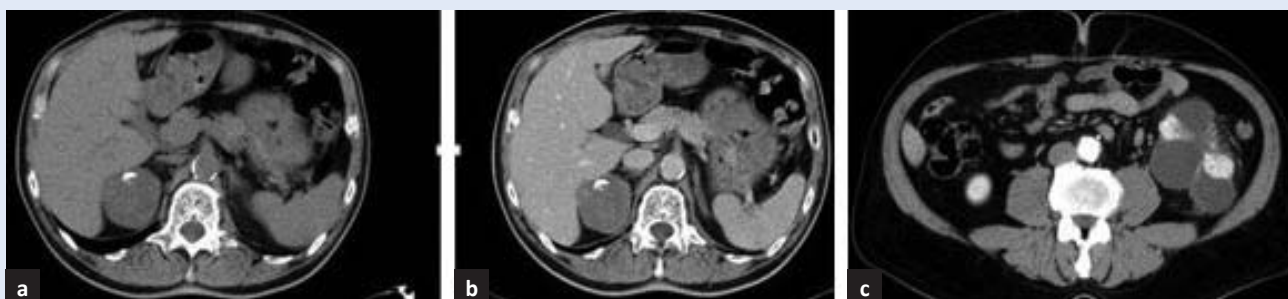**Kalcifikati.** Nalazimo ih relativno često, mogu se vidjeti i kod benignih i malignih lezija<sup>4</sup>. Vrlo tanki linearni ili glatki okruglasti kalcifikati unutar zida ciste ili septa čine minimalno kompliciranu cistu kategorije II (slika 3)<sup>4</sup>. Ciste s krupnijim, dobro ograničenim, glatkim kalcifikatima pripadaju kategoriji IIF (slika 4).



**Slika 4.** Aksijalni nativni (a) te postkontrastni presjek (b) pokazuju cistu gornjeg pola desnog bubrega promjera 30 mm s krupnim, glatkim kalcifikatom, bez značajnog zadebljanja zida ili internih septa, bez postkontrastne imbibicije – Bosniak IIF.



**Slika 5.** Nativni aksijalni presjek (a) pokazuje ekstrarenalnu hiperdenznu cistu (45 HU) promjera 25 mm kod pacijenta s preosjetljivošću na jodno kontrastno sredstvo. Cista je visokog signala u T1 (c) mjerenoj slici, izointenzivna bubrežnom parenhimu u T2 mjerenoj slici (b) – Bosniak II.



**Slika 6.** Cista gornjeg pola desnog bubrega s krupnim kalcifikatom, na nativnom presjeku s nepravilnim hiperdenznim arealima (a) te arealima postkontrastne imbibicije (b) s porastom za više od 20 HU-Bosniak IV. Kod drugog pacijenta (c) velika nepravilna cistična tvorba lijevog bubrega s multiplim hiperdenznim zadebljalim septama i arealima postkontrastne imbibicije – Bosniak IV.

**Hiperdenzitet/hiperintezitet u T1 mjerenoj slici.**

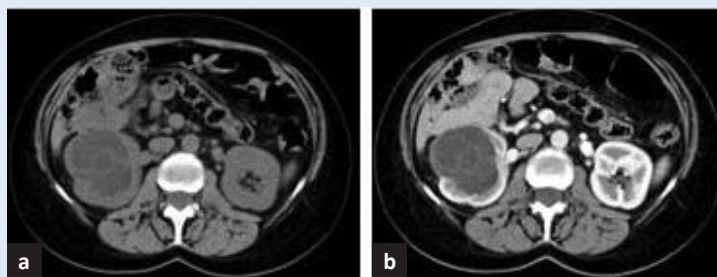
Podrazumijeva apsorpcijske vrijednosti sadržaja ciste više od 20 HU na prekontrastnom (nativnom) CT presjeku ili intenzitet MR signala koji je viši od signala vode u T1 mjerenoj slici. Apсорpcijske vrijednosti sadržaja ciste veće od 70 HU označavaju gusti hemoragijski sadržaj i ako nema drugih morfoloških promjena, takve ciste smatraju se benignima i ne zahtijevaju praćenje. Ciste apсорpcijskih vrijednosti između 20 i 70 HU su najčešće ispunjene krvavim ili visokoproteinskim sadržajem. Kod takvih je cista teško procjenjivati rubove ili njihovu unutarnju strukturu, stoga je prisutnost ili odsutnost postkontrastne imbibicije ključan morfološki nalaz. Sve hiperdenzne ciste, bez postkontrastne imbibicije koje su promjera manjeg od 3 cm, a koje su dobro ograničene i barem četvrtinom ukupnog opsega lokalizirane izvan parenhima bubrega, pripadaju kategoriji Bosniak II (slika 5). Svaka hiperdenzna cista, bez postkontrastne imbibicije koja je veća od 3 cm i u cijelosti intrarenalna, smatra se kategorijom IIF te zahtijeva praćenje. Hiperdenzna cista sa solidnim arealom postkontrastne imbibicije predstavlja kategoriju Bosniak IV, odnosno cistični tumor bubrega (slika 6)<sup>3-5</sup>.

**Septiranost.** Procjenjuje se broj, debljina i postkontrastna imbibicija septa unutar ciste. Zadebljanjem se smatra debljina septa veća od 1 mm<sup>4,5</sup>. Ciste zadebljanih septa koja se postkontrastno imbibiraju pripadaju kategoriji III prema Bosniak klasifikaciji (slika 7).

**Multilokularnost.** Svaka cista koja ima 3 ili više septa je multilokularna. Kod odraslih se u takvoj formi najčešće javljaju multilokularni cistični nefrom i multilokularni karcinom bubrežnih stanica. Budući da slikovnim metodama nije moguće razlikovati ova dva entiteta svaka je multilokularna cista kategorije Bosniak III i zahtijeva kirurško liječenje (slika 7)<sup>4,5</sup>.

**Nodularnost.** Procjenjuje se nodularnost zida ciste ili nodularno zadebljanje septa. Za vrlo male nodule koji se postkontrastno ne imbibiraju preporučuje se praćenje<sup>4,5</sup>. Ciste s nodularno promijenjenim zidom ili septama koji se postkontrastno imbibiraju pripadaju kategorijama Bosniak III i IV.

**Postkontrastna imbibicija.** Postkontrastna je imbibicija ključan parametar u procjeni malignosti ciste. Značajnom se imbibicijom smatra porast apсорpcijskih vrijednosti na postkontrastnim pre-



**Slika 7.** Aksijalni prekontrastni presjek (a) pokazuje gustu intrarenalnu cistu gornjeg pola desnog bubrega, najvećeg promjera 59 mm, prosječnih apсорpcijskih vrijednosti 17 – 30 HU, s više zadebljanih septa, postkontrastno bez značajne imbibicije (b) – Bosniak III. Patohistološki je nakon desnostrane nefrektomije potvrđen svjetlostanični karcinom bubrežnih stanica niskog stupnja.

sjecima za više od 15 HU u odnosu na nativne vrijednosti.

#### SLIKOVNE METODE

**Kompjutorizirana tomografija (CT)** je slikovna metoda izbora u procjeni cista bubrega. Standardni protokol čine prekontrastna (nativna) faza i postkontrastna arterijska (20 – 30 sekundi nakon aplikacije kontrastnog sredstva) i/ili parenhimna faza (80 – 100 sekundi nakon aplikacije kontrastnog sredstva). Na nativnim se presjecima procjenjuje veličina, oblik i gustoća ciste te prisutnost septa ili kalcifikata. Prisutnost postkontrastne imbibicije koja je ujedno i najpouzdaniji morfološki kriterij za klasifikaciju cista bubrega procjenjuje se usporedbom apсорpcijskih vrijednosti tkiva prije i nakon davanja kontrastnog sredstva. Ako je po davanju kontrasta porast apсорpcijskih vrijednosti manji od 10 HU smatra se da nema postkontrastne imbibicije. Porast apсорpcijskih vrijednosti veći od 15 HU definira postojanje postkontrastne imbibicije i klasificira cistu u kategoriju III ili IV po Bosniak klasifikaciji. U slučaju porasta apсорpcijskih vrijednosti između 10 i 15 HU ponekad je korisno dodatno učiniti ekskretornu fazu s odgodom od 5 – 12 minuta, budući da neki histološki tipovi karcinoma bubrega sporije i slabije akumuliraju kontrast ili procijeniti karakteristike ciste i nakupljanje kontrasta MR pregledom<sup>5-7</sup>.

**Ultrazvuk** je lako dostupna i sigurna metoda za procjenu bubrežnog parenhima. Budući da ne koristi ionizirajuće zračenje najčešće se koristi kao *screening* metoda, a prikladna je i kod učestalih, ponav-

ljajućih pregleda. Vrlo je dobra i korisna metoda u procjeni jednostavnih, no ograničavajuća i nedovoljno točna za klasifikaciju kompliciranih cista<sup>1</sup>. Komplicirane ciste stoga je potrebno dodatno obraditi slikovnim metodama, prvenstveno CT pregledom<sup>3</sup>.

**Magnetska rezonancija (MR)** sve se više koristi u procjeni cističnih lezija bubrega. Ova dijagnostička metoda je metoda izbora za mlađe pacijente, ima ključnu ulogu kod pacijenata s preosjetljivošću na jedno kontrastno sredstvo i one s kroničnom bubrežnom insuficijencijom. MR pregled se

Razumijevanje mogućnosti i ograničenja Bosniak klasifikacije iznimno je važno za postizanje uspješne interdisciplinarnе komunikacije među liječnicima i adekvatnog kliničkog vođenja pacijenata s cistama bubrega.

sve češće koristi i kao metoda izbora kada je nalaz CT pregleda nekonkluzivan<sup>3</sup>. U odnosu na ostale slikovne metode, MR je superiorniji u otkrivanju vrlo malih cista i detekciji postkontrastne imbibicije<sup>3</sup>. Koriste se standardni T1 i T2 te postkontrastni T1 presjeci te novije sekvencije kao što je difuzijsko oslikavanje (DWI). Magnetskom rezonancijom je zbog bolje kontrastne rezolucije moguće pouzdanije uočiti postkontrastno povišenje intenziteta signala, razlučiti vrlo tanka septa i mala područja solidnog tkiva te je jasnije razlikovanje hemoragijske ciste od solidne lezije<sup>1</sup>. Procjena postojanja postkontrastnog povišenja intenziteta signala na pregledu MR-om je kao i kod CT-a ključna u klasifikaciji cističnih lezija<sup>3</sup>.

Treba svakako imati na umu da CT i MR često nisu ekvivalentne metode te direktna usporedba morfologije lezija ovim dvjema metodama nije poželjna. To potvrđuju i studije koje su pokazale da se MR pregledom veći broj cista klasificira u više kategorije komparativno s CT pregledom, prvenstveno u IIF i III kategoriju prema Bosniak klasifikaciji. To je posljedica bolje kontrastne rezolucije i uočljivijeg nakupljanja kontrasta na MR pregledu te nešto lošije prostorne rezolucije MR-a, zbog čega se interna septa čine debljima u odnosu na CT<sup>3,4</sup>.

#### ZAKLJUČAK

Bosniak klasifikacija je korisna i primjenjiva metoda u procjeni cističnih promjena na bubrezima

koja omogućuje pouzdano razlikovanje „kirurških“ od „nekirurških“ cista te daje jasne smjernice za daljnje kliničko postupanje. CT je dijagnostička slikovna metoda na kojoj se temelji Bosniak klasifikacija, dok se magnetska rezonancija koristi kao dodatna metoda kod nekonkluzivnih CT nalaza, u slučajevima potrebe učestalih kontrola u mlađih pacijenata te u pacijenata kod kojih zbog preosjetljivosti ili kronične bubrežne insuficijencije nije moguće koristiti jedno kontrastno sredstvo. Razumijevanje mogućnosti i ograničenja Bosniak klasifikacije od iznimne je važnosti za postizanje uspješne interdisciplinarnе komunikacije među liječnicima i adekvatnog kliničkog vođenja pacijenata s cistama bubrega. Ciste kategorije I (jednostavne ciste) i II (blago komplicirane ciste) uglavnom ne predstavljaju dijagnostički problem, smatraju se benignima i ne zahtijevaju daljnje praćenje niti liječenje<sup>4</sup>. Umjereno komplicirane ciste koje pripadaju kategoriji IIF potrebno je pratiti<sup>1,5</sup>. Iako zbog nedostatka dovoljnog broja randomiziranih kontroliranih studija nema konačnog konsenzusa o duljini praćenja, predlažu se jednogodišnji pregledi u kontrolnom intervalu od 5 godina<sup>4</sup>. Ciste stacionarnih morfoloških karakteristika i veličine smatraju se benignima. Promjena morfologije ili veličine u kontrolnom intervalu ukazuju da se radi o cisti s malignim potencijalom koju je potrebno kirurški odstraniti. Ciste kategorije III i IV potrebno je inicijalno kirurški liječiti<sup>1,5</sup>.

**Izjava o sukobu interesa:** autori izjavljuju da ne postoji sukob interesa.

#### LITERATURA

1. Whelan TF. Guidelines on the management of renal cystic disease. *Can Urol Assoc J* 2010;4:98-9.
2. Weber TM. Sonography of benign cystic disease. *Radiol Clin North Am* 2006;44:777-86.
3. Bosniak MA. The Bosniak Renal cyst classification: 25 years later. *Radiology* 2011;262:781-5.
4. Israel GM, Bosniak MA. Follow-Up CT of moderately complex cystic lesions of the kidney (Bosniak category IIF). *Am J Roentgenol* 2003;181:627-33.
5. Hartman DS, Choyke PL. From the RSNA refresher courses: a practical approach to the cystic renal mass. *Radiographics* 2004;24:101-15.
6. Bosniak MA. The current radiological approach to renal cysts. *Radiology* 1986;158:1-10.
7. Radiology assistant [Internet]. Hartman DS, Chesaru I. Cystic masses; Ignore, Follow, Excise. [cited 2006 Nov 8] Available from: <http://www.radiologyassistant.nl/>.