

# USPOREDBA KIRURŠKOG I ENDOVASKULARNOG LIJEČENJA ANEURIZMI POPLITEALNIH ARTERIJA

---

**Roth, Aron**

**Master's thesis / Diplomski rad**

**2015**

*Degree Grantor / Ustanova koja je dodijelila akademski / stručni stupanj:* **University of Rijeka, Faculty of Medicine / Sveučilište u Rijeci, Medicinski fakultet**

*Permanent link / Trajna poveznica:* <https://um.nsk.hr/um:nbn:hr:184:546494>

*Rights / Prava:* [In copyright](#)/[Zaštićeno autorskim pravom.](#)

*Download date / Datum preuzimanja:* **2024-09-13**



*Repository / Repozitorij:*

[Repository of the University of Rijeka, Faculty of Medicine - FMRI Repository](#)



SVEUČILIŠTE U RIJECI  
MEDICINSKI FAKULTET  
INTEGRIRANI PREDDIPLOMSKI I DIPLOMSKI  
SVEUČILIŠNI STUDIJ MEDICINE

Aron Roth

USPOREDBA KIRURŠKOG I ENDOVASKULARNOG LIJEČENJA ANEURIZMI  
POPLITEALNIH ARTERIJA

Diplomski Rad

Rijeka, 2015.

SVEUČILIŠTE U RIJECI  
MEDICINSKI FAKULTET  
INTEGRIRANI PREDDIPLOMSKI I DIPLOMSKI  
SVEUČILIŠNI STUDIJ MEDICINE

Aron Roth

USPOREDBA KIRURŠKOG I ENDOVASKULARNOG LIJEČENJA ANEURIZMI  
POPLITEALNIH ARTERIJA

Diplomski Rad

Rijeka, 2015.

Mentor rada: Prof.dr.sc. Miljenko Kovačević, specijalist vaskularne kirurgije

Diplomski rad ocijenjen je dana \_\_\_\_\_ u/na \_\_\_\_\_

\_\_\_\_\_ pred povjerenstvom u sastavu:

1. \_\_\_\_\_

2. \_\_\_\_\_

3. \_\_\_\_\_

Rad sadrži \_\_\_\_\_ stranica, \_\_\_\_\_ slika, \_\_\_\_\_ tablica, \_\_\_\_\_ literaturnih navoda.

## Sadržaj

1. Uvod .....	1
2. Svrha rada.....	4
3. Pregled literature .....	5
3.1 Epidemiologija i patogeneza aneurizmi poplitealnih arterija.....	6
3.2 Klinička slika aneurizmi poplitealnih arterija .....	8
3.3 Dijagnoza aneurizmi poplitealnih arterija .....	9
3.4 Liječenje aneurizmi poplitealnih arterija.....	11
3.5 Operativno liječenje aneurizmi poplitealnih arterija .....	13
3.6 Endovaskularno liječenje aneurizmi poplitealnih arterija .....	16
4. Rasprava .....	18
5. Zaključak.....	20
6. Sažetak .....	22
7. Summary .....	23
8. Reference.....	24
9. Životopis.....	29

## 1. Uvod

Aneurizma poplitealne arterije je lokalizirano proširenje lumena poplitealne arterije najčešće u njenom početnom i središnjem dijelu. U najvećem broju slučajeva nastaje kao posljedica aterosklerotske bolesti te posljedično tome slabljenja i stanjenja stijenke arterije čiji se lumen potom progresivno proširuje.(1) Po svom tipu to su prave aneurizme odnosno sadrže sve slojeve kao i normalne arterije. Promjer poplitealne arterije u zdravih odraslih ljudi je od 6-9 mm, a kriterij za dijagnozu aneurizme je proširenje lumena za više od 50%.(1,2)

Epidemiološka istraživanja pokazuju da su po lokalizaciji ove aneurizme najčešće aneurizme perifernih arterija s pojavom bolesti diljem svijeta i incidencijom od 0,1- 2,8 / 100000 u općoj populaciji.(3-5) U oko 50% bolesnika aneurizme se nalaze bilateralno, a u 78% slučajeva pacijenti ih imaju i na drugim arterijama, poglavito (64%) na abdominalnoj aorti i ilijačnim krvnim žilama.(1) Pacijenti koji boluju od ove aneurizme često imaju brojne komorbiditete kao što su npr. hipertenzija, šećerna bolest, hiperlipidemija te pušenje što dovodi do sustavne aterosklerotske bolesti, a samim time i razvoja aneurizmi poplitealnih arterija. Osim navedenog uzrok ove aneurizme može biti i trauma, Marfanov sindrom, cistična nekroza medije, fibrodisplazija, mikotične aneurizme, a potrebno je istaknuti i porast incidencije bakterijske aneurizme kao posljedica infekcije rezistentnim stafilokokima.(1,6)

Aneurizme poplitealnih arterija su u početku asimptomatske, a kasnije se mogu prezentirati bolovima, kompresijom na susjedne anatomske strukture, trombozom, embolijom i rijetko rupturom. Najveću opasnost predstavlja nastajanje i rast tromba u lumenu novonastalog proširenja koji potencijalno može migrirati te distalno uzrokovati akutnu ishemiju ekstremiteta koja se potom očituje plavim nožnim prstima, bljedilom, ulceracijama, gangrenom te u najgorem slučaju završava amputacijm uda.(3)

Dijagnostika započinje fizikalnim pregledom i palpacijom poplitealne jame iza koljenoga zgloba. Zlatni standard u dijagnostici predstavlja MSCT angiografija koja daje najbolje podatke o morfologiji aneurizme, a duplex-ehografijom se također može dobro prikazati oblik i veličina aneurizme. DSA angiografija daje perfektne podatke o prohodnosti kruralnih arterija o čemu ovisi ishod liječenja, ukoliko su embolizirane nema protoka krvi te dolazi do nekroze, gangrene i amputacije. Ova metoda nije uvijek pouzdana s obzirom da lumen aneurizme može u cijelosti biti ispunjen trombom i onemogućavati ulazak kontrasta prilikom snimanja te tako davati lažno negativan nalaz i prikrivati dijagnozu.(1)

Liječenje poplitealnih aneurizmi predmet je brojnih diskusija i prepirki u svijetu vaskularne kirurgije, ali u konačnici zahvat je uvijek potreban jer su rast aneurizme i posljedične komplikacije dugoročno bez intervencije neizbježni. Pacijenti sa simptomatskim aneurizmama trebaju biti podvrgnuti operativnom zahvatu jer postoji povećana šansa za razvoj komplikacija. Asimptomatske aneurizme poplitealnih arterija veličine do 2 cm rijetko su životno ugrožavajuće te se one ne operiraju dok je pristup liječenju onih između 2 i 3 cm individualan te se bazira na procjeni više faktora rizika za rast i trombozu aneurizme te shodno tome planira liječenje. Asimptomatske aneurizme veće od 3 cm uglavnom su indikacija za operaciju.

Današnje mogućnosti liječenja nude dvije opcije, operativno liječenje te endovaskularno liječenje. Operativni zahvat koristi medijalni pristup odnosno uz pomoć reza s medijalne strane noge iznad i ispod koljenog zgloba pristupa se na poplitealnu arteriju koja se podvezuje kako bi se aneurizma isključila iz krvotoka te se formira premosnica autolognim transplantatom (bypass) kako bi se omogućio normalan protok krvi u distalni dio ekstremiteta. Druga opcija je relativno nova metoda odnosno endovaskularno liječenje koje se razvija paralelno s tehnološkim napretkom u medicini te nudi drugačije opcije i prednosti. Ovaj zahvat je pošteđan te se izvodi u lokalnoj anesteziji, a temelji se na principu da se uvodi stent uz

pomoć katetera te pozicionira unutar lumena krvne žile na mjestu nastanka aneurizme kako bi se ona isključila iz krvotoka. Obje metode imaju svoje prednosti i mane te usko koreliraju s razvojem tehnologije i materijala koji se koriste te ih je baš zato interesanto konstantno uspoređivati i procjenjivati odnosno uvidjeti njihove terapijske mogućnosti. Upravo usporedba ovih dviju metoda i oblika liječenja tema je ovog rada te će u daljnjem tekstu biti detaljnije obrađene.



## **2. Svrha rada**

Svrha rada je usporediti operativno i endovaskularno liječenje aneurizmi poplitealnih arterija te kroz pregled stručne literature istaknuti sve prednosti i nedostatke obiju tehnika koje će se usporediti i evaluirati te na temelju toga izvući zaključke koja je terapija korisnija u odnosu na pojedine okolnosti. Svrha rada je i širenje informacija o samoj bolesti, a prikazana je i njena epidemiologija, patogeneza, dijagnostika i terapijske mogućnosti.

Cilj rada je usporediti i procijeniti korist pojedinih zahvata u terapiji aneurizmi poplitealnih arterija te prikazati dostupne podatke iz različitih relevantnih smjernica.

### 3. Pregled literature

Arterijske aneurizme pratile su ljudsku populaciju daleko u povijest i prije nego su se znali mehanizmi nastanka i liječenja. Aneurizme su prvi puta opisane prije više od 4000 godina na Erberovom Papirusu (2000 godina prije Krista), a prikazuju značajke i liječenje aneurizmi perifernih arterija.(7,8) Navedenim aneurizmama najvjerojatnije je uzrok bila trauma, a najstarije aterosklerotske aneurizme pronađene su na egipatskim mumijama.(9) Galen (131.-200. godine prije Krista) se smatra prvom osobom koja je definirala aneurizmu i to kao "lokalizirano otičuće pulziranje koje nestaje na pritisak".(10)

1953. poplitealna aneurizma je opisana kao "zloban vijesnik skorašnje katastrofe" odnosno znalo se da postoji mogućnost migracije tromba koji uzrokuje akutnu ishemiju uda.(11) Indikacije za operaciju u to doba bile su bol, oticanje noge te ruptura aneurizme.

Aneurizme poplitealnih arterija česta su bolest s kojom se vaskularni kirurzi susreću u svakodnevnoj praksi, a iako je sama bolest jako dobro istražena te su objavljena i dobro poznata brojna saznanja o njoj ipak postoje otvorena pitanja oko kojih se vode polemike i rasprave. Prije svega to su indikacije za intervenciju i optimalna metoda liječenja.(6)

### 3.1. Epidemiologija i patogeneza aneurizmi poplitealnih arterija

Aneurizme poplitealnih arterija čine više od 80% aneurizmi svih perifernih arterija, a prevalencija u muškoj populaciji između 65-80 godina starosti iznosi čak 1% dok incidencija varira između 0,1 – 3 / 100 000.(6,12) Bolest je nejednako zastupljena po spolu odnosno predominantno zahvaća mušku populaciju (95%), a otprilike polovica pacijenata stariji su od 65 godina.(12) Čak 50% pacijenata ima bolest razvijenu bilateralno. Zanimljiva je poveznica da čak jedna trećina pacijenata s aneurizmom poplitealne arterije ima i aneurizmu abdominalne aorte dok 12% pacijenata s aneurizmom abdominalne aorte ima i aneurizmu poplitealne arterije.(13) Ova činjenica upućuje da često dolazi do razvoja generalizirane aneurizmske bolesti te na aktivnu sistemsku bolest koja je prisutna u pacijenta, a značajno utječe na krve žile.

Etiologija ove bolesti najčešće je neposredno vezana uz aterosklerozu dok su drugi rjeđi uzroci infekcija, trauma, obiteljsko nasljeđe, te Marfanov sindrom.(6) Upravo zato pacijenti s ovom bolešću često imaju brojne komorbiditete poput hipertenzije, ishemijske bolesti srca, preboljelog infarkta, hiperkolesterolemije i šećerne bolesti te konzumiraju duhanske proizvode. Najizraženiji komorbiditet je hipertenzija koji je zamijećen u čak 45% slučajeva.(12) Dugotrajna izloženost i nereguliranost tih bolesti dovode do degeneracije intime krvnih žila koje potom postaju neotporne na djelovanje tlaka te dolazi do njihova nekontroliranog proširivanja na predisponirajućim mjestima.

Očekivano trajanje života pacijenata s aneurizmom poplitealnih arterija je 60% za 5 godina što također treba imati na umu prilikom planiranja liječenja.(14)

Otprilike 80% aneurizmi poplitealnih arterija su asimptomatske u vrijeme postavljanja dijagnoze dok godišnje 14% svih asimptomatskih aneurizmi počinju davati simptome i postaju simptomatske.(13-15)

Morfološki poplitealne aneurizme dolaze u dva osnovna oblika. Sakularne ili vrećaste imaju proširenje jednoga dijela stijenke te najčešće uzrokuju kompresivne simptome i imaju sklonost rupturi. Fuziformne ili vretenaste nastaju kao proširenje cijele cirkulacije na jednom mjestu arterije, a prezentiraju se tromboembolijskom bolešću.(12)

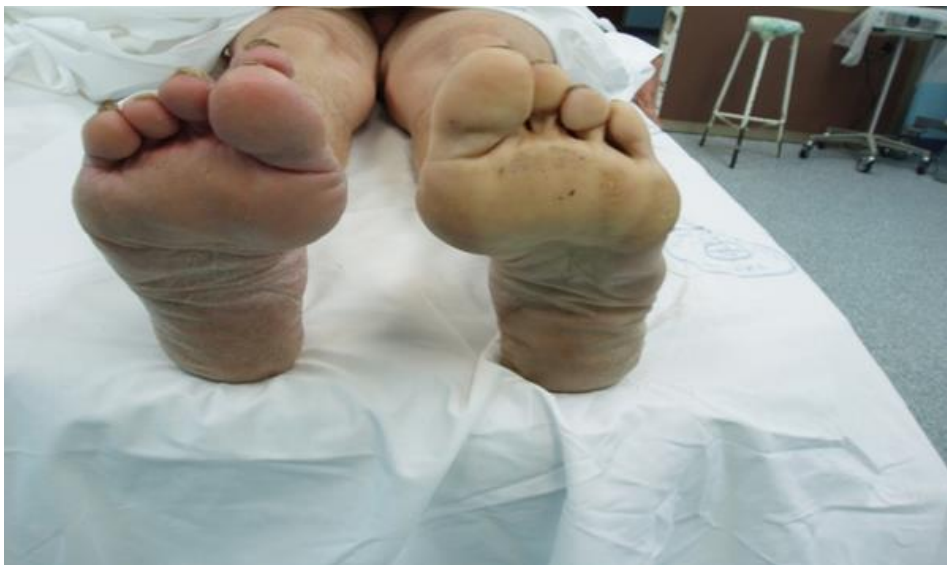Napredovanje širenja aneurizmi poplitealnih arterija polagan je ali siguran proces. Rast proširenih arterija iznosi u prosjeku otprilike 1 mm na godinu ali ga je teško sa sigurnošću predvidjeti. Zamijećeno je da pacijenti sa drugim aneurizmama u tijelu te pacijenti koji su imali zahvat na bilateralnoj poplitealnoj arteriji zbog aneurizme imaju povećanu sklonost za brže napredovanje ove bolesti.(17)

### 3.2. Klinička slika aneurizmi poplitealnih arterija

Simptomatski pacijenti očituju se akutnom ili kroničnom ishemijom uda, poremećajima peronealnog živca ili venske cirkulacije zahvaljujući kompresiji. Najčešće se bolest prezentira perifernom ishemijom zahvaljujući distalnoj embolizaciji tromba iz postojeće aneurizme što se očituje blijedim udom i plavim prstima na stopalu. Začepljenje malih krvnih žila dovodi do pojave multiplih petehija na okrajinama. Simptomi uključuju i bol ili nelagodu iza koljenog zgloba, intermitentne klaudikacije te oticanje noge, ruptura aneurizme je ipak rijetka pojava.(6)

Venska kompresija nastaje samo kada je aneurizma veća od 2 cm u promjeru, ali kolateralne krve žile ipak omogućuju normalnu drenažu venske krvi u većini slučajeva.(12)

Akutna ishemija uda kao posljedica tromboze je najozbiljnija komplikacija aneurizmi poplitealnih arterija sa učestalošću amputacije u 14% slučajeva.(3)

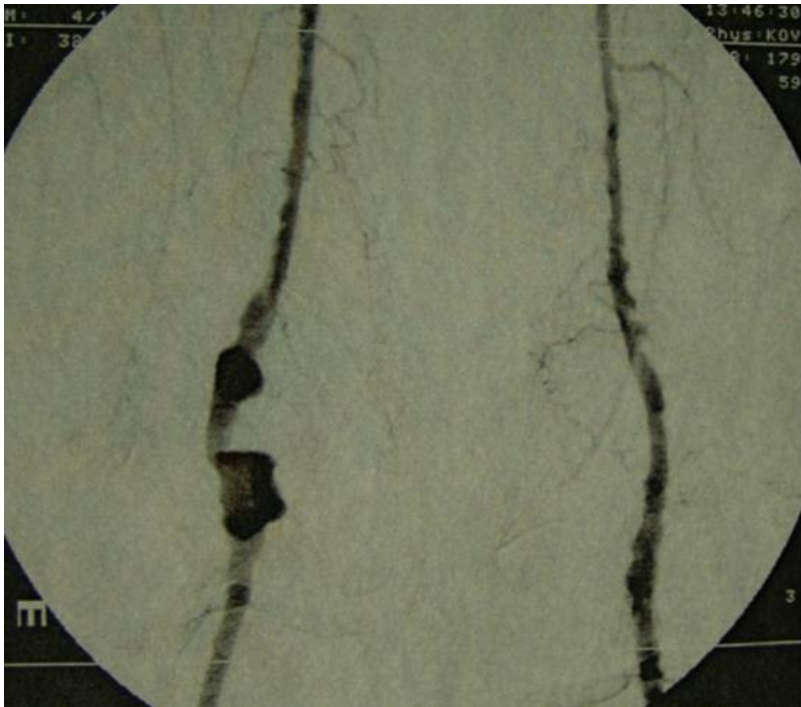


Slika 1. Akutna tromboembolija potkoljenice lijeve noge

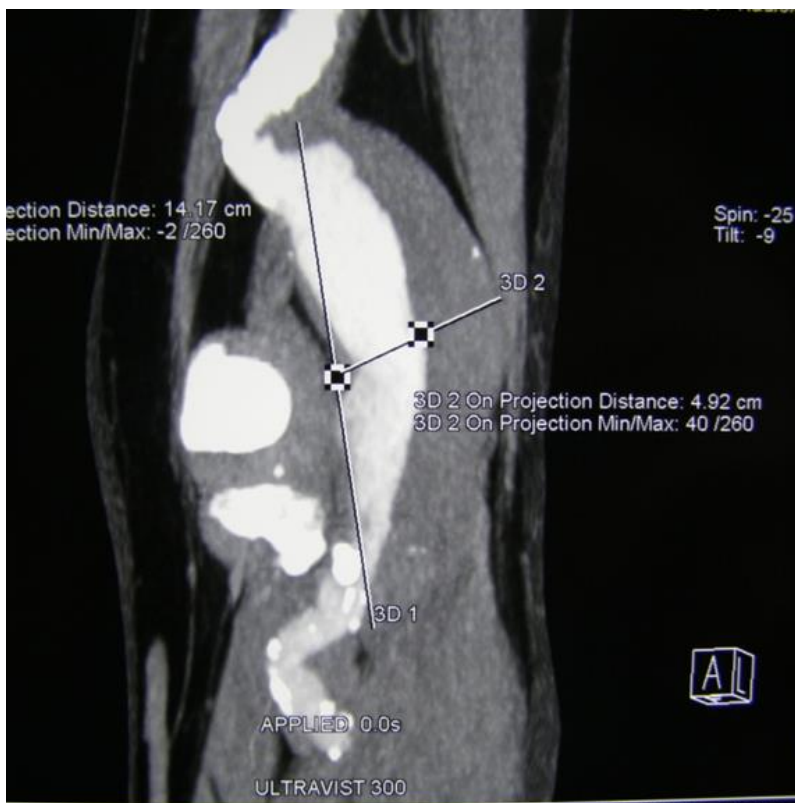
### 3.3. Dijagnoza aneurizmi poplitealnih arterija

Dijagnostika započinje uzimanjem anamneze i i fizikalnim pregledom što je često dovoljno za postavljanje dijagnoze jer se mnoge aneurizme lako palpiraju. Ipak za ovaj tip pregleda potrebno je veliko iskustvo i znanje ispitivača. U jednoj studiji prikazano je da je samo 26% simptomatskih poplitealnih aneurizmi dijagnosticirano od strane liječnika opće prakse iako je njih čak 94% bilo moguće palpirati.(18)

Dupleks-ehografijom možemo potvrditi dijagnozu bolesti, vrlo je pouzdana te jeftina i brza metoda. Bolje ocrtavanje i prikaz aneurizme te stanja distalnih krvnih žila može se postići uz pomoć MSCT angiografije koja predstavlja zlatni standard u dijagnostici te daje najbolje morfološke podatke. Magnetska rezonancija ima slabiju prostornu rezoluciju, ali njene novije tehnike uz pomoć kontrasta omogućuju napredniju vizualizaciju.(19) DSA angiografija dugo se koristila pri dijagnostici te je uz pomoć nje osim proširenja moguće odmah prikazati i kalcifikate u stijenci. Ova metoda daje perfektne podatke o prohodnosti kruralnih krvnih žila o čemu ovisi ishod liječenja jer ukoliko nema protoka krvi dolazi do nekroze, gangrene i amputacije. Nažalost u otprilike 25% slučajeva ova metoda ne prikazuje aneurizmu zato što prisustvo tromba u lumenu onemogućuje punjenje aneurizmatičke dilatacije kontrastom te tako daje lažno negativan nalaz.(20)



Slika 3. DSA angiografija aneurizme poplitealne arterije



Slika 3. MSCT angiografija aneurizme poplitealne arterije

### 3.4. Liječenje aneurizmi poplitealnih arterija

Liječenje poplitealnih aneurizmi je kroz povijest bilo isprepletano brojnim kontroverzama i paradoksima. Početkom 20. Stoljeća osnovni princip liječenja bio je induciranje tromboze unutar aneurizme kompresijom ili ligiranjem.(7) Zatim se cilj liječenja postala prevencija nastajanja tromboze!(6) Osim toga ispreplitale su se različite teze poput trombolitičke terapije, izbora tipa operacije, pristupa te u novije vrijeme izbora i koristi endovaskularnog liječenja. Glavno otvoreno pitanje oko pristupa liječenju ovih aneurizmi je kada početi operativno liječenje asimptomatskih aneurizmi poplitealnih arterija.(21,22)

Početna točka liječenja nakon postavljanja dijagnoze je podjela na simptomatske i asimptomatske pacijente s ovom bolešću. Pacijenti sa simptomatskim aneurizmama trebaju biti podvrgnuti operativnom zahvatu jer incidencija gubitka uda i pojava svih komplikacija raste s prisustvom simptoma bolesti.(12) Osim navedenog operativnog zahvata u simptomatskih bolesnika kod potpune tromboze čini se i trombektomija kruralnih arterija te topičko davanje trombolitičke terapije. Oko ovih stavova i smjernica slaže se velika većina autora te je to standard u liječenju dok oko liječenja asimptomatskih aneurizmi imamao otvorenu raspravu te je to predmet kontroverze.

Asimptomatske aneurizme poplitealnih arterija veličine do 2 cm rijetko su životno ugrožavajuće te nije primjećeno smanjenje morbiditeta i mortaliteta ukoliko se one u ovako ranoj fazi operiraju.(6) U ovoj fazi bolesti potrebno je vršiti kontrolu svakih 6 mjeseci te držati pod nadzorom sve sistemske čimbenike rizika koji su i doveli do ove bolesti.

Aneurizme veličine između 2 i 3 cm predmet su najveće rasprave o liječenju. Brojni autori podupiru zahvat pozivajući se na komplikacije koje nastaju i ubrzanje godišnjeg rasta aneurizmi s porastom njihova promjera te zagovaraju operativni zahvat čim aneurizma prijeđe veličinu od 2 cm.(23) Bez obzira na veličinu aneurizme mogu imati trombotske naslage koje



moгу embolizirati infrapoplitealne arterije pa se predlaže da se pacijenti s malim operativnim rizikom, prihvatljivim protokom i adekvatnim venskim sustavom razmotri za liječenje.(24) S druge strane mnogi autori tvrde da bi promjer od 3 cm trebao biti indikator za zahvat.(25,26) Iako veličina aneurizme korelira s pojavom simptoma vrlo je malo dokaza koji podupiru veličinu od 2 cm kao kritičnu točku u liječenju.(6) Za razliku od aneurizme abdominalne aorte promjer aneurizme poplitealnih arterija nije adekvatni prediktor razvoja bolesti i komplikacija te se u obzir moraju uzeti i ostali faktori rizika.(6) Prilikom rasta aneurizme arterija osim što se proširuje ona se i izduljuje. Kako su donji i gornji dijelovi arterije relativno fiksni dolazi do pojave iskrivljenja poplitealne arterije. Kako njeno iskrivljenje postaje izraženije raste i šansa da aneurizma postane simptomatska te se smatra da je ovo jedan od najbitnijih prediktora tromboze.(6,15) Pacijenti koji su prethodno imali zahvat na poplitealnoj aneurizmi druge noge te na nekoj drugoj tjelesnoj arteriji imaju ubrzan razvoj bolesti.(6) Nasuprot tome jedna studija prikazuje da hipertenzija nije povezana s ubrzanim rastom promjera aneurizme, a pacijenti s šećernom bolesti čak imaju sporiji rast drugih.(17) Uzimajući sve navedeno u obzir jasno je da niti jedan pojedinačni kriterij nije dovoljno relevantan sam za sebe da ga se uzme u obzir kao parametar za procjenu aneurizmi visokog rizika odnosno indikaciju za početak operativnog liječenja asimptomatskih aneurizmi poplitealnih arterija promjera između 2 i 3 cm. U ovom slučaju pristup liječenju je individualan te se bazira na procjeni više faktora rizika za rast i trombozu aneurizme te shodno tome planira liječenje.

U odsutnosti kirurških kontraindikacija te dobrog općeg stanja i spremnosti pacijenta na operaciju asimptomatske aneurizme veće od 3 cm sa izvijuganim izgledom i prisustvom tromba treba biti podvrgnute operativnom zahvatu.(12)

Nakon postavljanja indikacije za zahvat postavlja se pitanje kojom metodom liječiti ovu bolest. Jedna opcija je klasični operativni zahvat, a druga relativno noviji endovaskularni tip liječenja.

### 3.5. Operativno liječenje aneurizmi poplitealnih arterija

Rekonstruktivni angiokirurški zahvat uz pomoć autolognog ili prostetskog transplantata temelj je liječenja aneurizmi poplitealnih arterija. Kroz povijest su se razvijali brojni tipovi operacija, a najznačajni su umetanje transplantata stražnjim pristupom te ligatura i premoštenje medijalnim pristupom.

Operativna tehnika resekcije aneurizme i umetanja transplantata koja koristi stražnji pristup starija je metoda koja se počela koristiti početkom 20. stoljeća, a prvi ju je opisao Eric Lexer 1912. godine na Sveučilištu Jena u Njemačkoj.<sup>(7)</sup> Kod ovog pristupa pacijent leži potrbuše te se izvodi ravan rez u medijanoj ravnini sa stražnje strane poplitealne jame ili rez u obliku slova S kako u budućnosti zbog ožiljkavanja i skvrčavanja kože nebi došlo do nemogućnosti potpune ekstenzije koljenoga zgloba.<sup>(27)</sup> Potom se izvodi resekcija aneurizme te umetanje transplantata kako bi se nadomjestio lumen krvne žile. Ova metoda najviše se koristi kod operacija velikih aneurizmi koji izazivaju kompresivne simptome u poplitealnoj jami. <sup>(28)</sup> Osnovna prednost ovog pristupa je što nemože doći do nekih komplikacija koje nastaju kod medijalnog pristupa odnosno ligiranja, a to je daljnji kontinuirani protok krvi kroz aneurizmatSKU vreću te posljedično tome rast aneurizme, razvoj kompresivnih simptoma te ruptura. <sup>(28)</sup>

Razvojem vaskularne kirurgije došlo je do napredovanja u operativnim tehnikama ove bolesti te je 1969. prvi puta opisan medijalni pristup.<sup>(29)</sup> Pri ovoj operaciji pacijent leži na leđima te se čini rez s medijalne strane noge iznad koljenog zgloba. Proksimalno od aneurizmatSKOG proširenja arterije prišije preosnica, a potom se na arteriji iznad aneurizme učini ligatura. Zatim se učini drugi rez koji se nalazi također s medijalne strane noge ali ispod koljenog zgloba. Na tom mjestu koje je distalno od aneurizme učini se ligatura arterije kako bi se dio koji sadržava aneurizmu isključio iz krvotoka, a potom se ispod na poplitealnu arteriju

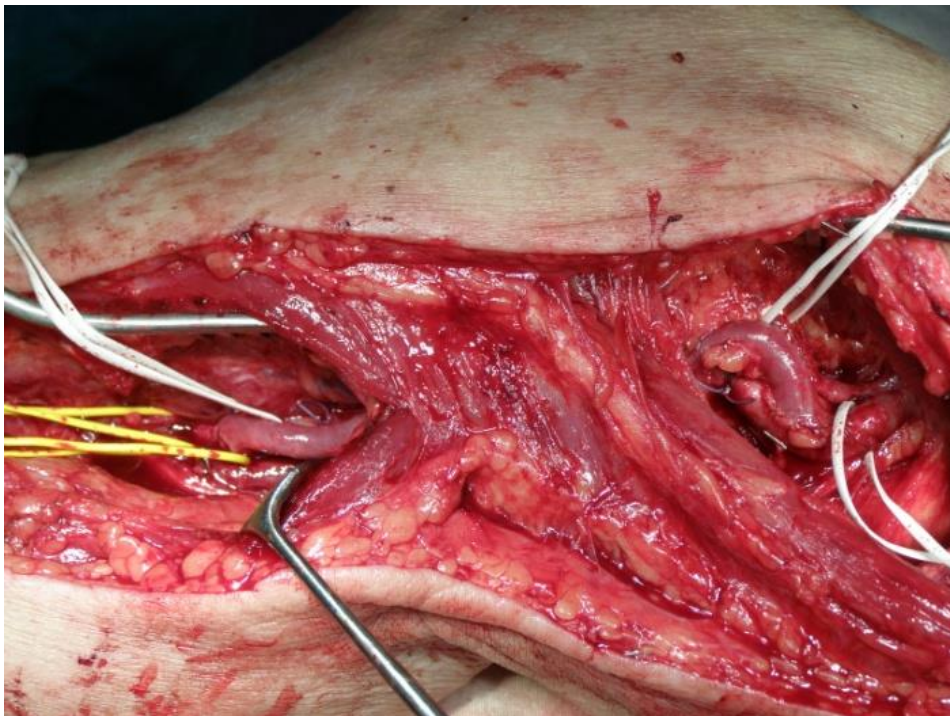
prišije premosnica koja se prethodno provela kroz kanal pored ostalih krvnih žila iza koljenog zgloba ili potkožno. Na ovaj način krv više ne prolazi kroz aneurizmu te se isključuje mogućnost embolizacije tromba ili njene rupture, a distalno je normalna cirkulacija omogućena uz pomoć premosnice. Ovom operacijom dokazano je da se aneurizma ne mora resecirati i odstraniti te se na taj način izbjegava opsežnija operacija i oštećenje poplitealne vene.(7)

Najprikladniji transplantat zbog svoje prilagodljivosti i prohodnosti za postupak revaskularizacije jest autologna vena safena magna. Postoji mogućnost korištenja i drugih alternativnih vena kada je ona nedostupna, a u slučaju neodgovarajućeg autolognog transplantata moguće je korištenje politetrafluoroetilenske (PTFE) ili dakronske alogene proteze.

Operacija medijalnim pristupom je, koristeći venu ili sintetski graft, najčešća operativna metoda današnjice u liječenju poplitealnih aneurizmi. Najbitnije prednosti su njeni dobri dugoročni rezultati, odsutnost komplikacija, jednostavnost i kratko trajanje zhvata. Kod operacija asimptomatskih poplitealnih aneurizmi mortalitet unutar 30 dana od operacije je manji od 1%, a gubitak uda događa se također u manje od 1% slučajeva. Nakon ovog tipa operacije simptomi ostaju u manje od 1% slučajeva, a transplantat je prohodan nakon 5 godina od operacije u oko 90% slučajeva.(30) Treba napomenuti da su rezultati nešto lošiji ako je aneurizma bila trombozirana i simptomatska preoperativno. Rana neprohodnost transplantata i tromboza po operaciji vrlo su rijetki.

Komplikacije i nedostaci ovog tipa liječenja nisu odlika ovog zahvata. Najčešće komplikacije pojavljuju se u ranom postoperativnom periodu, a vezani su za kiruršku ranu i to u 5% slučajeva.(31) Ipak posljednji izvještaji u literaturi navode da poslje uspješne ugradnje premosnice i ligature aneurizme puno češće dolazi do pojave problema nego se to prije

mislilo. Pojava protoka krvi kroz neurizmu koja je prethodno isključena iz cirkulacije opisana je u nekim studijama u čak i do jedne trećina slučajeva.(32-34) Ako se i pojavi protok kroz aneurizmu on uglavnom nije toliko snažan i voluman te se on klinički teško zamjećuje. Ipak neki autori navode da se signifikantni simptomi kao posljedica pojave protoka krvi u aneurizmu javljaju u čak do jedne petine slučajeva u isprva uspješno odrađenoj operaciji.(33-35)



Slika 4. Rekonstrukcija venom safenom magnom

### 3.6. Endovaskularno liječenje aneurizmi poplitealnih arterija

Posljednjih dvadesetak godina zahvaljujući ubrzanom tehnološkom napretku u medicini dolazi do razvoja novih oblika kirurgije. Najznačajnji za vaskularnu kirurgiju je razvoj endovaskularne proteze koje su kombinacija aloplastične arterijske proteze i stenta te zahvaljujući tome imamo potpuno novi pristup i mogućnost liječenja bolesti.

Zahvat se izvodi u lokalnoj anesteziji pod rendgenskom kontrolom na način da se stent uvodi kroz inciziju na femoralnoj arteriji. Potom se uz pomoć katetera provede do poplitealne arterije i pozicionira tako da premošćuje aneurizmu kako bi se ona isključila iz krvotoka. Nakon provjere pozicije stent se uz pomoć balon katetera raširi na željenom mjestu ili se samo otpusti ukoliko je samoraširujući, te se na taj način priljubi i učvrsti uz stijenku arterije. Kateter se potom uklanja iz pacijenta, a pacijentu predstoji kratki boravak u bolnici s ciljem zacjeljenja ulaznog mjesta na femoralnoj arteriji i brz povratak svakodnevnim aktivnostima. Na ovaj se način u izabраних bolesnika obavlja poštjednija rekonstrukcija arterije, isključenjem protoka krvi kroz aneurizmatSKU vreću i ukida se mogućnost rupture aneurizme. Ispravno postavljen stent treba u potpunosti prekrivati aneurizmu i početne dijelove arterije u oba smjera, ali treba imati na umu kako ne treba biti predugačak pogotovo distalno od aneurizme kako bi se u slučaju njegove okluzije mogla izvesti operacija s ugradnjom femoropoplitealne premosnice.(36)

Ovakva operacija pri liječenju asimptomatske poplitealne aneurizme prvi put je opisana 1994. godine pri čemu je korišten Palmaz stent obložen politetrafluoroetilenom (PTFE) te od tada ova metoda ulazi u sve širu upotrebu.(37) Od tada pojavljivale su se studije koje ukazuju da je ova terapija jednako efikasna kao i klasično operativno liječenje, ipak većina autora ustvrdila je da je efikasnost nešto manja odnosno prohodnost stenta nakon dvije godine je između 70-80%.(22,38) U ovoj metodi ne postoji mogućnost korištenja prirodnih

transplantata već isključivo umjetnih materijala kako bi se uspostavio normalan krvotok što je lošija varijanta jer oni brže podliježu trombozi i začepljenju. Također kod nekih pacijenata dolazi do porodora krvi u aneurizmu s distalne strane te njezinog daljnjeg rasta, embolizacije tromba i pojave distalne ishemije uda.(39) U nekih slučajeva zamijećena je i migracija stenta odnosno njegovo pomicanje te gubitak funkcije iako je prvotno bio ispravno stavljen i pozicioniran. Treba imati na umu da ukoliko dođe do infekcije smanjena je mogućnost liječenja s obzirom da se stvara biofilm na površini umjetnog materijala i kao takav je izuzetno otporan na antibiotsku terapiju.

Mana endovaskularne terapije su i anatomska regija i odnosi. Poplitealna arterija u koju se pozicionira stent je lokalizirana sa stražnje strane koljenog zgloba zbog čega je stent podložan pritisku ostalih uglavnom čvrstih struktura i trpi konstantan fizički pritisak zbog čega raste rizik od tromboze i okluzije.(39)

S druge strane treba istaknuti kako endovaskularno liječenje daje dobre rezultate neposredno po operaciji, brz je oporavak, nema rane i ožiljka, a kratko je vrijeme hospitalizacije. Sam zahvat je poprilično jednostavan i omogućava brzo rješavanje problema s niskim operativnim morbiditetom. Ovakvo liječenje indicirano je poglavito u teških bolesnika s brojnim komorbiditetima koji imaju visok operativni rizik i nisu kandidati za klasičnu operativnu metodu s općom anestezijom.

S napredkom tehnologije i razvoja materijala ova metoda također pokazuje sve bolje dugoročne rezultate te se sve češće evaluira i uspoređuje s operativnim metodama u liječenju aneurizmi poplitealnih arterija.

#### 4. Rasprava

Uloga medicinske intervencije u liječenju aneurizmi poplitealnih arterija jest dugotrajno omogućiti optimalnu dopremu krvi distalnom dijelu poplitealne arterije te ukloniti postojeće simptome bolesti uz što manje komplikacija. Upravo ovaj cilj vodi nas u raspravu i komparaciju između dviju metoda u nadi ispravnog odabira prilikom postavljanja indikacije za početak liječenja i intervencije.

Kod ligacije i premoštenja aneurizme medijalnim pristupom petogodišnja prohodnost premosnice kreće se od 70% do 94%. (22,30) Slični rezultati zabilježeni su i stražnjim operativnim pristupom.(40) U jednoj studiji 57 poplitealnih aneurizmi podvrgnutih endovaskularnom liječenju dvogodišnja prohodnost iznosila je 77% što se podudara sa drugim recentnim studijama.(38) U jednom istraživanju uspoređivano je 112 slučajeva te se došlo do zaključka da je srednjoročna (medium-term ?) prohodnost 1.70 puta veća u operativno liječenih pacijenata u usporedbi s endovaskularno liječenim.(22)

Komplikacije kod operativne metode su relativno rijetke. Mortalitet unutar 30 dana od operacije je manji od 1%, dok se gubitak uda događa u manje od 2% slučajeva.(30) Najčešće komplikacije vezane su za samu kiruršku ranu i to u manje od 5% slučajeva dok su problemi i komplikacije vezani za samu premosnicu vrlo rijetki u ranoj fazi postoperativno.(31,22) S druge strane incidencija tromboze stenta i udio reintervencija unutar 30 dana od operacije znatno je viša u pacijenata liječenih endovaskularnom metodom.(22) Zabilježeno je pojavljivanje i brojnih drugih komplikacija poput migracije stenta sa ili bez protoka krvi u aneurizmu, stenozu te pucanje stenta.(38) Jedna studija opisuje protok krvi u aneurizmu (endoleak) u čak 20% slučajeva aneurizmi poplitealnih arterija liječenih endovaskularnom metodom čiji je prosjek postoperativnog praćenja bilo 16 mjeseci.(48) Također trajanje

endovaskularnog zahvata je značajno dulje od operativne metode s prosjekom tranja od 119.9 minuta.(22)

Nedvojbeno je da endovaskularna metoda ima svoje prednosti poput bržeg oporavka i kraćeg vremena provedenog u bolnici postoperativno te nam može poslužiti u bolesnika koji imaju prevelik operativni rizik ili se pak ne žele klasično operirati. S današnjeg stajališta ipak je teško opravdati izbor endovaskularnog liječenja aneurizmi poplitealnih arterija te je ona za sada samo alternativa pored klasične operativne metode. Operativna metoda medijalnim pristupom pouzdana je, sigurna, brza i jednostavna metoda sa malo komplikacija i dobrim dugoročnim rezultatima te kao takva trenutačno predstavlja standard i prvu opciju u liječenju aneurizmi poplitealnih arterija. Daljnjim razvojem tehnologije nesumnjivo će doći do smanjenja razlike u kvaliteti i rezultatima između dviju uspoređivanih metoda što će se trebati ponovo preispitati u budućim komparativnim studijama u dogledno vrijeme.



## 5. Zaključak

Zaključci ovog diplomskog rada su:

1. Aneurizma poplitealne arterije je lokalizirano proširenje lumena poplitealne arterije najčešće u njenom početnom i središnjem dijelu, a nastaje kao posljedica aterosklerotske bolesti. Promjer poplitealne arterije u zdravih odraslih ljudi je oko 0,5 cm, a kriterij za dijagnozu aneurizme je proširenje lumena za više od 50%.
2. Simptomi uključuju bolove, kompresiju na susjedne anatomske strukture, rupturu, a najveću opasnost predstavlja nastajanje i rast tromba u lumenu koji može embolizirati te distalno uzrokovati akutnu ishemiju ekstremiteta što se očituje plavim nožnim prstima, bljedilom, ulceracijama, gangrenom što u najgorem slučaju rezultira amputacijm uda.
3. Aneurizme poplitealnih arterija čine više od 80% aneurizmi svih perifernih arterija, a prevalencija u muškoj populaciji između 65-80 godina starosti iznosi čak 1%. Čak jedna trećina pacijenata s aneurizmom poplitealne arterije ima i aneurizmu abdominalne aorte dok 12% pacijenata sa aneurizmom abdominalne aorte ima i aneurizmu poplitealne arterije.
4. Anamneza i fizikalni pregled su često dovoljni za postavljanje dijagnoze jer se mnoge aneurizme lako palpiraju. MSCT angiografija predstvalja zlatni standard u dijagnozi. Dopunske metode su duplex-ehografija, magnetska rezonancija te DSA angiografija.
5. Sve simptomatske aneurizme indikacija su za za zahvat i liječenje kao i one asimptomatske veće od 3 cm. Asimotomatske aneurizme veličine od 2 do 3 cm liječe se ovisno o dodatnim pokazateljima i stavu liječnika, a one manje od 2 cm trebaju se samo kontrolirati jer nema koristi od liječenja u tako ranoj fazi.

6. Operativna tehnika resekcije aneurizme i umetanja transplantata koja koristi stražnji pristup starija je metoda i najviše se koristi kod operacija velikih aneurizmi koje izazivaju kompresivne simptome u poplitealnoj jami.
7. Ligatura aneurizme i ugradnja prenosnice s medijalne strane modernija je tehnika te najčešća operativna metoda današnjice u liječenju poplitealnih aneurizmi.
8. Endovaskularno liječenje s razvojem tehnologije predstavlja potpuno novi pristup i mogućnost liječenja bolesti pri čemu se zahvat izvodi u lokalnoj anesteziji pod rendgenskom kontrolom na način da se stent uvodi kroz femoralnu arteriju i pozicionira tako da premošćuje aneurizmu.
9. Operativne tehnike daju odlične dugoročne rezultate i rijetko prouzrokuju komplikacije dok je endovaskularno liječenje pogodno zbog brzog oporavka i kratke hospitalizacije, ali komplikacije poput rane tromboze i začepljenja su velike mane. Stoga operativna metoda medijalnim pristupom, zbog svojih brojnih prednosti i rezultata, trenutno predstavlja standard i prvu opciju u liječenju aneurizmi poplitealnih arterija.

## 6. Sažetak

Aneurizma poplitealne arterije je lokalizirano proširenje lumena poplitealne arterije koje najčešće nastaje kao posljedica ateroskleroze. Epidemiološka istraživanja pokazuju da su ovo najčešće aneurizme perifernih arterija s incidencijom od 0,1- 2,8 / 100000 ljudi zahvaćajući predominantno mušku populaciju. U oko 50% bolesnika aneurizme se nalaze bilateralno, a u 78% slučajeva pacijenti ih imaju i na drugim arterijama, poglavito (64%) na abdominalnoj aorti i ilijačnim krvnim žilama. U početku bolest je asimptomatska, a kasnije se može prezentirati bolovima, kompresijom, rijetko rupturom, a ukoliko dođe do embolizacije tromba koji potom distalno uzrokuje akutnu ishemiju ekstremiteta očituje se plavim nožnim prstima, bljedilom, ulceracijama, gangrenom te u najgorem slučaju završava amputacijm uda. Osnova dijagnostike je MSCT angiografija koja predstavlja zlatni standard, a ponekad je dovoljna i samo palpacija poplitealne jame iza koljenoga zgloba. Temelj liječenja je operativni zahvat koji se sastoji od podvezivanja i isključivanja aneurizme iz krvotoka te formiranja i zaobilaženja aneurizme premosnicom. Druga opcija je endovaskularno liječenje pri čemu se ugrađuje stent unutar aneurizme kako bi se ona isključila iz krvotoka. Prednosti ovog tipa zahvata su brz oporavak i kratko vrijeme hospitalizacije, a pogodna je u pacijenata s visokim operativnim rizikom. Ipak veliki nedostaci su veća učestalost rane tromboze i začepljenja te veći broj komplikacija u odnosu na operativnu metodu. Operacija medijalnim pristupom je najčešća operativna metoda današnjice u liječenju aneurizmi poplitealnih arterija. Najbitnije prednosti su njeni odlični dugoročni rezultati, odsutnost komplikacija, jednostavnost i kratko trajanje zhvata te zbog toga trenutno predstavlja standard i prvu opciju u liječenju aneurizmi poplitealnih arterija.

**Ključne riječi:** aneurizma poplitealne arterije, tromboza, akutna ishemija, poplitalna jama, operativno liječenje, medijalni pristup, stražnji pristup, premosnica, ligatura, endovaskularno liječenje, stent

## 7. Summary

Popliteal artery aneurysm is localized enlargement of lumen of popliteal artery due to atherosclerosis. Epidemiological findings show that these are the most common aneurysms of peripheral arteries with incidence of 0,1 – 2,8 / 100 000 people affecting mostly male population. In about 50% of patients aneurysms are found bilaterally and in 78% of cases patients have them on other arteries, mostly (64%) on abdominal aorta and iliac arteries. At the beginnings disease is asymptomatic and later it can be presented with pain, compression, rarely rupture and if embolization of the thrombus happens distal part of the limb will be ischemic, pale, with blue toes, ulcerations, gangrene and in worse case it will end with amputation. Diagnosis is based on MSCT angiography which is a golden standard but sometimes is even palpation of popliteal fossa behind knee articulation enough. The basis of treatment is operative procedure with ligation and bypassing the aneurysm to exclude it from the blood flow. Other option is endovascular treatment in which stent is being embedded inside of the aneurism so it can be excluded from the blood flow. The advantages of this treatment are quick recovery and short hospitalization and it is suitable for patients with high operative risk. However big disadvantages are higher rate of early thrombosis and occlusion with greater number of complications compared with operative method. Operation by medial approach is nowadays the most common operative method in treatment of popliteal artery aneurisms. Most important advantages are great long-term results, low rate of complications, simplicity and short time of intervention which makes it a standard and a first option in treating popliteal artery aneurisms.

**Keywords:** popliteal artery aneurysm, thrombus, acute ischemia, popliteal fossa, operative treatment, medial approach, posterior approach, bypass, ligation, endovascular treatment, stent

## 8. Reference

1. Ivan Prpić i sur., Kururgija za medicinare, treće izdanje, Školska knjiga, Zagreb 2005.
2. Wolf YG, Kobzantsev Z, Zelmanovich L J. Size of normal and aneurysmal popliteal arteries: a duplex ultrasound study. *Vasc Surg.* 2006 Mar;43(3):488-92.
3. Kropman RHJ, Schrijver AM, Kelder JC Moll FL, De Vries JPPM. Clinical outcome of acute leg ischaemia due to thrombosed popliteal artery aneurysm: systematic review of 895 cases. *Eur J Vasc Endovas Surg* (2010) 39, 452-457
4. Duffy ST, Colgan MP, Sultan S, Moore DJ, Shanik GD. Popliteal aneurysms: a 10-year experience. *Eur J Vasc Endovasc Surg* 1998;16:218-22.
5. Pulli R, Dorigo W, Troisi N, Innocenti AA, Pratesi G, Azas L, et al. Surgical management of popliteal artery aneurysms: which factors affect outcomes? *J Vasc Surg* 2006;43:481-7.
6. Ricco JB, Forbes TL. Trans-Atlantic Debate: Nonoperative versus Surgical Management of Small (less than 3 cm), Asymptomatic Popliteal Artery Aneurysms *Eur J Vasc Endovasc Surg* (2011) 41, 445-449
7. Galland RB. History of the Management of Popliteal Artery Aneurysms *Eur J Vasc Endovasc Surg* 35, 466-472 (2008)
8. Osler W. Aneurysm of the abdominal aorta. *Lancet* 1905;2:1089-1096.
9. Osler W. The evolution of modern medicine. New Haven, USA: Yale University Press; 1921.
10. Erichsen JE. Observations on aneurysm. London: C & J Adlard; 1844. Sydenham Society.
11. Gifford RW, Hines EA, Janes JM. An analysis and follow-up study of one hundred popliteal aneurysms. *Surgery* 1953;33:284-293.

12. Aldoori MI, Rahman SH. Popliteal aneurysm: the need for vigilance. *Age and Ageing* 1999; 28:5-7
13. Bowrey DJ, Osman H, Gibbons CP, Blackett RL. Atherosclerotic Popliteal Aneurysms: Management and Outcome in Forty-six Patients. *Eur J Vasc Endovasc Surg* 25, 79±81 (2003)
14. Michaels JA, Galland RB. Management of asymptomatic popliteal aneurysms: the use of a Markov decision tree to determine the criteria for a conservative approach. *Eur J Vasc Surg* 1993;7(2):136-43.
15. Galland RB, Magee TR. Popliteal aneurysms: distortion and size related to symptoms. *Eur J Vasc Endovasc Surg* 2005;30:534-8.
16. Dawson I, Sie RB, van Bockel JH. Atherosclerotic popliteal aneurysm. *Br J Surg* 1997;84(3):293-9.
17. Magee R, Quigley F, McCann M, Buttner P, Golledge J. Growth and Risk Factors for Expansion of Dilated Popliteal Arteries. *Eur J Vasc Endovasc Surg* (2010) 39, 606-611
18. Downing R, Grimley RP, Ashton F, Slaney G. Problems in diagnosis of popliteal aneurysms. *J R Soc Med* 1985; 78: 440-4.
19. Galizia MS, Ward E, Rodriguez H et-al. Improved characterization of popliteal aneurysms using gadofosveset-enhanced equilibrium phase magnetic resonance angiography. *J. Vasc. Surg.* 2013;57 (3): 837-41.
20. Uppal A. The dog leg sign. *Radiology.* 2000;214 (2): 339-40.
21. Box B, Adamson M, Magee TR, Galland RB. Outcome following bypass, and proximal and distal ligation of popliteal aneurysms. *Br J Surg* 2007;94:179-82.

22. Lovegrove RE, Javid M, Magee TR, Galland RB. Endovascular and open approaches to non-thrombosed popliteal aneurysm repair: a meta-analysis. *Eur J Vasc Endovasc Surg* 2008;36:96-100.
23. Pittathankal AA, Datani R, Magee TR, Galland RB. Expansion rates of asymptomatic popliteal artery aneurysms. *Eur J Vasc Endovasc Surg* 2004;27(4):382-4.
24. Hingorani A, Ascher E. Part Two: Against the Motion, Asymptomatic Popliteal Artery Aneurysms (less than 3 cm) Should be Repaired. *Eur J Vasc Endovasc Surg* (2011) 41, 445-449
25. Galland RB, Magee TR. Management of popliteal aneurysm. *Br J Surg* 2002;89:1382-5.
26. Ramesh S, Michaels JA, Galland RB. Popliteal aneurysm: morphology and management. *Br J Surg* 1993;80:1531-3.
27. Enrico Ascher et. al. Haimovici's vascular surgery, Fifth edition
28. Beseth BD, Moore WS. The posterior approach for repair of popliteal artery aneurysms. *J Vasc Surg.* 2006 May;43(5):940-4; discussion 944-5.
29. Edwards WS. Exclusion and saphenous vein bypass of popliteal aneurysms. *Surg Gynecol Obstet* 1969;128:829-830.
30. Michaels JA, Galland RB. Management of asymptomatic popliteal aneurysms: the use of a Markov decision tree to determine the criteria for a conservative approach. *Eur J Vasc Surg* 1993;7:136-143.
31. Huang Y, Gloviczki P, Noel AA, Sullivan TM, Kalra M, Gullerud RE, et al. Early complications and long-term outcome after open surgical treatment of popliteal artery aneurysms: is exclusion with saphenous vein bypass still the gold standard? *J Vasc Surg* 2007;45:706-13.

32. Ebaugh JL, Morasch MD, Matsumura JS, Eskander MK, Meadows WS, Pearce WH. Fate of excluded popliteal artery aneurysms. *J Vasc Surg* 2003;37:954-959.
33. Jones WT, Hagino RT, Chiou AC, Decaprio JD, Franklin KS, Kashyap VS. Graft patency is not the only clinical predictor of success after exclusion and bypass of popliteal artery aneurysms. *J Vasc Surg* 2003;37:392-398.
34. Kirkpatrick UJ, McWilliams RG, Martin J, Brennan JA, Gillingsmith GL, Harris PL. Late complications after ligation and bypass for popliteal aneurysm. *Br J Surg* 2004;91:174-177.
35. Metha M, Champagne B, Darling C, Roddy S, Kreinenberg P, Ozsvath K et al. Outcome of popliteal artery aneurysms after exclusion and bypass: significance of residual patent branches mimicking type II endoleaks. *J Vasc Surg* 2004;40:886-890.
36. Eberhart Zeitler et. Al. *Radiology of peripheral vascular diseases*, Springer 2000.
37. Martin ML, Veith FJ, Panetta TF, Cynamon J, Bakal CW, Suggs WD et al. Transfemoral endoluminal stented graft repair of a popliteal artery aneurysm. *J Vasc Surg* 1994;4:754-757.
38. Tielliu IF, Verhoeven EL, Zeebregts CJ, Prins TR, Span MM, van den Dungen JJ. Endovascular treatment of popliteal artery aneurysms: results of a prospective cohort study. *J Vasc Surg* 2005;41:561-7.
39. Thomazinho F, Silvestre JMS, Sardinha WE, Motta F, Perozin IS, Filho DM. Endovascular treatment of popliteal artery aneurysm *J vasc bras* vol.7 no.1 Porto Alegre Mar. 2008
40. Kropman RH, van Santvoort HC, Teijink J, van de Pavoordt HD, Belgers HJ, Moll FL, et al. The medial versus the posterior approach in the repair of popliteal artery aneurysms: a multicenter case-matched study. *J Vasc Surg* 2007;46:24-30.



41. Curi MA, Geraghty PJ, Merino OA, Veeraswamy RK, Rubin BG, Sanchez LA, et al. Mid-term outcomes of endovascular popliteal artery aneurysm repair. *J Vasc Surg* 2007;45:505-10.

## 9. Životopis

Aron Roth rođen je u Rijeci 29.6.1990. godine. Osnovnu školu "Brajda" u Rijeci završava 2005. godine, a tokom osnovnoškolskog obrazovanja najviše pokazuje afinitete za prirodoslovne predmete sudjelujući u brojnim natjecanjima. Također aktivno se bavi košarkom od najranije dobi te sudjeluje na lokalnim i državnim razinama u svim dobnim kategorijama. Obrazovanje nastavlja u Gimnaziji Andrija Mohorovičića Rijeka, prirodoslovno-matematički smjer. Uspješno je maturirao 2009. godine, te fakultetsko obrazovanje započeo upisavši se na integrirani diplomski i preddiplomski sveučilišni studij Medicine na Medicinskom fakultetu u Rijeci. Tijekom svojeg šestogodišnjeg obrazovanja redovno polaže sve godine te je aktivno uključen u rad mnogih udruga koje djeluju pri fakultetu. Sudjeluje u organizaciji brojnih događaja, akcija, volontiranja i sportskih manifestacija te je zamjenik predstavnika studenata svoje godine. Za vrijeme fakultetskog obrazovanja odlazi na dvije međunarodne razmjene studenata medicine u Brazil i Tursku te sudjeluje u pisanju više znanstvenih članaka. Njegov trud i zalaganje prepoznala je Općina Dobrinj čiji je dugogodišnji stipendist. Tokom studiranja najviše zanimanja iskazuje prema predmetima vezanim za kirurgiju te na kraju izabire diplomski rad s tematikom iz vaskularne kirurgije.