

ULOGA CITOLOGIJE U UROLOGIJI

Seili-Bekafigo, Irena; Vrdoljak-Mozetič, Danijela

Source / Izvornik: **Medicina, 2004, (42) 40, 142 - 146**

Journal article, Published version

Rad u časopisu, Objavljena verzija rada (izdavačev PDF)

Permanent link / Trajna poveznica: <https://um.nsk.hr/um:nbn:hr:184:820269>

Rights / Prava: [In copyright](#)/[Zaštićeno autorskim pravom.](#)

Download date / Datum preuzimanja: **2025-01-11**



Repository / Repozitorij:

[Repository of the University of Rijeka, Faculty of Medicine - FMRI Repository](#)





Tematski rad
Main theme

Medicina 2004;42(40): 142-146
UDK: 616.6-076.5

ULOGA CITOLOGIJE U UROLOGIJI

THE ROLE OF CYTOLOGY IN UROLOGY

Irena Seili-Bekafigo¹, Danijela Vrdoljak-Mozetič²

SAŽETAK

U kratkim crtama prikazano je mjesto i uloga kliničke citologije u urologiji, s naglaskom na citološku analizu sedimenta urina. Pojašnjeni su tehnički aspekti uzimanja uzoraka urina za citološku analizu i dan je kratak pregled prednosti i ograničenja te dijagnostičke pretrage. Prikazane su osnovne kategorije citoloških nalaza urina te je dan kratak osvrt na nove tehnike za poboljšanje osjetljivosti analize urina u otkrivanju malignih tumora urotela.

KLJUČNE RIJEČI: citologija, sediment urina, maligni tumori

ABSTRACT

The aim of the paper was to describe the role of clinical cytology in urology, with emphasis on cytodiagnostic urinalysis. Technical aspects of specimen collection are reviewed, as well as advantages and limitations of urinary cytology. General categories of urinary cytodiagnoses are listed. Some new techniques – urinary marker tests and DNA image-cytometry, are shortly reviewed.

KEY WORDS: cytology, urine sediment, malignancies

UVOD

Klinička citologija je dijagnostička grana kliničke medicine, koja za postavljanje dijagnoze primjenjuje različite tehnologije, od kojih je pretraga standardno obojenih razmaza svjetlosnim mikroskopom (tzv. citodijagnostika) glavna, ali ne i jedina. Na temelju mikroskopske analize stanica različitih bioloških uzoraka prepoznaje fiziološka stanja, otkriva i dijagnosticira benigne, premaligne i maligne patološke procese.

Mikroskopska analiza sedimenta urina pojavljuje se u medicinskoj praksi još u 19. stoljeću. Jednostavnost uzimanja uzorka za citološku analizu pridonijela je raširenosti ove vrste pretraga, no ipak se danas citološka dijagnostika tumora prijelaznog epitela ne primjenjuje

onoliko često koliko bi mogla i trebala. Razlozi za takvo stanje su mnogobrojni, a najvažniji su nedovoljna informiranost kliničara i liječnika opće medicine te nedovoljan broj citologa.

MJESTO CITOLOŠKE ANALIZE U UROLOGIJI

Na citološku analizu može se uputiti niz različitih uzoraka:

- spontano izmokreni urin
- lavat mokraćnog mjehura, pijelona
- urin iz uretera i/ili pijelona
- punktati prostate
- punktati lezije bubrega (UTZ, CT)
- punktati regionalnih limfnih čvorova
- otisak bioptičkog ili operativnog materijala
- eksprimat prostate
- punktati testisa
- bris uretre itd.

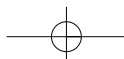
Osim citološke analize urina, u urologiji se, kao i u mnogim drugim područjima, koristi i aspiracijska citologija. Iako je adenokarcinom bubrega jedan od

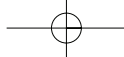
Ustanova: ¹KBC Rijeka, Interna klinika, Laboratorij za kliničku citologiju, ²KBC Rijeka, Klinika za ginekologiju i porodništvo, Odjel ginekološke citologije

Prispjelo: 18. 2. 2004.

Prihvaćeno: 27. 2. 2004.

Adresa za dopisivanje: Mr. sc. Irena Seili-Bekafigo, dr. med., KBC Rijeka, Interna klinika, Laboratorij za kliničku citologiju, Krešimirova 42, 51000 Rijeka, tel. 051 325 823





značajnih uzroka pojave bezbolne hematurije, kao nalaza u urinu, ipak citologija urina nije metoda izbora za dijagnosticiranje ove vrste tumora. Naime, stanice adenokarcinoma bubrega relativno se rijetko pojavljuju u urinu. Slična je situacija i s adenokarcinomom prostate, koji se vrlo rijetko može dijagnosticirati citološkom pretragom urina.

Bubrezi i prostata su, međutim, kao i ostali unutarnji organi, dostupni punkciji tankom iglom (engl. Fine Needle Aspiration – FNA), koja se najčešće izvodi pod kontrolom ultrazvuka, rjeđe CT-a.

Pristup punkciji bubrega donekle se razlikuje u pojedinim zemljama. Općenito je FNA više zastupljena u Europi nego u Sjedinjenim Državama, gdje je godinama korištena samo u evaluaciji benignih cističnih lezija, no i tamo se od 80-ih godina prošlog stoljeća sve više primjenjuje i kod solidnih lezija. Za razliku od fokalnih lezija bubrega, difuzne bolesti bubrega nisu dostupne citološkoj dijagnostici te je u tim slučajevima potrebno učiniti biopsiju debelom iglom (tzv. core-biopsy), kojom se dobiva materijal za patohistološku analizu.¹

Najvažnije indikacije za FNA fokalnih lezija bubrega:

- fokalna promjena u bubregu u bolesnika koji ima kontraindikacije za operativni zahvat (kardiološku, pulmološku...)
- potvrda rekurencije karcinoma bubrega u bubrežnoj loži nakon nefrektomije
- evaluacija tvorbe u bubregu u bolesnika s poznatim malignomom neke druge lokalizacije
- evaluacija bilateralnih bubrežnih tvorbi
- evaluacija fokalnih promjena u bubrežima bolesnika na hemodijalizi
- postavljanje dijagnoze u bolesnika u kojih se planira preoperativna kemo- ili radioterapija
- evaluacija i evakuacija bubrežnih cisti.¹

Kontraindikacije za FNA bubrega su malobrojne. Potreban je oprez u bolesnika s poznatim ili suspektnim teškim poremećajima zgrušavanja, aneurizmom renalne arterije ili ehinokoknom cistom.

Komplikacije FNA bubrega također su rijetke, a uključuju tranzitornu hematuriju, hematoma u području punkcije, febrilitet. Rizik od implantacije tumorskih stanica u punkcijski kanal pri punkciji tankom iglom je zanemariv.²

Citološka analiza može se, prema potrebi, upotpuniti imunocitokemijskom analizom, pri kojoj se određenim postupcima bojenja na ili u stanicama prikazuju pojedini antigeni, koji su manje ili više specifični za određena tkiva ili organe. Na taj je način u dvojbena slučajevima olakšana klasifikacija tumorskih tvorbi, s obzirom na njihovo podrijetlo (epitelni, mezenhimni, limfatični itd.)

CITOLOŠKA ANALIZA SEDIMENTA URINA

Urin se ubraja u eksfolijativne uzorke. Stanice urotela (prijelaznog epitela) stalno se obnavljaju pa je i njihova eksfolijacija s površine trajan proces. Deskvamirane stanice u urinu, osim normalnim procesima starenja i raznim patološkim procesima, podliježu i biokemijskim i bakterijskim utjecajima, što dovodi do degenerativnih promjena koje treba uzeti u obzir tijekom citološkog pregleda urina. Makrohaturija je nerijetko prvi simptom adenokarcinoma bubrega ili karcinoma urotela, i u svakom slučaju zahtijeva detaljnu obradu. Budući da maligne stanice urotela osobito lako eksfoliraju s površine tumora, citologija urina je važna primarna, ili uz cistoskopiju, dodatna metoda za dijagnozu tumora urotela.³

INDIKACIJE ZA CITOLOŠKU PRETRAGU URINA:⁴

- rana detekcija tumora urotela kod rizičnih skupina (anilinske boje, alkilirajući lijekovi, pušenje)
- bolesnici sa simptomima urinarnog sustava (hematurija, litijaza...)
- praćenje uspjeha terapije tumora urotela
- kontrola nakon operacije tumora urotela.

Za sada u našoj zemlji još uvijek nema usuglašenih protokola i algoritama za provođenje citoloških analiza urina.

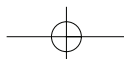
Screening-programi za otkrivanje karcinoma urotela u literaturi se rijetko spominju. Uglavnom su orijentirani na populaciju s profesionalnom ekspozicijom aro-matskim aminima. U nekim studijama probira unutar grupa visokog rizika, udio pozitivnih nalaza bio je 10–70 na 1000 ispitanika.⁵ Takvi programi, doduše, omogućavaju detekciju tumora urotela u ranijoj fazi, nego kada se radi o simptomatskim slučajevima, ali nije dokazano da takvo ranije otkrivanje tumora zaista rezultira dužim preživljavanjem unutar ispitivane populacije.⁶

PREDNOSTI CITOLOŠKE ANALIZE URINA:

- jednostavno prikupljanje uzoraka
- neinvazivna pretraga, bez kontraindikacija
- može se ponavljati neograničeno
- mogućnost ranog otkrivanja malignih tumora urotela
- mogućnost otkrivanja atipija i displazija urotela te CIS-a
- pretraga obuhvaća čitavu površinu kanalnog sustava pokrivenu urotelom
- niska cijena pretrage.

NEDOSTACI CITOLOŠKE ANALIZE URINA:

- nemogućnost točne lokalizacije patološke promjene unutar kanalnog sustava



- poteškoće u dijagnosticiranju visokodiferenciranih tumora (papilom vs. dobro diferencirani papilarni Ca)
- poteškoće u razlikovanju Ca in situ urotela od slabije diferenciranog invazivnog karcinoma urotela.

Citološka dijagnoza je pouzdanija kod nepapilarnih, a kombinacija cistoskopije i biopsije kod papilarnih tumora.

ČIMBENICI KOJI UTJEČU NA TOČNOST CITOLOŠKE DIJAGNOZE (vrijedi za sve vrste citoloških analiza!):

- pravilno postavljena indikacija za pretragu
- pravilno uzet uzorak (eksfolijativni ili aspiracijski)
- pravilna tehnička obrada uzorka (svježi uzorci, citocentrifuga za tekuće uzorke, pravilno izrađeni razmazi, pravilna fiksacija, kvalitetno obojeni preparati)
- precizni opći i klinički podaci o pacijentu (ime, prezime, dob, vrsta materijala koji se upućuje na citološku analizu, dijagnoza ili simptom zbog kojeg je zatražena citološka pretraga, ostale dijagnoze, primijenjeni terapijski postupci)
- postojanje jasno definiranih citoloških kriterija za pojedine entitete
- educiranost i iskustvo citologa
- educiranost i informiranost kliničara o indikacijama za citološke pretrage, značenju pojedinih citoloških nalaza, mogućnostima i ograničenjima citologije u pojedinim područjima dijagnostike.

UZIMANJE UZORKA URINA ZA CITOLOŠKU ANALIZU:

- spontano izmokreni urin
- urin iz urinarnog katetera
- urin iz uretera i pijelona dobiven pri cistoskopiji ili URS-u
- uzorci dobiveni lavažom mokraćnog mjehura.

Spontano izmokreni urin najprimjereniji je za citološku analizu. Za neke pretrage urina uzima se prvi jutarnji urin, no za citološku analizu taj uzorak nije adekvatan. Razlog tome jest što se urin tijekom cijele noći zadržava u mokraćnome mjehuru pa stanice koje se nalaze deskvamirane u njemu podliježu citotoksičnom djelovanju hipertonične sredine i bakterija kroz duže vrijeme. Posljedica toga su degenerativne promjene na stanicama u urinu, koje mogu biti toliko izražene da ometaju, pa i onemogućavaju, citološku analizu. Za citološku pretragu uzima se bilo koji urin, osim prvog jutarnjeg, svježije izmokren. U našem laboratoriju praksa je da pacijent dolazi u laboratorij dati uzorak urina tri uzastopna dana, a

ne donosi uzorak od kuće. Nastojimo kada je god moguće, izbjegavati transportiranje uzorka. Ako se urin ipak mora transportirati, to treba učiniti u čistoj, dobro zatvorenoj posudi koja se ne smije izlagati višim temperaturama, najbolje unutar 1–2 sata. Uzimanjem tri uzorka povećava se osjetljivost pretrage. Važno je istaknuti da je citološku analizu spontano izmokrenog urina potrebno obaviti prije bilo kakvih invazivnih zahvata na urinarnom traktu (kateterizacija, cistoskopija, URS, IVU) jer svi navedeni postupci dovode do promjena na stanicama koje se nalaze u urinu, što može rezultirati lažno pozitivnim citološkim nalazom. Posljedica instrumentacije vrlo često je deskvamiranje stanica urotela u nakupinama i fragmentima, čiji nalaz u spontano izmokrenom urinu predstavlja patologiju.⁷ Ako su takvi zahvati ipak obavljani, najbolje je citološku analizu odgoditi za 7–10 dana.

Urin iz urinarnog katetera nije poželjan za citološku analizu, posebice ne onaj koji je sakupljen u urinarnoj vrećici, jer dolazi do razmnožavanja bakterija i propadanja stanica, a kateter samom svojom prisutnošću unutar kanalnog sustava dovodi do reaktivnih promjena na stanicama urotela te ekfolijacije čitavih fragmenata urotela, što se katkad može zamijeniti s *low-grade* neoplazmom. Ako je ipak nužno uzeti urin osobe koja ima urinarni kateter, to treba biti svježi urin iz katetera, nikako iz vrećice, i treba biti za najkraće vrijeme dostavljen u citološki laboratorij. Uz uzorak je obvezno istaknuti da je dobiven iz katetera.

Urin iz uretera i pijelona uzima se pri cistoskopiji ili URS-u, da bi se preciznije odredilo podrijetlo patoloških stanica. Tako dobiven uzorak urina, kao i npr. lavat mokraćnog mjehura,⁸ imaju svoje morfološke osobitosti, odnosno nalaz koji bi u spontano izmokrenom urinu predstavljao patologiju, u ovim je uzorcima normalan, pa je potrebno uz materijal jasno naznačiti na koji način je dobiven, i odakle potječe.

OSNOVNE DIJAGNOSTIČKE KATEGORIJE U CITOLOGIJI URINA (4, modificirano):

- upale (bakterijske, gljivične, virusne – HSV, CMV)
- patologija bubrežnog parenhima (renalna hematurija, oštećenja tubula, promjene u vezi s transplantacijom bubrega)
- patologija kanalnog sustava (displazije urotela, CIS, invazivni karcinom urotela, pločasti ili adenokarcinom, metastatski karcinomi, infiltracija kod leukemija i limfoma).

CITOLOŠKI NALAZI URINA:

- negativno na maligne stanice
- upala

- reaktivne promjene urotela
- displazija urotela (niskog i visokog stupnja)
- suspektno na tumor (ali: degenerativno promijene stanice, oskudno atipičnih stanica)
- maligne stanice: CIS
 - papilarni Ca urotela *low-grade*
 - papilarni Ca urotela *high-grade*

Citološka pretraga urina osobito je prikladna za otkrivanje i praćenje CIS-a koji može promaknuti pri cistoskopiji. Nepotvrđene pozitivne citološke nalaze ne treba smatrati lažno pozitivnima jer citološka analiza urina često rezultira nalazom *high-grade* malignih stanica prije nego se razvije cistoskopski vidljiva makrolezija.^{9,10}

Razlog diskrepancije citološkog i posljedičnog patohistološkog nalaza može biti u tome što mjesto s kojega je uzeta biopsija nije mjesto iz kojega potječu maligne stanice nađene u sedimentu urina. Zbog toga se pozitivni citološki nalazi ne smiju zanemariti, iako nisu odmah potvrđeni cistoskopski i/ili patohistološki, već takve bolesnike treba intenzivno pratiti.

TOČNOST CITOLOŠKE ANALIZE URINA

U literaturi se nalaze vrlo raznoliki podaci o osjetljivosti citološke analize urina u otkrivanju primarnih tumora urotela, ponajprije mokraćnog mjehura, i variraju od 47 do 97%. Jedan od razloga takva velikog raspona jest taj što neke analize odvajaju procjenu specifičnosti i osjetljivosti citologije kod *low-grade* odnosno *high-grade* tumora urotela, a neke ne.³

Npr. Bastacky i sur. objavili su za *high-grade* neoplazme urotela osjetljivost citologije 79%, specifičnost >95%. Kod *low-grade* neoplazmi situacija je bitno lošija jer stanice deskvamirane iz takvih lezija nemaju prepoznatljivih neoplastičnih karakteristika. Kod takvih tumora ukupna senzitivnost je tek 26%. No većina se takvih tumora bez poteškoća dijagnosticira cistoskopski.¹¹

Jedan od čestih uzroka lažno pozitivnih nalaza je urolitijaza. Urinarni konkrementi, osobito ako su duže vrijeme prisutni u mokraćnom sustavu, mogu izazvati značajne citološke, ali i histološke alteracije urotela, pločastu pa i glandularnu metaplaziju. Zato je veoma važno da kliničar obavijesti citologa o prisutnosti ili sumnji na prisutnost kamenaca.¹⁰

NOVE METODE

Citološka analiza urina godinama je bila "zlatni standard" za otkrivanje karcinoma prijelaznog epitela, no

danas postoje brojne dodatne tehnike kojima se pokušava poboljšati osjetljivost citologije urina. Radi se o analizama različitih tumorskih markera: BTA (bladder tumor antigen), NMP 22 (nuclear-matrix protein 22), degradacijski produkti fibrina/fibrinogena, no oni su većinom pokazali slabiju specifičnost od citologije urina, uz dosta lažno pozitivnih nalaza. Telomeraza pokazuje visoku specifičnost i osjetljivost, ali nije prikladna za široku primjenu. Hijaluronidaza je marker koji obećava, ali ne otkriva karcinom prijelaznog epitela gradus I, a upravo se ti tumori najteže prepoznaju citološkom analizom.⁹

Mnogi radovi pokazali su da analiza spomenutih tumorskih markera pokazuje veću osjetljivost u usporedbi s citologijom, ali nema jedinstvenog stava o tome bi li se na temelju tih analiza, samih ili u kombinaciji s citologijom urina, moglo sa sigurnošću proriđiti cistoskopske kontrole u praćenju bolesnika s tumorima prijelaznog epitela.^{12,13}

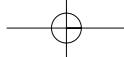
Radi poboljšanja ranog otkrivanja primarnih i rekurentnih tumora urotela koristi se i DNA analiza stanica u urinu, i to pomoću protočnog citometra, ili DNA-*image* analize na mikroskopskom preparatu. Protočna citometrija, međutim, zahtijeva velik broj tumorskih stanica za analizu, što često nije moguće dobiti u urinu, pa je mogućnost otkrivanja malih populacija aneuploidnih stanica vrlo mala – osobito kod CIS-a urotela.¹⁴ DNA-*image* citometrija prevladava taj problem budući da analizira individualne stanice u mikroskopskom preparatu sedimenta urina, no prema nekim istraživanjima ipak je dala tek neznatno poboljšanje u odnosu na konvencionalnu citološku analizu u detekciji primarnih tumora urotela.¹⁵

ZAKLJUČAK

Do danas ipak još nije otkriven test, ili marker, koji bi mogao potpuno zamijeniti citološku analizu urina u širokoj primjeni, s obzirom na njezinu jednostavnost, dostupnost, specifičnost i ekonomičnost. Zato i recentna literatura zadržava citologiju kao jednu od temeljnih metoda u evaluaciji hematurije i u otkrivanju malignih tumora urotela. Citološka analiza urina ima važno mjesto u dijagnostici, *screeningu* i praćenju svih malignih lezija urotela.^{16,17} Aspiracijska je citologija, osobito u kombinaciji s imunocitokemijskom analizom, značajna metoda i evaluacije fokalnih promjena bubrega, kao i ostalih organa dostupnih punkciji.

LITERATURA

1. Suen KC. Guides to clinical aspiration biopsy. retroperitoneum and intestine. 2nd Ed. Igaku-Shoin;1994:247-286.
2. Naib ZM. Cytopathology. 4thEd. Little, Brown and Co;1996:431-448.
3. Kern WH. Urinary tract. In: Comprehensive cytopathology. Edited by: Marluce Bibbo. W.B.Saunders Company; 1991:433-467.
4. Schumann GB, Schumann JL, Marcussen N. Cytodiagnostic urinalysis of renal and lower urinary tract disorders. Igaku-Shoin; 2001: 167-189.
5. El-Bolkainy MN. Cytology of bladder carcinoma. J Urol 1980;124:20-22.
6. Jacobs R. A review of the effectiveness of urinary cytology as a screening technique for occupational bladder cancer. J Soc Occup Med 1987;37:24-26.
7. Nasuti JF, Fleisher SR, Gupta PK. Significance of tissue fragments in voided urine specimens. Acta Cytol 2001;45:147-152.
8. Chu YC, Han JY, Han HS, Kim JM, Suh JK. Cytologic evaluation of low grade transitional cell carcinoma and instrument artifact in bladder washings. Acta Cytol 2002;46:341-348.
9. Brown FM. Urine cytology. It is still the gold standard for screening? Urol Clin North Am 2000 Feb;27(1):25-37.
10. Eagan JW. Urinary tract cytology. In: uropathology vol.2. Edited by: Gary S. Hill. Churchill Livingstone; 1989:873-934.
11. Bastacky S, Ibrahim S, Wilczynski SP, Murphy WM. The accuracy of urinary cytology in daily practice. Cancer (Cancer Cytopathol) 1999;87:118-28.
12. Zaher A. Tumor markers in the detection of recurrent transitional cell carcinoma of the bladder. Acta Cytol 2001;45:575-581.
13. Chautard D, Daver A, Bocquillon V, Verrielle V, Colls P, Bertrand G, Soret JY. Comparison of the bard traktm test with voided urine cytology in the diagnosis and follow-up of bladder tumors. Eur Urol 2000;38:686-690.
14. Bakhos R, Shankey TV, Flanigan RC, Fisher S, Wojcik EM. Comparative analysis of dna flow cytometry and cytology of bladder washings: review of discordant cases. Diagn Cytopathol 2000 Feb;22(2):65-9.
15. Desgrippes A, Izadifar V, Assailly J, Fontaine E, Beurton D. Diagnosis and prediction of recurrence and progression in superficial bladder cancers with dna image cytometry and urinary cytology. BJU Int 2000 Jan;85(1):32-4.
16. Hofland CA, Mariani AJ. Is cytology required for a hematuria evaluation? J Urol. 2004 Jan;171(1):324-6.
17. Mansoor I. Analysis of urine cytology at a community hospital. J Ayub Med Coll Abbottabad. 2003 Apr-Jun;15(2):20-3.



Tematski rad
Main theme

Medicina 2004;42(40): 147-152
UDK: 616:616.6

PATOLOGIJA U UROLOGIJI

PATHOLOGY IN UROLOGY

Gordana Dorđević¹, Vjekoslav Peitl², Emina Stnožić², Elvira Mustać¹

SAŽETAK

Patohistološko izvješće uz dijagnozu mora sadržavati i prognostičku i biološku evaluaciju promjene. Zbog toga se razvijaju i neprestano nadopunjuju novi protokoli s jedinstvenim patološkim nalazom koji omogućuje lakšu komunikaciju između liječnika i institucija. Cilj je rada bio dati kratak opis uloge patologije u urologiji. U radu se izdvajaju važne postavke patohistoloških protokola tumora bubrega, mokraćnog mjehura i prostate, uz prikaz prevalencije ovih tumora u riječkoj regiji.

KLJUČNE RIJEČI: patološki protokoli, urologija

ABSTRACT

The finality of all the pathological studies is not restricted to a diagnosis but a prognosis and a biological evaluation is demanded. For this reason the information transfer from the pathological report to the urologist can improve the communication among doctors and institutions. The aim of the paper was to describe the role of pathology in urology. In this part we consider protocols for handling and reporting renal cell carcinoma, bladder carcinoma and prostatic carcinoma. We also give the prevalence of these tumors in our region.

KEY WORDS: pathological protocols, urology

UVOD

Patologija zauzima značajno mjesto u dobro organiziranoj zdravstvenoj zaštiti, ima važnu ulogu u razjašnjavanju etiologije i patogeneze bolesti u svakodnevnoj dijagnostici, u kontroli stručnog rada i pri detekciji masovnih bolesti. Patoanatomski nalazi su egzaktni, a to zdravstvenoj zaštiti osigurava solidne podatke za rano otkrivanje, praćenje i suzbijanje bolesti.

Patohistološki nalaz danas nije ograničen samo na dijagnozu, mora sadržavati prognostičku i biološku evaluaciju uzorka, što omogućuju dobro razrađeni patološki protokoli. Da bi informacija kliničaru, liječniku opće prakse i epidemiologu bila što potpunija, razvijaju se i neprestano nadopunjuju novi protokoli. Sve se više

uključuju sofisticirane metode za dokaz novih, važnih prognostičkih čimbenika koji sudjeluju u odabiru i promjeni dosadašnjih načina liječenja.

Kirurška patologija najčešće se susreće s tumorima. Vrlo je važna kvaliteta dobivenoga bioptičkog uzorka koji se pregledava i opisuje makroskopski te se priprema za procesuiranje do trajnih preparata uklopljenih u parafin.

Makroskopska ocjena uzorka mora sadržavati veličinu cijelog preparata, veličinu i/ili težinu organa koji se analizira te lokalizaciju i veličinu (težinu) tumora. Opisuje se boja, konzistencija tumorskog tkiva, područja nekroze i krvarenja te ograničenost prema okolnim strukturama. Sve lezije u okolini, izgled parenhima organa uz izgled pridruženih struktura pregledavaju se i opisuju u odnosu na sam tumor.

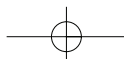
Za mikroskopsku pretragu izabire se tkivo tumora na svaki centimetar maksimalnog promjera, posebno oni dijelovi tumora koji izgledaju drukčije, čuvajući anatomske kontinuitet prema susjednim strukturama.

Ustanova: ¹KBC i Medicinski fakultet Rijeka, ²Medicinski fakultet Rijeka

Prispjelo: 12. 3. 2004.

Prihvaćeno: 27. 3. 2004.

Adresa za dopisivanje: Mr. sc Gordana Dorđević, dr. med., Medicinski fakultet Rijeka, Zavod za patologiju, Braće Branchetta 20, 51000 Rijeka; gogac@yahoo.com



Mikroskopski opis sadrži dijagnozu, tj. histološki tip tumora s karakterističnim mikroskopskim osobinama prema kojima ga prepoznajemo unutar postojeće klasifikacije. Tumor se gradira prema sustavu koji je poseban za svaki organ. Stadij se određuje prema TNM klasifikaciji pa se opisuju sve dostupne strukture u organu, relevantne za određeni stadij. Kod parcijalnih resekcija ili operacije prostate rubovi resekcije se označavaju tušem kako bi se točno odredio kirurški pozitivan rub. Istraživanja brojnih parametara donose mogućnost određivanja novih prognostički neovisnih čimbenika koji se obvezatno navode u nalazu.

Iz navedenog proizlazi da izrada patohistološkog nalaza u skladu sa svjetskim protokolima zahtijeva vrijeme i znanje o istraživanjima novih čimbenika važnih za prognozu i liječenje bolesti.

PATOLOGIJA U UROLOGIJI

Patohistološki nalaz zadnjih je godina najviše unapređivan kod tumora bubrega, urotela i prostate, premda se pri istraživanju genetskih promjena stvaraju nove osnove za bolji pregled i ostalih tumora u urologiji. Zbog toga smo pokušali navesti neke od posebnosti u patohistološkom nalazu upravo tumora bubrežnih stanica, tumora prijelaznog epitela mokraćnog mjehura i acinarnog karcinoma prostate uz pregled prevalencije na našem području.

Tumori bubrega

Tumori bubrežnih stanica čine oko 3% svih visceralnih karcinoma, odnosno više od 85% svih adultnih malignih tumora bubrega,¹ dijagnosticiraju se obično od petog do sedmog desetljeća života, češće u muškaraca u omjeru 2:1. Podaci o incidenciji u svijetu 2000. govore o 189/100.000 stanovnika. U Hrvatskoj je 2002. otkriveno 556 novih slučajeva² s medijanom godina od 62 za žene i 64 za muškarce.

Karcinom bubrežnih stanica, prije poznat kao hipernefrom, nije jedinstven tumor. Radi se o različitim tumorskim tipovima koji se mogu klasificirati prema svojstvenom patohistološkom izgledu i genotipu.³ Upravo je određivanje genotipa u skladu s morfološkim karakteristikama dovelo do današnje WHO klasifikacije.^{4,5}

Patohistološki nalaz sadržava uz histološki tip i nuklearni gradus koji se pokazao kod svijetlostaničnog i papilarnog karcinoma kao neovisni prognostički čimbenik. U širokoj primjeni je Furhmanov sustav gradiranja prema izgledu jezgara od 1 do 4.⁶ Mikroskopski stadij tumora jedan je od najvažnijih prognostičkih čimbenika, neovisan i o histološkom tipu. Koristi se TNM klasifikacija iz 2002. godine, unutar koje se uz opis

WHO KLASIFIKACIJA KARCINOMA BUBREŽNIH STANICA (2003.):

- svijetlostanični tip
multilokularni cistični karcinom
- papilarni tip
- kromofobni tip
- karcinom sabirnih kanalića Bellini
- medularni karcinom
karcinomi vezani uz Xp11.2 translokaciju/ fuziju TFE gena
karcinom vezan uz neuroblastom
- mucinozni, tubularni i karcinomi s vretenastim stanicama
- neklasificirani karcinomi

standardnih struktura, kapsule bubrega, nadbubrega, Gerota fascije, masnog tkiva i struktura hilusa preporuča točno označiti mjesto proboja tumora u perirenalno masno tkivo, te invazija u mikrovaskulaturu. Za TNM klasifikaciju stadija bolesti neovisno o subtipu tumora 5-godišnje preživljenje je:⁶

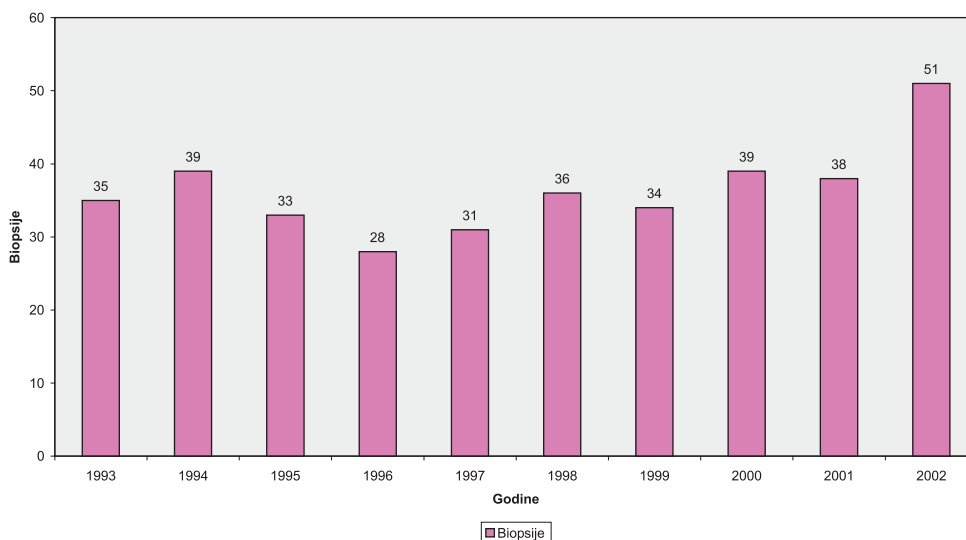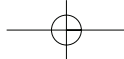
- I 90–100%
- II 74–96%
- III 59–70%
- IV 16–32%

U glavnine bolesnika tumor se, osobito danas kod široke primjene ultrazvuka, otkrije dok je lokaliziran i podložan kirurškom odstranjenju. Kada su prisutne udaljene metastaze koje kod ovog tumora mogu nastati praktički u svakom tkivu, preživljavanje je oskudno zbog toga što je sistemska kemoterapija i imunoterapija još uvijek ograničenih mogućnosti.⁷

Na Zavodu za patologiju u Rijeci učestalost dijagnoze karcinoma bubrežnih stanica u desetogodišnjem razdoblju varira, ali se vidi porast novootkrivenih slučajeva.

TUMORI PRIJELAZNOG EPITELA MOKRAĆNOG MJEHURA

Uzorci stijenke mokraćnog mjehura najčešće se dobivaju endoskopskom biopsijom i transuretralnom resekcijom (TUR). Obje pretrage zahvaćaju subepitelne slojeve stijenke različitom debljinom. Biopsija je obično dijagnostička, a kod malih lezija istodobno i kirurška terapija.



Slika 1. Prevalencija tumora bubrežnih stanica od 1993. do 2002.
Figure 1 The prevalence of TCC from 1993 to 2002

Nalazom se dobiva informacija o tipu tumora, riziku povrata bolesti, mogućnosti progresije, proširenosti tumora, kao i odgovoru na terapiju. Veće neoplazme se resekiraju u djelićima duljine oko 6 mm s dodatnom resekcijom baze, resekcijom hiperemično promijenjene sluznice u okolini i sluznice udaljene od mjesta tumora slučajnim odabirom, da bi se što točnije odredila proširenost tumora.

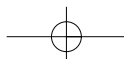
Biopsija dobivena tijekom cistoskopske pretrage veličinom varira od vrlo oskudnih do brojnih uzoraka tkiva koje je praktički nemoguće makroskopski orijentirati te se pri makroskopskom pregledu samo izmjeri volumen dobivenog tkiva koje se obično u cijelosti obrađuje. Mikroskopski se pregledava svaki isječak da se izbjegne bilo kakav propust u informaciji o tipu tumora, diferencijaciji te invaziji u stijenku ili okolne organe. Urolog obično posebno označava uzorak samog tumora i dublje slojeve stijenke da olakša prepoznavanje invazije tumora u mišićni sloj.⁸

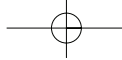
Uzorci dobiveni parcijalnom ili totalnom cistektomijom, cistoprostatektomijom ili resekcijom pelvičnih organa *en block* iziskuju detaljnu pretragu i opis tumora u odnosu na sve organe da bi se što točnije odredio patološki stadij i način širenja bolesti. Uzorčenje stijenke mokraćnog mjehura mora biti opsežno s regijama udaljenim od tumora zbog eventualnog nalaza karcinoma *in situ*, ograničenog samo na epitel bez proboja bazalne membrane. Nalaz karcinoma *in situ* uz invazivni tumor, govori u prilog većoj promjeni i gorjoj prognozi.⁸ Zbog toga se uzorci uzimaju na svakih 5 mm od fundusa do

vrata mokraćnog mjehura, što omogućava dobru patohistološku pretragu.

Klasifikacija gradiranja humanih papilarnih lezija urotela nije još uvijek sredena. Bostwick i Mikucz preporučuju staru klasifikaciju iz 1973., koja papilarni tumor s minimalnom atipijom i iznimno malim potencijalom invazivnog rasta još uvijek naziva karcinomom gradus I. Naziv karcinom za ovakvu leziju izbjegavaju nove klasifikacije WHO/ISUP koje preporučuju naziv papilarna neoplazma urotela niskog malignog potencijala.⁹ Istraživanja reproducibilnosti novih klasifikacija i genetske pretrage tumora uspostavile su staru klasifikaciju iz 1973. s manjim izmjenama, kao široko primjenjivu, klinički ispitano i reproducibilnu za patohistološki nalaz.^{10, 11} Rasprava se vodi i o klasifikaciji intraepitelnih promjena koje mogu progredirati u za život opasne neoplazme. Zato je rana klinička detekcija epitelnih abnormalnosti (reaktivna atipija i ravna urotelna hiperplazija), preneoplastična stanja (skvamozna i glandularna metaplazija) i preneoplastična lezije (displazije, karcinom *in situ*) važna za praćenje bolesnika češćim kontrolama.¹² Ponovni je zahvat potreban kod slabo diferenciranih T1 tumora koji invadiraju laminu propriju, ali ne i mišić (pT 1), preporučljiv kod dobro i umjereno diferenciranih tumora ovog stadija kao i u bolesnika s multiplim tumorima.¹³

Prikazali smo prevalenciju karcinoma prijelaznog epitela tijekom 10-godišnjeg razdoblja u našoj regiji. Iz prikaza se vidi i učestalost ponovnih zahvata zbog sumnje na recidiv bolesti, koji je patohistološki i potvrđen.





KARCINOM PROSTATE

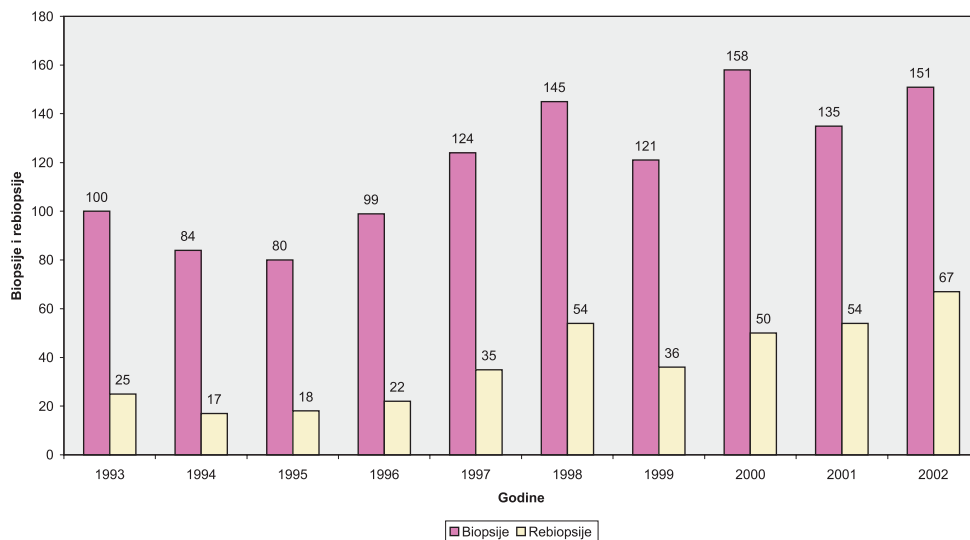
Ovaj karcinom je najčešća neoplazma sa svjetskom incidencijom 2000. godine od 543/100.000 muškaraca, i drugi je vodeći uzrok smrti od malignih bolesti.² Obično nastaje u perifernoj zoni stražnjih dijelova prostate. Pokušaji da se smanji mortalitet fokusirani su uglavnom na ranu detekciju bolesti. Godine 1979. izoliran je prostata specifični antigen (PSA) koji se pokazao korisnim serumskim markerom u ranom otkrivanju i praćenju raka prostate. Danas se zna da je vrijednost PSA specifična za dob pa su optimalne normalne vrijednosti:¹⁴

40 do 50 godina	2,5 ng/ml
50 do 60 godina	3,5 ng/ml
60 do 70 godina	4,5ng/ml
> 70 godina	6,5ng/ml

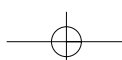
Kod suspektoga digitorektalnog pregleda i/ili PSA većeg od normalne vrijednosti za dob, primjenjuje se transrektalna biopsija prostate vođena ultrazvukom. U svakodnevnoj urološkoj praksi sekstant biopsija je i u nas postala standardna metoda u otkrivanju karcinoma prostate. Obično se za analizu dobivaju po tri cilindrična uzorka iz svakog režnja. Ekstenzivniji bioptički protokoli kod kojih se broj cilindara tkiva povećava s većim volumenom prostate, sve više dolaze do izražaja. Ponovljene biopsije kod kliničke sumnje na karcinom,

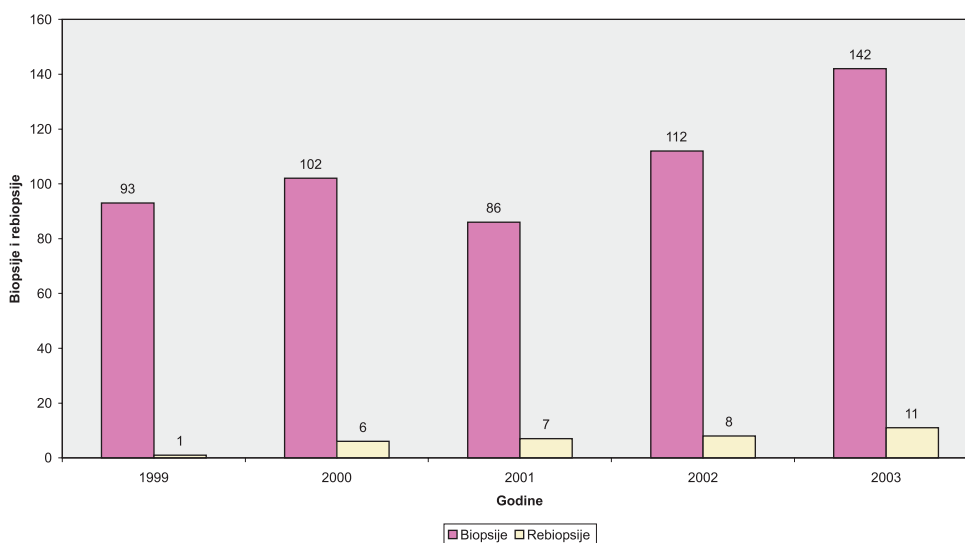
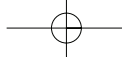
ali negativnog patohistološkog nalaza, dodatno otkrivaju karcinom u 10–20% slučajeva.¹⁵ Dobiveni cilindri tkiva dugi su između 0,5 i 2,5 cm, promjera 0,1cm, analiziraju se serijskim rezovima. Za dijagnozu i gradus važne su arhitekturne i citološke karakteristike koje se vrednuju pomoću Gleasonova zbroja. Ovaj sustav gradiranja, nazvan po autoru, temelji se na stupnju arhitekturnih različitosti unutar jednog tumora. Acinarni adenokarcinom prostate histološki je heterogen pa može imati slike dobro i loše diferenciranog tumora. Te se histološke slike karakteriziraju zbrojem dvaju brojeva od kojih prvi broj označava količinski dominantnu komponentu tumora u uzorku. Različite arhitekture unutar Gleasonova sustava gradiranja označavaju se od 1 do 5, gdje su 1 i 2 oznaka za dobro diferencirane tumore, 3 oznaka za tumore umjerene diferencijacije, a 4 i 5 za slabo diferencirani karcinom. Postotak oznake 4 i 5 unutar cjelokupnog tumora u uzorku naglašava se u nalazu posebno jer je prisutnost slabo diferenciranog karcinoma najjači prediktor tumorske progresije.^{16,17}

Osim ovom dijagnostičkom iglenom biopsijom, materijal za patohistološku pretragu dobiva se i transuretralnom biopsijom te radikalnom prostatektomijom. Uzorci kod transuretralne resekcije sastoje se od tranzicijske zone, uretralne i periuretralne regije, vrata mokraćnog mjehura te prednje fibromuskularne strome. U ovoj zoni oko uretre može se naći incidentalni dobro



Slika 2. Prevalencija TCC od 1993. do 2002.
Figure 2 The prevalence of TCC from 1993 to 2002
TCC – transitional cell carcinoma





Slika 3. Prevalencija adenokarcinoma prostate od 1999. do 2002.
 Figure 3 The prevalence of prostatic adenocarcinoma from 1999 to 2002

diferencirani karcinom ili slabije diferencirani karcinom kao dio velikog tumora koji se širi iz periferne zone prostate. Radi se o brojnim komadićima tkiva prostate koji se obrađuju i pregledavaju patohistološki u cijelosti ili gotovo u cijelosti kod velikih uzoraka.

Kirurška terapija tumora klinički ograničenih na prostatu je prostatektomija. Analizom cijele prostate i okolnih struktura mogu se dobiti točniji podaci o volumenu tumora, širenju u okolne strukture i limfne čvorove. Kod prostatektomije je važno opisati rubove resekcije koji se prethodno označe tušem. Širenje izvan kapsule naziva se ekstenzivna ekstraprostatična ekstenzija (EPE), a povezana je s češćim povratom bolesti.¹⁸

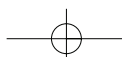
Za dijagnozu acinarnog adenokarcinoma prostate uglavnom su dovoljna standardna histokemijska bojenja. Nekad je, međutim, nalaz gušće zbijenih manjih žlijezda suspektan na karcinom, što se naziva ASAP (atypical small acinar proliferation).¹⁹ Tada se primjenjuje imunohistokemijsko bojenje koje koristi bojom obilježena anti-tijela na visokomolekularni citokeratin koji se nalazi u bazalnim stanicama prisutnim samo u benignim žlijezdama. Pozitivan nalaz tih stanica tako isključuje dijagnozu karcinoma. Kao rutinska metoda koristi se i imunohistokemijsko bojenje za dokaz PSA u žlijezdanom epitelu, kada postoji diferencijalno dijagnostički problem prema adenokarcinomu kolona, karcinomu prijelaznog epitela, limfomu ili granulomatoznom prostatitisu. Ovaj

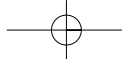
antigen također olakšava dokaz primarnog karcinoma prostate u slučajevima metastatskog adenokarcinoma.²⁰

U Primorsko-goranskoj regiji tijekom petogodišnjeg razdoblja prevalencija adenokarcinoma prostate raste, kao i broj bolesnika u kojih je rebiopsijom nađen karcinom.

ZAKLJUČAK

Patologija zauzima važno mjesto u cjelokupnoj zdravstvenoj zaštiti. U svakodnevnoj dijagnostici služi se protokolima koji se neprestano razvijaju i nadopunjuju novim čimbenicima omogućujući tako bolje liječenje, praćenje, a time i kvalitetniji život bolesnika. U urološkoj patologiji nove metode u istraživanjima tumora dovele su do jasnijih stavova u dijagnostici. Tako su genetska istraživanja tumora bubrega uvela novu klasifikaciju karcinoma bubrežnih stanica, s druge strane potvrdila su da staru klasifikaciju papilarnih tumora mokraćnog mjehura ne treba mijenjati. Neprestana interakcija između kliničkih studija i patohistoloških istraživanja dala je rezultate u evaluaciji PSA kao serumskog markera za rano otkrivanje raka prostate, ali i Gleasonova sustava gradiranja, koji je zamijenio ostale sustave. Navedeno potvrđuje da je moderno patohistološko izvješće podložno izmjenama te može unaprijediti i olakšati nužnu komunikaciju između liječničkih struka i institucija.





LITERATURA

1. Cotran R.S, Kumar V, Collins T. The Kidney. U: Robbins pathologic basis of the disease: 6 th edition W. B. Saunders Company 1999: 991-995.
2. Strnad M. Epidemiologija raka dojke u Hrvatskoj. Hrvatski zavod za javno zdravstvo, Edukacija edukatora 2003.
3. Montironi R, Santinelli A, Clear cell carcinoma: Present status and grading. Rev. Esp Patol.1999; 379-380
4. Kovacz G. Molecular cytogenetic of renal cell tumors. J. Pathol.1997;183: 131-133
5. Algaba F, Arce Y, Trias I, Kirkali Z, Van Poppel H. Guidelines and minimal criteria for correct diagnosis of kidney neoplasms. U: Vizjak A, Ferluga D, Bussolati G. Update in pathology: University of Ljubljana, Faculty of Medicine, Institute of Pathology Ljubljana, Slovenia, 2003
6. Furhman S. A, Lasky L. C, Limas C., Prognostic significance of morphological parameters in renal cell carcinoma. Am. Surg. Pathol. 1982; 6: 655-663
7. Bostwick D.G, Eble J. N, Murphy C. P, Conference Summary: Diagnosis and prognosis of renal cell carcinoma. 1997. Workshop, Cancer 1997; 80: 975-976
8. Beltran A. L, Bladder. U: : Vizjak A, Ferluga D, Bussolati G. Update in pathology: University of Ljubljana, Faculty of Medicine, Institute of Pathology Ljubljana, Slovenia, 2003; 520-523
9. Bostwick D. G, Rammani D, Cheng L, Diagnosis and grading of bladder cancer and associated lesions. Urol Clin. North Am. 1999; 26: 493-507
10. Bostwick D.G, Beltran A.L, Bladder biopsy interpretation. United Pathologists Press, New York, 1999.
11. Bostwick D. G, Mikutz G, Urotelial papillary (exophitic) neoplasms, Virchow Arch. 2002; 441: 109-16
12. Zlotta A. R, Introduction to issue of Bladder cancer. EAU Update Series 1.2003;51-52
13. Jimenez R, Keane TE, Hardy HT, Amin MB. pT1 urothelial carcinoma of the bladder: Criteria for diagnosis, pitfalls and clinical implications. Adv Anat Pathol. 2000; 7: 13-25.
14. Shmid HP, PriklerL, SturgeonCM, Semjonov A. Diagnosis of Prostate cancer – The clinical use of Prostate Specific Antigen. . EAU Update Series 1.2003: 3-8
15. Djavan B, Remzi M, Ghawidel K, Marberger M. Diagnosis of prostate cancer: The clinical use of Transrectal ultrasound and biopsy. EAU Update Series 1.2003:9-15
16. Amin MB, Grignon Dj, Bostwick DG, Epstein IJ, Reuber VE, et al. Recommendations reporting prostatic carcinomas. Path. Cas Rev. 1998 ; 3: 223-232
17. Bostwick DG, Gleason grading of prostatic needle biopsies: correlation with grade in 316 matched prostatectomies. Am J. Surg. Pathol. 1994; 18: 796-803
18. Noldus J, Palisaar J, Huland H. Treatment of prostate cancer-The clinical use of radical prostatectomy . EAU Update Series 1.2003; 16-22
19. Bostwick DG, Dundore PA, Adenocarcinoma U: Biopsy Pathology of the Prostate: Biopsy Pathology Series 20; Chapman & Hall Medical 1997: 107-139
20. Montironi R, Guidelines and minimal criteria for correct diagnosis in specimens with prostate cancer. U: Vizjak A, Ferluga D, Bussolati G. Update in pathology: University of Ljubljana, Faculty of Medicine, Institute of Pathology Ljubljana, Slovenia, 2003; 523-524

