

Anteverzija vrata femura : vrijednosti, razvoj, mjerenje, najčešći klinički problemi

Rubinić, Dušan; Gulan, Gordan; Mikačević, Marijan; Ravlić-Gulan, Jagoda; Schnurrer-Luke-Vrbanić, Tea

Source / Izvornik: **Medicina, 2003, 40, 118 - 121**

Journal article, Published version

Rad u časopisu, Objavljena verzija rada (izdavačev PDF)

Permanent link / Trajna poveznica: <https://um.nsk.hr/um:nbn:hr:184:208428>

Rights / Prava: [In copyright](#)/[Zaštićeno autorskim pravom](#).

Download date / Datum preuzimanja: **2024-11-26**



Repository / Repozitorij:

[Repository of the University of Rijeka, Faculty of Medicine - FMRI Repository](#)



ANTEVERZIJA VRATA FEMURA vrijednosti, razvoj, mjerenje, najčešći klinički problemi

FEMORAL NECK ANTEVERSION values, development, measurement, common problem

Dušan Rubinić¹, Gordan Gulan¹, Marijan Mikačević¹, Jagoda Ravlić-Gulan², Tea Schmurrer-Luke-Vrbanić¹

SAŽETAK

Anteverzija vrata femura važan je čimbenik stabilnosti kuka pri stajanju i hodu. Brojni etiološki čimbenici utječu na njezin razvoj: evolucija, naslijeđe, fetalni razvoj, intrauterini položaj i djelovanje mehaničkih sila. Povećan kut anteverzije vrata femura može biti uzrokom mnogih kliničkih problema od bezazlenog hoda s uvrnutim prstima do teških osteoartrotskih promjena zgloba kuka i koljena. U većini slučajeva povezan je s prolaznim problemima tijekom razvoja djeteta, ali često uzrokuje zabrinutost roditelja. Djeca moraju pažljivo biti pregledana uz postavljanje odgovarajuće dijagnoze, pri čemu promatranje djeteta mora biti jedan od najvažnijih dijelova liječenja. Ako povećan kut anteverzije vrata femura uzrokuje znakovite funkcionalne smetnje, preporuča se u kasnom djetinjstvu učiniti *derotacijsku osteotomiju*.

KLJUČNE RIJEČI: anteverzija vrata femura

UVOD

Otkad je ustanovljena velika važnost anteverzije vrata femura za stabilnost kuka, to je postalo područje intenzivnih istraživanja anatoma i ortopeda.¹⁻¹⁴ Veličina vrata femura rezultat je interakcije različitih čimbenika: evolucije, naslijeđa, fetalnog razvoja, intrauterinog položaja i mehaničkih čimbenika. Povećanje ili smanjenje vrijednosti anteverzije vrata femura katkad može biti uzrokom tegoba koje se kreću od hoda s uvrnutim stopalima tijekom ranog djetinjstva do teških osteoartrotskih promjena kuka i koljena.

DEFINICIJA I NORMALNE VRIJEDNOSTI

Anteverzija vrata femura otklon je osovine vrata femura u odnosu na poprečnu osovinu kondila femura (slika 1.). To je fiziološka pojava s određenim varijacijama u

ABSTRACT

The femoral neck anteversion angle (FNA) is an important factor for hip stability and normal walking. It is a multifactorial result of evolution, heredity, fetal development, intrauterine position, and mechanical forces. Abnormal FNA sometimes can be associated with different clinical problems ranging from harmless intoeing gait in the early childhood, to disabling osteoarthritis of the hip and the knee in adults. In most cases it is associated with minor functional problems during growth phase in children, but often causes a concern in parents for children's future. The child must be examined carefully and an accurate diagnosis must be established. The most important part of care is the observation of the children. If abnormal femoral neck anteversion produces severe functional disability, derotational osteotomy should be done, but delayed until late childhood.

KEY WORDS: femoral neck anteversion

veličini ovisno o starosti čovjeka. Ako se osovina vrata nalazi ispred osovine kondila femura govorimo o anteverziji, antetorziji ili anterotaciji. Ako se osovina vrata nalazi iza poprečne osovine kondila govorimo o retroverziji, retrotorziji ili retrorotaciji. Kad govorimo o retroverziji, potrebno je razlikovati retroverziju kao pojavu smanjene anteverzije, ali uz otklon osovine vrata koji je još uvijek ispred poprečne osovine kondila femura, ili pravu retroverziju kada se uzdužna osovina vrata nalazi iza poprečne osovine kondila femura. Nazivlje u literaturi nije ujednačeno pa se u germanskoj literaturi najčešće govori o antetorziji, a u anglosaksonskoj literaturi prevladava termin torzija femura ili anteverzija vrata femura. Mi se u našem nazivlju priklanjamo nazivu *anteverzija* ili *retroverzija* kada se radi o otklonu prema naprijed, odnosno prema nazad, a koji se kreće u fiziološkim granicama. Ako je taj otklon veći od normalnih vrijednosti, upotrebljavamo naziv antetorzija, ako je manji – retrotorzija. Ukratko, ako se rotacija događa unutar normalnih vrijednosti, nazivu koji označava smjer otklona dodajemo nastavak – *verzija*, a ako je rotacija izvan normalnih vrijednosti dodajemo nastavak – *torzija*.

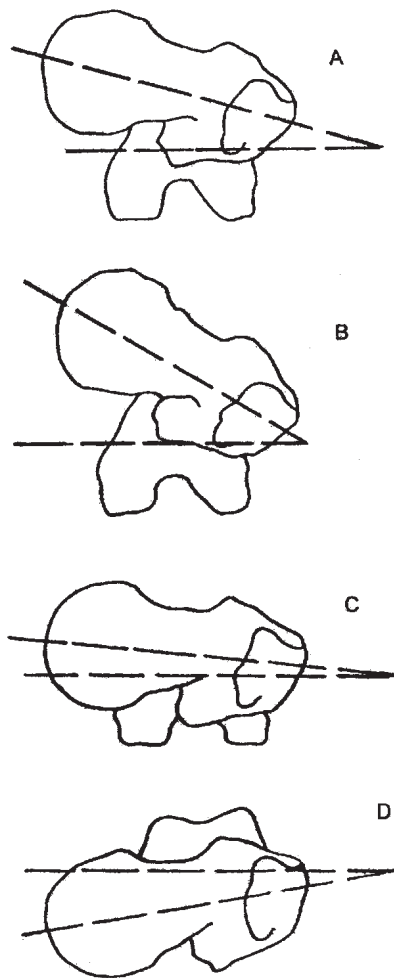
Normalne vrijednosti anteverzije vrata ovise o staro-

Ustanova: ¹ Klinika za ortopediju Lovran, ² Zavod za fiziologiju i imunologiju Medicinski fakultet Sveučilišta u Rijeci

Prispjelo: 28.3.2003.

Prihvaćeno: 11.4.2003.

Adresa za dopisivanje: Doc. dr. sc. Gordan Gulan, Klinika za ortopediju Lovran, Katedra za ortopediju i fizikalnu medicinu, Medicinski fakultet Sveučilišta u Rijeci. Tel.: 051 291 122, faks: 051 292 09,8 e-mail: gulang@medri.hr



Slika 1. Kut anteverzije vrata femura u horizontalnoj ravnini: A) normalan kut anteverzije; B) povećan kut anteverzije; C) smanjen kut anteverzije; D) retroverzija

Figure 1 Angle of femoral neck anteversion in transverse plane: A) normal angle of anteversion; B) increased angle of anteversion; C) decreased angle of anteversion; D) retroversion

sti ispitivane populacije te o korištenim tehnikama za mjerenje kuka anteverzije. Kut anteverzije vrata femura pri rođenju prosječno iznosi $30^{\circ} - 40^{\circ}$ i smanjuje se tijekom rasta i razvoja zbog djelovanja nasljednih čimbenika, te mehaničkih čimbenika kao što su mišićna snaga, a ima veliko značenje u normalnoj dinamici i stabilnosti hoda. U adultnoj populaciji anteverzija vrata femura prosječno iznosi $8^{\circ} - 14^{\circ}$, s tim da su vrijednosti anteverzije u žena nešto veće. Temeljem vlastitih istraživanja te istraživanja drugih autora, Svenningsen je izračunao prosječne normalne vrijednosti prema dobi (tablica 1.)

S obzirom na dobivene rezultate Svenningsen je zaključio da prosječna regresija anteverzije vrata femura iznosi $1,5^{\circ}$ ($0,2 - 3,1$) godišnje (tablica 1.).²

Cyvin je upozorio na povezanost anteverzije vrata femura i građe djeteta. Mršava djeca u prosjeku imaju veće vrijednosti anteverzije u usporedbi s krupnijom djecom. Značajno smanjenje femoralne anteverzije opaža se u pretilo djece ili uz epifiziolizu glave femura. Ako je smanjenje unilateralno, češće je na desnoj strani. Rani početak hoda nije u korelaciji s veličinom anteverzije.³

PRENATALNI RAZVOJ

Većina torzijskih abnormalnosti rezultat su intrauterinog položaja i ekstremne su manifestacije normalnog razvoja. Pretpostavlja se da intrauterina fleksija i vanjska rotacija u zglobu kuka te unutarnja rotacija stopala koja je naglašena kompresijskim silama tijekom rasta u uterusu utječu na intrauterine vrijednosti anteverzije. Nakon porođaja prestaje naveden prisilni položaj uz smanjenje eksternog tlaka, pa se i vrijednosti anteverzije smanjuju. Tonus mišića i sile koje se javljaju tijekom kontrakcije djeluju na zonu rasta vrata femura u smislu rotacije, te na taj način utječu na nastanak i razvoj anteverzije vrata. Nastanak i razvoj anteverzije uzrokovan je različitim čimbenicima, a rezultat je međudjelovanja vi-

Tablica 1. Promjene kuta anteverzije vrata femura prema dobnim skupinama (stupnjevi)²
Table 1 The development of the femoral neck anteversion angle in normal children (degrees)²

autori	godine								
	0-2	2-4	4-6	6-8	8-10	10-12	12-14	14-16	odrasli
Cyvin			29						
Henrikson		33	31	30	28	25	22	18	
Crane	37	35	26	25					
Harria	35	32	27	24	22	21	18	13	10
Shands	39	30	28	27	25	23	22	18	16
Fabry	31	30	26	25	23	21	17	15	15
Teinturier		33	31	29	25	21	20		
von Lanz	34	30	26		26			13	13
Hamacher	47	44	39	38	34	29	23	16	16
srednja vrijednost	36	33	28	26	25	22	21	16	15

še čimbenika: fetalnog razvoja, evolucije, naslijeđa, mehaničkih sila i intrauterinog položaja.⁴

ANTEVERZIJA VRATA I ROTACIJA U ZGLOBU KUKA

Rotacije u kuku uvelike ovise o veličini i smjeru anteverzije vrata femura, pa se i neke od kliničkih metoda za mjerenje anteverzije temelje na vrijednostima unutarnje i vanjske rotacije i njihove razlike. Do tri godine starosti povećane su vrijednosti anteverzije, što za posljedicu ima povećanu vanjsku rotaciju u odnosu prema unutarnjoj. U djece starije od tri godine postoji pozitivna korelacija između unutarnje rotacije i anteverzije.⁵

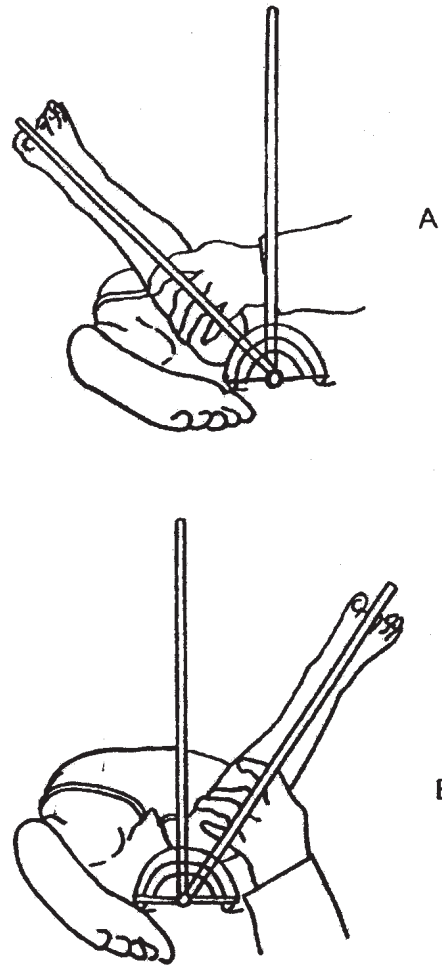
MJERENJE

Precizno mjerenje anteverzije važno je samo tijekom odabira bolesnika s poteškoćama za operacijsko liječenje i tijekom prijeoperativne pripreme za derotacijsku osteotomiju. Postoji više metoda: rendgenografska tehnika, aksijalna rendgenografija, aksijalna tomografija, ultrazvuk, kompjutorizirana tomografija. Moderna tehnička pomagala i kompjutorizirane tehnike nisu mnogo pouzdanije od kliničkih metoda, a pritom su i skuplje, a neke zahtijevaju zračenje. S obzirom na naša iskustva, kliničke metode su dovoljne za mjerenje anteverzije, a ostale metode upotrebljavaju se samo u slučajevima kada su indicirane operacije. Najčešće korišten klinički test jest mjerenje i usporedba vanjske i unutarnje rotacije, jer postoji pozitivna korelacija između rotacije kuka i anteverzije.⁶ Taj je test nepouzdan u djece mlade od tri godine jer je unutarnja rotacija ograničena vanjskim čimbenicima. Najpopularnija tehnika mjerenja jest ona koju su objavili Ruwe i suradnici,⁷ s točnošću od 3,5° i 4°. Dijete leži na trbuhu, a liječnik stoji na strani kuka koji se ispituje, lijevom rukom palpira veliki trohanter, a desnom obavlja pokret unutarnje rotacije u kuku držeći za potkoljenu koja je flektirana pod 90°. U položaju kada veliki trohanter najviše prominira, vrat femura nalazi se paralelno s podlogom. Kut koji zatvaraju tibija i okomica na podlogu kut je anteverzije vrata femura. Kut se mjeri goniometrom.

Drugu kliničku metodu objavili smo mi, a temelji se na razlici između unutarnje i vanjske rotacije u ekstenziranom kuku (slika 2.) Da bi se anteverzija proglasila povećanom (više od 2 SD), razlika između unutarnje i vanjske rotacije mora biti 45° ili više, dok smanjenom anteverzijom (manje od -2SD) nazivamo stanje kada je vanjska rotacija za 50° ili više veća od unutarnje.⁸

NAJČEŠĆI KLINIČKI SIMPTOMI KAO POSLJEDICA POVEĆANE ANTEVERZIJE VRATA FEMURA

Povećana anteverzija može imati za posljedicu različite kliničke poteškoće koje se kreću od bezazlenog hoda s uvrnutim prstima do teških oblika osteoartrisa kuka i koljena.⁹ Povećana anteverzija vrata femura dio je kliničke slike prirođene luksacije kuka, a prema nekima i Legg-Calve Perthesove (LCP) bolesti. U slučaju LCP bolesti mišljenja se razilaze. Dok neki povećanu antever-



Slika 2. Tehnika mjerenja kuta anteverzije vrata femura. Dijete leži na trbuhu s ekstenziranim kukovima i koljenima flektiranim pod pravim kutom. Zdjelica se stabilizira rukom kako bi se spriječila rotacija. Liječnik obavlja pasivnu rotaciju potkoljenice bez primjene veće sile. Rotacija se mjeri goniometrom dugih krakova. Kutovi se mjere s točnošću od 5°.

Figure 2. Technique for the clinical assessment of femoral anteversion. The child lay prone with hips extended and knees flexed to the right angle. The pelvis is stabilized by the examiner's hand to prevent the rotation of the pelvis. The examiner measured the passive motion with no power to increase the range of motion. The rotation was measured with a goniometer having long arms. Angles are measured to the nearest 5°.

ziju smatraju etiološkim faktorom u ovoj bolesti, drugi to pobijaju dokazujući povećanu anteverziju samo u populaciji starijoj od 12 godina kada je glava femura već pregrađena, upućujući na to da je povećana anteverzija posljedica kokse plane, tj. da je povećana anteverzija posljedica, a ne uzrok LCP bolesti.¹⁰

Povećana anteverzija može biti i u zdravih asimptomatskih kukova. Tada govorimo da se radi o idiopatskoj anteverziji.

HOD S UVRNUTIM PRSTIMA

Povećana anteverzija jedan je od glavnih uzroka ovog načina hoda koji se očituje uvrtnjem prednjeg dijela stopala prema unutra. Simptomi počinju obično u ra-

nom djetinjstvu. Dvostruko se češće javlja u djevojčica, obično simetrično, a postoji i obiteljska predispozicija. Karakterističan je položaj nogu tijekom trčanja kada dolazi do unutarnje rotacije natkoljenice u fazi njihanja. Hod je naizgled nespretn, a simptomi su naglašeni kada je dijete umorno. Katkad dolazi do križanja stopala zbog čega se takva djeca spotiču. Takav način hoda javlja se u oko 30% četverogodišnjaka, dok u odrasloj dobi taj postotak iznosi oko 4%. Prosječna vrijednost anteverzije u dobi od 7 godina kod djece s takvim načinom hoda iznosi oko 40° , u usporedbi sa 24° u istoj dobi s normalnim hodom. Više od 50% djece koja su u djetinjstvu imala takav hod, u odrasloj dobi hodaju normalno. Razlog tomu je spontana regresija u anteverziji, ali dolazi i do kompenzatorne vanjske rotacije tibije, pri čemu dolazi do pomaka patele izvan fiziološkog položaja, koju obično prati pojava prednje koljenske boli u adolescentnoj dobi i ranija pojava artroze koljena u odrasloj dobi.¹¹

OSTEOARTRITIS

Do sada ne postoji jedinstven stav u vezi etiologije idiopatskog osteoartritisa kuka. Mjerenjem anteverzije kuka u idiopatskoj koksartrozi ustanovljeno je da statistički značajno veći broj bolesnika ima povećani kut anteverzije. Wedge i sur. tijekom jedanaestogodišnjeg ispitivanja nisu uspjeli dokazati značajno povećanje anteverzije u kukova s idiopatskim osteoartritisom.¹²

TERAPIJA

Kod anteverzije vrata femura liječe se posljedice bolesti, npr. hod s uvrnutim prstima, i pritom se upotrebljavaju različite konzervativne metode kao što su noćne ortoze ili ortopedske cipelice. Tegobe obično prolaze spontano, što je dokazano smanjenjem takva tipa hoda sa 30% u djetinjstvu na 4% u odrasloj dobi. Oko 99% djece ima spontanu regresiju anteverzije. Operacijsko liječenje indicirano je samo u djece starije od 8, odnosno 12 godina i to samo ako imaju veće tegobe tijekom hoda, a pritom anteverzija mora biti veća od 50° , a unutarnja rotacija veća od 80° . Operacijsko liječenje zahtijeva prijeoperacijsku pripremu pri čemu se određuje mjesto osteotomije, veličina derotacije, odabir ploče, kao i mjesto pristupa. Obično se koristi lateralni rez preko velikog trohantera. Osteotomija se provodi u intertrohanternoj regiji, jer omogućava dobar kontakt ulomaka. Intraoperativno se za određivanje rotacije pomaže mo Kiršnerovim žicama koje se polažu s prednje strane

vrata, distalni dio metafize i okomito na osovinu dijafize. Poslijeoperativni tretman počinje hodom uz pomoć dviju dolaktičnih štaka u rasterećenju. Puno opterećenje dopušteno je od 8. tjedna nakon operacije.^{13,14}

LITERATURA

1. Fabry G, MacEwen GD, Shand AR. Torsion of the femur. A follow-up study in normal and abnormal conditions. *J Bone Joint Surg* 1973;55:1726-38.
2. Svenningsen S. The clinical significance of increased femoral anteversion. Thesis, University of Trondheim, Faculty of Medicine, Trondheim, Norway 1991.
3. Cyvin KB. A follow-up study of children with instability of the hip joint at birth. *Acta orthop Scand* 1977 (Suppl 166) 48:1-62.
4. Herring JA. Tachdijian's pediatric orthopaedics. Philadelphia: W.B. Saunders Company 2002.
5. Staheli LT, Duncan WR, Schafer E. Growth alterations in the hemiplegic child: A study of femoral anteversion, neck-shaft angle, hip rotation, C.E. angle, limb length and circumference in 50 hemiplegic children. *Clin Orthop* 1968;60:205-12
6. Gelberman RH, Cohen MS, Desai SS, Griffin PP, Salomon PB, O'Brien TM. Femoral anteversion. A clinical assessment of idiopathic intoeing gait in children. *J Bone Joint Surg* 1987; 69:75-9.
7. Ruwe PA, Gage JR, Ozonoff MB, DeLuca PA. Clinical determination of femoral anteversion. A comparison with established techniques. *J Bone Joint Surg* 1992; 74:820-30.
8. Kozic S, Gulan G, Matovinovic D, Nemec B, Sestan B, Ravlić-Gulan J. Femoral anteversion related to side differences in hip rotation. *Acta Orthop Scand* 1997;68:533-36
9. Turner MS, Smillie IS. The effect of tibial torsion on the pathology of the knee. *J Bone Joint Surg* 1981;63:396-8.
10. Kim HT, Wenger DR. "Functional retroversion" of the femoral head in Legg-Calve-Perthes disease and epiphyseal dysplasia: analysis of head-neck deformity and its effect on limb position using three-dimensional computed tomography. *J Pediatr Orthop* 1997 17(2):240-6.
11. Svenningsen S, Terjesen T, Auflem M, Berg V. Hip rotation and in-toeing gait. Study of normal subjects from four years until adult age. *Clin Orthop* 1990;177-82.
12. Wedge JH, Munkacsy I, Loback D. Anteversion of the femur and idiopathic osteoarthritis of the hip. *J Bone Joint Surg Am* 1989;71:1040-3.
13. Morrissy RT, Weinstein SL. Lovell and Winter's pediatric orthopaedics. Philadelphia: Lippincott Williams & Wilkins 2001.
14. Weinstein SL, Buckwalter JA. Turek's orthopaedics. Principles and their application. Philadelphia: J.B. Lippincott Company 1994.