

HALLUX VALGUS

**Gulan, Gordan; Rubinić, Dušan; Matovinović, Damir; Nemeč, Boris;
Ravlić-Gulan, Jagoda**

Source / Izvornik: **Medicina, 2003, 40, 99 - 107**

Journal article, Published version

Rad u časopisu, Objavljena verzija rada (izdavačev PDF)

Permanent link / Trajna poveznica: <https://um.nsk.hr/um:nbn:hr:184:596887>

Rights / Prava: [In copyright](#)/[Zaštićeno autorskim pravom.](#)

Download date / Datum preuzimanja: **2025-01-09**



Repository / Repozitorij:

[Repository of the University of Rijeka, Faculty of
Medicine - FMRI Repository](#)



HALLUX VALGUS

HALLUX VALGUS

Gordan Gulan¹, Dušan Rubinić¹, Damir Matovinović², Boris Nemeč², Jagoda Ravlič-Gulan²

SAŽETAK

Hallux valgus najčešća je deformacija prednjeg dijela stopala. Bolest se javlja u svim narodima i rasama, a najzastupljenija je u urbanoj populaciji. Najvažnijim egzogenim etiološkim čimbenikom smatra se neprikladna i uska obuća. Anamneza, klinički pregled te rendgenološka obrada glavne su pretrage na osnovi kojih se provodi izbor metode liječenja i planiranje operacijskog zahvata. U ovom radu iznijete su osnove navedenih metoda pretrage, te osnovne smjernice u odabiru operacijskih načina liječenja i njihove tehničke pojedinosti.

KLJUČNE RIJEČI: hallux valgus, rendgenološka obrada, operacijsko liječenje

ETIOLOŠKI ČIMBENICI

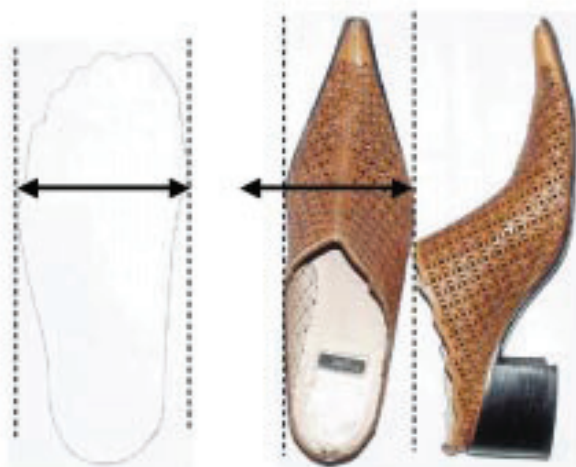
Znatan dio ortopedске patologije otpada na statičke deformacije stopala, među kojima prvo mjesto po učestalosti zauzima hallux valgus. Nalazimo ga u svih naroda i rasa. Najveća incidencija hallux valgusa javlja se u urbanoj populaciji i kreće se oko 33%, za razliku od naroda na nižem stupnju društvenog razvoja, koji hodaju pretežito bosu, gdje se incidencija kreće oko 1,9%.¹ Etiološki čimbenici mogu se podijeliti na endogene i egzogene. Među egzogenim čimbenicima najvažnije mjesto zauzima neprikladna obuća. O utjecaju obuće na porast incidencije hallux valgusa govore podaci da je u Europi značajno porasla incidencija tijekom 18. stoljeća kad se s prostrane obuće često otvorenog tipa i tvrdog džona prešlo na nošenje potpuno zatvorene uske obuće. Ta je bolest u Japanu bila gotovo nepoznata do 70-ih godina dvadesetog stoljeća, dok se nosila tradicionalna obuća. S početkom nošenja zatvorene moderne obuće, incidencija hallux valgusa porasla je i do

ABSTRACT

Hallux valgus is a common disorder of the forefoot. Deformities occur in all races, but the higher incidence was observed in urban population. High fashion footwear was observed as the most important extrinsic factor in developing hallux valgus. Anamnesis, clinical examination as well as plain radiography represent the most important methods in determining the final method of treatment. Here we reviewed the basic principles of plain radiography examination and technical aspects of various operative procedures.

KEY WORDS: hallux valgus, plain radiography, operative treatment

20-ak puta¹. Učestalost deformiteta jednaka je u muške i ženske djece tijekom školskog razdoblja. U adolescentnom razdoblju deformitet je 3 puta učestaliji u ženskoj populaciji, a indikacije za operacijsku korekciju deformiteta oko 18 puta se češće postavljaju u žena nego u muškaraca. I tu je razlog nefiziološki oblik modernih ženskih cipela (slika 1. i 2.). Od endogenih čimbenika



Slika 1. a) Širina stopala u metatarzalnom dijelu kostiju
b) širina cipele u metatarzalnom dijelu

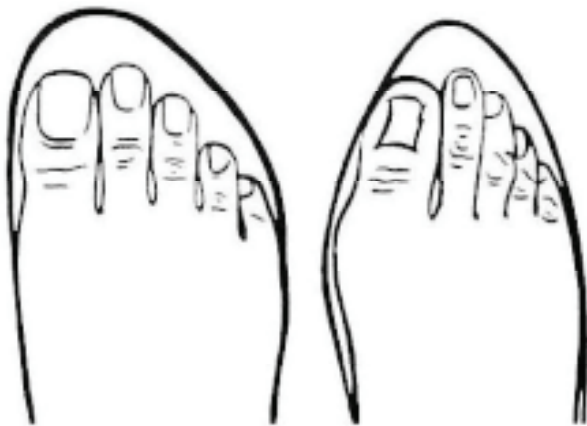
Figure 1. a) Width of the foot in the metatarsal region b) Width of the shoe in the same region

Ustanova: ¹Klinika za ortopediju Lovran, Medicinski fakultet Sveučilišta u Rijeci
²Zavod za fiziologiju i imunologiju Medicinski fakultet Sveučilišta u Rijeci

Prispjelo: 8.4.2003.

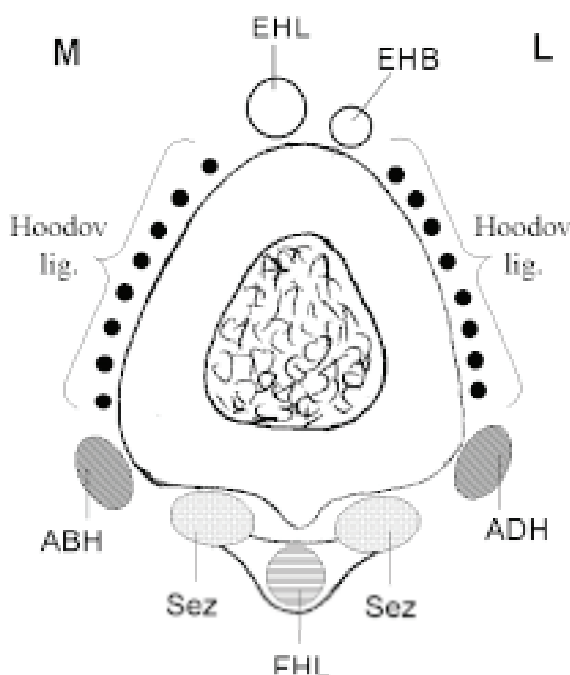
Prihvaćeno: 16.4.2003.

Adresa za dopisivanje: Gordan Gulan, Klinika za ortopediju Lovran, M. Tita 1, 51415 Lovran Tel.: 051 291 122, faks: 051 292 098, e-mail: gulang@medri.hr



Slika 2. Položaj prstiju u komotnoj i modernoj obući
Figure 2. Position of the fingers in the comfortable and high fashion shoes)

važno je spomenuti genetsku predispoziciju, spuštenu stopala, pronaciju stopala, kontrakturu Ahilovih tetiva, nagib, oblik i gibljivost I. metatarzo-kuneiformnog zgloba, metatarsus primus varus, nagib zglobne površine glavice I. MT kosti, nagib zglobne površine baze proksimalne falange, razlike u duljini I. i II. metatarzalne kosti, neuromuskularne bolesti, amputacije II. prsta i dr.



Slika 3. Poprečni presjek kroz glavicu metatarzalne kosti koji pokazuje položaj okolnih mišića

EHL-extensor hallucis longus; EHB-extensor hallucis brevis; ABH-abductor hallucis; ADH-adductor hallucis; FHL-flexor hallucis longus; Sez-sesamoidne kosti; M-medijalno; L-lateralno

Figure 3. Transversal section through the head of the first metatarsal bone showing the relationship of the surrounding muscle in respect to the metatarsal head

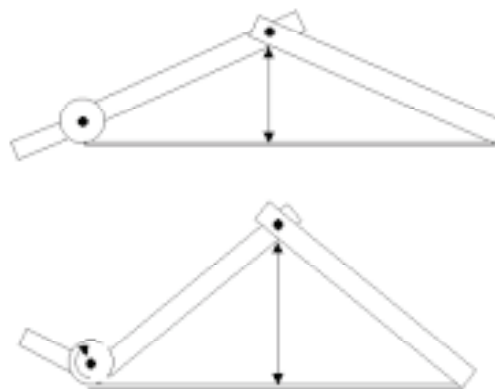
EHL-extensor hallucis longus; EHB-extensor hallucis brevis; ABH-abductor hallucis; ADH-adductor hallucis; FHL-flexor hallucis longus; Sez-sesamoids; M-medial; L-lateral

ANATOMSKE KARAKTERISTIKE

Prvi metatarzo-falangealni zglob (I. MT-P) čine relativno velike kosti, i taj je zglob najstroženiji među MT-P zglobovima jer je u njega uključen mehanizam sezamskih kostiju. Zglob je stabiliziran zglobnom kapsulom, kolateralnim ligamentima i okolnim mišićima koji se mogu podijeliti u četiri grupe (slika 3.). Dorzalnu grupu čine m. ekstensor hallucis longus i m. ekstensor hallucis brevis. M. ekstensor hallucis longus nad MT-P zglobom daje aponeurotsko proširenje koje se stapa sa zglobnom kapsulom i tako je pojačava (Hoodov ligament). Plantarno se nalaze također dva mišića: m. flexor hallucis longus i m. flexor hallucis brevis u čije tetive su uložene sezamske kosti. Oba mišića hvataju se za bazu proksimalne falange. Mediolantarno nalazi se m. abductor hallucis koji prelazi preko glavice MT kosti koja mu služi kao hipomohlion. S lateralne i plantarne strane nalazi se m. adductor hallucis koji funkcionalno predstavlja protutežu abduktoru. Oba mišića hvataju se za bazu proksimalne falange. Važno je primijetiti da se u predjelu glavice I. MT kosti ne hvata niti jedan od mišića, pa je glavica I. MT kosti lakše pokretna, te je njezin položaj većim dijelom određen položajem proksimalne falange. Dorzalna polovica zglobne kapsule nema tetivnih pojačanja, pa je relativno tanka u usporedbi s plantarnom polovicom. Na plantarnoj površini I. MT kosti nalaze se dvije udubine odijeljene grebenom. U udubine su uložene sezamske kosti, a greben sprječava njihovo pomicanje u transversalnom smjeru. Sezamske kosti pričvršćene su za bazu proksimalne falange tzv. plantarnom pločom.²

ULOGA I. MT-P ZGLOBA

Tijekom hoda, pri odrazu od podloge, dolazi do pasivne dorzalne fleksije palca u MT-P zglobu. Plantarna aponeuroza koja je preko zglobne kapsule fiksirana za bazu proksimalne falange isteže se preko glavice MT kosti kao preko kolotura, te dolazi do izdizanja uzdužnog svoda (slika 4.). Radi se o pasivnom mehanizmu koji *per se*, bez utjecaja muskulature, stabilizira uzdužni svod stopala i priprema stopalo za odraz. Hicks ga je prvi



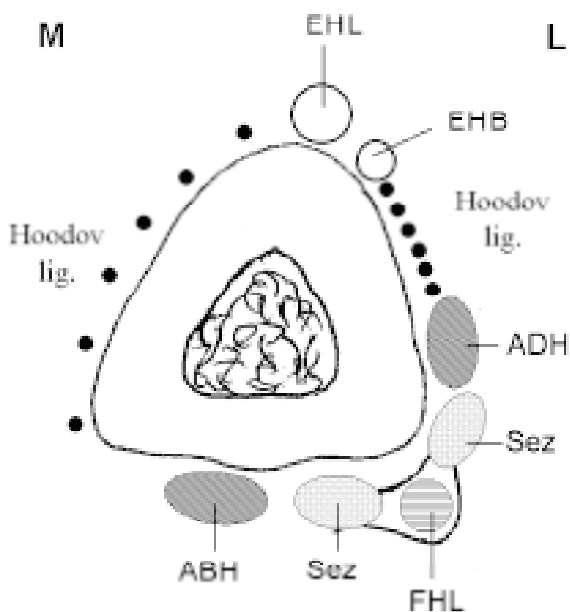
Slika 4. Mehanizam kolotura

Figure 4. Windlass mechanisms

zamijetio, a 1954. godine i opisao pod nazivom "mehanizam kolotura".³

PATOFIZIOLOGIJA NASTANKA DEFORMACIJE

Potiskivanjem proksimalne falange prema lateralno, mijenja se smjer djelovanja sile na glavicu I. MT kosti koji je potiskuje prema medijalno (slika 2.). Glavica MT kosti vrši pritisak na medijalnu stranu kapsule koja nema tetivnih pojačanja, te se ona isteže i s vremenom popušta, što olakšava daljnji pomak glavice MT kosti prema medijalno. Istodobno s pomakom glavice prema medijalno, dolazi do pomaka tetive m. abductor hallucis na plantarnu stranu glavice, i do pomaka sezamskih kostiju prema lateralno (slika 5.). Iako se govori o



Slika 5. Poprečni presjek kroz glavicu prve metatarzalne kosti pokazuje položaj okolnih mišića i sezamoidnih kostiju pri formiranju hallux valgusa

EHL-extensor hallucis longus; EHB-extensor hallucis brevis; ABH-abductor hallucis; ADH-adductor hallucis; FHL-flexor hallucis longus; Sez-sezamoidne kosti; M-medijalno; L-lateralno

Figure 5. A transverse section through the first ray at the level of the first metatarsal head shows the relationship of the surrounding muscles and sesamoids in respect to the metatarsal head

EHL-extensor hallucis longus; EHB-extensor hallucis brevis; ABH-abductor hallucis; ADH-adductor hallucis; FHL-flexor hallucis longus; Sez-sesamoids M-medial; L-lateral

subluksaciji sezamskih kostiju, one se ne pomiču jer su fiksirane tetivama flektornih mišića i intermetatarzalnim ligamentima, a subluksira se zapravo glavica metatarzalne kosti. S vremenom nestaje greben s donje strane glavice metatarzalne kosti, pa nastaje veći i brži pomak sezamskih kostiju i plantarnih mišića. Tetive flektornih mišića sada pristupaju glavicu I. MT kosti s lateralne strane i djeluju kao abduktori, a zbog pomaka tetive m. abduktora mijenja se i njegov smjer u odnosu na uzdužnu osovinu palca pa on sada djeluje kao rotator dovodeći do pronacije palca. Pronacijom palca s medijalne strane MT-P zgloba nalazi se najtanji i najstabiliji dio medijalne

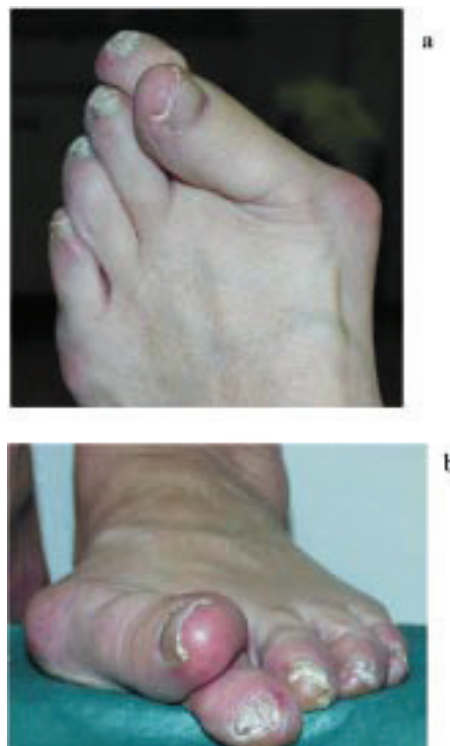zglobne kapsule, koji se najmanje opire medijalnom pomaku glavice I. MT kosti.² Tako nastaje *circulus vitiosus* koji dovodi do visokog stupnja deformiteta. Zbog stalnog pritiska obuće na medijalnu stranu glavice stvara se pseudoegzostoza.

KLINIČKA SLIKA

Vodeći simptom je bol nad medijalnom eminencijom, uz koju u većini slučajeva dolazi i bol u predjelu glavice II. metatarzalne kosti. Palac je katkad podvučen pod II. prst (*digitus superductus*) ili nad njim (*hallux superductus*). Bolesnici se žale da ne mogu nositi tijesnu obuću.

KLINIČKI PREGLED

Kliničko ispitivanje počinje pregledom stopala u stojećem stavu i određivanjem osovina donjeg ekstremiteta, evaluacijom svodova stopala, zatim se određuje položaj u sve tri ravnine, te njegov položaj u odnosu na peti prst. U sjedećem položaju određuje se aktivna i pasivna pokretljivost talokruralnog zgloba, subtalarnog zgloba i tarzalnih zglobova. Potrebno je utvrditi stupanj elastičnosti mekih tkiva, kao i moguću nazočnost kontrakture Ahilove tetive, osobito u mlađih bolesnika. Određuje se zatim pokretljivost I. MT-P zgloba i pokušava se nježnom plantarnom i dorzalnom fleksijom u MT zglobu korigirati deformitet i odrediti veličina potrebne korekcije. Potrebno je odrediti i stupanj pronacije palca, koji proporcionalno ovisi o veličini deformiteta (slika 6.). U



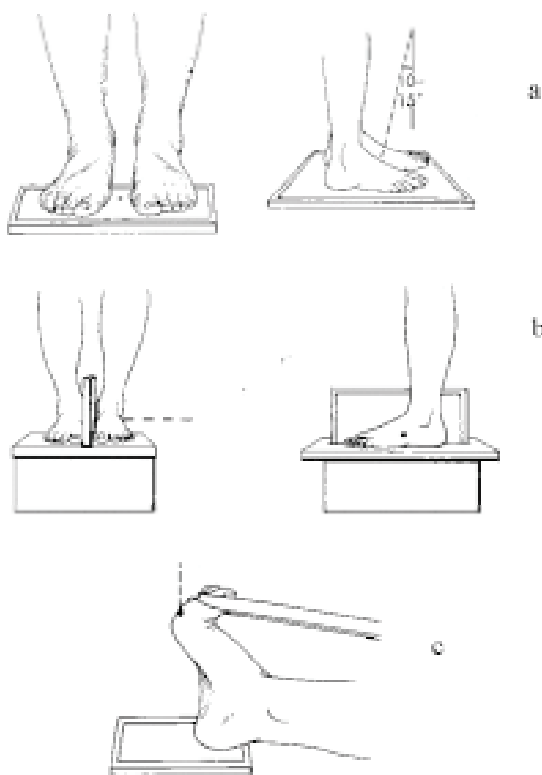
Slika 6. a) Hallux valgus b) Rotacija palca pri uznapredovalom deformitetu

Figure 6. a) Hallux valgus b) Rotation of the hallux in severe deformity

fizikalnom pregledu često se zamjećuje sinovijalno zadebljanje, bolnost sezamoidnih kostiju te zglobne krepitacije. Natisci s plantarne strane u predjelu sezamskih kostiju najčešće nastaju kao posljedica prominencije medijalne sezamske kosti koja se nalazi ispod glavice MT kosti. Natisci pod glavicom II. MT kosti nastaju zbog povećanog pritiska na glavicu, jer se zbog nestabilnosti I. MT-P zgloba opterećenje prenosi na II. MT-P zglob. Potrebno je ispitati i stabilnost II. MT-P zgloba, njegov položaj, jer pri jače izraženom halux vallgusu često dolazi do podvlačenja palca pod drugi prst i nastajanja digitus superduktusa. Potrebno je obvezno ispitati pokretljivost I. MT-C zgloba tako da se jednom rukom stabilizira kuneiformna kost, a drugom se uhvati I. MT kost koju pomičemo u dorzomedijalnom smjeru, a zatim i plantarno i lateralno. Nema preciznih smjernica o fiziološkom stupnju mobilnosti MT-C zgloba, ali pokretljivost veća od 5 mm smatra se patološkom. Na kraju, potrebno je ispitati neurovaskularni status stopala. Ako postoji cirkulacijska insuficijencija, nužno je daljnje ispitivanje prije nego što se pristupi operacijskom zahvatu.⁴

RENDGENOLOŠKA OBRADA

Uz anamnezu i klinički pregled, rendgenološki nalaz čini osnovu dijagnostike temeljem koje se provodi izbor metode liječenja i planiranja operacijskog zahvata (slika 7.)

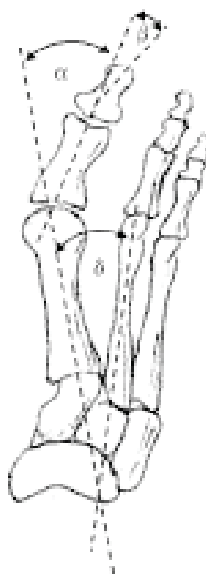


Slika 7. Položaji pri rendgenološkom slikanju: a) antero-posteriorni u stojećem stavu; b) postranični u stojećem stavu; c) za aksijalnu snimku sezamoidnih kostiju
Figure 7. The positions for plain radiography examination: a) AP weight-bearing feet; b) Lateral weight-bearing feet; c) Sesamoid axial projection

Rtg snimanje obvezno se obavlja u stojećem stavu na obje noge, jer snimanje obavljeno u rasterećenju obično ne prikazuje pravo stanje i veličinu deformiteta. Snimanje se provodi u dorzoplantarnom smjeru čemu je zraka usmjerena 10° – 15° prema distalno, postranično stojeći na obje noge. Katkad je potrebno učiniti i kosu snimku. Obvezna je i aksijalna snimka sezamskih kostiju radi utvrđivanja veličine njihova pomaka, te planiranja operacijskog zahvata.⁴

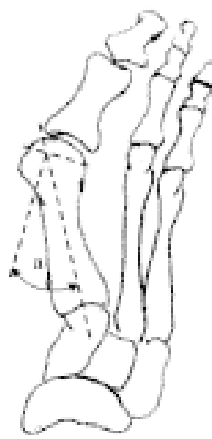
Na učinjenim rendgenogramima potrebno je analizirati:

1. Kut hallux valgusa (HV); kut koji zatvara središnjica dijafize I. MT kosti i središnjica dijafize proksimalne falange ($>15^{\circ}$) (slika 8.).
2. Prvi intermetatarzalni kut (IM); kut koji čine uzdužne osovine I. i II. MT kosti ($>9^{\circ}$) (slika 8.).
3. Interfalangealni kut (IF); kut koji čine uzdužna osovina proksimalne i distalne falange ($>10^{\circ}$) (slika 8.).
4. Nagib artikularne površine distalnog dijela MT kosti (DMAA, od engl. *distal metatarsal articular angle*): kut koji zatvara osovina MT kosti s okomicom na zglobnu površinu ($>10^{\circ}$) (slika 9.).



Slika 8. α -kut hallux valgusa; β -interfalangealni kut; δ -prvi intermetatarzalni kut

Figure 8. α -ballux valgus angle; β -interphalangeal angle; δ -first intermetatarsal angle



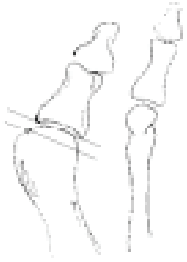Slika 9. Kut zglobne površine glavice metatarzalne kosti (DMAA)

Figure 9. *Distal metatarsal articular angle (DMAA)*

5. Kongruentnost zglobnih površina: određuje se povlačenjem crta kroz bazu proksimalne falange i kroz zglobnu površinu glavice I. MT kosti. Zglobna površina je kongruentna ako su crte paralelne (slika 10.).

6. Nagib zglobne površine baze proksimalne falange (PPAA, od engl. *proximal phalangeal articular angle*): kut koji zatvara osovina proksimalne falange s okomicom na zglobnu površinu (slika 11.).

7. Metatarzalni indeks: duljina I. MT kosti u odnosu na drugu.



Slika 10. Kongruentnost metatarzofalangealnog zgloba: a) kongruentan zglob; b) inkongruentan zglob.

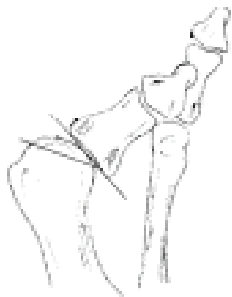
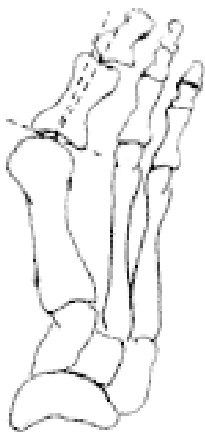


Figure 10. *Congruency of the metatarsophalangeal joint: a) congruent; b) incongruent.*



Slika 11. Kut zglobne površine baze proksimalne falange (PPAA).

Figure 11. *Proximal phalangeal articular angle (PPAA).*

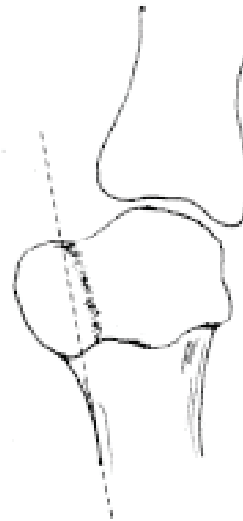
8. Veličina medijalne eminencije: određuje se povlačenjem crte u produžetku medijalnog korteksa. Dio koji prominira medijalno od crte predstavlja pseudozostozu (slika 12.).

9. Oblik I. MT-C zgloba: okruglasti zglob rizični je čimbenik u nastanku deformiteta.

10. Nagib I. MT-C zgloba: kut koji čine osovina prve kuneiformne kosti i crta postavljena okomito na distalnu zglobnu površinu I. MT kosti. Nagib $>10^{\circ}$ upućuje na hiperomobilnost zgloba (slika 13.).

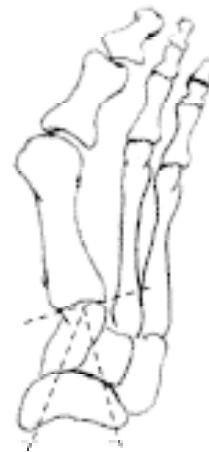11. Položaj sezamskih kostiju (slika 14.).

12. Stupanj artroze MT-P zgloba.



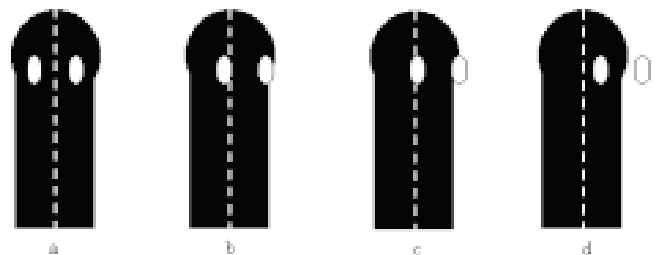
Slika 12. Određivanje veličine medijalne eminencije.

Figure 12. *Size of medial eminence.*



Slika 13. Nagib metatarzokuneiformnog zgloba

Figure 13. *Angulation of the metatarsocuneiform joint*

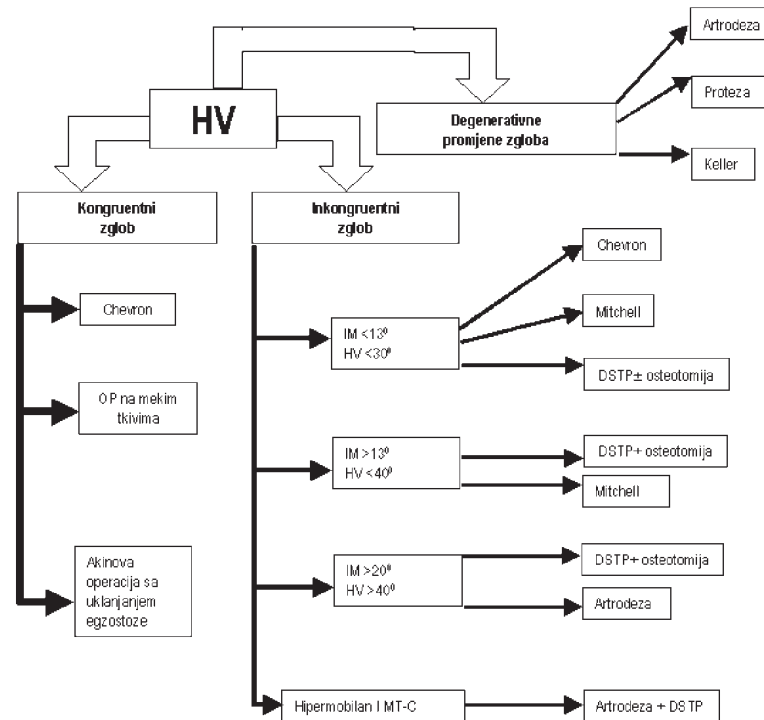


Slika 14. Određivanje položaja sezamoidnih kostiju na osnovi položaja medijalne sezamske kosti u odnosu na središnjicu dijafize I. MT kosti: a) normalan položaj; b) I. stupanj-luksacija medijalne sezamske kosti manje od 50%; c) II. stupanj-luksacije 50% – 100%; d) luksacija $>100\%$

Figure 14. *The determination of the position of the sesamoids by the position of the tibial sesamoid in relation to the axis of the first ray: a) normal position; b) I degree-luxation less than 50%; c) II degree-luxation from 50% to 100%; d) luxation more than 100%*

Slika 15. Algoritam liječenja hallux valgusa

Figure 15. Algorithm for the treatment of the hallux valgus



S obzirom na izraženost promjena, hallux valgus se može klasificirati u 3 grupe:

Mali HV: HV < 20°; kongruentan MT-P zglob; IM < 11°; uredan položaj sezamskih kostiju ili subluksacija < 50%.
Srednji HV: HV 20°-40°; inkongruentan zglob; IM 11°-18°; sezamoidi subluksirani 75%-100%.
Veliki HV: HV > 40°; subluksacija zgloba; proniran palac, IM > 18°; sezamske kosti subluksirane > 100%.^{2,4}

LIJEČENJE

Konzervativno liječenje

Konzervativni način liječenja sastoji se u nošenju komotne i mekane obuće s odgovarajućim prostorom za prste, te nošenje uložaka s metatarzalnim povišenjem. Takvim pristupom može se usporiti progresija deformiteta, ali se deformitet ne može ispraviti. Ako konzervativni tretman ne daje odgovarajuće rezultate, pristupa se operacijskom liječenju.

Operacijsko liječenje

Cilj je operacije korigirati patološke elemente i zadržati biomehaničku funkciju prednjeg dijela stopala.

Operacijski zahvati mogu se podijeliti u šest grupa:

1. Osteotomije
2. Zahvati na mekim tkivima
3. Artroplastike
4. Aloartroplastike
5. Artrodeze
6. Kombinacije navedenih

Osteotomije se mogu obavljati u predjelu:

- Baze proksimalne falange
- Glavice I. MT kosti
- Subkapitalno u predjelu I. MT kosti

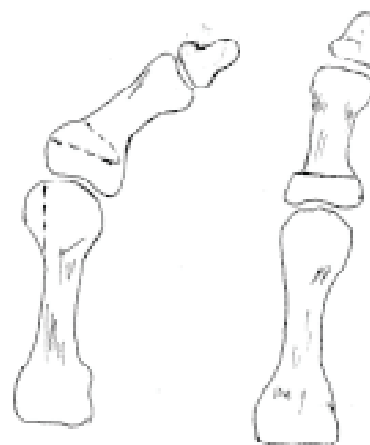
- Dijafize I. MT kosti
- Baze I. MT kosti
- I. metatarzokuneiformnog zgloba
- Egzostoze (egzostektomija)
- Kombinacije više osteotomija istodobno (dvostruke, trostruke)

Najvažniji čimbenici koji određuju metodu i način liječenja jesu kongruentnost zgloba i nazočnost artrotskih promjena. Slika 15. prikazuje algoritam koji nam daje osnovne smjernice u odabiru načina liječenja i odabiru kirurške metode.

OPERACIJSKE TEHNIKE

Osteotomija proksimalne falange (Akin)⁵ (slika 16.)

Indikacije: hallux valgus interfalangeus, kongruentan zglob s velikom pseudoegzostozom, DMAA < 10° ili



Slika 16. Osteotomija proksimalne falange (Operacija prema Akinu)
 Figure 16. Proximal phalangeal osteotomy (Akin procedure)

kao zahvat kojim se ispravljaju sekvele nakon chevron osteotomije ili nakon operacije opuštanja mekih tkiva.

Kontraindikacije: inkongruentan zglob i HV s DMAA većim od 15° .

Komplikacije: ako je zahvat izveden na inkongruentnom zglobu, obično dolazi do progresije deformiteta.

Tehničke pojedinosti: Osteotomija mora biti izvedena distalno od konkavитета proksimalne falange kako bi se izbjegla oštećenja zgloba.

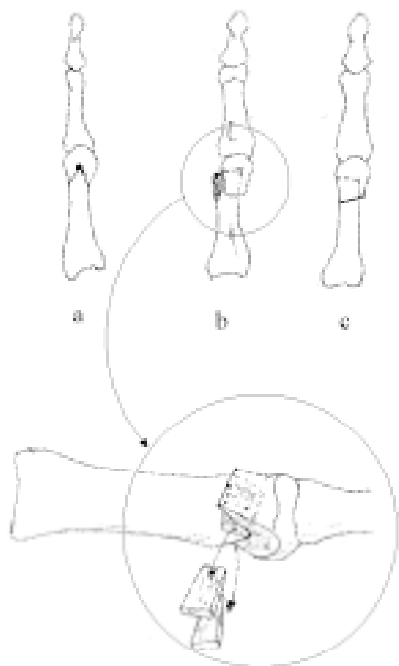
V. osteotomija (Chevron)⁶ (slika 17.)

Indikacije: za korekciju HV srednjeg stupnja (HV kut $< 30^{\circ}$ i IM kut $< 13^{\circ}$).

Kontraindikacije: deformitet s HV kut $> 35^{\circ}$ i IM $> 15^{\circ}$.

Komplikacije: nedovoljna korekcija ako je operacija izvedena na uznapredovalom deformitetu, gubitak pozicije distalnog fregmenta zbog insuficijentne unutarnje fiksacije, avaskularna nekroza.

Tehnički pojedinosti: Upotrebljava se medijalni pristup kako bi se izbjegao nervus cutaneus dorsalis. Ako je DMAA veći od 10° – 15° , pribjegava se medijalnoj minus osteotomiji kako bi se zglobna pukotina rotirala od lateralno prema medijalno.

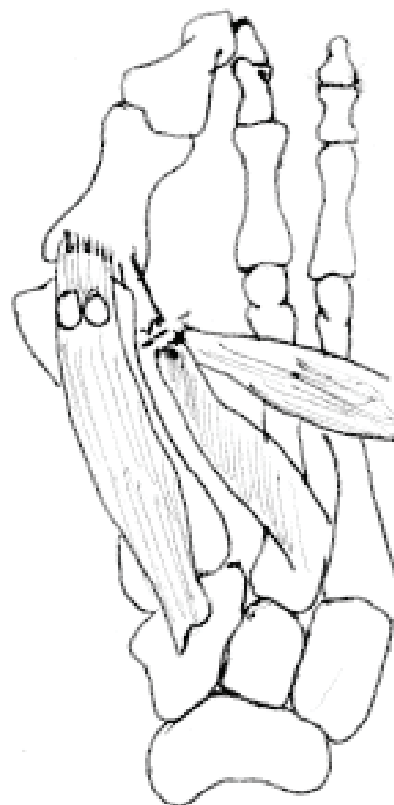


Slika 17. Osteotomija u dvije ravnine (chevron): a) određivanje mjesta osteotomije; b) uklanjanje medijalnog klinca; c) kost nakon korekcije

Figure 17. Biplanar osteotomy (chevron procedure): a) placement of the chevron osteotomy; b) removal of medial bone wedge; c) distal articular surface after correction

Operacije na mekim tkivima (DSTP, od engl. *distal soft tissue procedure*)⁷ (slika 18.)

Indikacije: korekcija srednjeg HV deformiteta (HV kut $< 30^{\circ}$ i IM kut $< 13^{\circ}$).



Slika 18. Opuštanje mekih tkiva
Figure 18. Distal soft tissue procedure

Kontraindikacije: HV kut $> 35^{\circ}$ i IM kut $> 15^{\circ}$ i DMAA $> 15^{\circ}$, artroza MT-P zgloba.

Komplikacije: ponovno javljanje deformiteta zbog nedovoljnog lateralnog opuštanja ili loše kvalitete medijalnog kapsularnog tkiva, pojava hallux varusa ako je uklonjeno previše kosti s medijalne strane ili je uklonjena fibularna sezamska kost.

Tehničke pojedinosti: Potrebno upotrijebiti dvije incizije – prva u prvom intermetatarsalnom prostoru i druga s medijalne strane zgloba za uklanjanje medijalne eminencije koja se uklanja u razini s medijalnom stranom korteksa I. MT kosti, a ne u predjelu sulkusa.

Pravilno poslijeoperacijsko povijanje u trajanju od 8 tjedana.

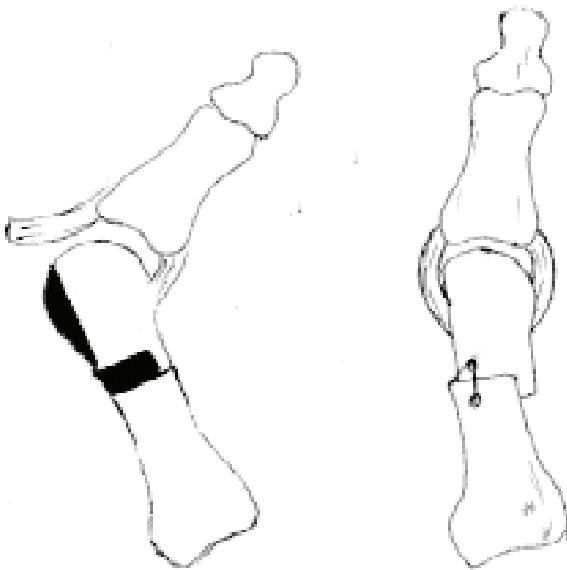
DSTP u kombinaciji s proksimalnom metatarsalnom osteotomijom⁸

Indikacija: HV kut $> 30^{\circ}$, IM kut $> 13^{\circ}$.

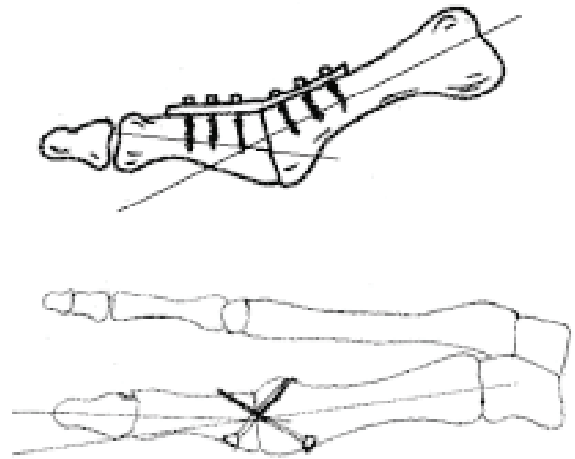
Kontraindikacije: kongruentan zglob, nazočnost artroze.

Komplikacije: hallux varus zbog prevelike devijacije glavice MT kosti, preveliko skraćenje, prevelika dorzifleksija osteotomije.

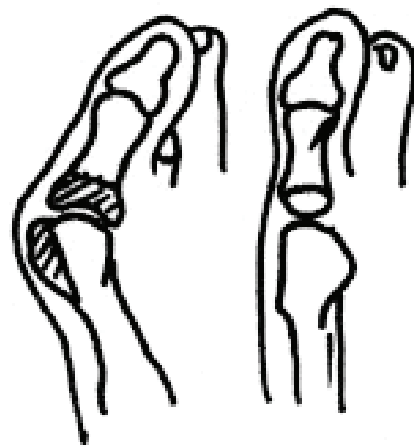
Tehnički pojedinosti: Pri osteotomiji najčešće se upotrebljava polumjesečasta osteotomija. Na kost se pristupa dorzalnom incizijom, te konkavitetom usmjerenim prema peti. Preporuča se provesti unutarnju fiksaciju osteotomiranog dijela.

Metatarzalna osteotomija prema Mitchelu⁹ (slika 19.)*Indikacije:* HV > 30°, IM kut > 13°.*Kontraindikacije:* kongruentan zglob i HV kut > 40° i IM kut > 20°.*Komplikacije:* gubitak pozicije distalnog fragmenta zbog dorzalne migracije, te nastanak transfer metatarsalgije zbog dorzifleksije glavice MT kosti, avaskularna nekroza, nesrašavanje.*Tehničke pojedinosti:* Odvajanje mekih tkiva svesti na minimum. Nužna adekvatna fiksacija. Mjesto osteotomije je nešto nestabilnije. Zahvat zahtjevniji u usporedbi s Chevron ili DSTP, pa se manje i koristi.

Slika 19. Distalna metatarzalna osteotomija (Mitchell)
Figure 19. Distal metatarsal osteotomy (Mitchell procedure)

DSTP s artrodezom metatarzo-kuneiformnog zgloba¹⁰*Indikacije:* prikladna procedura u slučaju postojanja nestabilnog MT-C zgloba ili deformiteta sa HV kut > 35° i IM kut > 15°.*Kontraindikacije:* kongruentan zglob, mlade i aktivne osobe ili normalan MT-C zglob.*Komplikacije:* povećan rigiditet stopala, nesrašavanje, prevelika korekcija MT glavice prema lateralno i nastajanje hallux varusa.*Tehničke pojedinosti:* MT-C zglob mora biti usmjeren prema plantarno i lateralno duž linije normalnog kretanja zglobnih površina. Fiksacija se obavlja pločom ili vijkom.**Metatarzo-falangealna artrodeza¹¹** (slika 20.)*Indikacije:* artrotski promijenjen MT-P zglob uz izraženi HV deformitet, uz subluksaciju u zglobu bolesnika sa spasticitetom i RA.*Kontraindikacije:* deformiteti malog i srednjeg stupnja koji se mogu liječiti drugim kirurškim zahvatima.*Komplikacije:* nesrašavanje, loš položaj kosti, degenerativne promjene u interfalangealnim zglobovima.

Slika 20. Artrodeza a) pločom; b) vijcima
Figure 20. Arthrodesis a) with plate; b) with screws

Tehničke pojedinosti: Položaj zgloba je odlučujući. Zglob se postavlja u položaj od 15° dorzalne fleksije u odnosu na crtu tla, 15° kut HV, neutralna rotacija. Upotrebljava se rigidna unutarnja fiksacija.**Ekscizijska artroplastika prema Kelleru¹²** (slika 21.)*Indikacije:* slabo aktivni bolesnici sa uznapredovalim deformitetom i artrotskim promjenama (kao alternativna artrodezi).*Kontraindikacije:* aktivne osobe bez obzira na dob.*Komplikacije:* nestabilnost medijalnog dijela stopala zbog gubitak učinka dizalice, hallux varus, ponovna valgizacija, transfer metatarsalgija, značajno skraćenje palca.*Tehnički pojedinosti:* Uklanja se 1/3 proksimalne falange. Potrebno je plantarnu ploču sa sezamoidnim kostima i intrinzičnom miškulaturom fiksirati za preostali dio proksimalne falange.

Slika 21. Resekcijska artroplastika (prema Kelleru)
Figure 21. Excisional arthroplasty (Keller procedure)

LITERATURA

1. Lam SL, Hodgson AR. A comparison of foot forms among the non-shoe and shoe-wearing Chinese population, *J Bone J Surg* 1958;40:1058
2. Coughlin MJ. Hallux valgus. *J Bone Joint Surg* 1996;78:932-65
3. Hicks JH. The mechanisms of the foot. II. Plantar aponeurosis and the arch. *J Anat* 1954;88:25
4. Coughlin Mj, Mann RA. *Foot and ankle*. Mosby Philadelphia 1999.
5. Akin OF. The treatment of hallux valgus: A new operative procedure and its results. *Med Sentinel* 1925;33:678-89.
6. Austin DW, Leventen EO. A new osteotomy for hallux valgus: A horizontally directed "V" displacement osteotomy of the metatarsal head for hallux valgus and primus varus. *Clin Orthop* 1981;157:25-30.
7. Mann RA, Coughlin MJ. Hallux valgus – etiology, anatomy, treatment and surgical considerations. *Clin Orthop* 1981;157:31-41.
8. mann RA, Rudicel S, Graves SC. repair of hallux valgus with a distal soft-tissue procedure and proximal metatarsal osteotomy: A long-term followup. *J. Bone Joint Surg* 1992;74:124-9.
9. Hawkins FB, Mitchel CL, Hedrick DW. Correction of hallux valgus by metatarsal osteotomy. *J Bone Joint Surg* 1945;7:387-94.
10. Mauldin DM, Sanders M, Whitmer WW. Correction of hallux valgus with metatarsocuneiform stabilization. *Doot Ankle* 1990;11:59-66.
11. Coughlin MJ. Arthrodesis of the first metatarsophalangeal joint with minifragment plate fixation. *orthopedics* 1990;13:1037-44.
12. Keller WL. The surgical treatment of bunions and hallux valgus. *N Y Med J* 1904;80:741-42.