

Usporedba kirurškog i endovaskularnog liječenja aneurizmi poplitealnih arterija

Roth, Aron; Oljača, Ana; Kovačević, Miljenko

Source / Izvornik: **Medicina Fluminensis : Medicina Fluminensis, 2017, 53, 191 - 197**

Journal article, Published version

Rad u časopisu, Objavljena verzija rada (izdavačev PDF)

https://doi.org/10.21860/medflum2017_179761

Permanent link / Trajna poveznica: <https://um.nsk.hr/um:nbn:hr:184:087758>

Rights / Prava: [In copyright](#)/[Zaštićeno autorskim pravom.](#)

Download date / Datum preuzimanja: **2024-08-28**



Repository / Repozitorij:

[Repository of the University of Rijeka, Faculty of Medicine - FMRI Repository](#)



Usporedba kirurškog i endovaskularnog liječenja aneurizmi poplitealnih arterija

Outcome of surgical and endovascular treatment of popliteal artery aneurysms

Aron Roth^{1*}, Ana Oljača², Miljenko Kovačević³

Sažetak. Aneurizma poplitealne arterije lokalizirano je proširenje lumena poplitealne arterije koje najčešće nastaje kao posljedica ateroskleroze. Epidemiološka istraživanja pokazuju da su ovo najčešće aneurizme perifernih arterija s incidencijom od 0,1 do 2,8/100.000 ljudi koje uglavnom zahvaćaju mušku populaciju. U približno 50 % pacijenata aneurizme se nalaze bilateralno, a u 78 % slučajeva pacijenti ih imaju i na drugim arterijama, posebno na abdominalnoj aorti i ilijačnim krvnim žilama (64 %). U samom početku bolest je asimptomatska, a kasnije se može prezentirati bolovima, kompresijom, rijetko rupturom. Ako dođe do embolizacije tromba, koji potom distalno uzrokuje akutnu ishemiju ekstremiteta, očituje se plavim nožnim prstima, bljedilom, ulceracijama, gangrenom te u najgorem slučaju završava amputacijom uda. Osnova dijagnostike je višeslojna kompjutorska tomografija (MSCT) angiografija koja predstavlja zlatni standard, a ponekad je dovoljna i palpacija poplitealne jame iza koljenog zgloba. Temelj liječenja je operativni zahvat koji se sastoji od podvezivanja i isključivanja aneurizme iz krvotoka te formiranja i zaobilaženja aneurizme premosnicom. Druga opcija je endovaskularno liječenje, pri čemu se ugrađuje stent unutar aneurizme kako bi se ona isključila iz krvotoka. Prednosti ovog tipa zahvata su brz oporavak i kratko vrijeme hospitalizacije, a pogodna je u pacijenata s visokim operativnim rizikom. Ipak, veliki nedostaci su veća učestalost rane tromboze i začepljenja te veći broj komplikacija u odnosu na operativnu metodu. Operacija medijalnim pristupom najčešća je operativna metoda današnjice u liječenju aneurizmi poplitealnih arterija. Najbitnije prednosti su njeni odlični dugoročni rezultati, odsutnost komplikacija, jednostavnost i kratko trajanje zahvata, zbog čega predstavlja standard i prvu opciju kod liječenja aneurizmi poplitealnih arterija.

Ključne riječi: aneurizma; ligatura; poplitealna arterija; stent; tromboza

Abstract. Popliteal artery aneurysm is a localized enlargement of lumen of popliteal artery due to atherosclerosis. With incidence of 0.1 – 2.8/100,000 people they are the most common aneurysms of peripheral arteries, affecting mostly male population. In about 50 % of patients aneurysms are found bilaterally and in 78 % of cases patients have them on other arteries, mostly (64 %) on abdominal aorta and iliac arteries. At the beginning, disease is asymptomatic and later it can be presented with pain, compression, rarely rupture and, if embolization of the thrombus occurs distal part of the limb will be ischemic, pale, with blue toes, ulcerations, gangrene and in worse case it will end with amputation. Diagnosis is based on multislice computed tomography (MSCT) angiography but sometimes even palpation of popliteal fossa behind knee articulation is enough. Surgical treatment consists of ligation and bypassing the aneurysm to exclude it from the blood flow. Other option is endovascular treatment in which stent is being embedded inside of the aneurism. The advantages of this treatment are quick recovery and short hospitalization and it is suitable for patients with high operative risk. However, big disadvantages are higher rate of early thrombosis and occlusion with greater number of complications compared with operative method. Operation by medial approach is nowadays the most common operative method in treatment of popliteal artery aneurysms. Most important advantages are great long-term results, low rate of complications, simplicity and short time of intervention which makes it a standard and a first option in treating popliteal artery aneurysms.

Key words: aneurysm; ligation; popliteal artery; stent; thrombosis

¹ Poliklinika Roth, Rijeka

² KAGes, Graz, Austrija

³ Zavod za vaskularnu kirurgiju, Klinika za kirurgiju, KBC Rijeka, Rijeka

***Dopisni autor:**

Aron Roth, dr. med.
Poliklinika Roth,
Fiorello la Guardia 14, 51 000 Rijeka,
e-mail: aron.roth7@gmail.com

<http://hrcak.srce.hr/medicina>

UVOD

Aneurizme poplitealnih arterija su lokalizirano proširenje lumena poplitealne arterije najčešće u njenom početnom i središnjem dijelu. U najvećem broju slučajeva nastaje kao posljedica aterosklerotske bolesti te posljedično tome slabljenja i stanjenja stijenke arterije čiji se lumen potom progresivno proširuje^{1,2}. Liječenje poplitealnih aneurizmi predmet je brojnih diskusija i prepirki u svijetu vaskularne kirurgije, ali u konačnici za-

Današnje mogućnosti liječenja aneurizmi poplitealnih arterija nude dvije opcije: operativno i endovaskularno liječenje. Operacija medijalnim pristupom najčešća je operativna metoda današnjice. Najbitnije prednosti te metode njezini su odlični dugoročni rezultati, odsutnost komplikacija, jednostavnost i kratko trajanje zahvata, zbog čega operacija medijalnim pristupom predstavlja standard i prvu opciju liječenja.

hvat je uvijek potreban jer su rast aneurizme i posljedične komplikacije dugoročno neizbježni ne dođe li do intervencije. Današnje mogućnosti liječenja nude dvije opcije, operativno liječenje te endovaskularno liječenje.

Obje metode imaju svoje prednosti i mane i usko koreliraju s razvojem tehnologije i materijala koji se koriste te ih je baš zato interesantno konstantno uspoređivati i procjenjivati, odnosno uvidjeti njihove terapijske mogućnosti. Upravo je usporedba tih dviju metoda i oblika liječenja cilj ovog preglednog rada te će spomenuta problematika u nastavku biti detaljnije obrađena.

Ovaj pregledni rad temelji se na znanstvenim člancima i dostupnoj literaturi iz baze podataka MEDLINE (engl. *Medical Literature Analysis and Retrieval System Online*) u periodu između 1995. i 2015. godine. Isključeni su radovi s malim serijama (ispod 40 ispitanika) te prikazi slučajeva, a poseban naglasak stavljen je na recentne radove i analize s velikim brojem slučajeva.

POVIJESNE KONTROVERZE

Liječenje poplitealnih aneurizmi je kroz povijest bilo isprepletano brojnim kontroverzama i paradoksima. Početkom 20. stoljeća osnovni princip

liječenja bio je induciranje tromboze unutar aneurizme kompresijom ili ligiranjem^{1,3}. Zatim je cilj liječenja postala prevencija nastajanja tromboze^{1,4}. Osim toga ispreplitala su se različite teze poput trombolitičke terapije, izbora tipa operacije, pristupa te u novije vrijeme izbora i koristi endovaskularnog liječenja. Glavno otvoreno pitanje oko pristupa liječenju ovih aneurizmi je kada početi operativno liječenje asimptomatskih aneurizmi poplitealnih arterija^{1,5,6}.

Početna točka liječenja nakon postavljanja dijagnoze je podjela na simptomatske i asimptomatske pacijente s ovom bolešću. Pacijenti sa simptomatskim aneurizmama trebaju biti podvrgnuti operativnom zahvatu jer incidencija gubitka uda i pojava svih komplikacija raste s prisutnošću simptoma bolesti^{1,7}. Osim navedenog operativnog zahvata u simptomatskih pacijenata kod potpune tromboze čini se i trombektomija kruralnih arterija te topičko davanje trombolitičke terapije. Oko ovih stavova i smjernica slaže se velika većina autora, te se one smatraju standardom u liječenju, dok kod liječenja asimptomatskih aneurizmi postoji otvorena rasprava, koja se još uvijek smatra kontroverznom.

Asimptomatske aneurizme

Asimptomatske aneurizme poplitealnih arterija veličine do 2 cm rijetko su životno ugrožavajuće te nije primijećeno smanjenje morbiditeta i mortaliteta ako se one u ovako ranoj fazi operiraju^{1,4}. U ovoj fazi bolesti potrebno je obavljati kontrolu svakih 6 mjeseci te držati pod nadzorom sve sistemske čimbenike rizika koji su i doveli do ove bolesti.

Aneurizme veličine između 2 i 3 cm predmet su najveće rasprave o liječenju. Brojni autori podupiru zahvat pozivajući se na komplikacije koje nastaju i ubrzanje godišnjeg rasta aneurizmi s porastom njihova promjera te zagovaraju operativni zahvat čim aneurizma prijeđe veličinu od 2 cm^{1,8}. Bez obzira na veličinu, aneurizme mogu imati trombotske naslage koje mogu embolizirati infrapoplitealne arterije te se predlaže da se pacijenti s malim operativnim rizikom, prihvatljivim protokom i adekvatnim venskim sustavom razmotre za liječenje^{1,9}. S druge strane, mnogi autori tvrde da bi promjer od 3 cm trebao biti indikator za zahvat^{1,10,11}. Iako veličina aneurizme korelira s pojavom simptoma, vrlo

je malo dokaza koji podupiru veličinu od 2 cm kao kritičnu točku u liječenju^{1,4}.

Hipertenzija i šećerna bolest kao faktor rizika

Za razliku od aneurizme abdominalne aorte, promjer aneurizme poplitealnih arterija nije adekvatni prediktor razvoja bolesti i komplikacija te se u obzir moraju uzeti i ostali faktori rizika^{1,4}. Prilikom rasta aneurizme arterija, osim što se proširuje, ona se i izduljuje. Kako su donji i gornji dijelovi arterije relativno fiksni, dolazi do pojave iskrivljenja poplitealne arterije. Kako njeno iskrivljenje postaje izraženije, raste i šansa da aneurizma postane simptomatska te se smatra da je ovo jedan od najbitnijih prediktora tromboze^{1,12}. Pacijenti koji su prethodno imali zahvat na poplitealnoj aneurizmi druge noge te na nekoj drugoj tjelesnoj arteriji imaju ubrzan razvoj bolesti^{1,4}. Nasuprot tome Magee i sur. ukazuju da hipertenzija nije povezana s ubrzanim rastom promjera aneurizme, a pacijenti sa šećernom bolesti čak imaju sporiji rast drugih aneurizmi^{1,13}. Uzimajući sve navedeno u obzir jasno je da niti jedan pojedinačni kriterij nije dovoljno relevantan sam za sebe da ga se uzme u obzir kao parametar za procjenu aneurizmi visokog rizika, odnosno indikaciju za početak operativnog liječenja asimptomatskih aneurizmi poplitealnih arterija promjera između 2 i 3 cm. U ovom slučaju pristup liječenju je individualan te se bazira na procjeni više faktora rizika za rast i trombozu aneurizme te shodno tome planira liječenje.

U odsutnosti kirurških kontraindikacija te dobrog općeg stanja i spremnosti pacijenta na operaciju asimptomatske aneurizme veće od 3 cm s izvignanim izgledom i prisutnošću tromba trebaju biti podvrgnute operativnom zahvatu^{1,7}.

Nakon postavljanja indikacije za zahvat postavlja se pitanje kojom metodom liječiti ovu bolest. Jedna opcija je klasični operativni zahvat, a druga relativno noviji endovaskularni tip liječenja.

OPERATIVNO LIJEČENJE

Prvo umetanje transplantata

Rekonstruktivni angiokirurški zahvat uz pomoć autolognog ili prostetskog transplantata temelj je liječenja aneurizmi poplitealnih arterija. Kroz povijest su se razvijali brojni tipovi operacija, a naj-

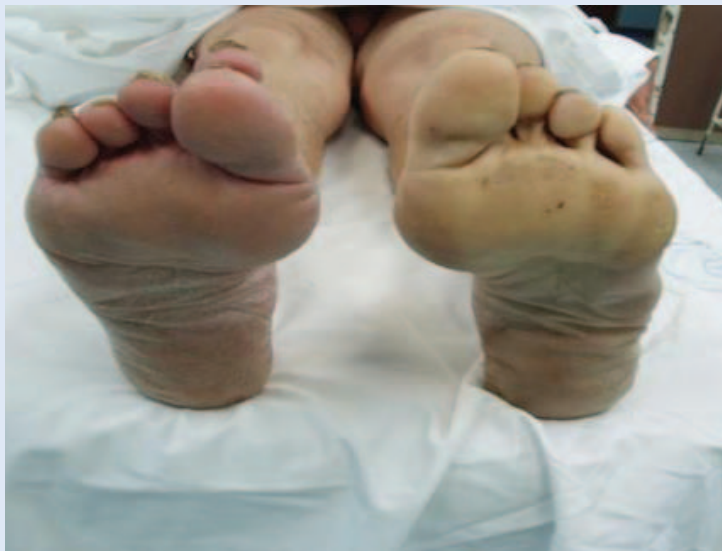značajniji su umetanje transplantata stražnjim pristupom te ligatura i premoštenje medijalnim pristupom.

Operativna tehnika resekcije aneurizme i umetanja transplantata koja koristi stražnji pristup starija je metoda koja se počela koristiti početkom 20. stoljeća, a prvi ju je opisao Eric Lexer 1912. godine na Sveučilištu Jena u Njemačkoj. Kod ovog pristupa pacijent leži potrbuške te se izvodi ravan rez u medijanoj ravnini sa stražnje strane poplitealne jame ili rez u obliku slova S, kako u budućnosti zbog ožiljkavanja i skvrčavanja kože ne bi došlo do nemogućnosti potpune ekstenzije koljenog zgloba^{1,14}. Potom se izvodi resekcija aneurizme te umetanje transplantata kako bi se nadomjestio lumen krvne žile. Ova metoda najviše se koristi kod operacija velikih aneurizmi koji izazivaju kompresivne simptome u poplitealnoj jami^{1,15}. Osnovna prednost ovog pristupa je što ne može doći do nekih komplikacija koje nastaju kod medijalnog pristupa, odnosno ligiranja, a to je daljnji kontinuirani protok krvi kroz aneurizmatiku vreću te posljedično tome rast aneurizme, razvoj kompresivnih simptoma te ruptura^{1,15}.

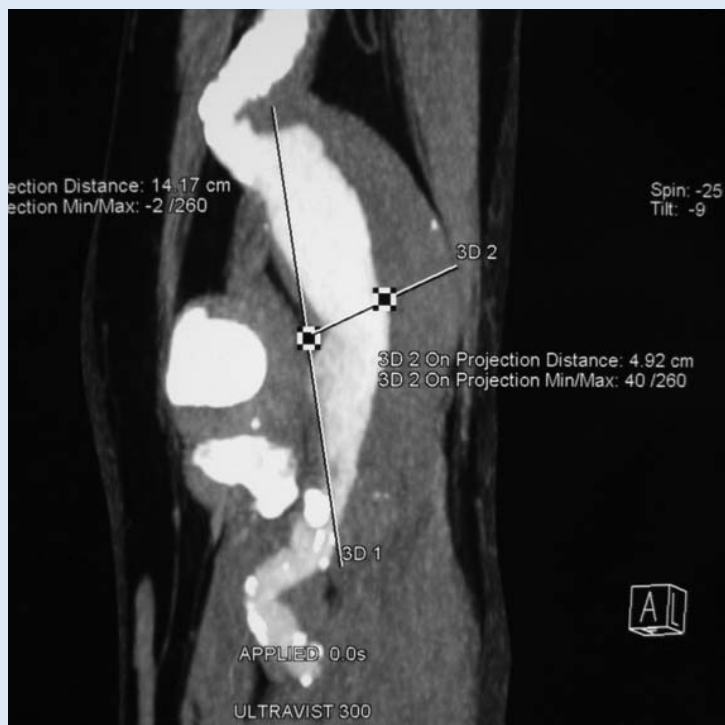Napredovanje u tehnikama

Razvojem vaskularne kirurgije došlo je do napredovanja u operativnim tehnikama ove bolesti te je 1969. prvi put opisan medijalni pristup^{1,16}. Pri ovoj operaciji pacijent leži na leđima te se čini rez s medijalne strane noge iznad koljenog zgloba. Proksimalno od aneurizmatikog proširenja arterije prišije se premosnica, a potom se na arteriji iznad aneurizme učini ligatura. Zatim se učini drugi rez koji se nalazi također s medijalne strane noge, ali ispod koljenog zgloba. Na tom mjestu koje je distalno od aneurizme učini se ligatura arterije kako bi se dio koji sadržava aneurizmu isključio iz krvotoka, a potom se ispod na poplitealnu arteriju prišije premosnica koja se prethodno provela kroz kanal pored ostalih krvnih žila iza koljenog zgloba ili potkožno. Na ovaj način krv više ne prolazi kroz aneurizmu te se isključuje mogućnost embolizacije tromba ili njene rupture, a distalno je normalna cirkulacija omogućena uz pomoć premosnice. Ovom operacijom dokazano je da se aneurizma ne mora resecirati i odstraniti te se tako izbjegava opsežnija operacija i oštećenje poplitealne vene^{1,3}.

ENDOVASKULARNO LIJEČENJE



Slika 1. Akutna tromboembolija potkoljenice lijeve noge



Slika 2. MSCT angiografija aneurizme poplitealne arterije

Najprikladniji transplantat zbog svoje prilagodljivosti i prohodnosti za postupak revaskularizacije jest autologna vena safena magna (slika 4). Postoji mogućnost korištenja i alternativnih vena kada je ona nedostupna, a u slučaju neodgovarajućeg autolognog transplantata moguće je korištenje politetrafluoroetilenske (PTFE) ili dakronske alogene proteze.

Razvoj proteze i stenta

Posljednjih dvadesetak godina zahvaljujući ubrzanom tehnološkom napretku u medicini dolazi do razvoja novih oblika kirurgije. Najznačajniji za vaskularnu kirurgiju je razvoj endovaskularne proteze koje su kombinacija alopastične arterijske proteze i stenta te zahvaljujući tome imamo potpuno nov pristup i mogućnost liječenja bolesti. Zahvat se izvodi u lokalnoj anesteziji pod rendgenskom kontrolom tako da se stent uvodi kroz inciziju na femoralnoj arteriji. Potom se uz pomoć katetera provede do poplitealne arterije i pozicionira tako da premošćuje aneurizmu kako bi se ona isključila iz krvotoka. Nakon provjere pozicije stent se uz pomoć balonskog katetera raširi na željenom mjestu ili se samo otpusti, ako je samošireći, te se tako priljubi i učvrsti uz stijenku arterije. Kateter se potom uklanja iz pacijenta, a pacijentu predstoji kratki boravak u bolnici s ciljem zacjeljenja ulaznog mjesta na femoralnoj arteriji i brz povratak svakodnevnim aktivnostima. Na ovaj se način u izabranih pacijenata obavlja poštedna rekonstrukcija arterije, isključenjem protoka krvi kroz aneurizmatSKU vreću i ukida se mogućnost rupture aneurizme. Ispravno postavljen stent treba u potpunosti prekrivati aneurizmu i početne dijelove arterije u oba smjera, ali treba imati na umu kako ne treba biti predugačak, pogotovo distalno od aneurizme, kako bi se u slučaju njegove okluzije mogla izvesti operacija s ugradnjom femoropoplitealne prenosnice^{1,17}. Ovakva operacija pri liječenju asimptomatske poplitealne aneurizme prvi put je opisana 1994. godine, pri čemu je korišten Palmaz stent obložen politetrafluoroetilnom (PTFE) te od tada ova metoda ulazi u sve širu upotrebu^{1,18}.

KOMPARACIJA DVIJU METODA

Uloga medicinske intervencije u liječenju aneurizmi poplitealnih arterija jest dugotrajno omogućiti optimalnu dopremu krvi distalnom dijelu poplitealne arterije te ukloniti postojeće simptome bolesti uz što manje komplikacija. Upravo ovaj cilj vodi nas u raspravu i komparaciju između dviju metoda u nadi ispravnog odabira prilikom postavljanja indikacije za početak liječenja i intervencije.

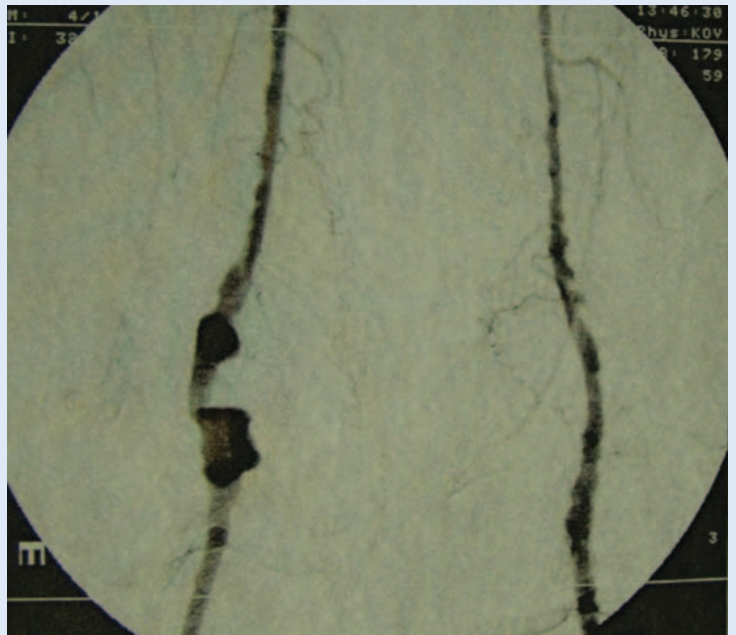
Dominacija medijalnog pristupa

Operacija medijalnim pristupom je, koristeći venu ili sintetski graft, najčešća operativna metoda današnjice u liječenju poplitealnih aneurizmi. Najbitnije prednosti su njeni dobri dugoročni rezultati, odsutnost komplikacija, jednostavnost i kratko trajanje zahvata. Kod operacija asimptomatskih poplitealnih aneurizmi mortalitet unutar 30 dana od operacije je manji od 1 %, a gubitak uda događa se također u manje od 1 % slučajeva. Nakon ovog tipa operacije simptomi ostaju u manje od 1 % slučajeva, a transplantat je prohodan nakon 5 godina od operacije u oko 90 % slučajeva^{1,19}. Treba napomenuti da su rezultati nešto lošiji ako je aneurizma bila trombozirana i simptomatska preoperativno. Rana neprohodnost transplantata i tromboza po operaciji vrlo su rijetki.

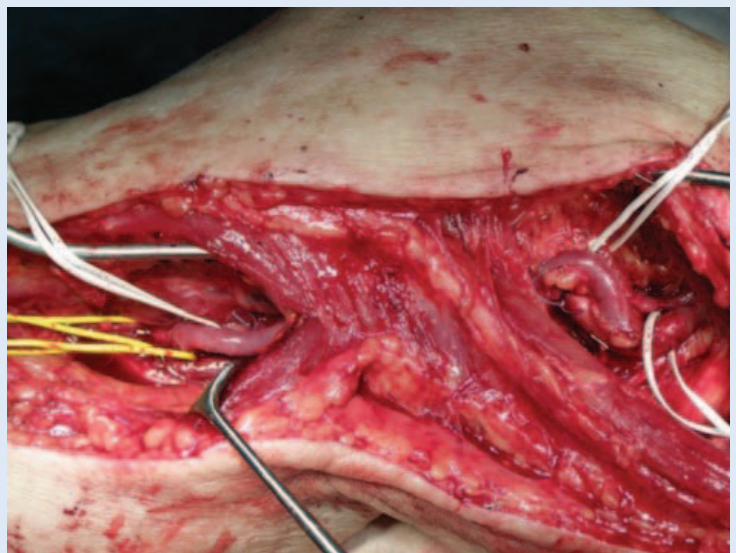
Lovegrove i sur. u metaanalizi navode da se kod ligacije i premoštenja aneurizme medijalnim pristupom petogodišnja prohodnost premosnice kreće od 70 % do 94 %^{1,6,19}. Slični rezultati zabilježeni su i stražnjim operativnim pristupom^{1,20}. U svojoj studiji Tielliu i sur. navode da je u 57 slučajeva poplitealnih aneurizmi podvrgnutih endovaskularnom liječenju dvogodišnja prohodnost iznosila 77 %, što se podudara s drugim recentnim studijama^{1,21}. U svome istraživanju Lovegrove i sur. uspoređivali su 112 slučajeva te došli do zaključka da je srednjoročna prohodnost 1,70 puta veća u operativno liječenih pacijenata u usporedbi s endovaskularno liječenima^{1,6}.

Rizici operativne metode

Komplikacije i nedostaci operativne metode relativno su rijetki. Najčešće komplikacije pojavljuju se u ranom postoperativnom periodu, a vezani su za kiruršku ranu, i to u 5 % slučajeva^{1,22}. Ipak posljednji izvještaji u literaturi navode da poslije uspješne ugradnje premosnice i ligature aneurizme češće dolazi do pojave problema nego što se prije mislilo. Pojava protoka krvi kroz aneurizmu koja je prethodno isključena iz cirkulacije opisana je u nekim studijama u čak i do jedne trećine slučajeva^{1,23-25}. Ako se i pojavi protok kroz aneurizmu, on uglavnom nije toliko snažan i voluman te se klinički teško zamjećuje. Ipak neki autori navode da se signifikantni simptomi kao posljedica pojave protoka krvi u aneurizmu javljaju u čak do



Slika 3. Digitalna subtraksijska angiografija (DSA) aneurizme poplitealne arterije



Slika 4. Rekonstrukcija venom safenom magnom

jedne petine slučajeva u isprva uspješno odrađenoj operaciji^{1,24-26}. Mortalitet unutar 30 dana od operacije manji je od 1 %, dok se gubitak uda događa u manje od 2 % slučajeva^{1,19}. Problemi i komplikacije vezani uz samu premosnicu vrlo su rijetki u ranoj fazi postoperativno^{1,6,22}.

Komplikacije kod endovaskularne metode

S druge strane incidencija tromboze stenta i udio reintervencija unutar 30 dana od operacije znat-

no je viša u pacijenata liječenih endovaskularnom metodom^{1,6}. Zabilježeno je pojavljivanje i brojnih drugih komplikacija, poput migracije stenta s ili bez protoka krvi u aneurizmu, stenoze te pucanje stenta^{1,21}. Curi i sur. opisuju protok krvi u aneurizmu (endoleak) u čak 20 % slučajeva aneurizmi poplitealnih arterija liječenih endovaskularnom metodom, čiji je prosjek postoperativnog praćenja bio 16 mjeseci^{1,27}. Također trajanje endovaskularnog zahvata značajno je dulje od operativne metode s prosjekom trajanja od 119,9 minuta^{1,6}.

Kod endovaskularnog liječenja prohodnost stenta nakon dvije godine je 70 – 80 %. U ovoj metodi ne postoji mogućnost korištenja prirodnih transplantata, što je lošija varijanta jer umjetni materijali brže podliježu trombozi i začepljenju. Njezine su prednosti brži oporavak i kraći postoperativni boravak u bolnici, što može poslužiti kod bolesnika koji imaju prevelik operativni rizik.

S počecima korištenja endovaskularne terapije pojavljivale su se studije koje ukazuju da je ova terapija jednako efikasna kao i klasično operativno liječenje. Ipak, većina autora ustvrdila je da je efikasnost nešto manja, odnosno prohodnost stenta nakon dvije godine je između 70 – 80 %^{1,6,21}. U ovoj metodi ne postoji mogućnost korištenja prirodnih transplantata, već isključivo umjetnih materijala, kako bi se uspostavio normalan krvotok što je lošija varijanta, jer oni brže podliježu trombozi i začepljenju. Također, kod nekih pacijenata dolazi do prodora krvi u aneurizmu s distalne strane te njezinog daljnijeg rasta, embolizacije tromba i pojave distalne ishemije uda^{1,21}. U nekih slučajeva zamijećena je i migracija stenta, odnosno njegovo pomicanje te gubitak funkcije, iako je prvotno bio ispravno stavljen i pozicioniran. Treba imati na umu da je, ako dođe do infekcije, smanjena mogućnost liječenja s obzirom na to da se stvara biofilm na površini umjetnog materijala i kao takav je izuzetno otporan na antibiotsku terapiju.

Mana endovaskularne terapije su i anatomska regija i odnosi. Poplitealna arterija u koju se pozicionira stent je lokalizirana sa stražnje strane koljenog zgloba, zbog čega je stent podložan pritisku ostalih, uglavnom čvrstih struktura i trpi

konstantan fizički pritisak, pa raste rizik od tromboze i okluzije^{1,28}.

Kada endovaskularna metoda ima prednost

S druge strane, treba istaknuti kako endovaskularno liječenje daje dobre rezultate neposredno po operaciji, brz je oporavak, nema rane i ožiljka, a kratko je vrijeme hospitalizacije. Sam zahvat je poprilično jednostavan i omogućava brzo rješavanje problema s niskim operativnim morbiditetom. Ovakvo liječenje indicirano je poglavito u teških pacijenata s brojnim komorbiditetima koji imaju visok operativni rizik i nisu kandidati za klasičnu operativnu metodu s općom anestezijom. S napretkom tehnologije i razvoja materijala ova metoda također pokazuje sve bolje dugoročne rezultate te se sve češće evaluira i uspoređuje s operativnim metodama u liječenju aneurizmi poplitealnih arterija.

ZAKLJUČAK

Nedvojbeno je da endovaskularna metoda ima svoje prednosti poput bržeg oporavka i kraćeg vremena provedenog u bolnici postoperativno te nam može poslužiti u pacijenata koji imaju prevelik operativni rizik ili se pak ne žele klasično operirati. S današnjeg stajališta ipak je teško opravdati izbor endovaskularnog liječenja aneurizmi poplitealnih arterija te je ona za sada samo alternativa pored klasične operativne metode. Operativna metoda medijalnim pristupom pouzdana je, sigurna, brza i jednostavna metoda s malo komplikacija i dobrim dugoročnim rezultatima te kao takva trenutačno predstavlja standard i prvu opciju u liječenju aneurizmi poplitealnih arterija. Daljnjim razvojem tehnologije nesumnjivo će doći do smanjenja razlike u kvaliteti i rezultatima između dviju uspoređivanih metoda, što će se trebati ponovo preispitati u budućim komparativnim studijama u dogledno vrijeme.

Izjava o sukobu interesa: autori izjavljuju da ne postoji sukob interesa.

LITERATURA

1. Roth A. Usporedba kirurškog i endovaskularnog liječenja aneurizmi poplitealnih arterija. Rijeka: Medicinski fakultet Sveučilišta u Rijeci, 2015. Diplomski rad.
2. Ivan Prpić et al. Kirurgija za medicinare. Zagreb: Školska knjiga, 2005;310–28.

3. Cross JE, Galland RB, Hingorani A, Ascher E. Nonoperative versus Surgical Management of Small (less than 3 cm), Asymptomatic Popliteal Artery Aneurysms. *J Vasc Surg* 2011;53:1145–8.
4. Galland RB. History of the Management of Popliteal Artery Aneurysms. *Eur J Vasc Endovasc Surg* 2008;35:466–72.
5. Aldoori MI, Rahman SH. Popliteal aneurysm: the need for vigilance. *Age and Ageing* 1999;28:5–7.
6. Galland RB, Magee TR. Popliteal aneurysms: distortion and size related to symptoms. *Eur J Vasc Endovasc Surg* 2005;30:534–8.
7. Box B, Adamson M, Magee TR, Galland RB. Outcome following bypass, and proximal and distal ligation of popliteal aneurysms. *Br J Surg* 2007;94:179–82.
8. Lovegrove RE, Javid M, Magee TR, Galland RB. Endovascular and open approaches to non-thrombosed popliteal aneurysm repair: a meta-analysis. *Eur J Vasc Endovasc Surg* 2008;36:96–100.
9. Pittathankal AA, Datani R, Magee TR, Galland RB. Expansion rates of asymptomatic popliteal artery aneurysms. *Eur J Vasc Endovasc Surg* 2004;27:382–4.
10. Hingorani A, Ascher E. Part Two: Against the Motion, Asymptomatic Popliteal Artery Aneurysms (less than 3 cm) Should be Repaired. *Eur J Vasc Endovasc Surg* 2011;41:448–9.
11. Galland RB, Magee TR. Management of popliteal aneurysm. *Br J Surg* 2002;89:1382–5.
12. Ramesh S, Michaels JA, Galland RB. Popliteal aneurysm: morphology and management. *Br J Surg* 1993;80:1531–3.
13. Magee R, Quigley F, McCann M, Buttner P, Gollidge J. Growth and Risk Factors for Expansion of Dilated Popliteal Arteries. *Eur J Vasc Endovasc Surg* 2010;39:606–11.
14. Enrico Ascher. *Haimovici's vascular surgery*. Oxford: Wiley-Blackwell, 2012;801–11.
15. Beseth BD, Moore WS. The posterior approach for repair of popliteal artery aneurysms. *J Vasc Surg* 2006;43:940–4.
16. Edwards WS. Exclusion and saphenous vein bypass of popliteal aneurysms. *Surg Gynecol Obstet* 1969;128:829–30.
17. Michaels JA, Galland RB. Management of asymptomatic popliteal aneurysms: the use of a Markov decision tree to determine the criteria for a conservative approach. *Eur J Vasc Surg* 1993;7:136–43.
18. Huang Y, Gloviczki P, Noel AA, Sullivan TM, Kalra M, Gullerud RE et al. Early complications and long-term outcome after open surgical treatment of popliteal artery aneurysms: is exclusion with saphenous vein bypass still the gold standard? *J Vasc Surg* 2007;45:706–13.
19. Ebaugh JL, Morasch MD, Matsumura JS, Eskander MK, Meadows WS, Pearce WH. Fate of excluded popliteal artery aneurysms. *J Vasc Surg* 2003;37:954–9.
20. Jones WT, Hagino RT, Chiou AC, Decaprio JD, Franklin KS, Kashyap VS. Graft patency is not the only clinical predictor of success after exclusion and bypass of popliteal artery aneurysms. *J Vasc Surg* 2003;37:392–8.
21. Kirkpatrick UJ, McWilliams RG, Martin J, Brennan JA, Gillingsmith GL, Harris PL. Late complications after ligation and bypass for popliteal aneurysm. *Br J Surg* 2004;91:174–7.
22. Mehta M, Champagne B, Darling C, Roddy S, Kreinenberg P, Ozsvath K et al. Outcome of popliteal artery aneurysms after exclusion and bypass: significance of residual patent branches mimicking type II endoleaks. *J Vasc Surg* 2004;40:886–90.
23. Eberhart Zeitler. *Radiology of peripheral vascular diseases*. Berlin: Springer, 2000;35–109.
24. Marin ML, Veith FJ, Panetta TF, Cynamon J, Bakal CW, Suggs WD et al. Transfemoral endoluminal stented graft repair of a popliteal artery aneurysm. *J Vasc Surg* 1994;19:754–7.
25. Tielliu IF, Verhoeven EL, Zeebregts CJ, Prins TR, Span MM, van den Dungen JJ. Endovascular treatment of popliteal artery aneurysms: results of a prospective cohort study. *J Vasc Surg* 2005;41:561–7.
26. Thomazinho F, Silvestre JMS, Sardinha WE, Motta F, Pezozin IS, Filho DM. Endovascular treatment of popliteal artery aneurysm. *J vasc bras* 2008;7:38–43.
27. Kropman RH, van Santvoort HC, Teijink J, van de Pavoordt HD, Belgers HJ, Moll FL et al. The medial versus the posterior approach in the repair of popliteal artery aneurysms: a multicenter case-matched study. *J Vasc Surg* 2007;46:24–30.
28. Curi MA, Geraghty PJ, Merino OA, Veeraswamy RK, Rubin BG, Sanchez LA et al. Mid-term outcomes of endovascular popliteal artery aneurysm repair. *J Vasc Surg* 2007;45:505–10.