

Sonografija u patologiji lokomotornog sustava

Cicvarić, Tedi

Source / Izvornik: **Medicina, 2002, 38, 27 - 30**

Journal article, Published version

Rad u časopisu, Objavljena verzija rada (izdavačev PDF)

Permanent link / Trajna poveznica: <https://um.nsk.hr/um:nbn:hr:184:533767>

Rights / Prava: [In copyright](#) / [Zaštićeno autorskim pravom.](#)

Download date / Datum preuzimanja: **2024-11-29**



Repository / Repozitorij:

[Repository of the University of Rijeka, Faculty of
Medicine - FMRI Repository](#)



SONOGRAFIJA U PATOLOGIJI LOKOMOTORNOG SUSTAVA

SONOGRAPHY IN THE PATHOLOGY OF THE LOCOMOTORY SYSTEM

Tedi Cicvarić

SAŽETAK

Ultrazvukom možemo dobro analizirati tkiva i strukture lokomotornog sustava. Pregledi pojedinih regija lokomotornog sustava zahtijevaju poznavanje standardnih pristupa i položaja ultrazvučne sonde, ali je pretraživanje promatrane regije sondom prijeko potrebno kako bi se iz dvodimenzionalne slike stvorila prostorna predodžba o analiziranoj regiji. Za interpretaciju ultrazvučne slike veoma je važno poznavanje topografske anatomije pregledavane regije. Očekivanu patološku promjenu "treba tražiti" pri ultrazvučnom pregledu. Preporučljivo je ultrazvučni nalaz uvijek usporediti sa suprotnom, zdravom stranom tijela. Na temelju anamneze i kliničkog pregleda potrebno je ultrazvučne slike pravilno objasniti i prema potrebi upotpuniti s ostalim dijagnostičkim pretragama. Nepravilno je očekivati da samo ultrazvučni pregled bude dovoljan za postavljanje dijagnoze. Sonografija je dokazano vrijedna i jeftina neinvazivna dijagnostička metoda u liječenju ozljeda i bolesti lokomotornog sustava.

U članku su prikazana najčešća patološka stanja iz kliničke prakse.

KLJUČNE RIJEČI: ultrazvuk, lokomotorni sustav, dijagnostika

Pri pregledu lokomotornog aparata služimo se linearnim, rjeđe sektorskim sondama od 5, 7,5 ili 10 MHz. Za bolji prikaz površnih struktura upotrebljavamo i odstoju stazu (vodenu kupelj, žele). Sonografskim pregledom možemo analizirati: potkožje, fascije, mišiće i tetive, ligamente, artikularne i periartikularne prostore, limfne čvorove te koštane strukture. Iznimno je važno poznavanje topografske anatomije pregledavane regije i usporedba sa suprotnim, zdravim ekstremitetom.^{1,2,3}

Pregledi pojedinih regija lokomotornog sustava zahtijevaju poznavanje klasičnih pristupa i položaja ultraz-

ABSTRACT

The ultrasound give us good opportunity to analyse the tissues and structures of the locomotory system. For the examination of the each region it is necessary to be familiar with the standard approaches and positions of the probe, but the ransack of the region is necessary to get the spatial vision from the two-dimensional pictures. For the interpretation of the sonographic picture it is the most important to have knowledge of the topographic anatomy of the examined region. During the sonographic examination we should search for suspected pathologic lesion. It is always recommended to compare the ultrasound findings with the opposite, healthy side of the body. Sonographic pictures should be explained according to anamnestic data and clinical findings. The other diagnostic modalities should be used to clear up the diagnose. It is wrong to anticipate that only the ultrasound examination alone should be sufficient for final diagnose. The sonography is proven as a valuable and cheap uninvasive diagnostic procedure in the treatment of the diseases injuries of the locomotory system.

In the article the most common pathologic findings from clinical practice are reviewed.

KEY WORDS: sonography, locomotory system, diagnostic

vučne sonde, ali je pretraživanje promatrane regije sondom nužno da bi se iz dvodimenzionalne slike stvorila prostorna predodžba o analiziranoj regiji. Uočenu promjenu potrebno je detaljno analizirati s obzirom na njezine ehografske karakteristike i označiti njezine najveće uočene dimenzije.

Patološke promjene na lokomotornom sustavu najčešće su posljedica traume, zatim degenerativnih bolesti, upale i novotvorina. Osnovne sonografski vidljive promjene na promatranom tkivu mogu se opisati kao:

1. edem tkiva (uvećane dimenzije tkiva s hipoeohogenim odjecima)
2. prekid kontinuiteta tkiva (djelomičan ili potpuni prekid strukture)
3. kolekcija (anehogeni areal sa posteriornim pojačanjem odjeka).

Sonografija ne može dati podatke o etiologiji patološke promjene, te je analizu ultrazvučne slike potrebno na temelju anamneze i kliničkog pregleda pravilno obja-

Ustanova: Klinika za kirurgiju, Odjel za traumatologiju KBC-a Rijeka

Prispjelo: 25. 4. 2002.

Prihvaćeno: 16. 6. 2002.

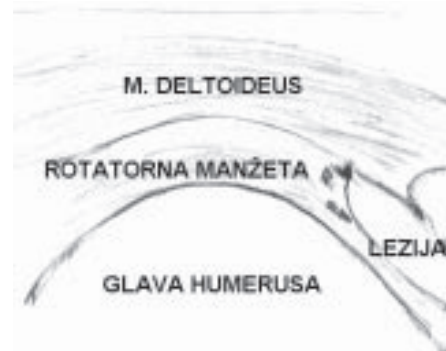
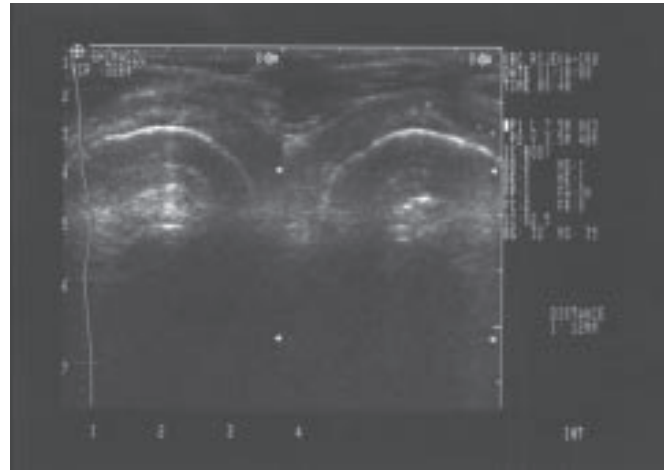
Adresa za dopisivanje: Mr. sc. Tedi Cicvarić, dr. med, Klinika za kirurgiju, Odjel za traumatologiju KBC-a Rijeka, Tome Stričića 3, 51000 Rijeka. E-mail: tedi_cicvaric@yahoo.com

sniti i prema potrebi upotpuniti drugim dijagnostičkim pretragama. U traumi je prijeko potrebno poznavati biomehaniku, mehanizam ozljede i količinu utrošene kinetičke energije pri ozljedi kako bi se ciljano tražila ozlijeđena struktura. U degenerativnim i upalnim bolestima potrebno je dobro analizirati anamnestičke podatke i kliničku sliku kako bi ultrazvučnim pregledom ciljano tražili patološke promjene, koje mogu biti diskretne i nezapažene pri rutinskom pregledu cijele regije. Ultrazvučni nalaz može biti promjenjiv, te je važno pratiti dinamiku sonografskih promjena s obzirom na klinički nalaz. Na primjer: parcijalna ruptura mišića može u ranoj fazi imponirati samo kao edem tkiva, da bi se nakon nekoliko dana razvio hematoma s jasnom slikom prekida mišićnih niti, klinički praćen otokom i hematoma ozlijeđene regije. Anamneza i klinički nalaz u dijagnostici tumora, osobito malignog karaktera, mogu biti insuficijentni, te je u pravilu ultrazvučnu sliku potrebno upotpuniti invazivnom dijagnostikom.

Ultrazvuk se danas najčešće upotrebljava u dijagnostici patoloških promjena na zglobovima ramena i koljena.

Bolni sindromi ramenog zgloba često su povezani s traumatskim ili degenerativnim oštećenjima tetiva skapularnih mišića koje tvore rotatornu manžetu ("rotatory cuff"). M. subscapularis, m. supraspinatus i m. infraspinatus uz tetivu duge glave dvoglavog mišića nadlaktice imaju ulogu stabilizatora glave humerusa u glenoidnoj udubini. Ozljede tih tetiva rezultiraju nestabilnošću glenohumeralnog zgloba, što uzrokuje bolnu redukciju gibljivosti. Ultrazvučnim pregledom mogu se dokazati promjene u obliku edema rotatorne manžete, parcijalne rupture koja se očituje kao stanjena kontura tetive (slika 1.) ili potpune rupture prikazane kao anehogene zone s prekidom tetive.³ Tetiva duge glave bicepsa često je degenerativno promijenjena znakovima peritendinitisa (anehogeni zona – izljev uz tetivu) uz prisutne kalcifikate (hiperehogeni odjeci s posteriornom sjenom). Ruptura tetive duge glave dvoglavog mišića nadlaktice uočava se kao anehogeni prikaz intertuberkularnog kanala, najčešće samo u proksimalnom dijelu, dok je distalno uočljiv hiperehogeni odjek tetive obično praćen okolnom anehogenom zonom (hematom, peritendinozni serozni sadržaj).

Sonografski pregled koljenog zgloba pogodan je za dijagnostiku traumatskih oštećenja kolateralnih ligamentata i ekstenzornog mehanizma koljena (tetive kvadricepsa i ligamenta patele). Promjene se mogu uočiti kao edem ligamentarnih vlakana pri distenziji, ili kao djelomičan ili potpun prekid kontinuiteta ligamenta pri parcijalnim ili kompletnim rupturama.⁴ Rupture su uvijek praćene razvojem hematoma koji se uočava kao anehogena zona. Nestabilnost kolateralnih veza pri izvođenju stres-testova može se detektirati i točno izmjeriti. Unutarnje ozljede koljenog zgloba praćene su hemartrosom koji se uočava kao proširen anehogeni zglobni prostor uz anehogene odjeke voluminoznijih zglobnih recessusa i burzi, nalaz je identičan izljevu u koljenom zglobo kod



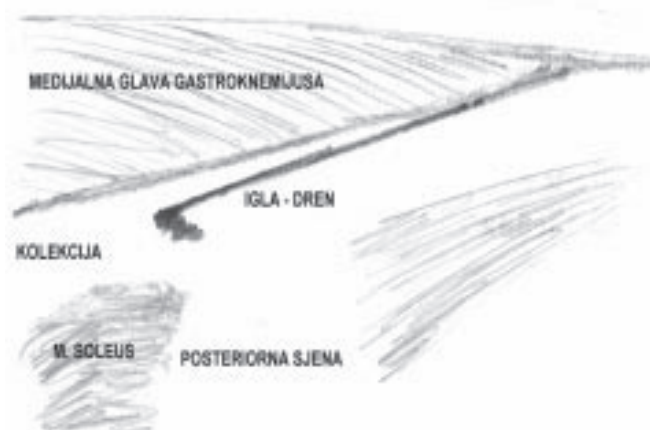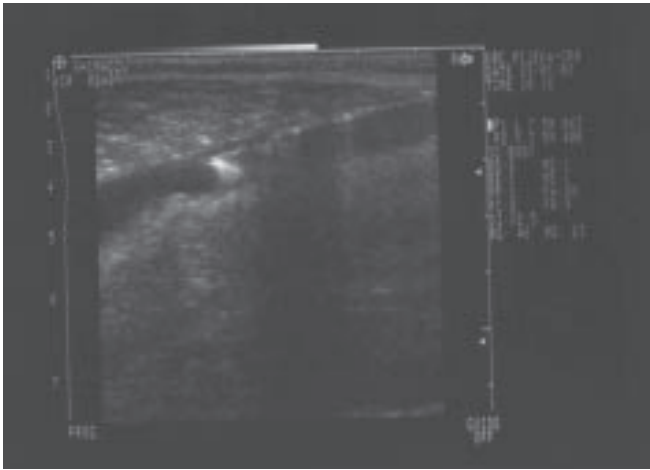
Slika 1. Parcijalna ruptura rotatorne manžete (tetiva m. supraspinatusa) Desno: Anehogena zona dužine 12 mm predstavlja parcijalnu rupturu rotatorne manžete u području tetive supraspinatusa. Kontinuitet dijela tetive uz glavu humerusa je očuvan. Lijevo, komparacija sa zdravom stranom. Crtež topografskih odnosa.

dekompenzirane gonartroze. Gonartroza se može diferencirati po koštanim apozicijama (hiperehogeni odjeci) uz rubove zglobne hrskavice. Poplitealna ili Bakerova cista lako se može otkriti kao nepravilna, oštro ograničena anehogena ili hipoehogena formacija u poplitealnoj jami. Hipoehogeni homogeni odjeci znak su želatinozna sadržaja u cisti, koji se punkcijom ne može ukloniti. Često se može prikazati i vrat ciste koji komunicira sa zglobnim prostorom. Važna je diferencijacija s aneurizmom poplitealne arterije koja se prikazuje u pravilu kao anehogena formacija sa stijenkom u slojevima poput lukovice.

Rupture mišića jednostavno se mogu dijagnosticirati ultrazvučnim pregledom i klasificiraju se s obzirom na sonografski nalaz po Burgeoisu:⁵

1. stupanj – nema jasno vidljivih ultrazvučnih promjena, mišić je voluminozniji zbog edema, ne uočava se prekid mišićnih vlakana
2. stupanj – vidljiv je prekid mišićnih vlakana, promjena ne prelazi veličinu 2 cm
3. stupanj – postoji jasan prekid mišićnih vlakana s formiranjem hematoma, promjene prelaze veličinu od 2 cm.

Najčešće rupture mišića susreću se u medijalnoj glavi m. gastrocnemiusa. Mjesto rupture je tipično, distalni muskulotendinozni pripoj. Nerijetko su rupture praćene anehogenom kolekcijom, hematoma između m. soleusa




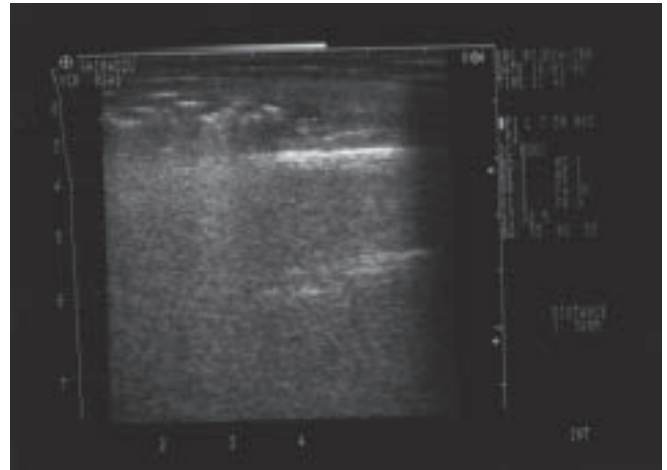
Slika 2. Ultrazvučno vodena drenaža kolekcije nakon rupture medijalne glave gastroknemijusa.

Anehogena kolekcija između površnog m. gastroknemijusa (medijalna glava) i dubokog m. soleusa. Hiperehogeni odjeci vrška igle vodilice s "pig tail" drenom. Posteriorna sjena vrha troakara.

i m. gastroknemijusa (slika 2.) koji može biti velikih dimenzija te ga je potrebno punkcijom evakuirati ili drenirati pod kontrolom ultrazvuka.⁶ U aktivnih sportaša česte su rupturi mišića stražnje lože natkoljenice (m. biceps femoris, hamstring) kao i polazišta m. rectusa femoris. Praćenje promjene i cijeljenja rupturiranog mišića od neprocjenjive je koristi za pravilan "timing" u provođenju fizikalne terapije.⁷ Nepravilno liječenje može uzrokovati razvoj osificirajućeg miozitisa koji se ultrazvučno očituje kao izbrisan prikaz mišićne strukture, hiperehogeni odjeka, s posteriornom sjenom.

Ozljede Achillove tetive jasno se mogu uočiti u pravilnoj hiperehogenoj strukturi tetivnih vlakana. Ruptura je praćena anehogenim odjecima između krajeva tetive i okolnim edemom tkiva. Degenerativne promjene prikazuju se kao promjene u strukturi, hiperehogeni odjeka, s prisutnim kalcifiketima, praćene okolnim edemom i izljevom (anehogenim plažtom) u tetivnoj ovojnici.

Apscesi su sonografski karakterizirani nepravilnim anehogenim kolekcijama s okolnim edemom tkiva. Katkad je kolekcija prikazana kao hipoehohena homogena



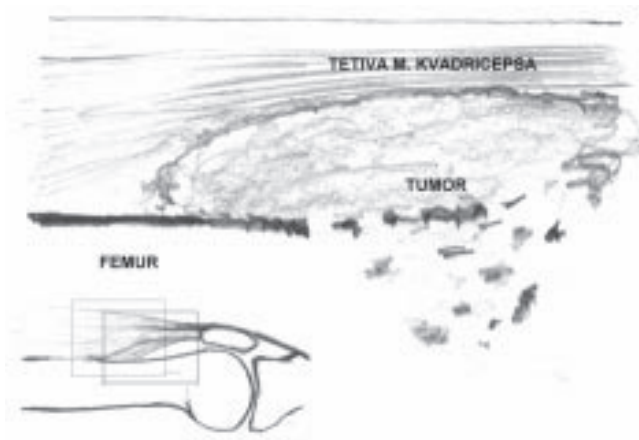
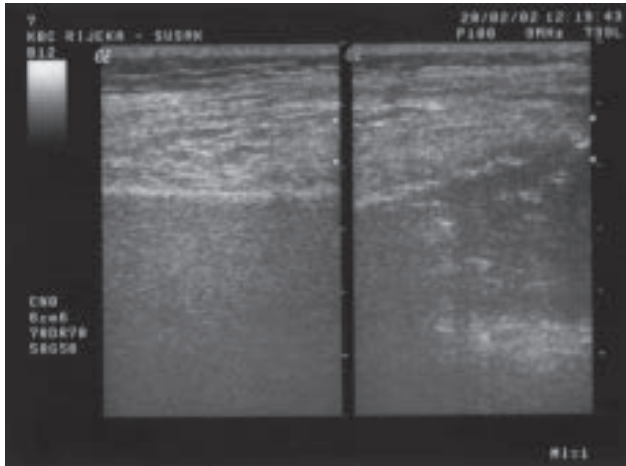
Slika 3. Anaerobna infekcija podlaktice.

U desnom dijelu ispod kože i potkožja prikazana je ekstenzorna muskulatura podlaktice. U dubini hiperehogeni odjeci površine radijusa. U lijevom dijelu slike vide se odjeci mjehurića zraka s posteriornom sjenom i smetnjama prolaza ultrazvučnih valova zbog kojih se gubi sonografska struktura tkiva.

zona (gusti purulentni sadržaj) u kojoj je uočljivo flotiranje čestica na promjenu pritiska sondom. Flegmonoze upale karakterizirane su slikom edema tkiva, a pažljivim pregledom mogu se još uočiti tanke anehogene zone uz fascije i mišićne ili tetivne ovojnice. Anaerobne infekcije karakterizirane su tipičnom slikom mjehurića zraka u tkivu s posteriornom sjenom i gubitkom strukture tkiva (slika 3.). U pacijenata s kroničnim posttraumatskim osteomijelitisom dobro se može analizirati fistulozni kanal i koštano žarište. Nerijetko se uz kost nalazi apscesna šupljina (anehoga nepravilna zona) sa slobodnim koštanim fragmentom (sekvestar, hiperehogena formacija s posteriornom sjenom).

Benigni tumori, najčešće lipomi, prikazuju se kao oštro ograničene s potkožjem izoehogene strukture. Maligni tumori karakterizirani su miješanim, pretežito hipoehogenim odjecima, s nepravilnom strukturom, nejasne granice prema okolnim tkivima, uz infiltrativni rast karakteriziran razaranjem okolnog tkiva (slika 4.).

Sve patološke tvorbe, nejasne morfologije, potrebno je punktirati ciljano, pod kontrolom ultrazvuka radi citološke



Slika 4. Maligni osteosarkom

Uzdužni presjek kroz distalni dio natkoljenice. Nepravilna tumorozna tvorba, nejasnih granica smještena ispod tetive kvadricepsa, u području suprapatelarnog recesusa koljena. Vidljiva destrukcija kortikalisa femura i prolaz ultrazvučnog snopa u dubinu koštanog tkiva s nepravilnim odjecima. Jasna nazubljena zona početne destrukcije kortikalisa femura koja proksimalno prelazi u normalnu kost koja se prikazuje kao ravna hiperehogena linija. Shematizirani crtež vidljivih promjena.

i patohistološke analize. Moguće je punktirati duboko smještene poslijeoperacijske apscese, tumore ili na primjer zglobova kuka, koji nisu dostupni slijepoj punkciji. Drenažni postupci i evakuacije anehogenih kolekcija učinjeni pod kontrolom ultrazvuka, mogu biti i završni terapijski postupci.

ZAKLJUČAK

Završna dijagnostička razmišljanja nakon uzimanja anamneze i kliničkog statusa bolesnika može se potvrditi i objektivizirati sonografskim pregledom. Očekivanu ozljedu ili oštećenje "treba tražiti" pri ultrazvučnom pregledu, a nepravilno je očekivati da ultrazvučni pregled bude dovoljan za postavljanje dijagnoze.

Potrebno je dobro poznavanje složenih topografsko-anatomskih odnosa pregledavane regije.

Ciljane ultrazvučno vođene punkcije od iznimne su važnosti u drenažnim postupcima i dijagnostici tumora lokomotornog sustava.

Ultrasonografija je dokazano vrijedna i jeftina neinvazivna dijagnostička metoda u liječenju ozljeda i bolesti lokomotornog sustava.

LITERATURA

1. Fornage B Musculoskeletal Ultrasound. Clinics in diagnostic Ultrasound, vol. 30. Churchill Livingstone, 1995.
2. Maecelis S, Dagen B, Ferra MA. Periferal Musculoskeletal Ultrasound Atlas. Thieme, 1996
3. Matasović et al. Diagnostic Ultrasound of the Locomotor System. Školska knjiga. Zagreb, 1990.
4. Berquist TH. Imaging of Sports Injuries. An Aspen Publication. Gaithersburg, Maryland, 1992.
5. Burgeois JM. Ultrasonographic evaluation of muscle injuries in sportsmen. J Ultrasound Med. 1983.
6. Cicvarić T, Ekl D, Štalekar H, Šustić A, Miletić D, Milotić F. Sonografija u dijagnostici i liječenju ruptura mišića. Prvi hrvatski traumatološki kongres. Zagreb 2001; str. 75 (zbornik sažetaka).
7. Clanton TO, Coupe KJ. Hamstring Strains in Athletes. J Am Acad Orthop Surg 1998;6:237-248