

# Flail-arm sindrom: prikaz slučaja

---

**Bučuk, Mira; Sonnenschein, Ivan; Novak, Petra**

*Source / Izvornik:* **Medicina Fluminensis : Medicina Fluminensis, 2014, 50., 462 - 467**

**Journal article, Published version**

**Rad u časopisu, Objavljena verzija rada (izdavačev PDF)**

*Permanent link / Trajna poveznica:* <https://urn.nsk.hr/urn:nbn:hr:184:089591>

*Rights / Prava:* [In copyright](#)/[Zaštićeno autorskim pravom.](#)

*Download date / Datum preuzimanja:* **2024-07-25**



*Repository / Repozitorij:*

[Repository of the University of Rijeka, Faculty of Medicine - FMRI Repository](#)



# Flail-arm sindrom: prikaz slučaja

## Flail-arm syndrome: Case presentation

Mira Bučuk<sup>1\*</sup>, Ivan Sonnenschein<sup>1</sup>, Petra Novak<sup>2</sup>

<sup>1</sup>Klinika za neurologiju, KBC Rijeka, Rijeka

<sup>2</sup>Medicinski fakultet Sveučilišta u Rijeci, Rijeka

Primljeno: 27. 8. 2014.

Prihvaćeno: 19. 9. 2014.

**Sažetak. Cilj:** Prikazati rijedak klinički entitet, *flail-arm* sindrom, varijantu amiotrofične lateralne skleroze. **Prikaz slučaja:** Prikazujemo šezdesetogodišnjeg muškarca s atrofijom proksimalnih mišića gornjih ekstremiteta i ramenog pojasa. Miotatski refleksi u gornjim ekstremitetima nisu se izazivali, a u donjim ekstremitetima bili su pojačani. Plantarni je refleksi obostrano bio fiziološki. Fascikulacije su bile vidljive u mišićima nadlaktica. Znakova slabosti bulbarnih mišića pacijent nije imao. Tijekom 27 mjeseci nakon nastupa simptoma njegovo je stanje bilo nepromijenjeno. **Zaključak:** Rezultati pretraga i klinička slika govore u prilog *flail-arm* sindromu.

**Ključne riječi:** amiotrofična lateralna skleroza; bolest motornog neurona; brahijalna pareza; superoksid dismutaza

**Abstract. Aim:** To report a rare entity of flail-arm syndrome, a variant of amyotrophic lateral sclerosis. **Case Report:** We present a male patient at 68 years of age with proximal muscle atrophy of upper extremities and shoulders. Deep tendon reflexes in upper extremities were absent, while hyperactive in lower extremities. Plantar reflex was physiological on both sides. Fasciculations were visible in both arms. There were no signs of bulbar weakness. His condition was unchanged during 27 months after the onset of symptoms. **Conclusion:** The results of diagnostic procedures and clinical findings indicate the presence of flail-arm syndrome.

**Key words:** amyotrophic lateral sclerosis; brachial paresis; motor neuron disease; superoxide dismutase

**\*Adresa za dopisivanje:**

Prof. dr. sc. Mira Bučuk, dr. med.  
Klinika za neurologiju, KBC Rijeka  
Krešimirova 42, 51 000 Rijeka  
e-mail: bucukm@yahoo.com

<http://hrcak.srce.hr/medicina>

## UVOD

Bolest motornog neurona (BMN) je skupina neurodegenerativnih bolesti u kojih dolazi do propadanja motoneurona mozga i kralježnične moždine<sup>1</sup>. U stečene oblike BMN-a ubraja se amiotrofična lateralna skleroza (ALS), kao brzoprogresivni, fatalni i najčešći oblik BMN-a<sup>2</sup>. Oko 5 % oboljelih od ALS-a ima nasljedni oblik bolesti, od čega kod 15 do 20 % oboljelih postoji mutacija gena za enzim bakar/cink superoksid dismutazu (SOD1) na 21. kromosomu<sup>3</sup>. Kod stečenih oblika razmatra se mogućnost djelovanja više čimbenika (neurotoksični metali, infekcija neurotrofnim virusom, toksično djelovanje glutamata) koji uzrokuju mutaciju gena za enzim SOD1. Mutacija SOD1 gena uzrokuje smanjenu aktivnost SOD1 enzima, koji poprima štetne osobine i citotoksično djeluje na motoneurone izazivajući njihovo prerano starenje i smrt. Nije poznato zbog čega su motoneuroni posebno osjetljivi na mutaciju SOD1 gena. Pretpostavlja se kako dolazi do akumulacije štetnih superoksid radikala, pojačanog stvaranja drugih toksičnih radikala, stvaranja nakupina „lažnog”, pa time i za neurone toksičnog enzima SOD1.

U rjeđe stečene oblike BMN-a ubraja se progresivna mišićna atrofija, progresivna bulbarna paraliza te primarna lateralna skleroza<sup>4-5</sup>. U nasljedne oblike BMN-a ubraja se spinalna mišićna atrofija (SMA)<sup>6</sup>. *Flail-arm* sindrom (FAS) smatra se atipičnim oblikom ili varijantom ALS-a, premda neki autori smatraju da se radi o zasebnom obliku BMN-a<sup>7</sup>. Još davne 1886. godine opisan je skapulohumeralni oblik ALS-a, zbog specifičnog rasporeda mišićne atrofije koji vidimo i kod pacijenata s FAS-om<sup>8</sup>.

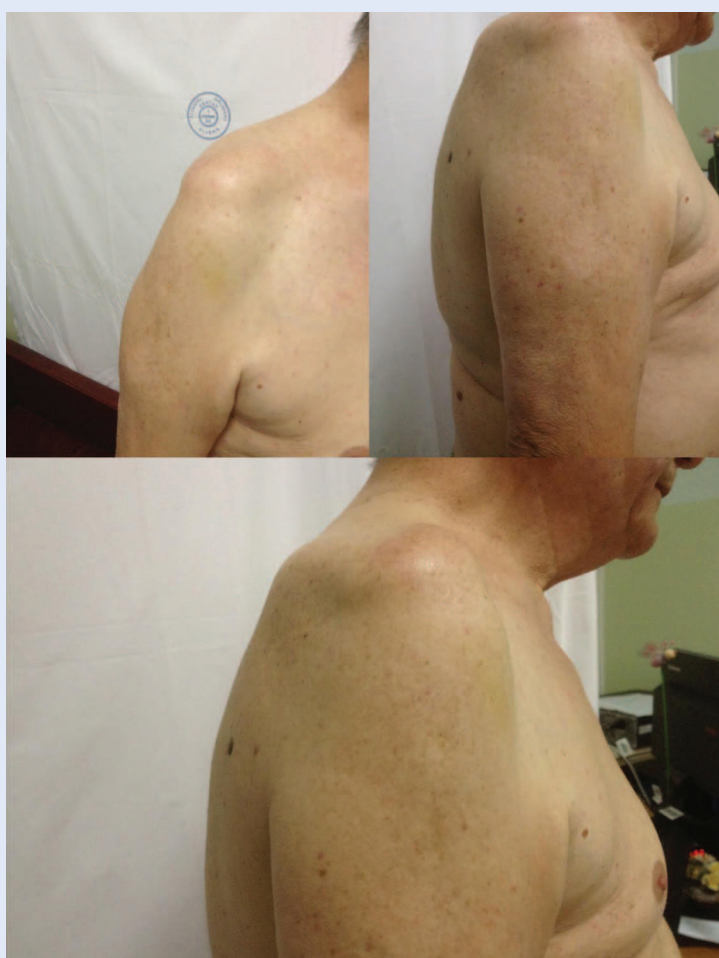Cilj je ovog rada prikaz pacijenta s brahijalnom diparezom, kod kojeg nastup i razvoj neurološkog deficita, kao i rezultati učinjenih pretraga, upućuju na *flail-arm* sindrom, varijantu amiotrofične lateralne skleroze.

## PRIKAZ SLUČAJA

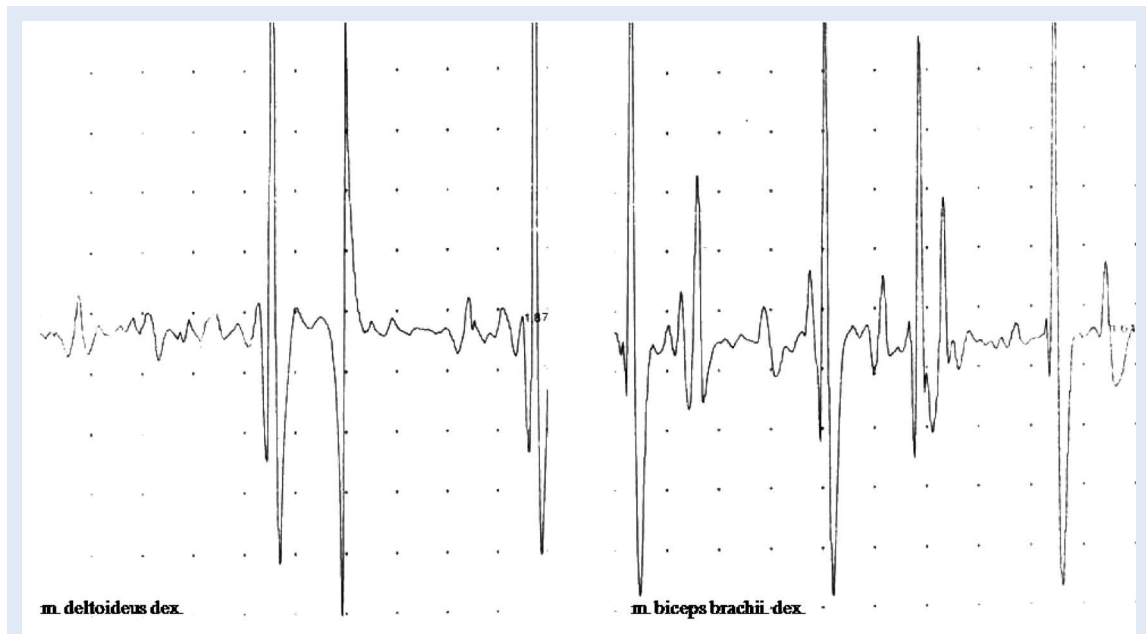
Šezdesetosmogodišnji pacijent hospitaliziran je zbog slabosti gornjih ekstremiteta. Simptomi su se javili godinu dana ranije, kada je primijetio da ne može podignuti desnu ruku. Tada je učinjen radiogram desnog ramenog zgloba, koji je poka-

zao kalcifikat u mekim čestimama desnog ramenog zgloba te je pacijent potom upućen na fizikalnu terapiju. Nakon šest mjeseci primijetio je da otežano odiže i lijevu ruku te je prvi put upućen neurologu. Kod neurološkog pregleda pacijent je bio uredne svijesti, pokretan, bez znakova poremećaja funkcije kranijalnih živaca. U gornjim ekstremitetima imao je asimetričnu slabost i hipotrofiju *m. supraspinatus*, *m. deltoideus* i *m. biceps brachii* uz nemogućnost abdukcije ruke i otežane fleksije podlaktica obostrano (slika 1). U mišićima de-

Kod postavljanja dijagnoze *flail-arm* sindroma treba razmišljati o primarnoj mišićnoj atrofiji, spinalnoj mišićnoj atrofiji, monomeličnoj amiotrofiji, multifokalnoj motornoj neuropatiji, post-polio sindromu, bolestima vratnog segmenta kralježnične moždine i spinalnih živaca te brahijalnog pleksusa.



**Slika 1.** Prikaz pacijenta s najizraženijim hipotrofičkim promjenama desne nadlaktice i ramenog pojasa.

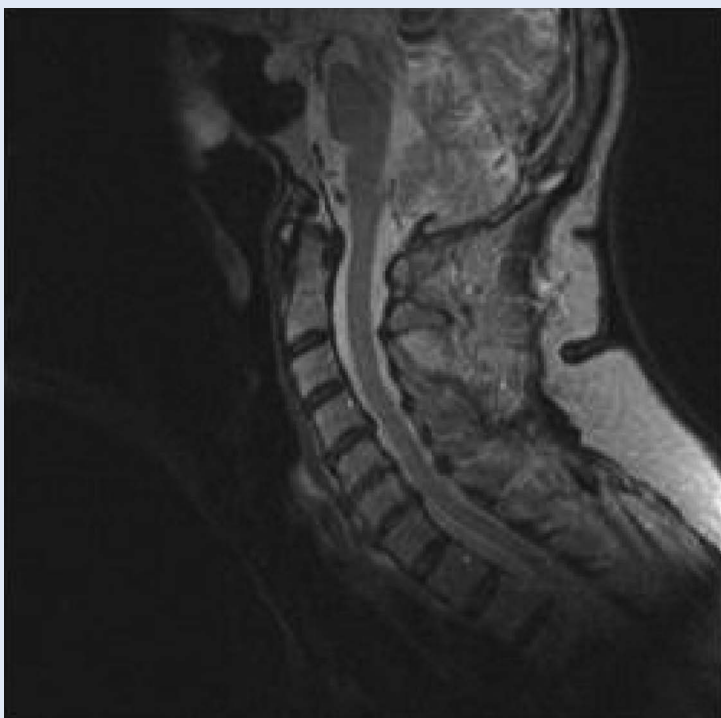


**Slika 2.** Elektromiografski zapis u *m. deltoideus dex.* i *m. biceps brachii dex.* koji prikazuju kronične neurogene promjene.

sne nadlaktice bile su vidljive rijetke fascikulacije. U donjim ekstremitetima tonus i trofika mišića bili su uredni. Miotatski refleksi gornjih ekstremiteta nisu se izazivali (0), dok su u donjim ekstre-

mitetima bili pojačani (3+). Plantarni refleksi je obostrano bio fiziološki. Duboki i površinski osjeti bili su uredni. Prethodno pacijent nije bio bolestan, osim što je povremeno osjećao bolove u vratu, ali bez širenja bolova u gornje udove.

Učinjena dijagnostička obrada uključivala je: laboratorijske pretrage, analizu cerebrospinalnog likvora, elektromioneurografiju (EMNG), magnetsku rezonanciju (MR) vratne kralježnice i mozga. Rezultati analize sedimentacije eritrocita, kompletne krvne slike, ureje, kreatinina, GuP-i, elektrolita, AST, ALT, GGT, proteinograma, elektroforeze serumskih proteina bili su uredni. Vrijednosti folata, vitamina B12 i bakra u serumu bile su uredne. Nalazi tumorskih markera i antigangliozidnih protutijela bili su negativni. Citološka i biokemijska analiza cerebrospinalnog likvora bila je uredna. Analiza seruma i cerebrospinalnog likvora na neurotropne viruse i *Borrelia burgdorferi* bila je negativna. Genetska analiza na mutaciju survival motor neuron (SMN1) gena bila je negativna. Detekcijska elektromiografija pokazala je kronične neurogene promjene u svim mišićima gornjih ekstremiteta, osobito izražene u *m. deltoideus*, *m. supraspinatus* i *m. biceps brachii* desno, dok je u donjim ekstremitetima nalaz bio uredan (slika 2). Neurografska analiza perifernih živaca gornjih i donjih ekstremiteta (*n. ulnaris*, *n. media-*



**Slika 3.** Snimak magnetske rezonancije vratne kralježnice. Vidljive su degenerativne promjene, ali bez znakova medulopatije i kompresije spinalnih živaca.

*nus*, *n. peroneus*, *n. tibialis*, *n. suralis* obostrano pokazala je normale brzine provodljivosti osjetnih i motornih vlakana te uredne amplitude evociranih motornih i osjetnih potencijala. F-val, registriran u *m. abd. poll. brevis*, *m. abd. digiti min.*, *m. ext. dig. brevis* bio je obostrano uredan. Proširenost kroničnih neurogenih promjena u mišićima gornjih ekstremiteta ukazivala je na promjene koje se vide kod BMN-a. MR vratne kralježnice pokazao je degenerativne promjene, ali bez znakova medulopatije i kompresije spinalnih živaca (slika 3). MR mozga bio je uredan.

#### RASPRAVA

Termin FAS prvi je upotrijebio Hu 1998. godine<sup>7</sup>. Za FAS je karakteristično da oboljeli u ranoj fazi bolesti imaju simptome poremećaja donjeg motoneurona u gornjim ekstremitetima, što se očituje atrofijom proksimalnih mišića. Nemaju simptome poremećaja funkcije bulbarne muskulature, niti simptome poremećaja funkcije gornjeg motoneurona, a ako oni postoje vrlo su blagi. Slabost je izražena u *m. supraspinatus*, *m. infraspinatus* i *m. deltoideus*. Atrofija mišića sporo napreduje, dok se smetnje gutanja, govora i žvakanja, kao i spastičan hod javljaju tijekom bolesti, ali kasnije nego kod pacijenata s klasičnim ALS-om. Stoga je vremensko preživljavanje pacijenata s FAS-om duže. Hu i suradnici iz skupine od 395 pacijenata s dijagnozom ALS-a izdvojili su 39 pacijenata u čijoj je kliničkoj slici u početku dominirala slabost proksimalnih mišića gornjih ekstremiteta s vrlo malim ili nikakvim znacima slabosti mišića donjih ekstremiteta i s malim ili nikakvim znacima slabosti bulbarne muskulature. Ovu skupinu pacijenata označili su kao *flail-arm* sindrom. Kada su usporedili kliničku sliku ovih 39 pacijenata s FAS-om s ostalih 356 pacijenata s ALS-om, vidjeli su da se srednja životna dob pojave prvih simptoma u obje skupine ne razlikuje (58 godina u FAS-a prema 55 godina u ALS-a), no FAS se znatno češće javljao u muškaraca (odnos M : Ž iznosio je 9 : 1 kod FAS-a prema 1,5 : 1 kod ALS-a). Pacijente su pratili tijekom 24 mjeseca (FAS) i 20 mjeseci (ALS). Preživljavanje je u FAS skupini iznosilo 57 mjeseci prema 39 mjeseci u ALS skupini. Razlika nije bila statistički značajna vjerojatno zbog male

skupine pacijenata. Premda klinička slika pacijenata s FAS-om pokazuje najveći gubitak motoneurona u vratnom dijelu kralježnične moždine, mišići dijafragme budu dugo vremena očuvani i pacijenti nemaju smetnje disanja<sup>7</sup>. Sasaki je 1999. godine opisao 8 pacijenata s proksimalnom slabosti i atrofijama mišića gornjih ekstremiteta<sup>8</sup>. Pacijente slične kliničke prezentacije s atrofijama mišića ramenog pojasa i nadlaktica opisao je 1980. godine Furukawa, smatrajući da su posljedica progresivne mišićne atrofije<sup>9</sup>.

*Flail-arm* sindrom smatra se atipičnim oblikom ALS-a. U ranoj fazi pacijenti razvijaju atrofiju mišića ramenog pojasa i nadlaktica, nemaju bulbarnih simptoma niti simptoma oštećenja gornjeg motoneurona, a ako postoje, vrlo su blagi. Mišićna slabost sporo napreduje, tako da je preživljavanje u odnosu na pacijente s klasičnim ALS-om duže.

Diferencijalna dijagnoza FAS-a obuhvaća primarnu mišićnu atrofiju (PMA), već ranije spomenutu SMA, monomeličnu amiotrofiju (MA), multifokalnu motornu neuropatiju (MMN), post-polio sindrom (PPS), siringomijeliju, traumatske i degenerativne promjene cervikalne kralježnice, spinalne tumore i bolesti brahijalnog plexusa.

PMA je rijedak oblik BMN-a. Očituje se simptomima poremećaja funkcije donjeg motoneurona, zbog čega je u početnom stadiju teško razlikovati PMA i FAS<sup>9-10</sup>. Smatra se da samo 4 % pacijenata s BMN-om boluje od PMA-a<sup>11</sup>. Pacijenti s PMA-om nakon dužeg perioda razvijaju znakove oštećenja gornjeg motoneurona (povišene miotatske reflekse, pozitivan Babinskijev znak, bulbarne simptome), što ukazuje na razvoj ALS-a. PMA ima bolju prognozu od ALS-a zbog sporije progresije simptoma, a preživljavanje je u odnosu na ALS duže (u 33 % pacijenata s PMA-om preživljavanje je iznosilo 5 godina, prema 20 % u pacijenata s ALS-om; u 12 % pacijenata s PMA-om preživljavanje je iznosilo 10 godina, prema 6 % u pacijenata s ALS-om)<sup>11</sup>.

MMN pripada skupini autoimunih motornih neuropatija. Obilježava ga spori razvoj asimetrične slabosti i atrofije pretežno distalnih dijelova gornjih ekstremiteta u distribuciji 1 – 2 živca, bez



osjetnih smetnji, miotatski refleksi se ne izazivaju, a pacijenti ne razvijaju znakove oštećenja gornjeg motoneurona<sup>12</sup>. U krvi su često pozitivna anti-GM1 protutijela, a elektrofiziološka analiza perifernih živaca pokazuje blok provođenja.

MA ili Hirayama bolest rijetka je bolest donjeg motoneurona dobre prognoze koja se pretežno javlja kod muškaraca (M : Ž = 20 : 1) mlađe životne dobi, od 5 do 25 godina. Obilježava je slabost distalnih dijelova pretežno gornjih ekstremiteta, spora progresija tijekom 3 do 9 godina kada simptomi dosegnu plato i ne progrediraju<sup>13</sup>. U rjeđim slučajevima nastaje progresija simptoma nakon 40 godina i širenje na suprotni ekstremitet. Najveći je broj slučajeva opisan u azijskim zemljama<sup>13</sup>.

Post-polio sindrom (PPS) javlja se kod 30 do 70 % osoba koje su preboljele poliomijelitis, a obilježava ga pogoršanje mišićne slabosti od 10 do 70 godina nakon oporavka od preboljelog poliomijelitisa<sup>14</sup>. Uzrok je nepoznat, ali se smatra da nije posljedica reaktivacije virusa već djelovanja niza vanjskih čimbenika, kao npr. preopterećenost očuvanih mišića pretjeranim fizičkim radom ili promjene u zglobovima i kralježnici u poliomijelitisom zahvaćenom dijelu tijela. Prilikom postavljanja dijagnoze treba voditi računa o tome da je nakon preboljelog poliomijelitisa postojao duži period kliničke stabilnosti kroz nekoliko desetljeća te o isključenju drugih uzroka.

SMA je skupina bolesti donjeg motornog neurona koja se nasljeđuje autosomno recesivnim putem<sup>6</sup>. Kod oboljelih nedostaje SMN1 gen ili je prisutna mutacija SMN1 gena na petom kromosomu koji je odgovoran za stvaranje SMN1 enzima važnog za razvoj i opstanak motoneurona. Postoji više oblika SMA sa simptomima mišićne slabosti koji se javljaju u dojenačkoj dobi, pa sve do adultnih sporo progresivnih oblika kada se simptomi javljaju nakon 30. godine života.

Pacijenti s FAS-om su u godinama kada se češće nalaze degenerativne promjene u području vratne kralježnice, pa su izostanci radikularnih bolova, parestezija duž ekstremiteta te poremećaja osjeta korisni pri postavljanju dijagnoze<sup>15</sup>. Siringomijelija, traumatske promjene u području cervikalne kralježnice te spinalni tumori mogu se očitovati znacima oštećenja gornjeg i/ili donjeg motoneurona, no i ovdje se pored motornih jav-

ljaju i osjetni simptomi, dok neurološki nalaz pokazuje poremećaj pojedinih kvaliteta osjeta, što kod pacijenata s FAS-om, kao i općenito kod pacijenata s BMN-om ne nalazimo. Bolesti brahijalnog pleksusa imaju različitu etiologiju (trauma, kompresija, upala, autoimuni procesi) no i njih obilježavaju osjetne i bolne senzacije.

Naš je pacijent muškarac sa simptomima mišićne slabosti koji su nastupili u dobi kada se FAS najčešće javlja. Razvio je proksimalnu slabost i hipotrofiju mišića gornjih ekstremiteta, bez bulbarnih smetnji, sa znacima oštećenja gornjeg motoneurona u donjim ekstremitetima. Anamneza o preboljelom poliomijelitisu bila je negativna kao i molekularno-genetička analiza na SMA. Neurografija perifernih živaca nije pokazala blok provođenja tipičan za MMN. PMA je isključen zbog prisutnih znakova poremećaja gornjeg motoneurona u donjim ekstremitetima, dok se MA javlja u osoba mlađe životne dobi. MR vratne kralježnice pokazao je degenerativne promjene, što nije neuobičajen nalaz u osoba starije životne dobi, ali bez znakova medulopatije ili kompresije spinalnih živaca.

Na osnovi kliničke slike i EMNG analize zadovoljeni su El Escorial kriteriji Svjetske neurološke federacije za ALS, tj. za vjerojatni laboratorijski podržan ALS<sup>16-17</sup>. No, s obzirom na to da 27 mjeseci od nastupa nije došlo do progresije simptoma (što je karakteristika klasičnog oblika ALS-a), a pacijent je pokretan i nema bulbarnih smetnji niti smetnji disanja, dijagnoza FAS-a, kao atipičnog oblika ALS-a, čini se vrlo vjerojatnom.

#### ZAKLJUČAK

Anamneza, klinička slika i rezultati učinjenih pretraga kod našeg pacijenta postavili su sumnju na BMN. Pacijenta smo pratili tijekom 27 mjeseci. U tom je razdoblju kod pacijenta neurološki i EMNG nalaz bio nepromijenjen. S obzirom na nastup, tijek i razvoj neurološkog deficita, EMNG nalaz te nalaze učinjenih laboratorijskih i neuroradioloških pretraga naš je zaključak bio da pacijent boluje od atipičnog oblika ALS-a, tim više što niti 27 mjeseci od pojave prvih simptoma nije razvio bulbarne smetnje.

**Izjava o sukobu interesa:** autori izjavljuju da ne postoji sukob interesa.

## LITERATURA

1. Partington T. Motor neuron disease. *Postgra Med J* 1962;38:383-95.
2. Walling A. Amyotrophic lateral sclerosis: Lou Gehrig's disease. *Am Fam Physician* 1999;59:1489-96.
3. Saccon RA, Bunton-Stasyshyn RK, Fisher EM, Fratta P. Is SOD1 loss of function involved in amyotrophic lateral sclerosis? *Brain* 2013;136:2342-58.
4. Visser J, de Jong JM, de Visser M. The history of progressive muscular atrophy: Syndrome or disease? *Neurology* 2008;70:723-7.
5. Tartaglia MC, Rowe A, Findlater K, Orange JB, Grace G, Strong MJ. Differentiation between primary lateral sclerosis and amyotrophic lateral sclerosis: examination of symptoms and signs at disease onset and during follow-up. *Arch Neurol* 2007;64:232-6.
6. Prior TW. Spinal muscular atrophy diagnostics. *J Child Neurol* 2007;22:952.
7. Hu MTM, Ellis CM, Al-Chalabi A, Leigh PN, Shaw CE. Flail-arm syndrome: a distinctive variant of amyotrophic lateral sclerosis. *J Neurol Neurosurg Psychiatry* 1998;65:950-1.
8. Sasaki S, Iwata M. Atypical form of amyotrophic lateral sclerosis. *J Neurol Neurosurg Psychiatry* 1999;66:581-5.
9. Furukawa T. Muscular atrophy of forme de suspension. *Neurol Med* 1980;13:574-5.
10. Ince PG, Evans J, Knopp M, Forster G, Hamdalla HH, Wharton SB et al. Corticospinal tract degeneration in the progressive muscular atrophy variant of ALS. *Neurology* 2003;60:1252-8.
11. Wijesekera LC, Mathers S, Talman P, Galtrey C, Parkinson MH, Ganesalingam J et al. Natural history and clinical features of the flail-arm and flail-leg ALS variants. *Neurology* 2009;72:1087-94.
12. van Schaik IN, Boucheb P, Illac I, Leger J-M, Van den Berghd P, Cornblathe DR et al. European Federation of Neurological Societies/Peripheral Nerve Society guideline on management of multifocal motor neuropathy. *Europ J Neurol* 2006;13:802-8.
13. Münchau A, Rosenkranz T. Benign monomelic amyotrophy of the lower limb-case report and brief review of the literature. *Eur Neurol* 2000;43:238-40.
14. Weichers DO. Late effects of polio: historical perspectives. *In: Halstead LS, Weichers DO (eds). Research and Clinical Aspects of the Late Effects of Poliomyelitis. March of Dimes Birth Defects Foundation. New York: White Plains, 1987; 1-11.*
15. Wilkinson M. Motor neuron disease and cervical spondylosis. *In: Norris FH, Kurland L (eds). Motor neuron disease: research on amyotrophic lateral sclerosis and related disorders. Vol II. New York: Grune and Stratton, 1968;130-4.*
16. Brooks BR. El Escorial World Federation of Neurology criteria for the diagnosis of amyotrophic lateral sclerosis. Subcommittee on Motor Neuron Diseases/Amyotrophic Lateral Sclerosis of the World Federation of Neurology Research Group on Neuromuscular Diseases and the El Escorial "Clinical limits of amyotrophic lateral sclerosis" workshop contributors. *J Neurol Sci* 1994; 124:96-107.
17. Brooks BR, Miller RG, Swash M, Munsat TL. World Federation of Neurology Research Group on Motor Neuron Diseases. El Escorial revisited: revised criteria for the diagnosis of amyotrophic lateral sclerosis. *Amyotroph Lateral Scler Other Motor Neuron Disord* 2000; 1:293-9.