

Artroskopija ručnog zgloba

Jotanović, Zdravko; Mamula, Mihaela; Vlahović, Tomislav; Mihelić, Radovan; Hero, Mario; Butorac, Željko; Mikačević, Marijan; Jurdana, Hari; Gulan, Gordan; Šestan, Branko

Source / Izvornik: **Medicina Fluminensis : Medicina Fluminensis, 2013, 49, 292 - 300**

Journal article, Published version

Rad u časopisu, Objavljena verzija rada (izdavačev PDF)

Permanent link / Trajna poveznica: <https://urn.nsk.hr/urn:nbn:hr:184:202219>

Rights / Prava: [In copyright](#)/[Zaštićeno autorskim pravom.](#)

Download date / Datum preuzimanja: **2025-03-12**



Repository / Repozitorij:

[Repository of the University of Rijeka, Faculty of Medicine - FMRI Repository](#)



Artroskopija ručnog zgloba

Wrist arthroscopy

Zdravko Jotanović^{1*}, Mihaela Mamula², Tomislav Vlahović³, Radovan Mihelić¹, Mario Hero¹,
Željko Butorac¹, Marijan Mikačević¹, Hari Jurdana¹, Gordan Gulan¹, Branko Šestan¹

¹Klinika za ortopediju Lovran, Lovran

²Klinički zavod za radiologiju,
KBC Rijeka, Rijeka

³Klinika za traumatologiju,
KBC „Sestre milosrdnice“, Zagreb

Primljeno: 19. 11. 2012.

Prihvaćeno: 10. 1. 2013.

Adresa za dopisivanje:

*Zdravko Jotanović, dr. med.

Klinika za ortopediju Lovran

Šetalište maršala Tita 1, 51 415 Lovran

e-mail: zjotanov@inet.hr

<http://hrcak.srce.hr/medicina>

Sažetak. Artroskopija ručnog zgloba je minimalno invazivna endoskopska metoda koja omogućuje dijagnosticiranje i liječenje pojedinih bolesti i ozljeda ručnog zgloba (RZ), mediokarpalnog zgloba (MKZ) i distalnog radioulnarnog zgloba (DRUZ). Ovu minimalno invazivnu kiruršku metodu prvi je opisao Yung-Cheng Chen 1979., no njezina šira primjena u kliničkoj praksi počinje tek nakon 1986., kada je Terry Lane Whipple preporučio distrakciju RZ-a i precizne lokalizacije ulaznih mjesta (portala), kako bi se učinila pravilna i potpuna evaluacija RZ-a prilikom izvođenja artroskopije. Iako je prvotno artroskopija RZ-a bila samo dijagnostička metoda, tijekom vremena, zahvaljujući kontinuiranom napretku tehnologije i uvođenju inovacija u instrumentaciji i operativnoj tehnici, artroskopija RZ-a postaje i terapijska metoda. Cilj ovog rada prikazati je osnove o artroskopiji RZ-a, a one uključuju: povijesni razvoj, indikacije i kontraindikacije, evaluaciju i probir bolesnika za artroskopiju RZ-a na temelju anamneze, fizikalnog pregleda i slikovne obrade, pripremu za artroskopiju RZ-a, potrebnu opremu, poznavanje izvanzglobne anatomije, portale (ulazna mjesta), poznavanje unutarzglobne anatomije, preduvjete, tehniku artroskopije RZ-a, prednosti i nedostatke ove operativne metode, komplikacije i zaključak.

Ključne riječi: artroskopija, karpalni zglobovi, minimalno invazivne kirurške procedure, ručni zglob

Abstract. Wrist arthroscopy is minimally invasive endoscopic procedure which enables the diagnosis and treatment of certain diseases and injuries of the wrist joint (WJ), midcarpal joints (MCJs) and distal radioulnar joint (DRUJ). This minimally invasive surgical procedure was first described by Yung-Cheng Chen in 1979. However, its widespread application in clinical practice began after 1986, when Terry Lane Whipple recommended wrist distraction and precise localization of portals to do proper and complete evaluation of the wrist when performing arthroscopy. Although initially wrist arthroscopy was only a diagnostic tool, during time due to the continuous advancement of technology and the introduction of innovations in instrumentation and surgical technique, wrist arthroscopy became a therapeutic method. The aim of this professional paper is to present the basics of wrist arthroscopy, which include: historical development, indications and contraindications, evaluation and selection of patients for wrist arthroscopy on the basis of history, physical examination and diagnostic imaging procedures, wrist arthroscopy setup, the necessary equipment, superficial anatomy, portals, intraarticular anatomy, preconditions, technique of wrist arthroscopy, the advantages and disadvantages of this surgical procedure, complications, and conclusion.

Key words: arthroscopy, carpal joints, minimally invasive surgical procedures, wrist joint

UVOD

Artroskopija je minimalno invazivna kirurška procedura kojom se pomoću endoskopa omogućuje dijagnosticiranje i liječenje pojedinih bolesti i ozljeda određenih zglobova mišićno-koštanog sustava. Iako se do unatrag 12 godina u literaturi predmnijevalo da je za njezin razvoj zaslužan profesor Kenji Takagi s Univerziteta u Tokiju, koji je 1918. godine učinio artroskopiju koljena na kavernu pomoću cistoskopa¹, prvu artroskopiju koljena učinio je danski liječnik Severin Nordentoft iz Aarhusa 1912. godine pomoću laparoscopa². Porađi veličine, oblika i konstrukcije tadašnjih artroskopa (dugi artroskopi velikog promjera bez zakrivljenosti artroskopske leće pod određenim kutom), bilo je potrebno više od 60 godina kontinuiranog napretka tehnologije i uvođenja inovacija u instrumentaciji kako bi se razvio odgovarajući instrumentarij za artroskopiju malih zglobova. Tako je prvu artroskopiju ručnog zgloba (ARZ) opisao Yung-Cheng Chen 1979. godine³. Sedam godina kasnije, James H. Roth održao je predavanje o ARZ-u na godišnjem skupu Američke akademije ortopedskih kirurga (engl. *American Academy of Orthopaedic Surgeons*; AAOS), što je ARZ dovelo u središte pažnje ortopedске javnosti⁴. Od tada se ARZ, kao minimalno invazivna endoskopska dijagnostička i terapijska procedura, kontinuirano razvija omogućavajući liječenje pojedinih bolesti i ozljeda RZ-a i šake na minimalno invazivni način, a bolesnicima poželjniji kozmetički rezultat, kraći ostanak u bolnici, brži oporavak i raniji povratak radnim i sportskim aktivnostima⁵.

INDIKACIJE I KONTRAINDIKACIJE ZA ARTROSKOPIJU RUČNOG ZGLOBA

ARZ predstavlja nadopunu u postavljanju potpune dijagnoze nakon postavljanja radne dijagnoze pomoću anamneze, fizikalnog pregleda i slikovne obrade bolesnika s problematikom ručnog zgloba⁶. Ova minimalno invazivna endoskopska metoda korisna je u evaluaciji bolesnika s nerazjašnjenim bolom i ograničenom pokretljivošću RZ-a, poglavito u slučaju kada sve preostale neinvazivne dijagnostičke metode nisu dostatne za postavljanje točne dijagnoze⁷. Iako se u početku primjenjivao samo u dijagnostičke svrhe, tijekom vremena ARZ se po-

čeo koristiti i u terapijske svrhe. Danas postoji velik broj indikacija za ARZ, a navodimo ih u tablici 1.

Kontraindikacije za ARZ uglavnom su ograničene na traumu ili oteklinu RZ-a koje remete normalnu anatomiju ili značajno oštećenje zglobne kapsule, što će posljedično dovesti do istjecanja tekućine prilikom eventualnog ARZ-a⁶.

Artroskopija ručnog zgloba (ARZ), kao minimalno invazivna endoskopska metoda, omogućuje dijagnosticiranje i liječenje pojedinih bolesti i ozljeda ručnog zgloba (RZ), mediokarpalnog zgloba (MKZ) i distalnog radioulnarnog zgloba (DRUZ).

PROBIR BOLESNIKA ZA ARTROSKOPIJU RUČNOG ZGLOBA

Evaluacija i probir bolesnika za ARZ čini se na temelju anamneze, fizikalnog pregleda i slikovne obrade bolesnika. Naime ako se ne može postaviti dijagnoza na temelju prethodno navedene obrade bolesnika s problematikom ručnog zgloba, pomoću ARZ-a može se dobiti malo dodatnih informacija⁷. Pažljivo uzimanje anamneze pomaže usmjeravanju liječnika na mogući uzrok tegoba s RZ-om te usmjerava fizikalni pregled na suspektu patologiju⁶. Prilikom fizikalnog pregleda moraju se utvrditi aktivnosti koje pojačavaju ili smanjuju tegobe s RZ-om, gubitak funkcije RZ-a te saznati postoji li smanjena sposobnost obavljanja svakodnevnih slobodnih i radnih aktivnosti bolesnika⁶. Metoda fizikalnog pregleda predstavlja najtočniju metodu za postavljanje dijagnoze u bolesnika s problematikom RZ-a⁹. Svi zglobovi, uključujući RZ, MKZ i DRUZ, moraju biti pažljivo pregledani metodama inspekcije, palpacije i provokativnih testova⁶. Područja otekline, napetosti i/ili bola u području RZ-a upućuju na specifičnu patologiju, a prilikom fizikalnog pregleda treba se učiniti i palpacija tetiva te procjena neurološkog i cirkulatornog statusa⁶.

Za postavljanje dijagnoze u bolesnika s problematikom RZ-a potrebna je i slikovna obrada bolesnika. Ona uključuje rutinsku radiološku obradu kao što su standardni (posteroanteriorni i lateralni) i kosi radiogrami RZ-a i šake, na kojima se procje-

Tablica 1. Indikacije za artroskopiju ručnog zgloba⁸**Table 1** Indications for wrist arthroscopy⁸

	Mekotkivne strukture	Koštane strukture
Dijagnostička artroskopija	<ul style="list-style-type: none"> - bol u području ručnog zgloba nepoznata uzroka koja traje duže od 3 mjeseca - sinovijalna biopsija - odstranjenje slobodnih zglobnih tijela - „oslobađanje” unutarzglobnih priraslica - debridman hrskavičnih oštećenja 	<ul style="list-style-type: none"> - procjena instabiliteta - stupnjevanje Kienböckove bolesti - stupnjevanje prije djelomične artrodeze (ukočenja) ručnog zgloba - odstranjenje slobodnih zglobnih tijela
„Ektomijske” procedure	<ul style="list-style-type: none"> - uzorkovanje za mikrobiološku analizu, drenaža i lavaža zgloba - dorzalni i volarni gangliji - intraosealni ligamenti - sinovektomija - ozljede triangularnog fibrokartilaginoznog kompleksa (TFCC) - oštećenja zglobne hrskavice 	<ul style="list-style-type: none"> - proksimalni pol čunaste kosti (os scaphoideum) - distalni pol čunaste kosti (os scaphoideum) - distalni dio lakatne kosti („wafer” procedura) - kukasta kost (os hamatum) - polumjesečasta kost (os lunatum) - os carpi centrale (os centrale) - graškasta kost (os pisiforme) - odstranjenje proksimalnog reda zapeščajnih kostiju - debridman skafo-trapezio-trapezoidalnog (STT) zgloba - stiloidni izdanak lakatne kosti
Procedure „skupljanja” (nabiranja) tkiva	<ul style="list-style-type: none"> - „skupljanja” (nabiranja) zglobne kapsule ili ligamenata pomoću radiofrekvencije 	
Kirurško „opuštanje” mekih tkiva	<ul style="list-style-type: none"> - „opuštanje” volarne kapsule - „opuštanje” dorzalne kapsule 	
Procedure „popravljanja”	<ul style="list-style-type: none"> - dorzalni radiokarpalni ligament - skafolunatni (S-L) instabilitet - lunotrikvetralni (L-T) instabilitet - šivanje TFCC-a 	<ul style="list-style-type: none"> - prijelomi distalnog dijela palčane kosti - perilunatna dislokacija - prijelomi čunaste kosti
Procedure „obnavljanja”	<ul style="list-style-type: none"> - rekonstrukcija S-L ligamenta - stabilizacija distalnog radioulnarnog zgloba 	<ul style="list-style-type: none"> - primjena koštanog presatka kod nesraštavanja prijeloma čunaste kosti - djelomična artrodeza ručnog zgloba - potpuna artrodeza ručnog zgloba

njuje postoje li znakovi koštane traume, instabiliteta ili degenerativnih promjena u području RZ-a, MKZ-a i DRUZ-a te specijalne snimke RZ-a i šake, kao što su snimke u pronaciji, supinaciji, sa stisnutom šakom, snimka karpalnog tunela i stres snimke, koje su indicirane kod sumnje na postojanje specifične patologije⁶. Ako se dijagnoza kod bolesnika s problematikom RZ-a ne može postaviti niti nakon učinjene rutinske radiološke obrade, tada je indicirana dodatna radiološka obrada kompjutoriziranom tomografijom (CT), magnetskom rezonancijom (MR) i/ili MR artrografija. Prije indiciranja ARZ-a, u bilo kojeg bolesnika s tegobama RZ-a, moraju biti iscrpljene sve mjere neoperativnog liječenja. U te mjere ubrajamo privremeno postavljanje imobilizacije RZ-a, uporabu nesteroidnih antiinflatornih lijekova, primjenu intraartikularnih blokada te fizikalnu terapiju⁶. Ako su sve ove mjere neoperativnog liječenja u pojed-

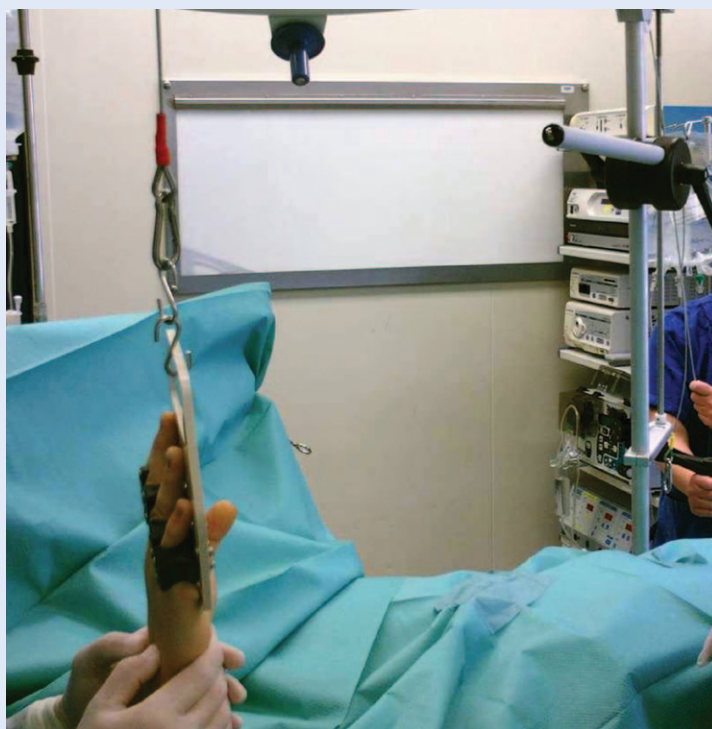
nog bolesnika iscrpljene nakon potpune obrade bolesnika (anamneza, fizikalni pregled, standardna i dodatna radiološka obrada), a tegobe u vidu bolova i ograničene pokretljivosti RZ-a traju duže od 3 mjeseca, tada postoji indikacija za ARZ.

PRIPREMA ZA ARTROSKOPIJU RUČNOG ZGLOBA I POTREBNA OPREMA

Prije izvođenja ARZ-a potrebno je učiniti svu neophodnu pripremu koja uključuje: anesteziju bolesnika, pravilno pozicioniranje bolesnika na operacijskom stolu, postavljanje esmarhove poveseke i fiksacija ruke koja će se operirati, pozicioniranje anesteziološke opreme i anesteziološkog tima, pozicioniranje mehaničke opreme, pranje i pokrivanje operativnog polja, pozicioniranje instrumentara, asistenta i operatera te distrakcija RZ-a. Za anesteziju bolesnika predviđenog za ARZ može se primijeniti opća ili regionalna anestezija. Bole-

snik predviđen za ARZ pozicionira se na operacijskom stolu u ležećoj poziciji na leđima. Potom se, uz pomoć gumene poveske, učini blijeda staza ruke koja će se operirati uz prethodno postavljanje esmarhove poveske na nadlakticu. Esmarhova poveska se zatim napuše na 250 mmHg. Slijedi fiksacija distalnog dijela nadlaktice na držač za ruku s abdukcijom ruke u ramenom zglobu od 90°. U međuvremenu se učini pozicioniranje anesteziološke opreme i tima, kao i pozicioniranje mehaničke opreme koja uključuje artroskopski stup s TV monitorom, DVD snimačem, izvorom hladnog svjetla, motoriziranim artroskopskim abraderom i uređajem s radiofrekvencijskom elektrodom. Nakon pranja i pokrivanja operativnog polja čini se distrakcija RZ-a pomoću jednog od mnogobrojnih distrakcijskih sustava prisutnih na tržištu. Distrakcija RZ-a postiže se djelovanjem sile trakcije na šaku fiksiranu u držaču za prste ili šaku u vertikalnom smjeru prema gore (ruka koja se operira je u abdukciji i vanjskoj rotaciji ramena od 90°, fleksiji lakta od 90° i neutralnoj rotaciji podlaktice), dok protusilu predstavlja poveska („čičak-traka“) koja fiksira distalni dio nadlaktice na držač za ruku. U Klinici za ortopediju Lovran prilikom izvođenja ARZ-a koristimo se distrakcijskim sustavom u 3 točke i atraumatskim držačem za šaku (slika 1). Naime upravo je uvođenje distrakcije RZ-a dovelo do značajnog napretka u izvođenju ARZ-a⁶. Distrakcija je nužna kako bi se poboljšao prikaz, omogućio adekvatni prostor za manevriranje instrumentima te učinila potpuna evaluacija mekotkivnih i koštanih struktura RZ-a, MKZ-a i DRUZ-a⁹. Slijedi pozicioniranje instrumentara, asistenta i operatera. Operater stoji ili sjedi okrenut licem prema dorzumu šake, asistent je okrenut licem prema dlanu šake bolesnika, dok je instrumentar licem okrenut prema ularnom rubu šake.

ARZ zahtijeva uporabu sofisticiranog kirurškog instrumentarija malih dimenzija. Za izvođenje ARZ-a potreban je artroskop promjera od 1,7 do 3 mm s nagibom artroskopske leće pod određenim kutom (od 30° do 70°) i dužinom cijevi artroskopa od 100 do 120 mm, metalna „košuljica“ za artroskop, tupi uvođač za artroskop, motorizirani artroskopski abrader promjera 2,7 do 2,9 mm sa sinovijalnim i hrskavičnim nastavcima, artroskop-



Slika 1. Distrakcijski sustav za artroskopiju ručnog zgloba
Figure 1 Distraction system for wrist arthroscopy

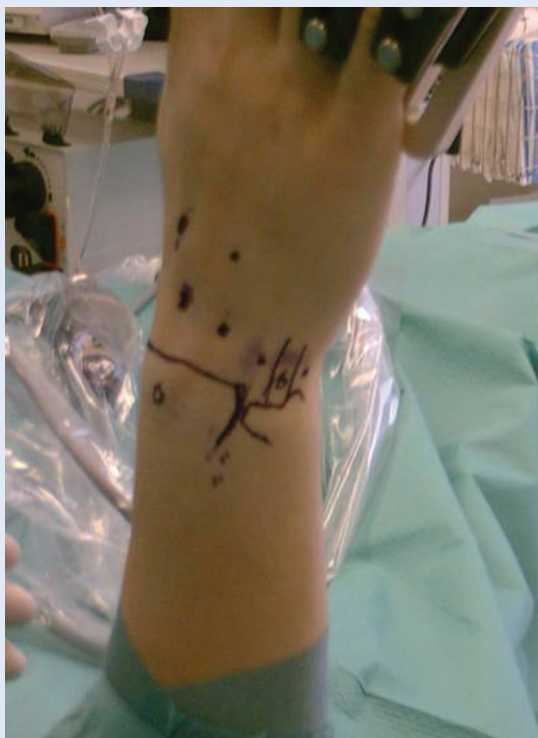ska kukica (proba) promjera 1,7 do 2,5 mm, hvataljka tipa „mosquito“, artroskopske hvatalice i rezalice itd.^{6,10} U Klinici za ortopediju Lovran pri ARZ-u koristimo artroskop promjera 2,4 mm s nagibom artroskopske leće od 30° i dužinom cijevi artroskopa od 110 mm, motoriziranim artroskopskim abraderom promjera 2,7 mm, artroskopskom kukicom (probom) promjera 2,4 mm i dužine 100 mm te artroskopskim hvatalicama i rezalicama dužine 100 mm.

IZVANZGLOBNA ANATOMIJA

Prije izvođenja ARZ-a važno je prepoznati i označiti izvanzglobne anatomske strukture u području RZ-a, čime se omogućuje sigurno uvođenje artroskopa i instrumenata kroz ulazna mjesta (portale) kako bi se pregledale i procijenile sve unutarzglobne anatomske strukture¹¹⁻¹⁸. Razumijevanje odnosa između izvanzglobnih i unutarzglobnih anatomskih struktura u području RZ-a nužno je za pravilno postavljanje portala, izvođenje ARZ-a te preveniranje oštećenja okolnih živaca, žila i tetiva, ali i intraartikularnih struktura⁶. Kako bi se pravilno postavili portali, nužno je prepoznati i označiti površinske anatomske strukture u po-

dručju RZ-a i šake prije reza kože, a to su: stiloidni nastavak palčane kosti, distalni dio palčane kosti, Listerov tuberkul, zglobnu liniju RZ-a, područje DRUZ-a, distalni dio lakatne kosti, stiloidni nastavak lakatne kosti, radijalni rub 3. prsta, uzdužnu središnju liniju 4. prsta, žljeb glavičaste kosti te 6 ekstenzornih odjeljaka u području dorzalne strane RZ-a kroz koje prolazi 12 ekstenzornih tetiva⁶ (slika 2). Tek nakon što se prepoznaju i označe sve prethodno navedene površinske anatomske strukture, mogu se pravilno kreirati portali za sigurno izvođenje ARZ-a.

Uz pridržavanje osnovnih načela indikacije i probira bolesnika, ARZ može biti iznimno koristan u dijagnosticiranju i liječenju pojedinih bolesti i ozljeda RZ-a i/ili MKZ-a i/ili DRUZ-a na minimalno invazivan način, omogućavajući takvim bolesnicima poželjniji kozmetički rezultat, kraći ostanak u bolnici, brži oporavak i raniji povratak radnim i sportskim aktivnostima.



Slika 2. Označene površinske anatomske strukture te portali za artroskopiju ručnog zgloba
Figure 2 Anatomical landmarks and portals for wrist arthroscopy

ULAZNA MJESTA (PORTALI) I UNUTARZGLOBNA ANATOMIJA

Ulazna mjesta (portali) za uvođenje artroskopa i instrumenata dijele se u dvije osnovne skupine: dorzalne i volarne. Dorzalni portali, s obzirom na činjenicu pregledava li se artroskopski RZ, MKZ ili DRUZ, dijele se na radiokarpalne (za evaluaciju RZ-a), mediokarpalne (za evaluaciju MKZ-a) i radioulnarne portale (za evaluaciju DRUZ-a). U radiokarpalne portale ubraja se 5 portala: 1-2, 3-4, 4-5, 6-R i 6-U portal. Ovi portali nazvani su prema intervalima između 6 kompartmenta s 12 ekstenzornih tetiva podlaktice u kojima se rade kožne incizije za pristup u RZ. U mediokarpalne portale ubrajaju se 4 portala: mediokarpalni radijalni (MKR), mediokarpalni ularni (MKU), trikvetrohamatni (TH) i triskafe ili skafo-trapezio-trapezoidalni (STT) portal. U radioulnarne portale ubrajaju se 2 portala: proksimalni (DRUZ-P) i distalni (DRUZ-D) portal. Volarni portali koriste se kao dodatni portali prilikom onih procedura ARZ-a koje nije moguće učiniti kroz dorzalne portale. U volarne portale ubrajaju se 2 portala: volarni radijalni (VR) i volarni ularni (VU) portal.

Detaljan opis lokalizacije ovih portala naveden je u tablici 2.

PREDUVJETI ZA ARTROSKOPIJU RUČNOG ZGLOBA

S obzirom na činjenicu da je ARZ nova operativna metoda dijagnosticiranja i liječenja pojedinih bolesti i ozljeda ručnog zgloba i šake u Republici Hrvatskoj, koja je, prema spoznajama autora ovog stručnog članka, uvedena u kliničku praksu tijekom 2012., potrebno je zadovoljiti određene preduvjete kako bi se ova metoda uspješno i obavljala. Prije svega, tu se misli na edukaciju, poznavanje izvanzglobne i unutarzglobne anatomije, dijagnostiku, iscrpljivanje svih mogućnosti konzervativnog liječenja, indikaciju(e) i opremljenost. Za uspješno i stručno obavljanje ARZ-a potrebno je provesti edukaciju. Ona uključuje literaturu i radionice s praktičnim usavršavanjem ARZ-a na anatomske preparatima. Autori ovog rada predlažu sljedeću literaturu:

1. Savoie FH, Field LD. AANA Advanced Arthroscopy. The Elbow and Wrist. Saunders; 1 Har /Psc/ edition, 2010;

- Palmer KA, Conney WP III. *The Wrist*. Lippincott, Williams & Wilkins, 2nd edition, 2010;
- Wolfe SW, Hotchkiss RN, Pederson WC, Kozin SH. *Green's Operative Hand Surgery*. Churchill Livingstone, 6 edition, 2010.

Od radionica s praktičnim usavršavanjem ARZ-a na anatomskim preparatima autori ovog rada preporučuju sljedeće:

- EWAS Wrist Arthroscopy Basic Course – Training on Anatomical Specimen, IRCAD/EITS Institute, Strasbourg, France;
- EWAS Wrist Arthroscopy Advanced Course – Training on Anatomical Specimen, IRCAD/EITS Institute, Strasbourg, France;
- ArthroLab Hand Workshop, ArthroLab, Munich, Germany.

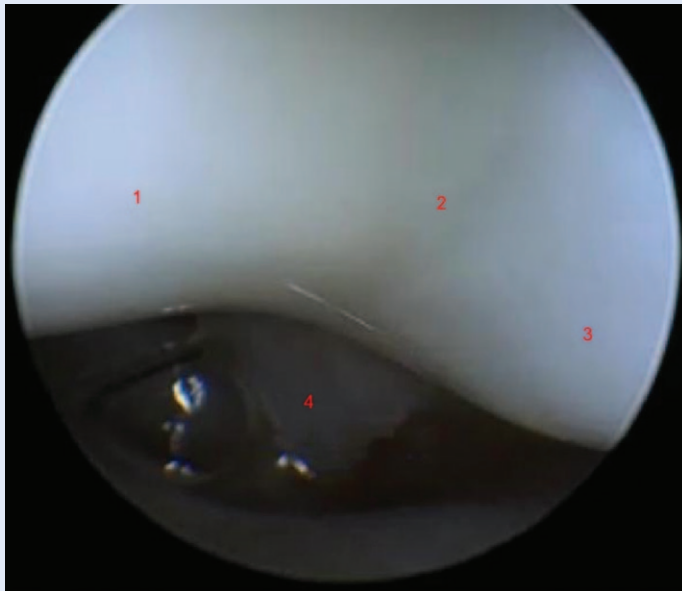
Tablica 2. Ulazna mjesta (portali) za artroskopiju ručnog zgloba

Table 2 Wrist arthroscopy portals

Portali		Lokalizacija	Komentar	
D	RK	1-2	između 1. (APL i EPB) i 2. (ECRB i ECRL) EK uzduž ulnarnog dijela anatomske tabakere neposredno proksimalno od trupa skafoida	omogućava pristup radijalnom stiloidu, skafoidu, lunatumu i zglobnoj ploštini distalnog radijusa
		3-4	ulnarno od 3. (EPL) i radijalno od 4. (EDC) EK, distalno od radijusa, proksimalno od S-L ligamenta; nalazi se 1 cm distalno od Listerova tuberkula	glavni radni portal; omogućuje prikaz velikog dijela RZ-a
		4-5	ulnarno od 4. (EDC) i radijalno od 5. (EDM) EK, distalno od radijusa i TFCC-a, proksimalno od lunatuma; 1 cm ulnarno i nešto proksimalnije u odnosu na 3-4 portal	uz 6-R portal najčešći dodatni radni portal
		6-R	ulnarno od 5. (EDM) i radijalno od 6. (ECU) EK, distalno od TFCC-a, proksimalno od L-T zgloba	često se koristi kao alternativa 4-5 portalu
		6-U	volarno od 6. (ECU) EK; s obzirom na njegovu blizinu u odnosu na dorzalnu senzornu granu n. ulnarisa, ovaj se portal rutinski ne koristi	6-U i 6-R portali omogućuju prikaz radijalnog dijela RZ-a i pristup ulnarnim strukturama RZ-a
	MK	MKR	ulnarno od ECRB-a, radijalno od EDC-a, distalno od S-L ligamenta, proksimalno od kapitatuma; u liniji s radijalnim rubom 3. MKK 1 cm distalno od 3-4 portala	za pregledavanje STT-a zgloba, S-L zgloba, distalnog pola skafoida i kapitatuma
		MKU	ulnarno od EDC-a, radijalno od EDM-a, distalno od L-T zgloba, proksimalno od K-H zgloba; u liniji sa sredinom 4. MKK 1 cm distalno od 4-5 portala	za prikaz distalnog lunatuma, L-T i T-H zgloba i kapitatuma
		TH	s ultarne strane mediokarpalnog prostora; radijalno od EDM-a, ulnarno do ECU-a, proksimalno od trikvetruma	omogućuje instrumentaciju u T-H zglobu
		STT	s radijalne strane mediokarpalnog prostora; ulnarno do APL-a, radijalno od EPL-a, u liniji s radijalnim rubom 2 MKK na razini distalnog pola skafoida	koristi se uz MKR portal za debridman STT zgloba
	RU	DRUZ-P	ulnarno od EDC-a, radijalno od ECU-a, proksimalno od DRUZ-a	prikaz DRUZ-a
DRUZ-D		ulnarno od EDC-a, radijalno od ECU-a, distalno od DRUZ-a	prikaz zglobne površine ulne i proksimalne površine TFCC-a	
V	VR	uzdužna incizija od 2 cm iznad FCR-a u području proksimalne kožne brazde; FCR se retrahira ulnarno	prikaz dorzo-radijalnih struktura RZ-a	
	VU	uzdužna incizija od 2 cm iznad FCU-a; FCU i n. ulnaris retrahiraju se ulnarno; u RZ-u se ulazi u intervalu između FCU-a i FDC-a	prikaz dorzo-ulnarnih struktura RZ-a	

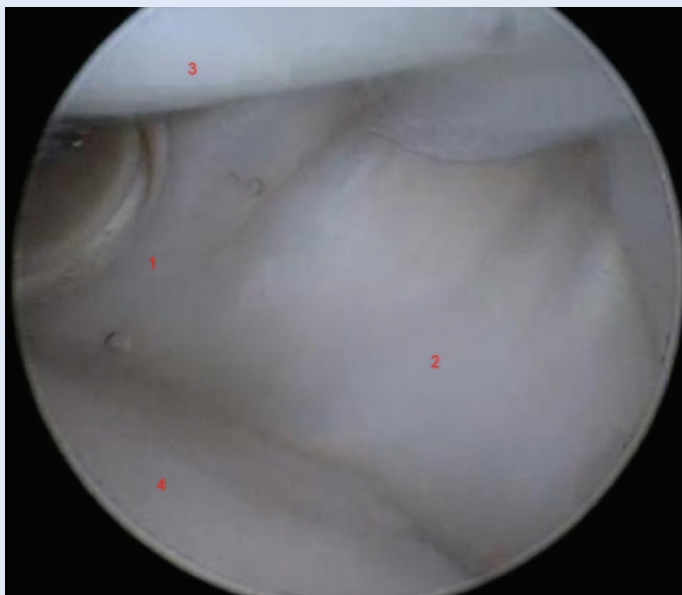
APL – tetiva *m. abductor pollicis logusa*, D – dorzalni portali, DRUZ – distalni radioulnarni zglob, DRUZ-D – distalni portal za DRUZ, DRUZ-P – proksimalni portal za DRUZ, ECRB – tetiva *m. extensor carpi radialis brevis*, ECRL – tetiva *m. extensor carpi radialis longus*, ECU – tetiva *m. extensor carpi ulnarisa*, EDC – tetiva *m. extensor digitorum communis*, EDM – tetiva *m. extensor digiti minimi*, EK – ekstenzorni kompartment, EPL – tetiva *m. extensor pollicis longus*, FDC – tetive *m. flexor digitorum (superficialis + profundus)*, FCR – tetiva *m. flexor carpi radialis*, FCU – tetiva *m. flexor carpi ulnarisa*, K-H – kapito-hamatni, L-T – luno-trikvetralni, MK – mediokarpalni portali, MKK – metakarpalne kosti, MKR – mediokarpalni radijalni portal, MKU – mediokarpalni ulnarni portal, RK – radiokarpalni portali, RU – radioulnarni portali, RZ – ručni zglob, S-L – skafo-lunatni, STT – skafo-trapezio-trapezoidalni portal, TFCC – triangularni fibrokartilaginozni kompleks, TH – trikvetro-hamatni portal, T-H – trikvetro-hamatni, V – volarni portali, VR – volarni radijalni portal, VU – volarni ulnarni portal, 6-R – 6-radijalni, 6-U – 6 ulnarni.

Za uspješno obavljanje ARZ-a također je potrebno dobro poznavanje izvanzglobne i unutarzglobne anatomije koja je primjereno opisana u gore navedenim udžbenicima. ARZ je indiciran u pojedinog bolesnika s problematikom ručnog zgloba i šake nakon provedenog probira bolesnika (za detalje vidjeti ranije poglavlje o Probiru bolesnika) kada su iscrpljene sve mogućnosti konzervativnog liječenja uz pravilnu indikaciju(e). Sve ovo nije dostatan pred-



Slika 3. Artroskopija ručnog zgloba – radioscapholunatni (RSL) ligament (lig. Testut)

Figure 3 Wrist arthroscopy – radioscapholunat (RSL) ligament or lig. Testut



Slika 4. Artroskopija ručnog zgloba – radijalni dio zgloba

Figure 4 Wrist arthroscopy – the radial part

uvjet da bi se obavio ARZ. Potrebna je, naime, i oprema za ARZ, a njen popis detaljno je naveden u poglavlju o pripremi za ARZ i potrebnoj opremi.

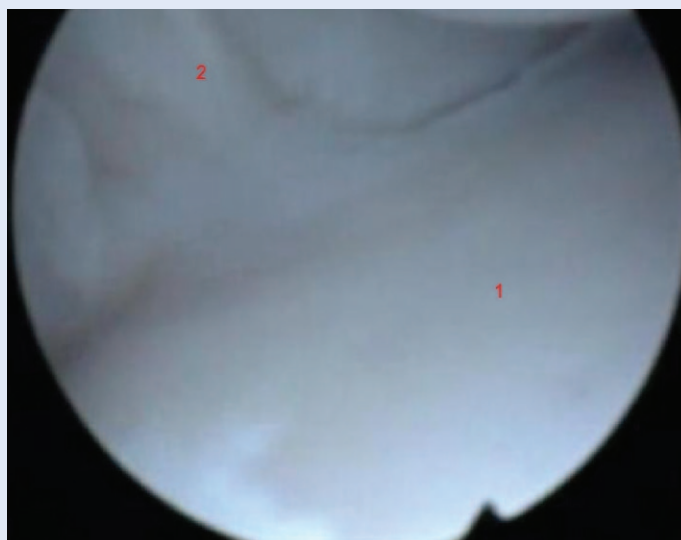
TEHNIKA ARTROSKOPIJE RUČNOG ZGLOBA

Nakon neophodne prijeoperativne pripreme detaljno opisane u poglavlju o pripremi za ARZ i potrebnoj opremi, pristupa se izvođenju ARZ-a koji u Klinici za ortopediju Lovran izvodimo prema opisu koji slijedi.

- Kao početni portal kroz koji se uvodi artroskop u RZ kreira se 3-4 portal. Portal se kreira tako da se 1 cm distalno od Listerova tuberkula napipa uleknuće (*soft spot*) u području dorzalne strane RZ-a u distrakciji između tetiva 3. (*m. extensor pollicis longus* – EPL) i 4. (*m. extensor digitorum communis* – EDC) ekstenzornog kompartmenta. U tom mjestu se iglom ulazi u RZ u smjeru od proksimalno prema distalno i radijalno prema ulnarno, poštujući kutove dorzopalarnog i radioulnarnog nagiba zglobne ploštine distalnog dijela palčane kosti. Nakon što se iglom uspije ući u RZ, na mjestu uboda iglom (a nakon vađenja iste) učini se kožni rez nožem br. 15 u poprečnom smjeru (poštujući poprečni smjer kožnih brazdi radi boljeg kozmetskog rezultata) dužine 0,5 cm. Potom se pomoću hvataljke tipa „mosquito” pažljivo širi mjesto kožne incizije, ali i potkožja, sve dok se vrhom hvataljke ne dođe do zglobne kapsule RZ-a. Potom se zatvorenom hvataljkom tipa „mosquito” ulazi u RZ poštujući smjer u kojem smo prethodno uveli iglu u RZ. Tim činom kreira se 3-4 portal kroz koji se potom uvodi artroskop u RZ. Slijedi orijentacija artroskopom u RZ-u i započinjanje „suhog” ARZ-a (bez primjene fiziološke kristaloidne tekućine za irigaciju RZ-a – engl. *dry wrist arthroscopy*). Ako je vidljivost slaba, tada se u RZ uvodi fiziološka kristaloidna tekućina kroz metalnu „košuljicu” artroskopa po principu slobodnog pada. Prva struktura koja se vidi kod uvođenja artroskopa u RZ jest radioscapholunatni (RSL) ligament (*lig. Testut*) (slika 3).
- Artroskop se potom okreće prema radijalno i čini se evaluacija radijalnog dijela RZ-a: pregleda se zglobna ploština skafoida distalno, *fossa scaphoidea* proksimalno te volarno idući artroskopom od radijalno prema ulnarno radijalno

kolateralni (RK), radioskafokapitatni (RSK) i dugi radiolunatni (DRL) ligamenti (slika 4).

- Slijedi evaluacija središnjeg dijela RZ-a: ulnarni dio skafoida, skafo-lunatni (S-L) ligament i radijalni dio lunatuma distalno, ulnarni dio *fossae scaphoidea* i radijalni dio *fossae lunata* na distalnom dijelu palčane kosti proksimalno te volarno RSL ligament (*lig. Testut*) (slika 3).
- Artroskop se potom okreće prema ulnarnom dijelu RZ-a, gdje se vide sljedeće strukture: ulnarni dio lunatuma, luno-trikvetralni (L-T) ligament i trikvetrum distalno, ulnarni dio *fossae lunata* i triangularni fibrokartilaginozni kompleks (od engl. *triangular fibrocartilage complex* – TFCC) proksimalno te volarno idući artroskopom od radijalno prema ulnarno kratki radiolunatni (KRL), ulnolunatni (UL) i ulnotrikvetralni (UT) ligamenti (slika 5).
- Nakon što se artroskopom pregleda cijeli RZ od radijalno prema ulnarno kroz 3-4 portal, okretanjem artroskopa prema ulnarno i dorzalno, uvodi se igla pod kontrolom artroskopa radijalno od tetive *m. extensor carpi ulnaris* (ECU). U tom području se kreira 6-radijalni (6-R) portal na istovjetan način kao i 3-4 portal (prvo se iglom odredi njegova pozicija, učini se kožna incizija, kroz istu kožnu inciziju uvodi se zatvorena hvataljka tipa „mosquito“, a na kraju se uvodi artroskopska kukica).
- Uz pomoć artroskopske kukice (probe) uvedene kroz 6-R portal učini se ispitivanje integriteta svih prethodno navedenih ligamenata i hrskavičnog pokrova kostiju radiokarpalnog zgloba te integritet TFCC-a (*trampolin test* i *hook test*).



Slika 5. Artroskopija ručnog zgloba – ulnarni dio zgloba
Figure 5 Wrist arthroscopy – the ulnar part

- Za bolju evaluaciju ulnarnog dijela RZ-a, na kraju se kroz 6-R portal uvede artroskop, te se na taj način može učiniti i djelomična evaluacija i pizio-trikvetralnog zgloba.

Time je u potpunosti pregledan RZ. Ovisno o vrsti patologije RZ-a koja se detektira ARZ-om, u istom aktu, ako je to moguće, poduzima se i odgovarajuće liječenje.

PREDNOSTI I NEDOSTACI ARTROSKOPIJE RUČNOG ZGLOBA

Kao i svaka operativna metoda, tako i ARZ ima svoje prednosti i nedostatke. Prednosti i nedostaci ove operativne metode navedeni su u tablici 3.

Tablica 3. Prednosti i nedostaci artroskopije ručnog zgloba

Table 3 Advantages and disadvantages of wrist arthroscopy

Prednosti	Nedostaci
Minimalno invazivna	Krivulja učenja
Bolji prikaz anatomskih struktura	Dužina trajanja operativnog zahvata
Dijagnosticiranje	Lezija mekotkivnih struktura
Liječenje	Lezija neurovaskularnih struktura
Moguća konverzija u otvoreni zahvat	Lezija koštanih struktura
Kraći boravak u bolnici	
Kraći oporavak	
Brži povratak svakodnevnim aktivnostima	
Kozmetički razlozi	

KOMPLIKACIJE ARTROSKOPIJE RUČNOG ZGLOBA

Komplikacije tijekom ili nakon ARZ-a rijetke su⁶. Stopa do sada objavljenih komplikacija u literaturi iznosi manje od 2 %^{8,19}. Warhold i Ruth su klasificirali komplikacije ARZ-a u 4 osnovne skupine: komplikacije vezane uz trakciju i pozicioniranje ruke, komplikacije vezane uz kreiranje portala, komplikacije specifične za operativnu proceduru i opće komplikacije vezane uz ARZ²⁰. Najčešća komplikacija ARZ-a je dorzalna ulnarna senzorna neuropraksija kao posljedica lezije dorzalnog senzornog ogranka *n. ulnaris*²¹. U značajne komplikacije ARZ-a ubrajaju se kompartment sindrom, trajna ozljeda živca, poslijeoperativna infekcija RZ-a, ozljeda krvnih žila, kompleksni regionalni bolni poremećaj, trajna ukočenost RZ-a i ruptura tetive²¹.

ZAKLJUČAK

Artroskopija ručnog zgloba (ARZ) kao minimalno invazivna endoskopska metoda omogućuje dijagnosticiranje i liječenje pojedinih bolesti i ozljeda RZ-a, MKZ-a i DRUZ-a. Iako naizgled djeluje kao operativna metoda koju je jednostavno naučiti i primijeniti, kako bi se uspješno izvršilo, ARZ zahtijeva dobro poznavanje kirurških principa i anatomije. Uz pridržavanje osnovnih načela indikacije i probira bolesnika, kao i ispunjavanja preduvjeta za ARZ, ova operativna metoda može biti iznimno korisna u dijagnosticiranju i liječenju pojedinih bolesnika sa specifičnom problematikom RZ-a i/ili MKZ-a i/ili DRUZ-a.

LITERATURA

1. Doral MN, Tandoğan RN, Mann G, Verdonk R, Co-Editors. Sports Injuries. Prevention, Diagnosis, Treatment and Rehabilitation. 1st Edition. Berlin: Springer-Verlag, 2012;5-13.
2. Kieser CW, Jackson RW. Severin Nordentoft: The first arthroscopist. *Arthroscopy* 2001;17:532-5.
3. Chen YC. Arthroscopy of the wrist and finger joints. *Orthop Clin North Am* 1979;10:723-33.
4. Roth JH, Poehling GG, Whipple TL. Arthroscopic surgery of the wrist. *Instr Course Lect* 1988;37:183-94.
5. Culp RW. Wrist arthroscopy: Operative procedures. In: Osterman AL, Kaufmann RA (eds.). *Green's operative hand surgery*. Ed 5. New York: Churchill Livingstone, 2005;781-804.
6. Savoie FH, Field LD. *AANA Advanced Arthroscopy. The Elbow and Wrist*. 1st Edition. Philadelphia: Saunders/Elsevier, 2010;154-68.
7. Gupta R, Bozentka DJ, Osterman AL. Wrist arthroscopy: principles and clinical applications. *J Am Acad Orthop Surg* 2001;9:200-9.
8. Bain GI, Munt J, Turner PC. New advances in wrist arthroscopy. *Arthroscopy* 2008;24:355-67.
9. Whipple TL, Cooney WP 3rd, Osterman AL, Viegas SF. Wrist arthroscopy. *Instr Course Lect* 1995;44:139-45.
10. Palmer KA, Conney WP III. *Wrist Arthroscopy. The Wrist*, 2nd edition, Cooney WP III, Lippincott, Williams & Wilkins, 2010:168-91.
11. North ER, Thomas S. An anatomic guide for arthroscopic visualization of the wrist capsular ligaments. *J Hand Surg* 1988;13:815-22.
12. Botte MJ, Cooney WP, Linschied RL. Arthroscopy of the wrist. Anatomy and techniques. *J Hand Surg* 1989;14:313-6.
13. Cooney WP, Dobyns JH, Linschied RL. Arthroscopy of the wrist: anatomy and classification of carpal instability. *Arthroscopy* 1990;6:133-40.
14. Whipple TL. *Arthroscopic Surgery – The Wrist*. Philadelphia, PA: JB Lippincott; 1992.
15. Buterbaugh GA. Radiocarpal arthroscopy portals and normal anatomy. *Hand Clin* 1994;10:567-76.
16. Bettinger PC, Cooney WP, Berger RA. Arthroscopic anatomy of the wrist. *Orthop Clin North Am* 1995;26:707-19.
17. Savoie FH III, Grondel RJ. Arthroscopy for carpal instability. *Orthop Clin North Am* 1995;26:731-8.
18. Clavert P, Cognet JM, Kempf JF, Simon P, Kahn JL. Proposal for new anterior portals for wrist arthroscopic as a complementary approach to open anterior wrist surgery. *Rev Chir Orthop Reparatrice Appar Mot* 2007;93:339-43.
19. Haisman JM, Matthew B, Scott W. Wrist arthroscopy: standard portals and arthroscopic anatomy. *J Am Soc Surg Hand* 2005;5:175-81.
20. Warhold LG, Ruth RR. Complications of wrist arthroscopy and how to prevent them. *Hand Clin* 1995;11:81-9.
21. Beredjikian PK, Bozentka DJ, Leung YL, Monaghan BA. Complications of wrist arthroscopy. *J Hand Surg Am* 2004;29:406-11.