

# Teški oblici medikamentoznih egzantema

---

**Spinčić, Andrea**

**Master's thesis / Diplomski rad**

**2015**

*Degree Grantor / Ustanova koja je dodijelila akademski / stručni stupanj:* **University of Rijeka, Faculty of Medicine / Sveučilište u Rijeci, Medicinski fakultet**

*Permanent link / Trajna poveznica:* <https://um.nsk.hr/um:nbn:hr:184:254510>

*Rights / Prava:* [In copyright](#)/[Zaštićeno autorskim pravom.](#)

*Download date / Datum preuzimanja:* **2024-07-10**



*Repository / Repozitorij:*

[Repository of the University of Rijeka, Faculty of Medicine - FMRI Repository](#)



SVEUČILIŠTE U RIJECI  
MEDICINSKI FAKULTET  
INTEGRIRANI PREDDIPLOMSKI I DIPLOMSKI  
SVEUČILIŠNI STUDIJ MEDICINE

Andrea Spinčić

**TEŠKI OBLICI MEDIKAMENTOZNIH EGZANTEMA**

**Diplomski rad**

Rijeka, 2015.

SVEUČILIŠTE U RIJECI  
MEDICINSKI FAKULTET  
INTEGRIRANI PREDDIPLOMSKI I DIPLOMSKI  
SVEUČILIŠNI STUDIJ MEDICINE

Andrea Spinčić

**TEŠKI OBLICI MEDIKAMENTOZNIH EGZANTEMA**

**Diplomski rad**

Rijeka, 2015.

Mentor rada: doc.dr.sc. Sandra Peternel, dr. med.

Diplomski rad ocijenjen je dana \_\_\_\_\_ u/na

\_\_\_\_\_, pred povjerenstvom

u sastavu:

1. \_\_\_\_\_

2. \_\_\_\_\_

3. \_\_\_\_\_

Rad sadrži 46 stranica, 12 slika, 5 tablica, 41 literaturni navod.

## SADRŽAJ

1. UVOD .....	1
2. SVRHA RADA .....	3
3. STEVENS-JOHNSONOV SINDROM I TOKSIČNA EPIDERMALNA NEKROLIZA ....	4
3.1. Epidemiologija .....	5
3.2. Etiopatogeneza .....	5
3.3. Klinička slika.....	8
3.4. Dijagnoza .....	13
3.5. Diferencijalna dijagnoza .....	14
3.6. Liječenje .....	16
3.7. Prognoza.....	17
4. AKUTNA GENERALIZIRANA EGZANTEMATOZNA PUSTULOZA .....	20
4.1. Epidemiologija .....	20
4.2. Etiopatogeneza .....	20
4.3. Klinička slika.....	21
4.4. Dijagnoza .....	22
4.5. Diferencijalna dijagnoza .....	23
4.6. Liječenje .....	24
4.7. Prognoza.....	24
5. REAKCIJA NA LIJEK S EOZINOFILIJOM I SISTEMSKIM SIMPTOMIMA .....	25
5.1. Epidemiologija .....	25
5.2. Etiopatogeneza .....	25
5.3. Klinička slika.....	26
5.4. Dijagnoza .....	29
5.5. Diferencijalna dijagnoza .....	31

5.6. Liječenje .....	31
5.7. Prognoza .....	32
6. OSTALI TEŠKI OBLICI MEDIKAMENTOZNIH EGZANTEMA .....	33
7. RASPRAVA.....	35
8. ZAKLJUČCI.....	38
9. SAŽETAK.....	39
10. SUMMARY .....	40
11. LITERATURA.....	41
ŽIVOTOPIS .....	46

## POPIS SKRAĆENICA I AKRONIMA

**AGEP** – akutna generalizirana egzantematozna pustuloza

**ALT** – alanin aminotransferaza

**CMV** – citomegalovirus

**DIHS** – sindrom preosjetljivosti uzrokovan lijekovima (od engl. *drug-induced hypersensitivity syndrome*)

**DRESS** – reakcija na lijek s eozinofilijom i sistemskim simptomima (od engl. *drug reaction with eosinophilia and systemic symptoms*)

**EBV** – Epstein-Barrov virus

**EM** – multiformni eritem (od lat. *erythema multiforme*)

**G-CSF** – čimbenik stimulacije granulocitnih kolonija (od engl. *granulocyte colony-stimulating factor*)

**GVHD** – reakcija presatka protiv primatelja (od engl. *graft versus host disease*)

**HHV-6** – humani herpesvirus 6

**HHV-7** – humani herpesvirus 7

**HLA** – humani leukocitni antigen

**HSS** – sindrom preosjetljivosti (od engl. *hypersensitivity syndrome*)

**IL** – interleukin

**NSAID** – nesteroidni protuupalni lijekovi (od engl. *nonsteroidal anti-inflammatory drugs*)

**SCORTEN** – od engl. *Severity of Illness Score for Toxic Epidermal Necrolysis*

**SJS** – Stevens-Johnsonov sindrom

**SSSS** – sindrom stafilokoknog ljuštenja kože (od engl. *Staphylococcal scalded skin syndrome*)

**TEN** – toksična epidermalna nekroliza

**TNF** – čimbenik nekroze tumora (od engl. *tumor necrosis factor*)

## 1. UVOD

Kada je riječ o nepoželjnim reakcijama na lijekove, koža je jedan od najčešće pogođenih organa. Neželjene promjene u strukturi ili funkciji kože vezane uz uzimanje lijekova su medikamentozni egzantemi, odnosno enantemi ukoliko su zahvaćene sluznice (1). S obzirom na veliku količinu lijekova koja se svakodnevno primjenjuje, liječnici se u svojoj praksi sve više suočavaju s problemom medikamentoznih egzantema. Primjerice, pri primjeni nekih često propisivanih lijekova poput antibiotika aminopenicilina i sulfonamida ili pak antikonvulziva, očekuje se da će najmanje 1%, a ponekad i više od 5% pacijenata razviti kožnu reakciju na dani lijek (2).

Kožne reakcije na lijekove mogu se manifestirati na vrlo različite načine. Stoga je važno poznavati oblike medikamentoznih egzantema kako bi ih se pravovremeno prepoznalo i na njih reagiralo, prvenstveno isključivanjem inkriminiranog lijeka iz bolesnikove terapije. Te se reakcije najčešće vide u obliku makulopapuloznih egzantema i urtikarije, a susreću se i angioedem, serumska bolest, bulozne reakcije, purpore i hemoragične reakcije, lihenoidne reakcije, nodozni eritem, fiksne reakcije na lijekove, akneiformne reakcije, halogenoderma, reakcije nalik na eritemski lupus, fotosenzitivne reakcije, pigmentirane promjene, promjene na kosi i noktima, ulceracije i druge (4).

Medikamentozni egzantemi mogu nastati nakon sistemske ili topičke primjene lijeka, a mogu biti uzrokovani imunološkim ili neimunološkim mehanizmima (2,4).

Najugroženija populacija za razvoj kožnih reakcija na lijekove su hospitalizirani i stariji, što se objašnjava činjenicom da oni uzimaju i najviše lijekova (4). Incidencija je veća i u imunosuprimiranih, dok je pitanje atopijske dijateze kao čimbenika rizika i dalje predmet rasprave (2).

Smatra se da je približno 2% medikamentoznih egzantema teško. Prema definiciji Svjetske zdravstvene organizacije, teška reakcija na lijek je ona koja rezultira smrću,



zahtijeva hospitalizaciju ili produljenje postojeće hospitalizacije, rezultira trajnom ili značajnom nesposobnošću ili je životno ugrožavajuća (2). Dakle, iz toga proizlazi da su teški oblici medikamentoznih egzantema oni koji zadovoljavaju sljedeće kriterije: 1) teški su (povezeni su sa značajnim morbiditetom i mortalitetom te obično zahtijevaju hospitalizaciju), 2) nisu predvidivi (idiosinkratični, vjerojatno imunološkim mehanizmom posredovani) i 3) najčešće su uzrokovani lijekovima (5).

Teški medikamentozni egzantemi uglavnom su posredovani imunološki, a riječ je o „tipu B“ nuspojava na lijekove. To su idiosinkratične reakcije – nepredvidive reakcije koje se ne mogu objasniti farmakološkim karakteristikama lijeka, a donekle se objašnjavaju zajedničkim djelovanjem imunoloških mehanizama i genetičke predispozicije (2, 6).

U teške oblike medikamentoznih egzantema ubrajaju se Stevens-Johnsonov sindrom (SJS), toksična epidermalna nekroliza (TEN), reakcija na lijek s eozinofilijom i sistemskim simptomima ili sindrom preosjetljivosti na lijek (DRESS, od engl. *Drug Reaction with Eosinophilia and Systemic Symptoms* ili DIHS, od engl. *Drug-Induced Hypersensitivity Syndrome*), akutna generalizirana egzantematozna pustuloza (AGEP), generalizirana fiksna erupcija izazvana lijekovima, antikoagulansima inducirana nekroza kože, anafilaksija i lijekovima inducirana eritrodermija.

Iako ova stanja nisu česta, potencijalno su životno ugrožavajuća zbog čega ih treba poznavati i uvijek ih imati na umu kada je pred nama pacijent s egzantemom, a u njegovoj anamnezi postoji podatak o uzimanju jednog ili više lijekova.

## **2. SVRHA RADA**

Svrha ovog rada jest na temelju dostupne literature opisati i objasniti teške oblike medikamentoznih egzantema, njihovu etiopatogenezu, kliničku sliku, dijagnostiku, liječenje i prognozu. U ovom je radu naglasak na Stevens-Johnsonovom sindromu, toksičnoj epidermalnoj nekrolizi, akutnoj generaliziranoj egzantematoznoj pustulozi te reakciji na lijek s eozinofilijom i sistemskim simptomima kao najtežim oblicima medikamentoznih egzantema, dok su ostali oblici navedeni ukratko.

### **3. STEVENS-JOHNSONOV SINDROM I TOKSIČNA EPIDERMALNA NEKROLIZA**

Smatra se da su Stevens-Johnsonov sindrom (SJS) i toksična epidermalna nekroliza (TEN) klinički i imunopatogenetski iste bolesti koje se međusobno razlikuju samo po stupnju zahvaćenosti kože pa se upravo iz tog razloga opisuju zajedno. Riječ je o akutnim, teškim buloznim kožnim bolestima gotovo uvijek izazvanima lijekovima i karakteriziranim značajnim gubitkom epidermisa, uz mogućnost zahvaćanja sluznica, kao i sistemskim simptomima poput vrućice, povišenih vrijednosti jetrenih enzima, intestinalnih i pulmonarnih manifestacija ili limfopenije (6).

Kao kriterij za razlikovanje ova dva sindroma koristi se, dakle, postotak zahvaćene kože, pri čemu je u Stevens-Johnsonovom sindromu zahvaćeno 1-10%, a u toksičnoj epidermalnoj nekrolizi više od 30% površine kože. Postotak zahvaćene kože između 10 i 30 odgovara sindromu preklapanja SJS-a i TEN-a (4,6).

SJS je po prvi puta opisan 1922. godine kod dva dječaka kao akutni mukokutani sindrom karakteriziran teškim purulentnim konjunktivitisom, teškim stomatitisom s ekstenzivnom nekrozom sluznice i kožnim lezijama nalik na erythema multiforme. Neko se vrijeme SJS izjednačavao s erythema multiforme majus, no istraživanja su pokazala kako je ipak riječ o dvije različite bolesti. 1956. godine Alan Lyell opisao je četiri pacijenta s erupcijama nalik na ljuštenje kože, a novu je bolest nazvao toksična epidermalna nekroliza, smatrajući da je za simptome odgovoran cirkulirajući toksin. Kako je s godinama bilo sve više pacijenata s tim sindromom, postalo je jasno da su neki lijekovi poput sulfonamida, pirazolona, barbiturata i antikonvulziva povezani s nastankom TEN-a (3, 7).

### 3.1. Epidemiologija

SJS i TEN su rijetke bolesti s prevalencijom od 2-6/milijun godišnje i incidencijom 1.5-1.8/milijun godišnje. Oba su sindroma praćena visokim morbiditetom i mortalitetom. Za SJS mortalitet iznosi 1-5%, dok je za TEN čak 30-50%. S obzirom da je nerijetko teško utvrditi pravi uzrok smrti pacijenata sa SJS-om i TEN-om, za smrt koja nastupi unutar šest tjedana od nastupa bolesti smatra se da je povezana s teškom reakcijom na lijek (4,6).

Iako SJS i TEN mogu zahvatiti bilo koju dobnu skupinu, češće su pogođeni stariji (72% pacijenata s TEN-om je starije od 40 godina). Žene su pogođene češće od muškaraca (1.5:1) (3,4). Regionalne razlike u propisivanju lijekova, genetička predispozicija pacijenta (HLA, metabolizirajući enzimi), pridružene maligne bolesti ili konkomitantna radioterapija mogu utjecati na pojavu SJS-a i TEN-a (7). Također, neke infektivne bolesti mogu utjecati na incidenciju TEN-a pa tako u slučaju HIV pozitivne populacije ona raste na 1/1000 slučajeva godišnje (8).

### 3.2. Etiopatogeneza

U više od 95% slučajeva TEN je povezan s uzimanjem lijekova, dok ta povezanost u slučaju SJS-a nije toliko izražena. Naime, samo oko 50% slučajeva SJS-a se dovodi u izravnu vezu s uzimanjem lijekova, no smatra se da je u stvarnosti postotak mnogo veći te da je taj nesrazmjer posljedica donedavne izjednačenosti SJS-a i erythema multiforme majus (3).

Do danas, za više od 100 lijekova je utvrđena povezanost sa SJS-om i TEN-om (3). Lijekovi koji ih najčešće uzrokuju nalaze se u Tablici 1. Vidljivo je da je većinom riječ o alopurinolu, antibioticima, nesteroidnim protuupalnim lijekovima (NSAID, od engl. *nonsteroidal anti-inflammatory drugs*) i antikonvulzivima. Općenito, rizik za razvoj SJS/TEN-a je najveći u prvom tjednu terapije, no za antikonvulzive najrizičnija su prva

dva mjeseca terapije (3).

Često je spominjan problem povezanosti cijepljenja i pojave SJS-a ili TEN-a. Vrlo mali broj prijavljenih slučajeva naprema vrlo velikoj koristi primijenjenih cjepiva čini prevagu nad potencijalnim rizikom za SJS ili TEN (9).

U lijekove za koje nema rizika za SJS i TEN ubrajaju se inhibitori angiotenzin konvertirajućeg enzima, beta blokatori, blokatori kalcijevih kanala, furosemid, inzulin, NSAID tipa propionske kiseline, derivati sulfonilureje i tijazidni diuretici (4).

**Tablica 1.** Lijekovi s povišenim rizikom za Stevens-Johnsonov sindrom i toksičnu epidermalnu nekrolizu

Visoki rizik	Značajan, ali niži rizik
Alopurinol	Aminopenicilini
Karbamazepin	Cefalosporini
Kotrimoksazol	Makrolidi
Lamotrigin	NSAID (tipa octene kiseline)
Nevirapin	Kinoloni
NSAID (oksikamskog tipa)	Sertralin
Fenobarbital	Tramadol
Fenitoin	Tetraciklini
Sulfonamidi	

*Adaptirano prema Mockenhaupt M. Severe Cutaneous Adverse Reactions. U: Burgdorf, Plewig, Wolff, Landthaler, ur. Braun-Falco's Dermatology. Springer Medizin Verlag Heidelberg, 2009.*

Patogeneza SJS-a i TEN-a nije još u potpunosti razjašnjena, no vjeruje se je imunološki posredovana. Kako uobičajeni interval između uzimanja lijeka i pojave SJS-a odnosno TEN-a iznosi 1-3 tjedana, iz toga se može zaključiti da je to razdoblje

senzitivizacije, što govori u prilog ulozi imunološkog sustava u patogenezi ove bolesti. Taj je period očekivano skraćen u pacijenata koji su ponovno izloženi lijeku koji je u njih izazvao SJS ili TEN. Klinički, histopatološki i imunološki nalazi podupiru postojeći koncept bolesti prema kojem su SJS i TEN specifične reakcije preosjetljivosti na lijekove u kojima citotoksični limfociti T imaju ključnu ulogu u započinjanju bolesti. Citotoksični limfociti T koji ekspimiraju CLA (od engl. *cutaneous lymphocyte-associated antigen*) mogu se zapaziti već u ranoj fazi razvoja kožnih lezija. Pretpostavlja se da je riječ o citotoksičnim limfocitima T specifičnima za lijek. Citokini kao što su interleukin (IL)-6, čimbenik nekroze tumora alfa (TNF- $\alpha$ , od engl. *tumor necrosis factor alpha*), interferon- $\gamma$ , IL-18 i Fas ligand također su prisutni u epidermalnim lezijama pacijenata s TEN-om, a njihovo bi djelovanje moglo objasniti neke od simptoma TEN-a kao i često opažen nesrazmjer između opsega oštećenja epidermisa i oskudnosti upalnog infiltrata. Naime, pretpostavlja se da citokini mogu olakšati apoptozu keratinocita koja započinje djelovanjem citotoksičnih limfocita T (3,6,10,11).

Epidermalna nekroliza kao karakteristika bolesti odraz je masivne apoptoze keratinocita koja se razvije unutar nekoliko sati. Apoptozu inducira citokin Fas ligand vežući se za svoj Fas receptor. Brojni apoptotični keratinociti premašuju kapacitet fagocita za fagocitozu te u razdoblju od sljedećih nekoliko sati do dana oni postaju nekrotični i gube koheziju sa susjednim keratinocitima kao i bazalnom membranom. Cijeli epidermis potom gubi svoju vijabilnost, stvarajući histološku sliku epidermalne nekrolize koja zahvaća čitavu debljinu epidermisa (3). Novija istraživanja pokazuju da ulogu u apoptozi keratinocita ima i granulizin, citolitički protein kojeg stvaraju citotoksični limfociti T, NK i NKT stanice (12).

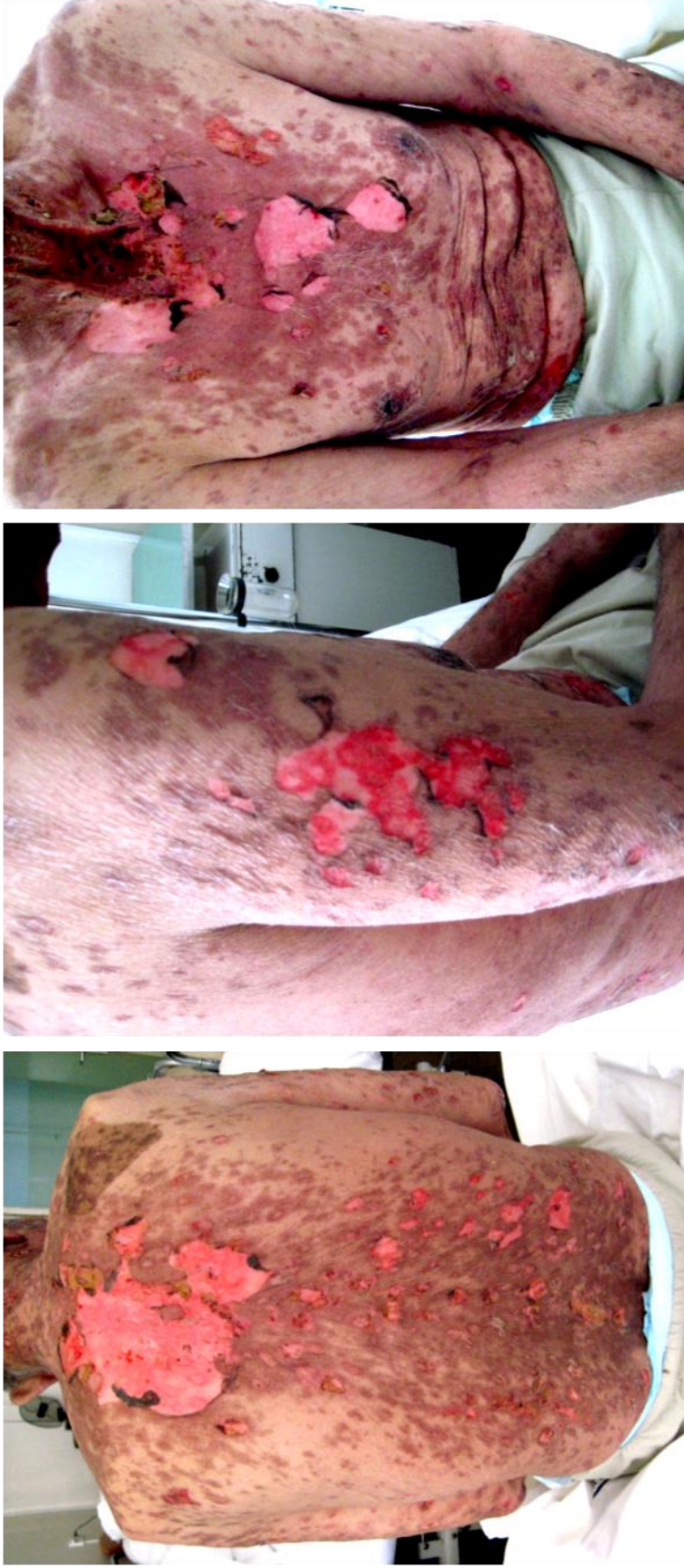Dokazano je da genetski faktori utječu na nastanak SJS-a i TEN-a. Utvrđena je tako snažna povezanost između HLA-B\*1502, SJS-a i karbamazepina u Han Kineza (13)

kao i HLA-B\*5801, SJS/TEN-a i alopurinola također u Han Kineza (14) te u japanskih pacijenata (15). U europskoj populaciji nije utvrđena povezanost SJS/TEN-a s HLA-B\*1502 alelom, no postoji povezanost između HLA-B\*5801 alela, alopurinola i SJS-a, odnosno TEN-a, iako ne toliko snažna kao kod Azijata (5,16). Drži se da je HLA-B ključni čimbenik u prezentaciji lijekova limfocitima T i započinjanju imunološkog odgovora na dani lijek (4). Nadalje, kada se govori o genetskoj predispoziciji za razvoj ovih stanja, genotipovi sporih acetilatora koji uzrokuju smanjenu sposobnost eliminacije lijeka ili njegovih metabolita iz organizma također se vezuju uz nastanak SJS/TEN-a (3,17).

### **3.2. Klinička slika**

Početni simptomi SJS-a i TEN-a mogu biti nespecifični – vrućica, pečenje u očima, nelagoda prilikom gutanja, rinitis i dizurija, a prethode kožnim manifestacijama 1 do 3 dana. Najranije su zahvaćeni presternalni dio trupa, vrat i lice, potom proksimalni dio gornjih ekstremiteta, dlanovi i tabani (Slika 1). Eritem i erozije bukalne, okularne i genitalne sluznice prisutni su u više od 90% slučajeva (Slike 2 i 3) (3). Epitel respiratornog trakta je zahvaćen u 25% pacijenata s TEN-om, a također se mogu javiti i lezije gastrointestinalnog trakta s posljedičnim nastankom ezofagitisa i proljeva (18).

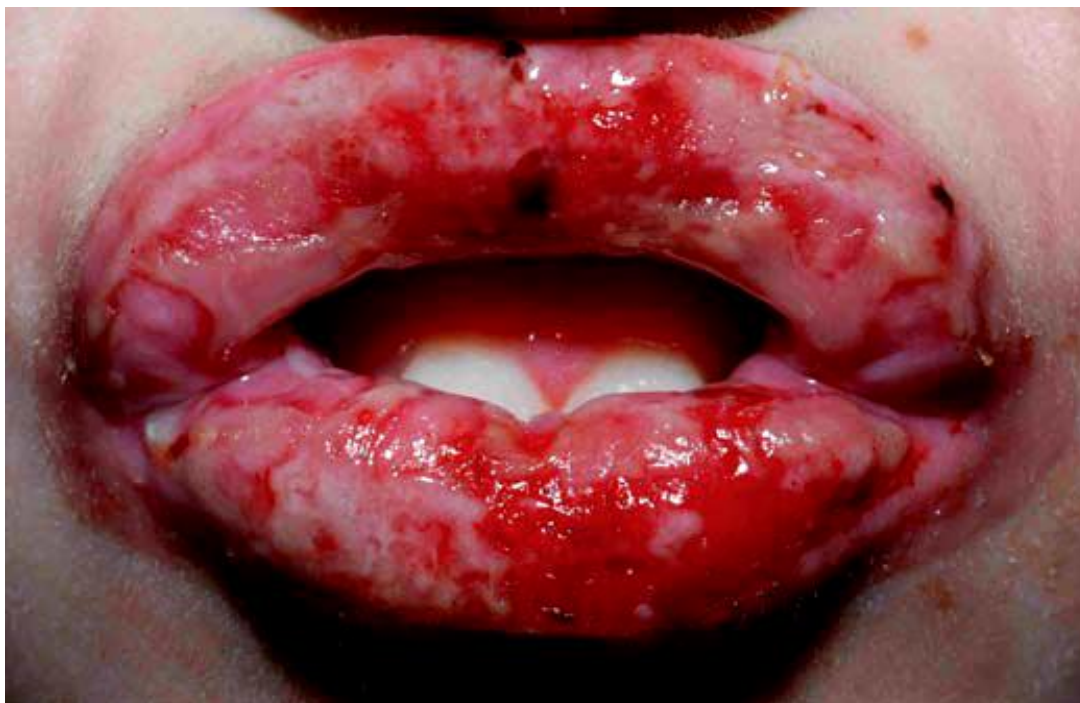Rane kožne lezije su eritematozne, zagasito crvene ili lividne makule nepravilnog oblika i veličine koje se brzo šire i konfluiraju. Prisutnost ovakvih kožnih promjena zajedno sa zahvaćenim sluznicama visoko je suspektna za brzu progresiju u SJS ili TEN. Kod nekih pacijenata mogu se zapaziti i atipične makularne target-lezije (Slika 4). Mjesta kožnih lezija te erozija sluznica vrlo su bolna. Kako epidermis biva sve više nekrotičan, odvaja se od podležeg dermisa, tekućina ispunjava prostor između epidermisa i dermisa i formiraju se bule. Ovaj proces može trajati od nekoliko sati do dana. Bule lako pucaju i laganim pritiskom palca šire se postranično (Asboe-Hansenov znak). Nikolskyjev znak je



**Slika 1.** Stevens-Johnsonov sindrom/toksična epidermalna nekroliza – sindrom preklapanja. Na trupu i proksimalnim dijelovima ruku vidljivije su brojne karakteristične zagasito crvene makule s područjima nekroze kože.

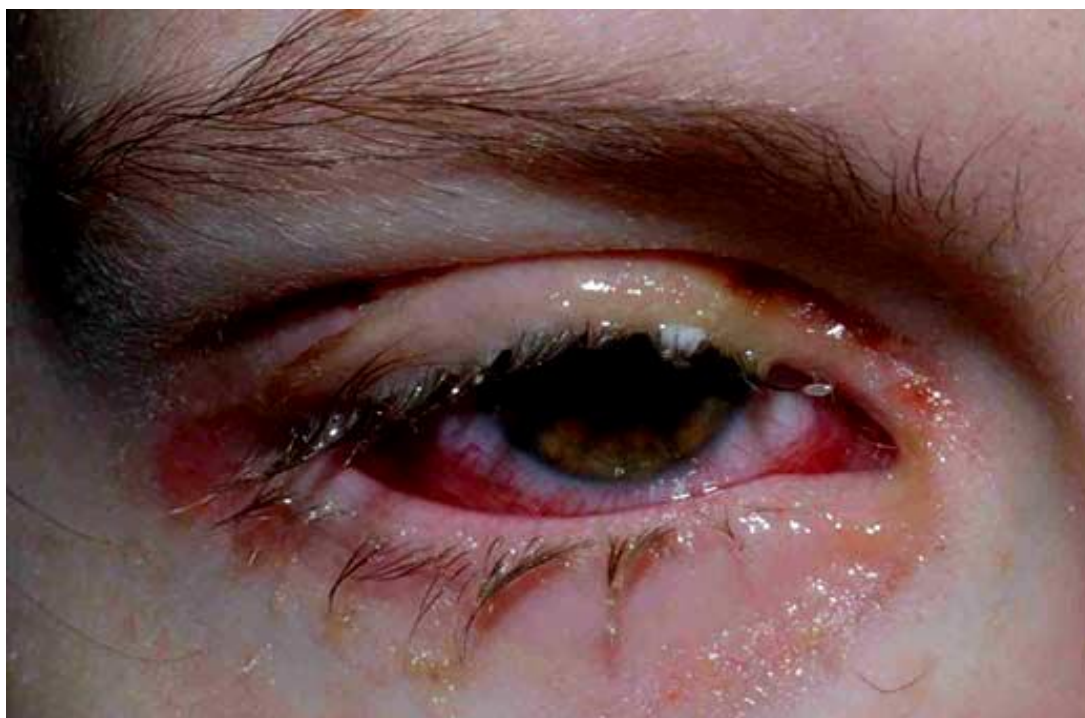*Izvor: Peternel S, Klinika za dermatovenerologiju, Klinički bolnički centar Rijeka*





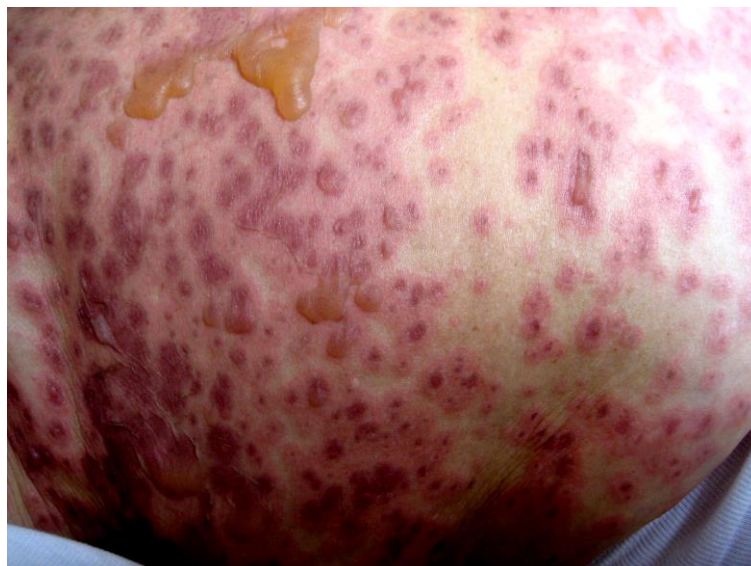**Slika 2.** Erozije ustiju i usnica u Stevens-Johnsonovom sindromu.

*Izvor: Mockenhaupt M. Severe drug-induced skin reactions: clinical pattern, diagnostics and therapy. J Dtsch Dermatol Ges 2009;7:142-62.*



**Slika 3.** Teška zahvaćenost oka kod Stevens-Johnsonova sindroma i toksične epidermalne nekrolize.

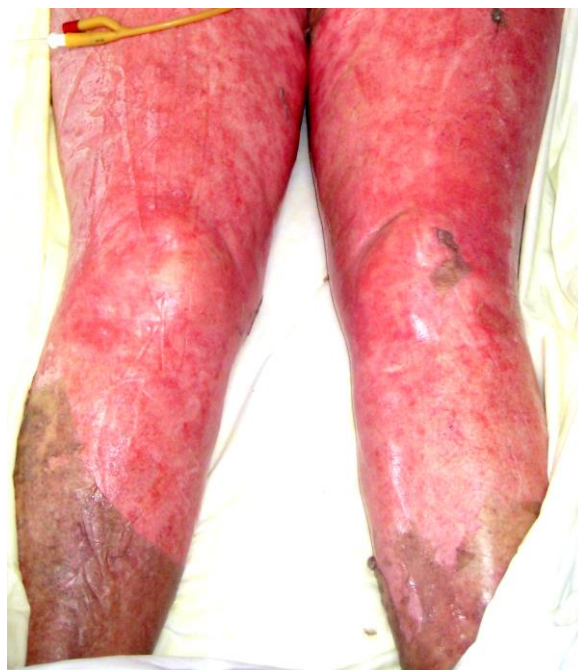*Izvor: Mockenhaupt M. Severe drug-induced skin reactions: clinical pattern, diagnostics and therapy. J Dtsch Dermatol Ges 2009;7:142-62.*



**Slika 4.** Targetoidne makule i bule u sindromu preklapanja Stevens-Johnsonov sindrom - toksična epidermalna nekroliza.

*Izvor: Peternel S, Klinika za dermatovenerologiju, Klinički bolnički centar Rijeka*

pozitivan – nakon tangencijalnog mehaničkog pritiska na eritematozne zone dolazi do odvajanja epidermisa od dermisa. Pucanjem bula ostaju velike površine denudiranog dermisa (Slika 5) (3,7). Ostali simptomi uključuju vrućicu, limfadenopatiju, hepatitis i citopeniju (3).



**Slika 5.** Potpuni gubitak epidermisa kod toksične epidermalne nekrolize.

*Izvor: Peternel S, Klinika za dermatovenerologiju, Klinički bolnički centar Rijeka*

Površina zahvaćene kože glavni je prognostički faktor bolesti te ju je zbog toga pri prijemu takvog pacijenta iznimno važno pravilno odrediti (u tu se svrhu koristi jednako pravilo kao i za opekline). Treba naglasiti da se u izračun površine zahvaćene kože ubrajaju samo nekrotična koža koja je već odljuštena (bule, erozije) i koža koja se može odljuštiti (Nikolsky pozitivna), dok se Nikolsky negativna eritematozna područja isključuju (3,7). Prema površini zahvaćene kože pacijent se klasificira u jednu od tri skupine (Slika 6):

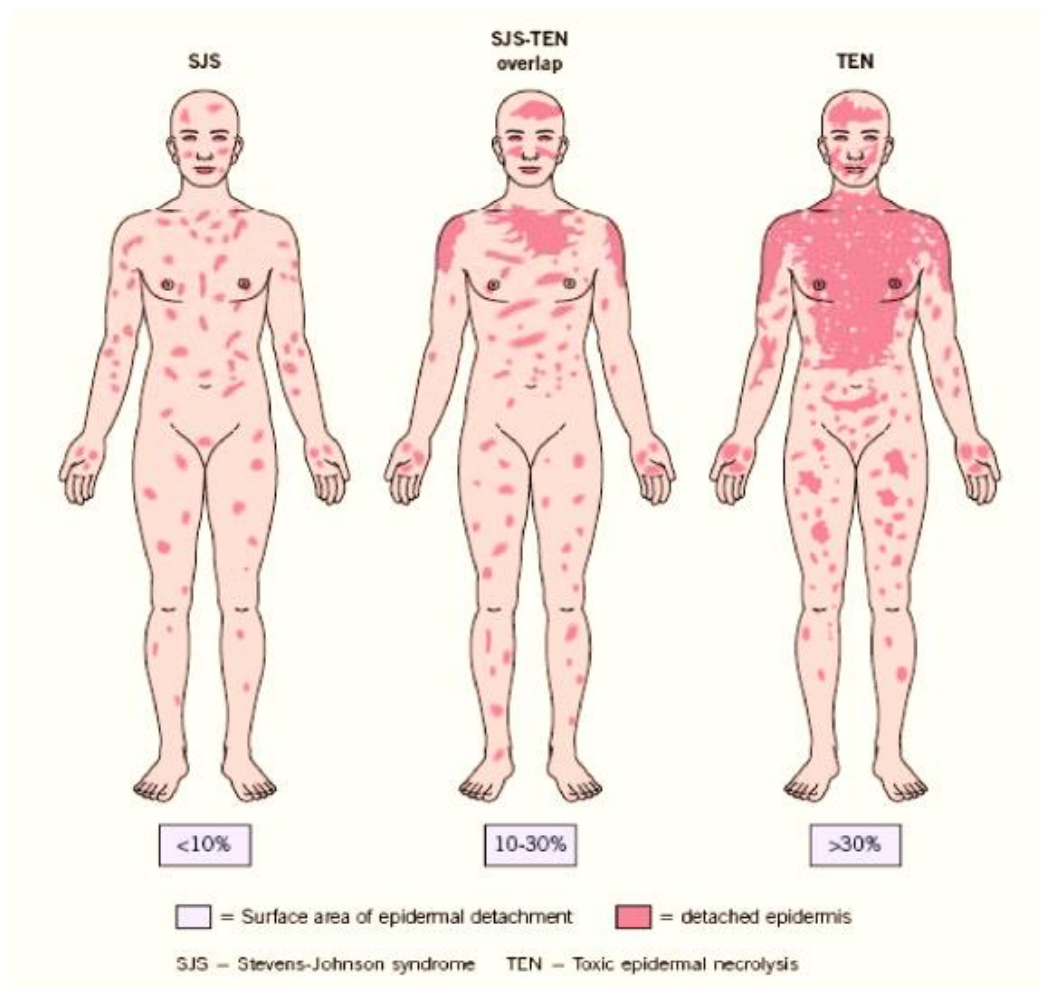
1. SJS: zahvaćeno <10 % površine kože
2. Preklapanje SJS-a i TEN-a: zahvaćeno 10-30 % površine kože
3. TEN: zahvaćeno >30% površine kože

U Tablici 2 nalaze se kliničke karakteristike koje omogućuju razlikovanje SJS-a, TEN-a i sindroma preklapanja SJS-a i TEN-a.

**Tablica 2.** Kliničke karakteristike za razlikovanje Stevens-Johnsonova sindroma (SJS), toksične epidermalne nekrolize (TEN) i preklapanja SJS-a i TEN-a

Klinički entitet	SJS	SJS-TEN	TEN
<b>Primarne lezije</b>	Zagasicite i/ili zagasito crvene lezije	Zagasicite i/ili zagasito crvene lezije	Slabo ograničeni eritematozni plakovi
	Ravne atipične target lezije	Ravne atipične target lezije	Odvajanje epidermisa – spontano ili na pritisak
			Zagasicite crvene lezije
			Ravne atipične target lezije
<b>Distribucija</b>	Izolirane lezije Konfluiranje (+) na licu i trupu	Izolirane lezije Konfluiranje (++) na licu i trupu	Izolirane lezije (rijetke) Konfluiranje (+++) na licu, trupu i drugdje
<b>Zahvaćenost sluznica</b>	Da	Da	Da
<b>Sistemske simptome</b>	Često	Uvijek	Uvijek
<b>Zahvaćena koža (%)</b>	<10	10-30	>30

*Adaptirano prema French L, Prins C. Erythema multiforme, Stevens-Johnson Syndrome and Toxic Epidermal Necrolysis. U: Bologna JL, Jorizzo JL, Schaffer JV, ur. Dermatology. Elsevier Saunders, 2012.*



**Slika 6.** Shematski prikaz SJS-a, sindroma preklapanja SJS/TEN-a i TEN-a prema površini zahvaćene kože.

*Izvor: Harr T, French, LE. Toxic epidermal necrolysis and Stevens-Johnson syndrome. Orphanet J Rare Dis 2010;5:39.*

### 3.4. Dijagnoza

Dijagnoza SJS/TEN-a se temelji na anamnestičkom podatku o uzimanju lijekova (posebno onih iz skupine visoko rizičnih), opisanoj kliničkoj slici i patohistološkim karakteristikama koje se utvrđuju biopsijom. U ranim lezijama opažaju se apoptotični keratinociti u bazalnim i srednjim suprabazalnim slojevima epidermisa. U kasnijim fazama bolesti vidljivi su subepidermalni mjehuri s konfluirajućom nekrozom cijelog epidermisa te perivaskularnim infiltratom sastavljenim pretežno od limfocita (3). U svrhu isključivanja

autoimunih buloznih bolesti izvodi se direktna imunofluorescentna pretraga (4,7).

Identifikacija lijeka koji je izazvao SJS ili TEN vrlo je zahtjevan, no važan zadatak, budući da rano ukidanje lijeka odgovornog za SJS/TEN smanjuje smrtnost od te bolesti. Trenutno ne postoji pouzdan test za brzu identifikaciju uzročnog lijeka. Epikutani test je slabo senzitivan za SJS i TEN i nije prikladan za identifikaciju, a test reekspozicije ne dolazi u obzir iz očitih razloga. Liječnik stoga mora detaljno ispitati koji je lijek odnosno lijekove pacijent uzeo te poznavati potencijal lijeka za izazivanje teškog medikamentoznog egzantema. Također je važno odrediti vrijeme proteklo od uzimanja lijeka do nastupa simptoma bolesti. SJS i TEN se uglavnom pojavljuju 7-21 dan nakon uzimanja lijeka, no u slučaju reekspozicije lijeku koji je prethodno izazvao SJS/TEN, bolest se može pojaviti i unutar dva dana (3).

### **3.5. Diferencijalna dijagnoza**

U diferencijalnu dijagnozu SJS-a i TEN-a najčešće ulaze erythema multiforme (EM), sindrom stafilokoknog ljuštenja kože (SSSS, od engl. *Staphylococcal scalded skin syndrome*), akutna generalizirana egzantematozna pustuloza (AGEP) i generalizirana fiksna erupcija na lijekove (3).

Važno je razlikovati EM i SJS, posebno zbog njihove različite prognoze. S obzirom da su njihove histološke karakteristike vrlo slične, glavni je način razlikovanja ovih stanja klinički. Za dijagnozu EM-a potrebna je prisutnost tipičnih target-lezija (<3 cm u promjeru, pravilnog okruglog oblika, najmanje tri različite zone), dok su target-lezije kod SJS-a atipične (okrugle, nepalpabilne, sa samo dvije zone, nejasnih granica) (3). EM majus uz pojavu tipičnih target-lezija karakteriziraju i mukozne lezije, no za razliku od Stevens-Johnsonova sindroma gdje je ekstenzivno zahvaćanje sluznica praćeno trunkalnim lezijama, target-lezije kod EM-a primarno se nalaze na šakama i stopalima. Također, EM gotovo nikad ne uzrokuju lijekovi, već infekcije, najčešće potaknute mikoplazmom ili

virusima (4).

U većini slučajeva SSSS i AGEP se na temelju kliničke slike lako mogu razlikovati od SJS/TEN-a. SSSS je uzrokovan stafilokoknim egzotoksinom eksfolijatinom. U većini slučajeva zahvaća novorođenčad i malu djecu, a često se može dobiti podatak o nedavnoj infekciji. Eritem je široko rasprostranjen, no sluznice, dlanovi i tabani su pošteđeni. Moguć je razvoj fragilnih buloznih lezija iza kojih slijedi eksfolijacija epidermisa u slojevima. Eksfolijacija u SSSS-u je više površna te se ispod nalaze slojevi intaktnog epidermisa, dok je u TEN-u dermis potpuno ogoljen. Razlika između SSSS-a i TEN-a očigledna je i na patohistološkoj razini pa je tako kod SSSS-a vidljivo subkornealno razdvajanje epidermisa s normalnim podležećim epidermisom, dok je potonji karakteriziran oštećenjem čitave debljine epidermisa i subepidermalnim razdvajanjem (3,4). Velika područja eritema s brojnim malim pustulama uz neutrofiliju i eozinofiliju i rjeđe zahvaćanje sluznica karakteristike su AGEP-a te govore protiv dijagnoze SJS/TEN-a (3).

Generalizirana fiksna erupcija na lijekove se od SJS/TEN-a razlikuje također na temelju kliničkih značajki. Ovaj oblik medikamentoznog osipa obilježavaju flacidne bule na plavo-crvenoj do smeđoj podlozi koje zahvaćaju malu površinu kože, rijetka i blaga zahvaćenost sluznica te prethodna pojava fiksne erupcije na lijekove u gotovo svih pacijenata (4).

Ostale bolesti koje mogu doći u obzir su paraneoplastički pemfigus, lijekovima izazvana linearna IgA bulozna dermatitoza, Kawasakijska bolest, eritematozni lupus, kemoterapijom uzrokovan toksični eritem, teška akutna reakcija presatka protiv primatelja (GVHD), osip uzrokovan lijekovima s eozinofilijom i sistemskim simptomima (DRESS), opekline i fototoksične reakcije (3).

### 3.6. Liječenje

Optimalno zbrinjavanje pacijenata sa SJS-om i TEN-om uključuje ranu dijagnozu, trenutačno isključivanje uzročnog lijeka/lijekova iz terapije, potpurnu njegu i specifičnu terapiju (3,7).

Potporno liječenje je slično onome kod opekline i usmjereno je na smanjenje komplikacija (hipovolemija, poremećaj ravnoteže elektrolita, bubrežno zatajenje, sepsa) koje su i glavni uzrok smrti. Ono uključuje pažljivo zbrinjavanje kožnih lezija, hidraciju i nutritivnu potporu. U slučaju zahvaćenosti 10-20% površine kože ili više, liječenje treba provesti u jedinici intenzivnog liječenja (19).

S pacijentom treba postupati vrlo pažljivo jer i najmanji pokret može uzrokovati odvajanje epidermisa. Pacijent treba biti smješten u toploj sobi (30°C-32°C) kako bi se izbjegla hipotermija. Posebna se pažnja treba posvetiti zbrinjavanju lezija na licu, očima, nosu, ustima, ušima, anogenitalnoj regiji, aksilarnim jamama i interdigitalnim prostorima. Zahvaćeni dijelovi kože, posebno na leđima i na mjestima u kontaktu s krevetom, mogu se pokriti vazelinskom gazom do nastupa reepitelizacije. Serozne ili krvave kruste na licu tretiraju se izotoničnom sterilnom otopinom natrijeva klorida. Periorificalno (oko ušiju, nosa, ustiju) treba primijeniti antibiotsku mast (npr. mupirocin). Erodirana područja kože mogu se pokriti i silikonskim oblogama koje se ostavljaju na mjestu do reepitelizacije. Kapci se svakodnevno ispiru sterilnom fiziološkom otopinom, a primjenjuju se i antibiotske masti i kapi za oči. Potrebne su svakodnevne konzultacije s oftalmologom. Nosnice se također čiste sterilnom fiziološkom otopinom uz primjenu antibiotske masti, a usna se šupljina ispire sterilnom fiziološkom otopinom nekoliko puta na dan. Anogenitalna regija i interdigitalni prostori tretiraju se sterilnom otopinom natrijeva klorida, a u slučaju maceracije 0,5% -tnom otopinom srebrovog nitrata (3).

Za nadoknadu tekućine i elektrolita pacijentima se daje elektrolitna otopina (0,7

ml/kg/% zahvaćene kože) i otopina albumina (5%-tna otopina albumina, 1ml/kg/% zahvaćene kože). Pacijenta treba stalno nadzirati i u slučaju kliničke sumnje na infekciju započeti s empirijskom antibiotskom terapijom. Ovisno o težini bolesti, sedacija i liječenje boli također dolaze u obzir (4). Kako bi se gubitak proteina sveo na najmanju moguću mjeru te izbjegla intestinalna atonija, treba što prije započeti s prehranom preko nazogastrične sonde. Preporučene količine su 1500 kalorija u 1500 ml tekućine u prva 24 sata, uz povećanje za 500 kalorija na dan do postignutih 4000 kalorija na dan (20).

Do danas nije poznata učinkovita specifična terapija za SJS i TEN (3,7). Sistemski kortikosteroidi se u terapiji primjenjuju već desetljećima, no njihova je učinkovitost i dalje upitna. I dok neke studije ukazuju na korist njihove primjene ako se daju kratkotrajno u pulsnoj terapiji (1.5 mg/kg kroz tri uzastopna dana) (21), druge tu korist osporavaju (22).

Intravenski imunoglobulini (blokiraju vezivanje Fas liganda za Fas) primjenjeni u dozi većoj od 2 g/kg tijekom 3-4 dana smanjuju mortalitet uzrokovan TEN-om te se mogu uzeti u obzir, uz obaveznu potpornu terapiju (23-26).

Od ostalih metoda liječenja spominju se ciklosporin, TNF antagonisti, ciklofosfamid i plazmafereza, no za potencijalnu korist njihove primjene još uvijek nema dovoljno dokaza (7).

Reepitelizacija zahvaćenih dijelova kože započinje unutar nekoliko dana i u većini slučajeva završava unutar tri tjedna zbog čega kirurško liječenje presađivanjem kože u pravilu nije potrebno (3).

### **3.7. Prognoza**

SJS i TEN su teške bolesti koje ugrožavaju život pacijenta. Prosječni mortalitet za SJS iznosi 1-5%, a za TEN 25-35%, no u starijih pacijenata i onih s većom površinom zahvaćene kože može biti i veći (27). Najčešći uzrok smrti su infekcije (*S. aureus*, *Pseudomonas aeruginosa*). Masivni transepidermalni gubitak tekućine zajedno s



elektrolitnim disbalansom, inhibicijom sekrecije inzulina, inzulinskom rezistencijom i nastupom hiperkataboličkog stanja mogu tome doprinijeti. U nekim slučajevima može doći do pojave respiratornog distresnog sindroma i višestrukog zatajenja organa, usprkos adekvatnoj potpornoj terapiji (3).

U svrhu procjene rizika i prognoze u pacijenata sa SJS-om i TEN-om razvijeni su različiti bodovni sustavi, od kojih je najčešće primjenjivan SCORTEN (od engl. *Severity of Illness Score for Toxic Epidermal Necrolysis*) (Tablica 3).

**Tablica 3.** SCORTEN bodovni sustav za procjenu rizika i prognozu Stevens-Johnsonova sindroma/toksične epidermalne nekrolize

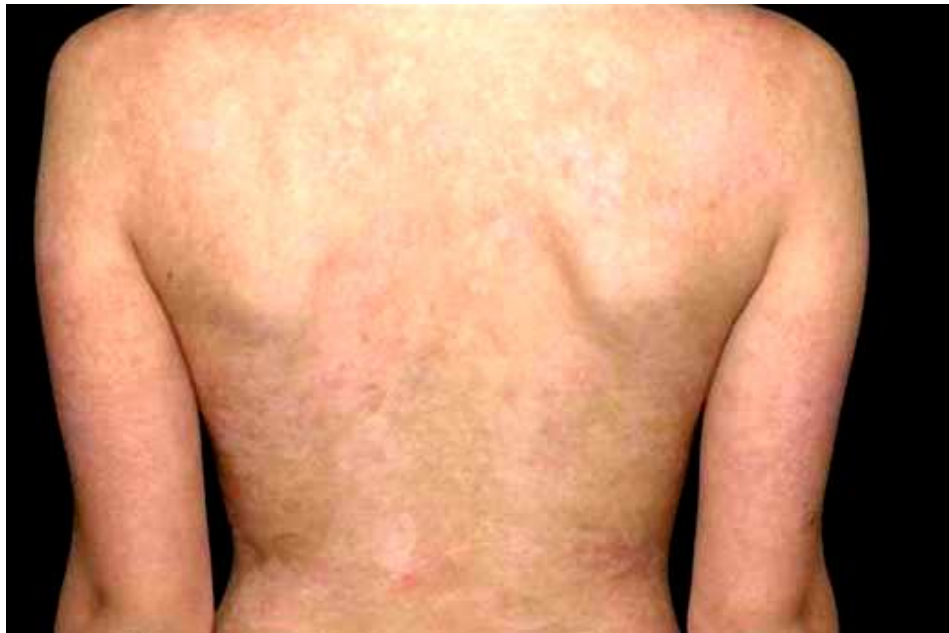PROGNOSTIČKI FAKTOR	BODOVI
Dob>40 godina	1
Srčana frekvencija>120/min	1
Maligna bolest	1
Početno zahvaćena površina kože>10%	1
Urea u serumu (>10 mmol/l)	1
Glukoza u serumu (>14 mmol/l)	1
Bikarbonati u serumu (<20 mmol/l)	1

*Adaptirano prema Bastuji-Garin S, Fouchard N, Bertocchi M, et al. SCORTEN: a severity-of-illness score for toxic epidermal necrolysis. J Invest Dermatol. 2000;115:149-53.*

SCORTEN se računa pri prijemu pacijenta i tri dana nakon toga. Svaki od sedam faktora koji su u njega uključeni (dob, malignitet, zahvaćena površina tijela, tahikardija, urea, glukoza i bikarbonati u serumu) je neovisna, jednako vrijedna varijabla. Prema ovom bodovnom sustavu, gotovo svi pacijenti s rezultatom 0-1 prežive, s 3 boda prežive u 65% slučajeva, s 4 boda u 40% i s 5-7 bodova u oko 10% slučajeva (4). Za pozitivan ishod

bolesti od iznimne je važnosti rani prekid primjene lijeka koji je uzrokovao SJS/TEN. Procjenjuje se da to smanjuje rizik od smrtnosti za 30% na dan (28).

Više od 50% pacijenata koji prežive TEN ima neki oblik trajnih posljedica bolesti. Simblefaron, konjunktivalne sinehije, entropij, trihijaza, ožiljkavanje kože, promjene u pigmentaciji (Slika 7), eruptivni nevusi, perzistentne erozije sluznica, kserostomija, strikture jednjaka, fimoza, vaginalne sinehije, distrofija nokta i difuzni gubitak kose neke su od tih posljedica (7,29).



**Slika 7.** Hipo- i hiperpigmentacije kao posljedica sindroma preklapanja Stevens-Johnsonova sindroma i toksične epidermalne nekrolize.

*Izvor: Mockenhaupt M. Severe drug-induced skin reactions: clinical pattern, diagnostics and therapy. J Dtsch Dermatol Ges 2009;7:142-62.*

## **4. AKUTNA GENERALIZIRANA EGZANTEMATOZNA PUSTULOZA**

Akutna generalizirana egzantematozna pustuloza (AGEP), poznata još kao pustularna erupcija na lijekove ili toksična pustuloderma, akutna je febrilna, lijekovima uzrokovana erupcija karakterizirana brojnim malim, primarno nefolikularnim pustulama na edematozno-eritematoznoj podlozi (5,6).

### **4.1. Epidemiologija**

Procjenjuje se da je incidencija AGEP-a 1-5 slučajeva/ milijun godišnje (4), no taj je broj vjerojatno i veći nego što se misli, s obzirom da se mnogo slučajeva ove bolesti zamijeni s pustuloznom psorijazom (2). Bolest pogađa sve dobne skupine, a 80% pacijenata su žene (4).

### **4.2. Etiopatogeneza**

Više od 90% slučajeva ove bolesti izazvano je lijekovima (30). Ponekad AGEP mogu uzrokovati npr. enterovirusne infekcije te izlaganje živi (2). Postojeća psorijaza mogla bi biti čimbenik rizika za AGEP, s obzirom da 15% pacijenata boluje od psorijaze (4).

Lijekovi koji najčešće dovode do pojave AGEP-a su  $\beta$ -laktamski antibiotici (posebno ampicilin), kinoloni, makrolidi, diltiazem i antimalarici. Pojedini slučajevi vezani su uz primjenu sulfonamida, karbamazepina, paracetamola, terbinafina, metronidazola, izonijazida, vankomicina i doksiciklina (2,4).

Precizni mehanizmi nastanka AGEP-a nisu poznati. Nastup bolesti je brz, obično unutar 1-3 dana od uzimanja lijeka, što se objašnjava prethodnom senzibilizacijom na dani lijek. Limfociti T specifični za lijek oslobađaju citokine kao što su IL-3, IL-8 i čimbenik stimulacije granulocitnih kolonija (G-CSF, od engl. *granulocyte colony-stimulating factor*) koji regrutiraju neutrofile što rezultira nastankom edematoznog eritema iza kojeg slijedi

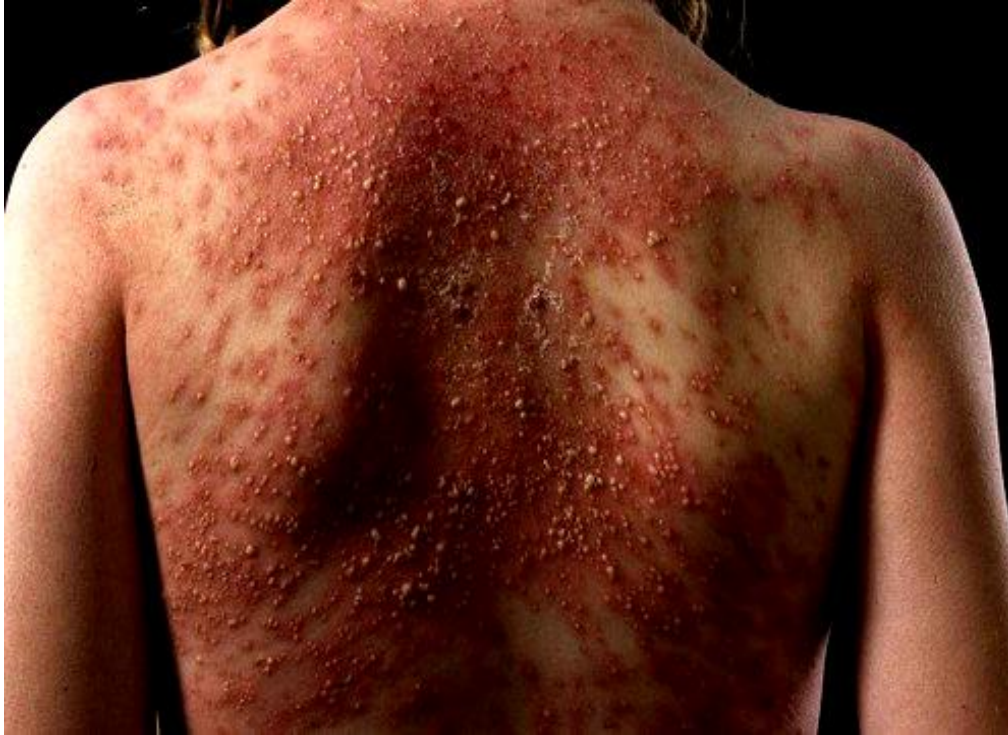erupcija sterilnih pustula (2,6). Također, postoji mogućnost da bolest pokreću virusi koji započinju Th1 imunološki odgovor (31). Kod pacijenata s AGEP-om češće se nađu aleli HLA-B5, HLA-DR11 i HLA-DQ3, što navodi na mogućnost genetske podloge bolesti (32).

### **4.3. Klinička slika**

AGEP je karakteriziran visokom temperaturom s brojnim pustulama koje se pojavljuju iznenada, najprije na licu ili u intertriginoznim zonama (aksile, prepone), a potom unutar nekoliko sati diseminiraju i zahvaćaju i ostale dijelove tijela. Pustule su male (<5 mm), nefolikularne i sterilne, s uskim edematoznim haloom, a izbijaju na široko rasprostranjenom edematoznom eritemu (Slika 8). Uz to se mogu javiti pečenje i svrbež. Dlanovi i tabani nisu zahvaćeni. Sluznice su zahvaćene u 15-20% slučajeva, obično blago, a najčešće je zahvaćena oralna mukoza (2,4).

U nekih pacijenata mogu biti prisutni i edem lica, purpura, vezikule i lezije nalik na multiformni eritem. Konfluiranje pustula katkad rezultira superficijalnim (subkornealnim) odvajanjem epidermisa, što se nerijetko pogrešno dijagnosticira kao TEN (5). Opisani su i slučajevi preklapanja AGEP-a i TEN-a u kojima pacijenti s difuznom ekfolijacijom i formiranjem bula pokazuju patohistološku sliku AGEP-a, kao i slučajevi preklapanja AGEP-a i DRESS-a (31).

Pustule spontano nestaju unutar 1-2 tjedna nakon čega tipično dolazi do superficijalne deskvamacije (2). Na mjestu pustula često zaostaje hiperpigmentacija (4).



**Slika 8.** Akutna generalizirana egzantematozna pustuloza. Vidljive su brojne male pustule na eritematoznoj podlozi.

*Izvor: Javed A, Coulson I. Acute generalized exanthematous pustulosis. Clinical Gate.*

*Dostupno na <http://clinicalgate.com/acute-generalized-exanthematous-pustulosis/>.*

*Pristupljeno 3.6.2015.*

#### **4.4. Dijagnoza**

Dijagnoza AGEP-a postavlja se na temelju anamnestičkih podataka o uzetom lijeku unazad nekoliko dana, opisanoj kliničkoj slici, laboratorijskim nalazima i patohistološkom nalazu.

Epikutani test i *in vitro* testovi poput testa inhibicije migracije makrofaga i testa degranulacije mastocita ponekad mogu pomoći u otkrivanju uzročnog lijeka (33).

U laboratorijskim nalazima opaža se leukocitoza s neutrofilijom, blaga do umjerena eozinofilija, hipokalcijemija i prolazna bubrežna disfunkcija (2).

Biopsija kože pokazuje intraepidermalne ili subkornealne spongiformne pustule s neutrofilima, a u dermisu su prisutni edem te perivaskularna infiltracija neutrofila (4).

Predloženi dijagnostički kriteriji za AGEP uključuju (33):

1. Akutnu pustularnu erupciju
2. Temperaturu iznad 38°C
3. Neutrofiliju s blagom eozinofilijom ili bez nje
4. Subkornealne ili intraepidermalne pustule vidljive na biopsiji kože
5. Spontanu rezoluciju bolesti unutar 15 dana

Tablica 4 prikazuje bodovni sustav za dijagnozu AGEP-a.

**Tablica 4.** Bodovni sustav za dijagnozu akutne generalizirane egzantematozne pustuloze (AGEP)

Kriterij	Opis	Bodovi
<b>Morfologija</b>		
• Pustule	Tipične, nefolikularne i sterilne	+2
• Eritem, % površine kože	Tipičan, difuzan (80%)	+2
• Distribucija	Kompatibilna, trup i udovi	+1
• Postpustularna deskvamacija	Da	+1
<b>Tijek</b>		
• Erozija sluznica	Ne	0
• Akutni nastup ( $\leq 10$ dana)	Da	0
• Rezolucija pustula i eritema $\leq 15$ dana	Da	0
• Vrućica ( $\geq 38^\circ\text{C}$ )	Da	+1
• Broj neutrofila ( $>7000/\text{mm}^3$ )	Da	+1
<b>Histologija</b>		
• Histologija kože	Spongiformne intraepidermalne pustule s dermalnim edemom; akantozu; perivaskularni infiltrat neutrofila	+3

Rezultati:  $\leq 0$ : AGEP isključen, 1-4: AGEP moguć, 5-7: AGEP vjerojatan, 8-12: AGEP siguran

*Adaptirano prema Sidoroff A, Halevy S, Bavinck JN i sur. Acute generalized exanthematous pustulosis (AGEP) – a clinical reaction pattern. J Cutan Pathol. 2001;28:113-119.*

#### 4.5. Diferencijalna dijagnoza

Najvažnije je razlikovati AGEP od akutne pustulozne psorijaze. Pustule se u ovih dviju bolesti klinički ne razlikuju, ali pridružene kožne lezije kao što su petehije, purpore, atipične *target-like* lezije i vezikule češće se viđaju kod AGEP-a. Histološki, edem u

superficialnom dijelu dermisa, egzocitoza eozinofila, vaskulitis i nekroza keratinocita sugeriraju AGEP, dok je akantoza karakteristična za psorijazu. Također, u prilog AGEP-u govori i akutni tijek bolesti te anamnestički podatak o uzimanju relevantnog lijeka (2).

Pustule se mogu vidjeti i u DRESS-u, no u tom slučaju nisu toliko proširene kao kod AGEP-a, a kao što i samo ime bolesti govori, u DRESS-u su izraženi sistemski simptomi i eozinofilija (2).

Konfluiranje pustula u AGEP-u koje katkad rezultira superficialnim odvajanjem epidermisa može uputiti na dijagnozu TEN-a (5).

U diferencijalnu dijagnozu mogu ući i IgA pemfigus, leukocitoklastični vaskulitis i pustulosis acuta generalisata (4).

#### **4.6. Liječenje**

Glavna terapija AGEP-a je obustava lijeka koji je bolest izazvao. Topički se primjenjuju kortikosteroidi, provodi se hidracija, a daju se i antipiretici (2,31). U teškim slučajevima u terapiju se mogu uključiti sistemski kortikosteroidi. Obično se daje prednizolon u dozi od 0.5-1.0 mg/kg/dan (4).

#### **4.7. Prognoza**

Ako se lijek koji je uzrokovao AGEP na vrijeme prepozna i ukine iz terapije, bolest se spontano povlači, najčešće unutar 15 dana. Mortalitet iznosi 4-5% (4). Sveukupna prognoza je, dakle, dobra, ali visoka temperatura ili superinfekcija kožnih lezija u nekih pacijenata, osobito starijih i onih lošeg općeg stanja, mogu dovesti pacijenta u stanje opasno po život (33). Iako slučajevi AGEP-a nalik TEN-u većinom imaju klinički tijek kao u slučaju klasičnog AGEP-a, postoji mogućnost težeg kliničkog tijeka koji tada zahtijeva intenzivniju terapiju (31).

## **5. REAKCIJA NA LIJEK S EOZINOFILIJOM I SISTEMSKIM SIMPTOMIMA**

Reakcija na lijek s eozinofilijom i sistemskim simptomima (DRESS od Drug Reaction with Eosinophilia and Systemic Symptoms) ili sindrom preosjetljivosti (HSS od Hypersensitivity Syndrome) ili sindrom preosjetljivosti uzrokovan lijekovima (DIHS od Drug-Induced Hypersensitivity Syndrome) je teška idiosinkratična reakcija na lijekove karakterizirana dugim periodom latencije nakon čega slijedi čitav niz srednje teških do teških kliničkih manifestacija uključujući vrućicu, osip, limfadenopatiju i eozinofiliju (34). Pojam DRESS je više specifičan od ostalih navedenih te se primjenjuje u daljnjem tekstu.

### **5.1. Epidemiologija**

Procijenjena incidencija DRESS-a nakon izlaganja lijekovima poput antikonvulziva i sulfonamida iznosi između 1/1000 i 1/10 000 izlaganja (2). Pacijenti oba spola i svih dobi podjednako su pogođeni (4). Pretpostavlja se da je incidencija viša u Afroamerikanaca i pacijenata iz karipskog bazena (2). Utvrđena je povezanost između HLA-A\*3101 i karbamazepinom uzrokovanog DRESS-a pa su osobe nositelji navedenog alela pod povećanim rizikom za razvoj ove teške reakcije na lijek. Također, navodi se povezanost DRESS-a s HLA-B\*5801 alelom i alopurinolom (ta je povezanost prisutna i u SJS/TEN-u). Smatra se i da bi sklonost autoimunim bolestima mogla doprinijeti razvoju DRESS-a (6).

### **5.2. Etiopatogeneza**

DRESS je najčešće uzrokovan antiepilepticima karbamazepinom, fenobarbitalom i fenitoinom, ali i novijim antiepilepticima poput lamotrigina. Ostali lijekovi koji se s njim povezuju su alopurinol, dapson, sulfonamidi (sulfasalazin, sulfametoksazol), soli zlata, ranitidin, terbinafin, blokatori kalcijevih kanala, minociklin i antiretrovirusni lijekovi. Važno je napomenuti da karbamazepin, fenitoin i fenobarbital mogu križno reagirati pa osoba koja je



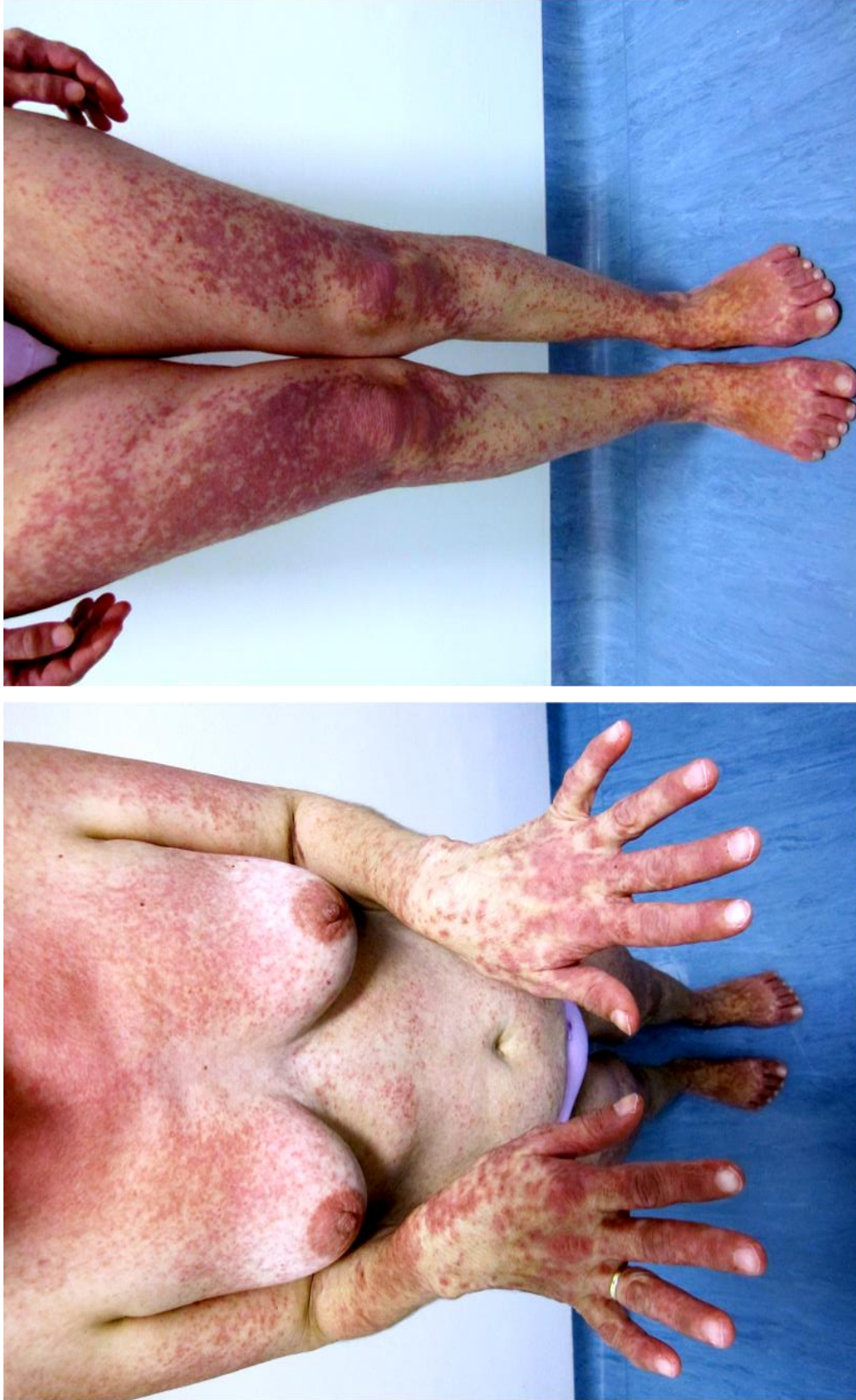razvila DRESS na jedan od ovih lijekova u budućnosti mora izbjegavati ostale s kojima taj lijek križno reagira (4).

U podlozi bolesti najvjerojatnije se nalazi promjena u načinu na koji se određeni lijekovi metaboliziraju. Nemogućnost detoksikacije metabolita arenjskih oksida vjerojatni je ključni čimbenik za razvoj antikonvulzivima uzrokovanog DRESS-a, dok rizični čimbenici za razvoj DRESS-a uzrokovanog sulfonamidima uključuju fenotip sporog acetilatora i osjetljivost pacijentovih limfocita na toksični metabolit hidroksilamin (2,4).

Imunološki mehanizmi bi također mogli sudjelovati u nastanku DRESS-a: IL-5 kojeg oslobađaju aktivirani limfociti T doprinosi nastanku eozinofilije, jedne od značajki ovog sindroma (35). Također, pretpostavlja se da ulogu u patogenezi DRESS-a imaju i virusi kao npr. humani herpesvirus 6 i 7 (HHV-6 i HHV-7), citomegalovirus (CMV) i Epstein-Barrov virus (EBV), od kojih se najčešće spominje HHV-6. Povišen titar protuvirusnih protutijela i aktivna replikacija virusa upućuju na potencijalnu ulogu virusne infekcije, no mogli bi predstavljati i tek nespecifičnu reaktivaciju ubikvitarnih virusa (2,6). Reaktivacija virusa se obično utvrdi dva tjedna nakon nastupa reakcije i povezuje se s kasnim i prolongiranim kliničkim manifestacijama kao što su vrućica, rekurirajući osip, hepatitis i encefalitis (5). U mnogih pacijenata s DRESS-om čini se da postoji EBV-om potaknuta ekspanzija CD8<sup>+</sup> limfocita, a za lijekove povezane s DRESS-om (karbamazepin, sulfametoksazol, alopurinol) utvrđeno je da doprinose povećanoj produkciji EBV-a u EBV-om transformiranim limfocitima B pacijenata (6).

### **5.3. Klinička slika**

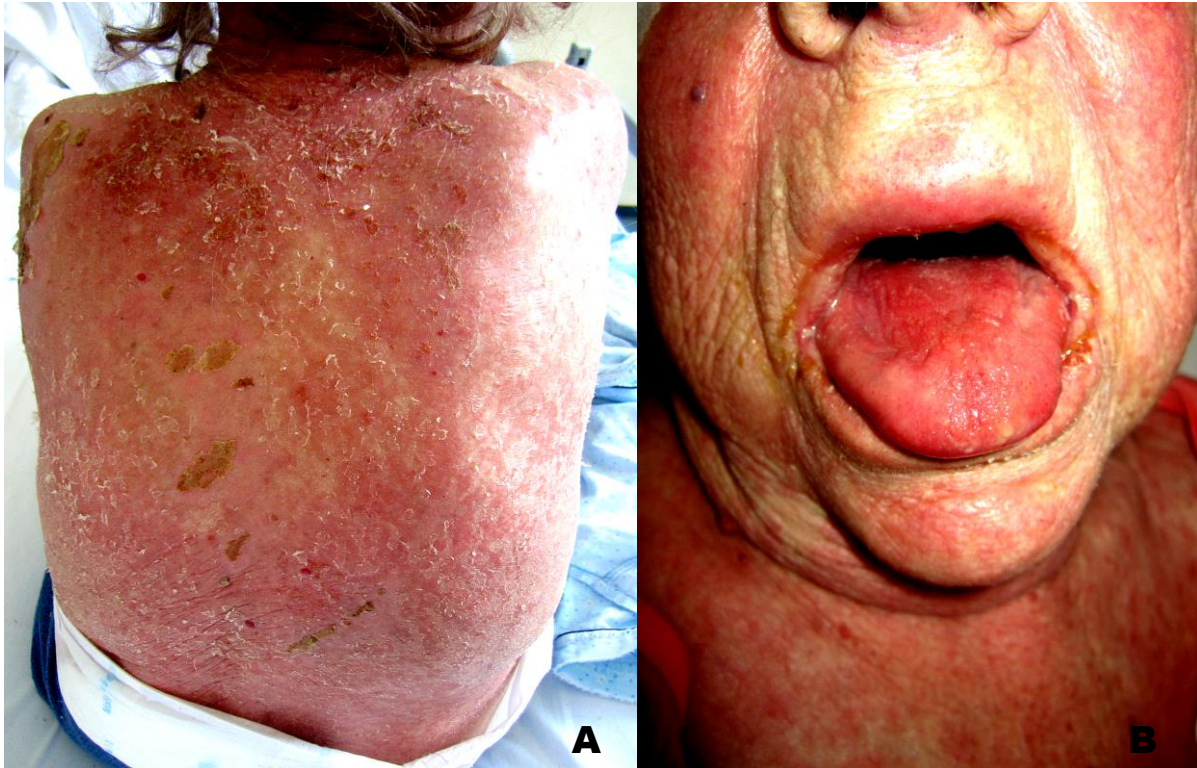DRESS se razvija 2-6 tjedana nakon primjene lijeka. Najčešći simptomi, prisutni u više od 80% pacijenata, su vrućica i kožna erupcija, koja je najprije morbiliformna, a zatim postaje edematozna i konfluira (Slika 9).



**Slika 9.** Generalizirani makulopapulozni osip u sklopu DRESS sindroma

*Izvor: Peternel S, Klinika za dermatovenerologiju, Klinički bolnički centar Rijeka*

Ostale kožne manifestacije uključuju vezikule, napete bule, folikularne i nefolikularne pustule, purpuru i ekfolijativnu eritrodermiju (Slika 10 A). Početno zahvaćena mjesta tipično su lice, gornji dio trupa i ekstremiteti. Edem lica je čest nalaz u ovoj bolesti, a ponekad se javi i deskvamacija te zahvaćanje sluznica (Slika 10 B) (2,4).



**Slika 10.** DRESS sindrom. **A)** Teški ekfolijativni dermatitis (eritrodermija);  
**B)** Edem i eritem lica te zahvaćenost sluznice

*Izvor: Peternel S, Klinika za dermatovenerologiju, Klinički bolnički centar Rijeka*

U više od 80% pacijenata opaža se limfadenopatija. Karakteristika ovog sindroma po čemu se on razlikuje od ostalih reakcija na lijekove je visceralno zahvaćanje. Od unutarnjih organa najčešće je zahvaćena jetra. Hepatitis ponekad dominira ovim sindromom i odgovoran je za većinu smrti uzrokovanih DRESS-om. Također se mogu pojaviti miokarditis, perikarditis, intersticijski pneumonitis, nefritis, tireoiditis, encefalitis. Artralgijske i artritis se isto tako mogu opaziti. U slučaju DRESS-a uzrokovanog alopurinolom moguće je i

gastrointestinalno krvarenje. Jedna od značajki DRESS-a su i hematološke abnormalnosti. Osobito je izražena eozinofilija, nerijetko praćena atipičnom limfocitozom nalik na onu koja se susreće kod mononukleoze. Kožne promjene i zahvaćenost visceralnih organa traju dugo, od nekoliko tjedana do mjeseci nakon povlačenja lijeka koji je bio uzrokom DRESS-a (2,4).

#### **5.4. Dijagnoza**

Dijagnoza DRESS-a temelji se na anamnezi uzimanja lijekova, osobito onih povezanih s ovim sindromom, kliničkoj slici, laboratorijskim nalazima i patohistološkom nalazu. Dijagnostički bodovni sustav za DRESS opisan je od strane registra za teške reakcije na lijekove (RegiSCAR, od engl. *Registry of severe cutaneous adverse reactions to drugs*), a prikazan je u Tablici 5.

Zahvaćenost unutarnjih organa u sklopu DRESS-a temelji se na dva kriterija: klinički je značajna, a ostali su mogući uzroci odsutni. Tako se primjerice smatra da je jetra zahvaćena ako je u odsutnosti ostalih uzroka razina alanin aminotransferaze (ALT) najmanje dva puta iznad gornje granice normalne vrijednosti (5).

Patohistološki je u dobro razvijenim lezijama vidljiv perivaskularni ili difuzni, često gusti infiltrat limfocita u superficijalnom dermisu uz eozinofiliju i dermalni edem. Promjene u limfnim čvorovima su reaktivne – limfni je čvor često infiltriran atipičnim limfocitima, plazma stanicama, makrofagima i eozinofilima, a nađu se i područja nekroze i edema (2,4). Normalan ili tek blago promijenjen patohistološki nalaz ne isključuje DRESS (5).

**Tablica 5.** Dijagnostički bodovni sustav za reakciju na lijek s eozinofilijom i sistemskim simptomima (DRESS)

Kriterij	Ne	Da	Nepoznato
Vrućica ( $\geq 38.5^{\circ}\text{C}$ )	-1	0	-1
Povećani limfni čvorovi ( $\geq 2$ mjesta, $>1$ cm)	0	1	0
Atipični limfociti	0	1	0
Eozinofilija	0		0
<ul style="list-style-type: none"> <li>• 700-1499/<math>\mu\text{l}</math> ili 10-19.9%</li> <li>• <math>\geq 1500/\mu\text{l}</math> ili <math>\geq 20\%</math></li> </ul>		1 2	
Kožni osip			
<ul style="list-style-type: none"> <li>• Zahvaćenost <math>\geq 50\%</math> površine kože</li> <li>• Najmanje 2 od sljedećeg: edem, infiltracija, purpura, ljuštenje</li> <li>• Biopsija sugerira DRESS</li> </ul>	0 -1 -1	1 1 0	0 0 0
Zahvaćenost unutarnjih organa	0		0
<ul style="list-style-type: none"> <li>• 1</li> <li>• 2 ili više</li> </ul>		1 2	
Rezolucija unutar $>15$ dana	-1	0	-1
Laboratorijski nalazi negativni za najmanje 3 od sljedećeg (i niti jedan pozitivan): antinuklearna antitijela, hemokultura, serologija na hepatitis A,B,C viruse, serologija na mikopazmu i klamidiju	0	1	0

Rezultati: ukupan broj bodova  $<2$ : nije DRESS, 2-3: moguć DRESS, 4-5: vjerojatan DRESS,  $>5$ : siguran DRESS

*Adaptirano prema Kardaun S i sur. Br J Dermatol. 2007;156(3):609-11.*

Epikutani test je korisna metoda za potvrdu uzročnog lijeka kod DRESS-a uzrokovanog antiepilepticima, dok za npr. potvrdu alopuriolom uzrokovanog DRESS-a nema značaja (36). U određivanju lijeka koji je doveo do DRESS-a može pomoći i test transformacije limfocita, no rezultati variraju ovisno o vremenu provođenja testa (akutna faza ili nakon povlačenja simptoma) pa se stoga preporučuje izvođenje testa 5-8 tjedana nakon pojave simptoma DRESS-a. Zbog ograničene osjetljivosti testa, negativan rezultat ne isključuje preosjetljivost na lijek (37).

## 5.5. Diferencijalna dijagnoza

Sve teške reakcije na lijekove mogu doći u obzir, no hepatitis, limfadenopatija i značajna eozinofilija gotovo su jedinstveni za DRESS, dok su bulozne promjene i erozije sluznica u ovom sindromu manje izražene (4).

Akutne virusne infekcije, hipereozinofilni sindrom, kutani T-stanični limfom, pseudolimfom i sistemske upalne bolesti (npr. sistemski eritematozni lupus) također ulaze u diferencijalnu dijagnozu DRESS-a (2,5).

## 5.6. Liječenje

Specifične terapije za DRESS nema te se liječenje sastoji od ukidanja lijeka koji je sindrom izazvao i potporne terapije. Sistemski kortikosteroidi predstavljaju prvu liniju u liječenju DRESS-a te se već nekoliko dana nakon započinjanja terapije opaža poboljšanje simptoma i laboratorijskih nalaza. Daje se prednizolon u dozi od 0.5-1.0 mg/kg na dan. Kortikosteroidnu terapiju katkad je potrebno provoditi i do nekoliko tjedana ili čak mjeseci u svrhu sprječavanja relapsa bolesti. U blažim slučajevima mogu se primijeniti topički visokopotentni kortikosteroidi. U slučaju ekstenzivnog dermatitisa i deskvamacije potrebna je njega kao kod SJS/TEN-a (2,4,37).

Kada pacijent ne reagira na kortikosteroidnu terapiju, u obzir može doći i liječenje visokim dozama intravenskih imunoglobulina (2 g/kg tijekom 5 dana), plazmaferezom ili imunosupresivnim lijekovima (npr. ciklosporin, ciklofosamid, interferon). S obzirom na moguću patogenetsku ulogu virusa, posebice reaktivaciju HHV-6 infekcije, predloženo je da bi povoljan učinak u smislu prevencije ili smanjivanja komplikacija bolesti mogli imati i antivirusici poput valganciklovira (37).

## 5.7. Prognoza

Klinički tijek bolesti je varijabilan, od brzog potpunog oporavka pa do doživotnih sistemskih posljedica (38). Mortalitet povezan s DRESS-om iznosi oko 10%, a najčešći uzrok smrti je teški hepatitis. Hepatitis može perzistirati i nakon što se ostali simptomi počnu povlačiti (3). Prognostički faktori koji su povezani s većom smrtnosti uključuju eozinofiliju  $>6000/\mu\text{l}$ , trombocitopeniju, pancitopeniju, kroničnu bubrežnu insuficijenciju u anamnezi, multiorgansku zahvaćenost i brojne podležeće bolesti (39). Srećom, većina se pacijenata u potpunosti oporavi nakon ukidanja lijeka koji je uzrokovao DRESS (37).

Relapsi bolesti češće se pojavljuju u osoba koje pokazuju reaktivaciju HHV-6 (4). Kao rijetka komplikacija ovog stanja navodi se razvoj autoimune bolesti nakon oporavka od DRESS-a kod pacijenata s prethodnom HHV-6 reaktivacijom pa se tako mogu javiti autoimuni tireoiditis, diabetes mellitus tipa 1 ili sistemski eritematozni lupus (6,40). Kronični ekfolijativni dermatitis, promjene u pigmentaciji i ožiljkavanje trajne su posljedice DRESS-a vidljive na koži (41).

## 6. OSTALI TEŠKI OBLICI MEDIKAMENTOZNIH EGZANTEMA

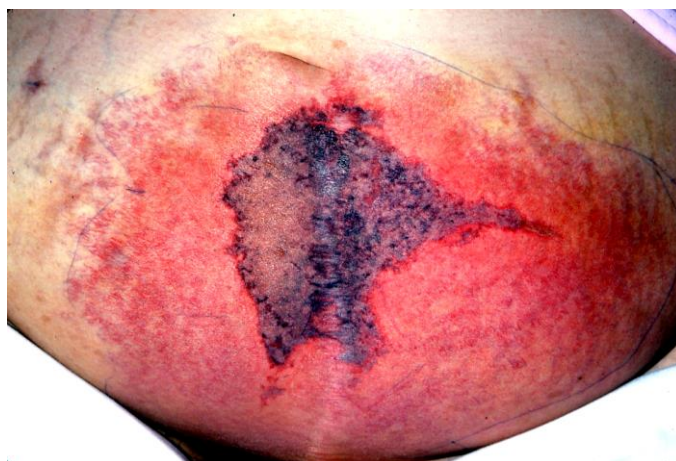**Lijekom uzrokovana eritrodermija** karakterizirana je difuznim makulopapuloznim egzantomom koji perzistira i konfluira uzrokujući široko rasprostranjeni eritem i rezultira deskvamacijom. Kao uzročni lijekovi spominju se sulfonamidi, antimalarici, penicilin, izonijazid, fenilbutazon, streptomycin, sulfadiazin, karbamazepin, fenitoin, kaptopril, diltiazem, cimetidin, litij, soli zlata itd. U obradi pacijenta s eritrodermijom najprije treba isključiti SJS/TEN i DRESS, a potom ispitati mogućnost ostalih drematoza (psorijaza, pityriasis rubra pilaris, atopijski dermatitis, seboroični dermatitis). Ukoliko su sva ta stanja isključena, a pacijent je uzeo lijek koji bi mogao izazvati eritrodermiju, može se postaviti dijagnoza lijekom uzrokovane eritrodermije. Ukidanje lijeka, potporna njega i kortikosteroidi osnova su liječenja ove bolesti (4).

**Antikoagulansima inducirana nekroza kože** je rijetka reakcija uzrokovana varfarinom, a tipično se pojavljuje 2-5 dana nakon početka terapije, što se podudara s očekivanim padom funkcije proteina C. Prisutni su bolni eritematozni plakovi koji evoluiraju u hemoragične bule i nekrotične ulkuse što je posljedica ishemijskih infarkata zbog okluzivnih tromba u krvnim žilama kože i potkožnog tkiva (Slika 11). Najčešće zahvaćena mjesta su grudi, bedra i stražnjica. Najugroženije osobe za razvoj ove reakcije su one s nasljednim deficitom proteina C. Terapija je ukidanje varfarina, primjena vitamina K i heparina (kao antikoagulansa) te intravenska infuzija koncentrata proteina C (2).

**Generalizirana bulozna fiksna erupcija na lijekove** uglavnom se pojavljuje u pacijenata koji su ranije imali fiksnu erupciju na lijekove, odnosno njen učestaliji, lokalizirani oblik. Bule većinom zahvaćaju manju površinu tijela, a između njih nalaze se područja intaktne kože (Slika 12). Zahvaćene mogu biti i sluznice. Bolest načelno nije teška i pacijenti su dobrog općeg stanja, no ponavljajuće erupcije mogu dovesti do

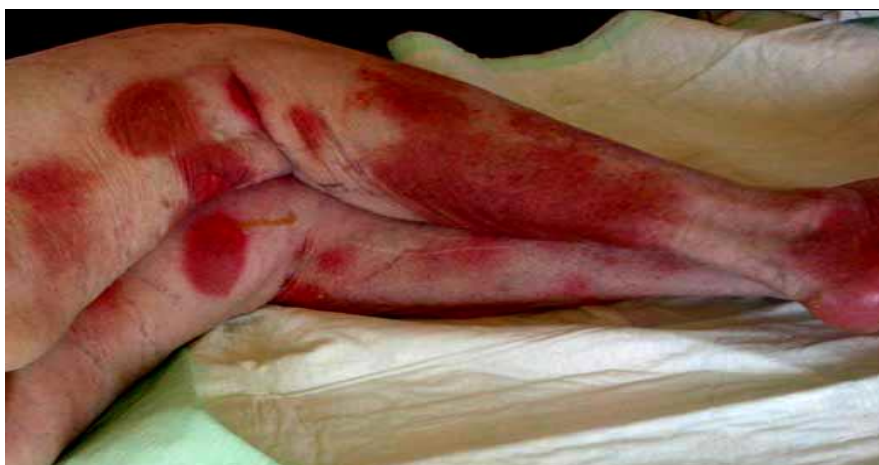

odvajanja velikog područja kože i time do teške bolesti (4,38).



**Slika 11.** Varfarinom inducirana nekroza kože donjeg dijela trbuha.

*Izvor: Kennedy M i sur. Dermatologic manifestations of hematologic disease. Medscape. Dostupno na <http://emedicine.medscape.com/article/1096183-overview>. Pristupljeno 3.6.2015.*



**Slika 12.** Generalizirana bulozna fiksna erupcija na lijevkuve.

*Izvor: Mockenhaupt M. Severe drug-induced skin reactions: clinical pattern, diagnostics and therapy. J Dtsch Dermatol Ges 2009;7:142-62.*

**Anafilaksija** je akutna, životno ugrožavajuća reakcija koja može nastati unutar nekoliko minuta nakon izlaganja brojnim lijekovima, najčešće antibioticima (penicilin). Uz zahvaćenost kože (urtikarija i/ili angioedem) prisutne su sistemske manifestacije poput hipotenzije i tahikardije, a u teškim slučajevima dolazi do razvoja šoka i smrti. Hitno isključivanje uzročnog lijeka iz terapije te adrenalin čine osnovni pristup u liječenju (2).

## 7. RASPRAVA

Kao što je vidljivo iz prethodnih stranica, spektar teških oblika medikamentoznih egzantema je širok, a opisane se reakcije razlikuju ne samo u načinu na koji se klinički prezentiraju, već značajne razlike postoje i u uzročnim agensima, načinu liječenja, tijeku te prognozi bolesti. No, isto tako, različiti teški medikamentozni egzantemi imaju i neke zajedničke značajke, štoviše, postoje slučajevi u kojima dolazi do njihovog preklapanja ili pak jedna bolest „imitira“ drugu. Vrlo je važno stoga dobro poznavati sve teške oblike medikamentoznih egzantema kako bi se na ispravan način moglo pristupiti pacijentu, s obzirom da svaka od opisanih bolesti u određenom postotku može rezultirati teškim posljedicama za pacijenta pa čak i dovesti do smrtnog ishoda. Samo promptno postavljanje točne dijagnoze omogućuje odgovarajući početak liječenja čija je prva i osnovna mjera isključiti iz terapije lijek koji je prouzročio reakciju.

Jedan od najtežih oblika medikamentoznih egzantema svakako je Stevens-Johnsonov sindrom (SJS), odnosno toksična epidermalna nekroliza (TEN), bulozna reakcija čija je stopa mortaliteta viša nego kod ostalih teških medikamentoznih egzantema. Prognoza ovog oboljenja ovisi o površini zahvaćene kože, dobi i komorbiditetima pacijenta, a usprkos provedenoj intenzivnoj njezi često je loša, s posljedicama na koži i sluznicama koje značajno narušavaju kvalitetu života preživjelih pacijenata. Sindrom DRESS još je jedan oblik teškog medikamentoznog egzantema, posebno zbog zahvaćanja unutarnjih organa (hepatitis, miokarditis, pneumonitis, nefritis i dr.), što za pacijenta može imati trajne posljedice. Za razliku od TEN-a u kojem dolazi do insuficijencije kože te sekundarnog zatajenja unutarnjih organa i eventualnog smrtnog ishoda, u DRESS-u primarno nastupa insuficijencija unutarnjih organa. Prema tome, značaj DRESS-a je upravo u zahvaćenosti unutarnjih organa, a što se, nažalost, fokusiranjem na kožne promjene koje je lijek izazvao nerijetko previdi. Bolest traje dulje od ostalih, a mogući su i

relapsi, kako kožne simptomatologije, tako i one internističke. Iako joj je početak dramatičan, akutna generalizirana egzantematozna pustuloza ima mnogo povoljniju prognozu od ostalih teških medikamentoznih egzantema te se većina pacijenata u potpunosti oporavi unutar tjedan dana.

Svaka od ovih bolesti ima određene karakteristike koje mogu uputiti na dijagnozu pojedinog oblika teškog medikamentoznog egzantema. Pacijenta je, dakle, potrebno pratiti i nadzirati od samog početka bolesti te opažati svaku promjenu na koži i sluznicama kao i tragati za mogućim sistemskim simptomima. Laboratorijski nalazi i biopsija kože neizostavni su dijelovi u kliničkoj obradi ovih pacijenata. Kako ove bolesti ponekad variraju u svojoj prezentaciji, važno ih je sagledati u cjelini, uzimajući u obzir vrijeme proteklo od uzimanja lijeka do nastupa bolesti i vrijeme potrebno za regresiju simptoma, tip kožnih lezija, zahvaćenost sluznica, prisutnost sistemskih simptoma i znakova zahvaćenosti unutarnjih organa, krvnu sliku i patohistološki nalaz. Na taj se način može doći do prave dijagnoze. Klasifikacijski sustavi koji su razvijeni za dijagnostiku pojedinih teških osipa uzrokovanih lijekovima mogu biti korisni zbog svoje preglednosti, s obzirom da kao parametre koriste najznačajnije karakteristike svake od tih bolesti. Ipak, potrebni patohistološki i laboratorijski nalazi ne daju mogućnost trenutnog postavljanja definitivne dijagnoze što je bitan nedostatak, ako se uzme u obzir važnost brzog utvrđivanja o kojem se stanju radi.

Kada je riječ o lijekovima koji mogu uzrokovati teške medikamentozne egzanteme, neki se spominju češće od ostalih, kao npr. antiepileptici i sulfonamidi. Pritom su SJS i TEN specifični za određeni lijek, dok DRESS može nastati i kao posljedica križne reakcije između različitih lijekova srodnih strukturnih karakteristika poput sulfasalazina i sulfametoksazola.

Iako se većina teških oblika medikamentoznih egzantema može objasniti

međudjelovanjem imunološkog sustava i genetičke predispozicije pojedinca, vidljivo je da etiopatogeneza ovih bolesti još uvijek nije u potpunosti razjašnjena. Provedena su brojna istraživanja na tom području, a potrebno ih je još mnogo, budući da otkrivanje točne podloge svake od ovih bolesti otvara mogućnost razvoja novih, specifičnih načina liječenja. Iako se specifična terapija poput imunoglobulina primjenjuje, ona u mnogih pacijenata još uvijek nije u potpunosti zadovoljavajuće djelotvorna te osnovu liječenja i dalje čini potporna, simptomatska terapija.

Čim se otkrije uzročni lijek, pacijent o tome mora biti obaviješten te taj podatak ulazi u njegovu medicinsku dokumentaciju, u svrhu izbjegavanja primjene tog lijeka u budućnosti. Kako se posljedice ovih reakcija ne mogu predvidjeti, briga za pacijenta ne smije prestati otpustom iz bolnice, već ga se treba nastaviti pratiti i dalje. Na taj mu se način daje mogućnost za što je moguće bolji, ako ne i potpuni oporavak od ovako teške bolesti.

## 8. ZAKLJUČCI

Stevens-Johnsonov sindrom, toksična epidermalna nekroliza, akutna generalizirana egzantematozna pustuloza, reakcija na lijek s eozinofilijom i sistemskim simptomima, generalizirana fiksna erupcija na lijekove, lijekovima uzrokovana eritrodermija, antikoagulansima inducirana nekroza kože i anafilaksija teški su oblici medikamentoznih egzantema i predstavljaju hitna stanja u dermatologiji. Iako su rijetka, zahtijevaju izrazitu pažnju liječnika. Potrebna je brza reakcija liječnika i zbrinjavanje pacijenta kako bi se trenutačnim prekidom primjene uzročnog lijeka umanjili morbiditet i mortalitet od ovih teških akutnih stanja.

Svi navedeni klinički entiteti povezani su s uzimanjem lijekova, ali treba imati na umu da se s obzirom na rijetkost pojavljivanja oni gotovo nikada ne mogu zapaziti tijekom kliničkog ispitivanja lijekova. Iz tog je razloga vrlo važno postmarketinško praćenje i pažljivo bilježenje nuspojava kao obveza svakog liječnika. Ciljana anamneza uzimanja lijekova neizostavna je u pristupu svakom, a posebno ovim pacijentima. Osim ranog prepoznavanja teških medikamentoznih egzantema, potrebno je poznavati i specifičnosti kliničke slike svakog pojedinog tipa osipa, s obzirom na njihove različitosti u tijeku i krajnjem ishodu.

Radi boljeg razumijevanja ovih bolesti potrebna su neprestana istraživanja na tom području. Nova saznanja o teškim oblicima medikamentoznih egzantema te lijekovima koji ih potencijalno izazivaju zajedno s otkrićem genetske predispozicije u vidu određenih HLA alela u budućnosti bi trebali sugerirati koje lijekove treba izbjegavati u propisivanju pojedinom pacijentu. Time će se uvelike spriječiti da do takvih teških reakcija uopće i dođe, a to je ono čemu se u suvremenoj medicini treba težiti.

## 9. SAŽETAK

Teški oblici medikamentoznih egzantema su rijetke, nepredvidive, vjerojatno imunološkim mehanizmima posredovane reakcije na lijekove, praćene značajnim morbiditetom i mortalitetom, a obično zahtijevaju hospitalno liječenje. Potrebno ih je na vrijeme prepoznati i odmah prekinuti primjenu uzročnog lijeka, uz provedbu odgovarajuće potporne i eventualno sistemske imunomodulacijske terapije. Stevens-Johnsonov sindrom i toksična epidermalna nekroliza su teške bulozne reakcije koje se međusobno razlikuju po stupnju zahvaćenosti kože, a karakterizirane su značajnim gubitkom epidermisa, uz mogućnost zahvaćanja sluznica kao i sistemskim simptomima. Mortalitet je visok, a preživjeli često imaju posljedice koje bitno narušavaju kvalitetu života. AGEP je febrilna erupcija karakterizirana brojnim malim pustulama na edematozno-eritematoznoj podlozi. Osip se spontano povlači unutar 1-2 tjedna, obično uz superficijalnu deskvamaciju. Prognoza bolesti je povoljna, bez daljnjih posljedica. DRESS karakterizira dugi period latencije nakon čega slijedi čitav niz srednje teških do teških kliničkih manifestacija uključujući vrućicu, osip, limfadenopatiju, oštećenje jetre, bubrega te potencijalno i drugih unutarnjih organa. Ishod bolesti varira od potpunog oporavka do trajnih sistemskih posljedica, a najčešći uzrok smrti je hepatitis. Ostali teški medikamentozni egzantemi uključuju generaliziranu fiksnu erupciju izazvanu lijekovima, antikoagulansima induciranu nekrozu kože, lijekovima induciranu eritrodermiju i anafilaksiju.

**Ključne riječi:** teški medikamentozni egzantemi, Stevens-Johnsonov sindrom, toksična epidermalna nekroliza, akutna generalizirana egzantematozna pustuloza, reakcija na lijek s eozinofilijom i sistemskim simptomima, lijekovima inducirana eritrodermija, generalizirana fiksna erupcija izazvana lijekovima, antikoagulansima inducirana nekroza kože, anafilaksija

## 10. SUMMARY

Severe cutaneous adverse drug reactions are rare, non-predictable, probably of immunological mechanism drug induced reactions, associated to a significant morbidity and mortality and usually leading to hospitalization. Early recognition and withdrawal of the causative drug is mandatory, while providing adequate supportive therapy with systemic immunomodulatory treatments if necessary. Stevens-Johnson syndrome and toxic epidermal necrolysis are severe bullous reactions that differ from each other in the level of skin detachment and are characterized by a great loss of epidermis, mucous membrane involvement and systemic symptoms. Mortality rate is high and surviving patients often suffer from sequelae that impair seriously their quality of life. AGEP is a febrile eruption characterized by numerous small pustules that arise on a widespread edematous erythema. They resolve spontaneously within 1-2 weeks, typically followed by a superficial desquamation. Prognosis is good, usually without any consequences. DRESS is characterized by a prolonged latency period, followed by a variety of clinical manifestations including fever, rash, lymphadenopathy, liver and kidney damage as also other visceral organs involvement. Outcome of the disease varies from the complete recovery to permanent systemic complications. Hepatitis is the most common cause of death. Other severe cutaneous adverse drug reactions include generalized fixed drug eruption, anticoagulant-induced skin necrosis, anaphylaxis and drug-induced erythroderma.

**Key words:** severe cutaneous adverse drug reactions, Stevens-Johnsons syndrome, toxic epidermal necrolysis, acute generalized exathematous pustulosis, drug reaction with eosinophilia and systemic symptoms, drug-inducetd erythroderma, generalized fixed drug eruption, anticoagulant-induced skin necrosis, anaphylaxis

## 11. LITERATURA

1. Nayak S, Acharjya B. Adverse cutaneous drug reaction. *Indian J Dermatol* 2008;53(1):2-8.
2. Revuz J, Valeyrie-Allanore L. Drug Reactions. U: Bologna JL, Jorizzo JL, Schaffer JV, ur. *Dermatology*. Elsevier Saunders, 2012; str.335-56.
3. French L, Prins C. Erythema multiforme, Stevens-Johnson Syndrome and Toxic Epidermal Necrolysis. U: Bologna JL, Jorizzo JL, Schaffer JV, ur. *Dermatology*. Elsevier Saunders, 2012; str.319-34.
4. Mockenhaupt M. Severe Cutaneous Adverse Reactions. U: Burgdorf, Plewig, Wolff, Landthaler, ur. *Braun-Falco's Dermatology*. Springer Medizin Verlag Heidelberg, 2009; str. 473-84.
5. Roujeau JC, Allanore L, Liss Y i sur. Severe cutaneous reactions to drugs (SCAR): definitions, diagnostic criteria, genetic predisposition. *Dermatol Sinica* 2009;27:203-9.
6. Pavlos R, Mallal S, Ostrov D i sur. Fever, rash, and systemic symptoms: understanding the role of virus and HLA in severe cutaneous drug allergy. *J Allergy Clin Immunol Pract* 2014;2(1):21-33.
7. Harr T, French, LE. Toxic epidermal necrolysis and Stevens-Johnson syndrome. *Orphanet J Rare Dis* 2010;5:39.
8. Roujeau JC, Kelly JP, Naldi L i sur. Medication use and the risk of Steven-Johnson syndrome or toxic epidermal necrolysis. *N Engl J Med* 1995;333:1600-7.
9. Ball R, Ball LK, Wisse RP i sur. Stevens-Johnson syndrome and toxic epidermal necrolysis after vaccination: reports to the vaccine adverse event reporting system. *Pediatr Infect Dis J* 2001;20:219-23.



10. Nassif A, Bensussan A, Boumsell L i sur. Toxic epidermal necrolysis: effector cells are drug- specific cytotoxic T cells. *J Allergy Clin Immunol* 2004;114:1209-15.
11. Nassif A, Moslehi H, Le Gouvello S i sur. Evaluation of the potential role of cytokines in toxic epidermal necrolysis. *J Invest Dermatol* 2004;123:850-5.
12. Chung WH, Hung SI, Yang JY i sur. Granulysin is a key mediator for disseminated keratinocyte death in Stevens-Johnson syndrome and toxic epidermal necrolysis. *Nat Med* 2008;14:1343-50.
13. Chung WH, Hung SI, Hong HS i sur. Medical genetics: a marker for Stevens-Johnson syndrome. *Nature* 2004;428:486.
14. Hung SI, Chung WH, Liou LB i sur. HLA-B\*5801 allele as a genetic marker for severe cutaneous adverse reactions caused by allopurinol. *Proc Natl Acad Sci USA* 2005;102:4134-9.
15. Kaniwa N, Saito Y, Aihara M i sur. HLA-B locus in Japanese patients with anti-epileptics and allopurinol-related Stevens-Johnson syndrome and toxic epidermal necrolysis. *Pharmacogenomics* 2008;9:1617-22.
16. Lonjou C, Borot N, Sekula P i sur. A European study of HLA-B a European study of HLA-B in Stevens-Johnson syndrome and toxic epidermal necrolysis related to five high-risk drugs. *Pharmacogenet Genomics* 2008;18:99-107.
17. Wolkenstein P, Charue D, Laurent P i sur. Metabolic predisposition to cutaneous adverse drug reactions. Role in toxic epidermal necrolysis caused by sulfonamides and anticonvulsants. *Arch Dermatol* 1995;131(5):544-51.
18. Lebargy F, Wolkenstein P, Gisselbrecht M i sur. Pulmonary complications in toxic epidermal necrolysis: a prospective clinical study. *Intensive Care Med* 1997;23:1237-44.

19. Fine JD. Management of acquired bullous skin diseases. *N Engl J Med* 1995;333:1475-84.
20. Roujeau JC, Chosidow O, Saiag P, Guillaume JC. Toxic epidermal necrolysis (Lyell's syndrome). *J Am Acad Dermatol* 1991;23:1083-4.
21. Kardaun SH, Jonkman MF. Dexamethasone pulse therapy for Stevens-Johnson syndrome/toxic epidermal necrolysis. *Acta Derm Venereol* 2007;87:144-8.
22. Schneck J, Fagot JP, Sekula P i sur. Effects of treatments on the mortality of Stevens-Johnson syndrome and toxic epidermal necrolysis: A retrospective study on patients included in the prospective EuroSCAR Study. *J Am Acad Dermatol* 2008;58:33-40.
23. Prins C, Kderdel FA, Padilla RS i sur. Treatment of toxic epidermal necrolysis with high-dose intravenous immunoglobulins: multicenter retrospective analysis of 48 consecutive cases. *Arch Dermatol* 2003;139:26-32.
24. Trent JT, Kirsner RS, Romanelli P, Kerdel FA. Analysis of intravenous immunoglobulin for the treatment of toxic epidermal necrolysis using SCORTEN: The University of Miami Experience. *Arch Dermatol* 2003;139:39-43.
25. Bachot N, Revuz J, Roujeau JC. Intravenous immunoglobulin treatment for Stevens-Johnson syndrome and toxic epidermal necrolysis: a prospective noncomparative study showing no benefit on mortality or progression. *Arch Dermatol* 2003;139:33-9.
26. Brown KM, Silver GM, Halerz M i sur. Toxic epidermal necrolysis: does immunoglobulin make a difference? *J Burn Care Rehabil* 2004;25:81-8.
27. Roujeau JC, Stern RS. Severe adverse cutaneous reactions to drugs. *N Engl J Med* 1994;331:1272-85.
28. Garcia-Doval I, LeCleach L, Bocquet H i sur. Toxic Epidermal Necrolysis and Stevens-Johnson Syndrome: Does Early Withdrawal of Causative Drugs Decrease the Risk of

Death? *Arch Dermatol* 2000;136(3):323-7.

29. Cohen V, Jellinek SP, Schwartz RA. Toxic epidermal necrolysis. *Medscape*. Dostupno na <http://emedicine.medscape.com/article/229698-overview>. Pristupljeno 17.05.2015.
30. Roujeau JC, Bioulac-Sage P, Bourseau C i sur. Acute generalized exanthematous pustulosis. Analysis of 63 cases. *Arch Dermatol* 1991;127:1333-8.
31. Kotsopoulos TC, Krishna SM, Brinster NK, Ortega-Loayza AG. Acute generalized exanthematous pustulosis: atypical presentations and outcomes. *J Eur Acad Dermatol Venereol* 2015;29:209-14.
32. Bernard P, Lizeaux Parneix V, Miossec P i sur. HLA et prédisposition génétique dans les PEAG et les exanthèmes maculo-papuleux. *Ann Dermatol* 1995;122:538-9.
33. Sidoroff A, Halevy S, Bavinck JN i sur. Acute generalized exanthematous pustulosis (AGEP) – a clinical reaction pattern. *J Cutan Pathol* 2001;28:113-9.
34. Choudhary S, McLeod M, Torchia D, Romanelli P. Drug reaction with eosinophilia and systemic symptoms (DRESS) syndrome. *J Clin Aesthet Dermatol* 2013;6(6):31-7.
35. Choquet-Kastylevsky G, Intrator L, Chenal C i sur. Increased levels of interleukin 5 are associated with generation of eosinophilia in drug-induced hypersensitivity syndrome. *Br J Dermatol* 1998;139:1026-32.
36. Santiago F, Goncalo M, Vieira R i sur. Epicutaneous patch testing in drug hypersensitivity syndrome (DRESS). *Contact Dermatitis* 2010;62:47-53.
37. Hussain Z, Reddy BY, Schwartz RA. DRESS Syndrome, part II: management and therapeutics. *J Am Acad Dermatol* 2013;68:709-17.
38. Mockenhaupt M. Severe drug-induced skin reactions: clinical pattern, diagnostics and therapy. *J Dtsch Dermatol Ges* 2009;7:142-62.

39. Wei CH, Chung-Yee Hui R, Chang CJ i sur. Identifying prognostic factors for drug rash with eosinophilia and systemic symptoms (DRESS). *Eur J Dermatol* 2011;21:930-7.
40. Takahashi R, Kano Y, Yamazaki Y i sur. Defective regulatory T cells in patients with severe drug eruptions: timing of the dysfunction is associated with the pathological phenotype and outcome. *J Immunol* 2009, 182: 8071–9.
41. Roujeau JC. Clinical heterogeneity of drug hypersensitivity. *Toxicology* 2005;209:123-9.

## **ŽIVOTOPIS**

Andrea Spinčić rođena je 24. ožujka 1991. godine u Rijeci. Od 1997. do 2005. godine pohađa Osnovnu školu „Milan Brozović“ u Kastvu. 2005. godine upisuje Prvu riječku hrvatsku gimnaziju u Rijeci koju završava 2009. godine. Iste godine upisuje Integrirani preddiplomski i diplomski sveučilišni studij Medicine na Medicinskom fakultetu Sveučilišta u Rijeci koji završava 2015. godine.