

Klinička slika, dijagnostika i smjernice u liječenju bolesnika sa stenozom karotidne arterije

Strenja-Linić, Ines; Kovačević, Miljenko; Kovačić, Slavica; Čaljkušić-Mance, Tea; Miljanović, Ivo; Hasandić, Damir; Grubešić, Aron

Source / Izvornik: **Medicina Fluminensis : Medicina Fluminensis, 2013, 49, 17 - 30**

Journal article, Published version

Rad u časopisu, Objavljena verzija rada (izdavačev PDF)

Permanent link / Trajna poveznica: <https://um.nsk.hr/um:nbn:hr:184:871106>

Rights / Prava: [In copyright](#)/[Zaštićeno autorskim pravom.](#)

Download date / Datum preuzimanja: **2024-07-24**



Repository / Repozitorij:

[Repository of the University of Rijeka, Faculty of Medicine - FMRI Repository](#)



Klinička slika, dijagnostika i smjernice u liječenju bolesnika sa stenozom karotidne arterije

Clinical presentation, diagnostics and guidelines in treatment of patients with carotid artery stenosis

Ines Strenja-Linić^{1*}, Miljenko Kovačević², Slavica Kovačić³, Tea Čaljkušić-Mance⁴, Ivo Miljanović⁵, Damir Hasandić⁶, Aron Grubešić⁶

Sažetak. Cerebrovaskularne bolesti predstavljaju značajan javnozdravstveni problem u svijetu i u našoj zemlji, a jedan su od vodećih uzroka smrti u svijetu. Rani probir bolesnika sa stenozom karotidnih arterija, liječenje karotidnom trombendarterektomijom (CEA; engl. *carotid endarterectomy*) ili endovaskularnim liječenjem (CAS; engl. *carotid artery stenting*) te modifikacija kardiovaskularnih čimbenika rizika od ključne je važnosti u primarnoj i sekundarnoj prevenciji moždanog udara. U dijagnostici cerebrovaskularnih bolesti jednu od najznačajnijih uloga imaju ultrazvučne pretrage upotrebom obojenog doplera koje omogućavaju neinvazivnu, objektivnu dijagnostiku i procjenu moždane hemodinamike u realnom vremenu. Kako bi se maksimalizirao uspjeh kirurškog zahvata, liječenje treba biti izvedeno žurno nakon TIA-a. Zbirne analize randomiziranih kontroliranih studija govore u prilog činjenici da je učinak CEA-a maksimalan u bolesnika koji se operiraju unutar 2 tjedna od neurološkog incidenta, odnosno u bolesnika koji se prezentiraju s blažim moždanim udarom ili TIA-om. Endovaskularno liječenje treba biti komplementarno kirurškom liječenju, a sve odluke o načinu liječenja potrebno je zajednički donositi, dakle skupina u kojoj su neurolog, vaskularni kirurg i intervencijski neuroradiolog. Medikamentno liječenje podrazumijeva uzimanje dvojne antiagregacijske terapije uz liječenje svih čimbenika rizika, promjenu životnih navika te dijetetske mjere. Trenutno u liječenju karotidnih stenoza postoji nekoliko kontroverza koje su i dalje predmet mnogobrojnih prospektivnih studija, od kojih su neke dovršene, a neke su još uvijek u tijeku.

Ključne riječi: karotidna trombendarterektomija, obojeni dopler ultrazvuk, stenoza karotidnih arterija, stentiranje karotidnih arterija

Abstract. Cerebrovascular diseases are a significant public health issue in the world as well as in our own country and represent one of the leading causes of death. Early screening in carotid stenosis patients, CEA (carotid endthrobarterectomy) and CAS (carotid artery stenting) endovascular treatment as well as modification of cardiovascular risk factors is of paramount importance in primary and secondary prevention of stroke. Color Doppler ultrasound procedures play a key role in cerebrovascular disease diagnostics and enable an objective real time approximation of cerebral haemodynamics. In order to maximize success, surgical procedures must be performed immediately following a TIA (Transitory ischemic attack). Summated analysis of randomized control studies lean towards a maximum success of CEA following no more than 2 weeks after a mild stroke or TIA. Endovascular should be complementary to surgical treatment and all decisions on the course of the treatment should be delivered by a team of neurologists, vascular surgeons and an intervention neuroradiologist. Medicamentous treatment of carotid stenosis includes antiaggregational therapy, treatment of risk factors, change of life habits as well as dietary measures. Today, there are several controversies when considering treatment of carotid stenosis, many of which are still underway.

Key words: carotid artery stenosis, carotid artery stenting, carotid thrombendarterectomy, color duplex Doppler ultrasound

¹Zavod za cerebrovaskularne i ekspanzivne bolesti, Klinika za neurologiju, KBC Rijeka, Rijeka

²Zavod za torakovaskularnu kirurgiju, Klinika za kirurgiju, KBC Rijeka, Rijeka

³Zavod za radiologiju, KBC Rijeka, Rijeka

⁴Klinika za oftalmologiju, KBC Rijeka, Rijeka

⁵KBC Rijeka, Rijeka

⁶Županijski zavod za hitnu medicinu PGŽ-a, Rijeka

Primljeno: 15. 9. 2012.

Prihvaćeno: 10. 2. 2013.

Adresa za dopisivanje:

***Ines Strenja-Linić**

Zavod za cerebrovaskularne i kompresivne bolesti

Klinika za neurologiju, KBC Rijeka

Cambierieva 17/8, 51 000 Rijeka

e-mail: medines4@yahoo.com

<http://hrcak.srce.hr/medicina>

UVOD

Cerebrovaskularne bolesti (CVB) predstavljaju značajan javnozdravstveni problem, kako u svijetu tako i u našoj zemlji, a jedan su od vodećih uzroka smrti u svijetu¹. Moždani udar je na prvom mjestu kao uzrok invalidnosti odraslih osoba u svijetu. Najnovije europske statistike o kardiovaskularnim bolestima navode da od kardiovaskularnih bolesti umire godišnje 4,3 milijuna ljudi u Europi. Nešto manje od polovine smrti uzroko-

Preporučuje se probir asimptomatskih stenoza karotidnih arterija u visokorizičnih bolesnika starijih od 65 godina koji imaju barem tri kardiovaskularna čimbenika rizika, prije srčanih operacija, bolesnika s perifernom vaskularnom bolešću, abdominalnom aortalnom aneurizmom i stenozom renalne arterije. Probir se preporučuje nakon provedene radioterapije vrata glave i vrata te obavezno nakon CEA-a i CAS-a.

vano je ishemičnom bolesti srca, a oko trećine CVB-om^{2,3}.

Svjetska zdravstvena organizacija (SZO) moždani udar definira kao „naglo razvijanje kliničkih znakova fokalnog (ili globalnog) poremećaja moždanih funkcija, sa simptomima koji traju 24 sata i duže ili dovode do smrtnog ishoda, bez drugog jasnog uzroka, osim znakova oštećenja krvnih žila“⁴. Moždani udar klasificiramo u dva glavna tipa: moždana ishemija zbog tromboze, embolije ili sistemske hipoperfuzije kojem pripada oko 80 % slučajeva i moždano krvarenje zbog intracerebralnog ili subarahnoidalnog krvarenja⁵.

Oko 50 % ishemičkih CVI-a vezano je uz aterosklerotsku bolest intrakranijalnih ili ekstrakranijalnih karotidnih arterija, koja je prisutna u gotovo 75 % muškaraca i 62 % žena starijih od 65 godina, s time da je prevalencija ≥ 50 % stenoze karotida u toj populaciji oko 7 % u muškaraca i 5 % u žena³. Sama aterosklerotska bolest ekstrakranijalnih karotidnih arterija odgovorna je za oko 15 do 20 % ishemičkih CVI-a^{6,7}. Rani probir bolesnika sa stenozom karotidnih arterija, liječenje karotidnom trombendarektomijom (CEA; engl. *carotid endarterectomy*) ili endova-

skularnim liječenjem (CAS; engl. *carotid artery stenting*) te modifikacija kardiovaskularnih čimbenika rizika od ključne je važnosti u primarnoj i sekundarnoj prevenciji moždanog udara.

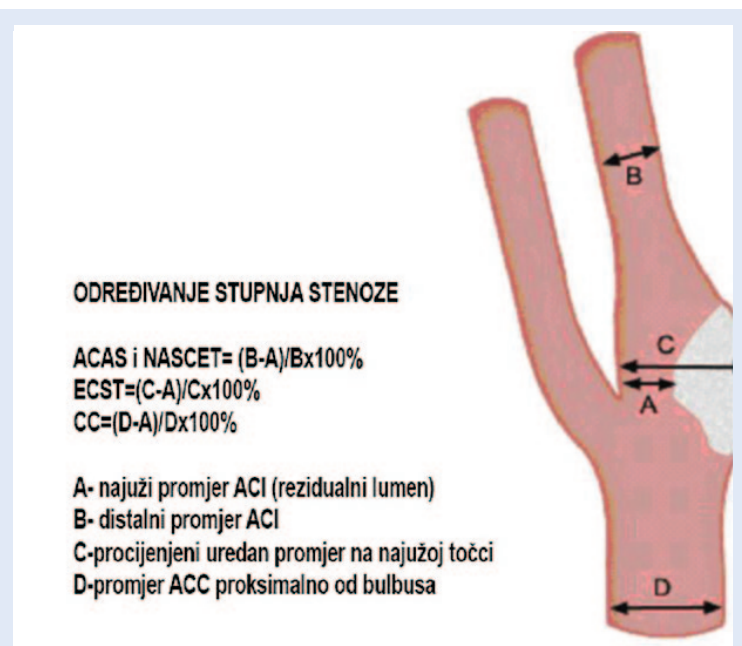
KLINIČKA SLIKA STENOZE KAROTIDNIH ARTERIJA

Jasna podjela na simptomatske i asimptomatske karotidne stenoze od temeljne je važnosti za odluku o početku i metodi liječenja. Odabir konzervativnog liječenja, odnosno uklanjanja čimbenika rizika uz medikamentnu terapiju ili odabir invazivnog liječenja osniva se na jasnom razlikovanju između signifikantne simptomatske stenoze karotidne arterije karakterizirane prolaznim ili trajnim žarišnim neurološkim simptomima i asimptomatske karotidne stenoze koja se nađe slučajnim probiranjem bolesnika s povećanim rizikom za nastanak cerebrovaskularne bolesti. Simptomi bolesti karotidne arterije uključuju prolazne vidne senzacije tipa *amaurosis fugax* zbog retinalne ishemije, kontralateralnu slabost ili utrnucé noge, ruke ili lica, ispadi vidnog polja te smetnje govora, u vidu disartrije ili disfazije. Žurna evaluacija i probir bolesnika sa simptomatskom karotidnom bolešću je neophodna kako bi se smanjio rizik za nastanak ranog ponovljenog cerebrovaskularnog događaja. Prospektivne studije Rothwella i sur. govore o najvišem riziku za nastanak ipsilateralnog moždanog udara unutar prvih 90 dana, posebice u prvom mjesecu nakon TIA-a, stoga hitna evaluacija i liječenje karotidne stenoze mogu umanjiti rizik i do 80 %⁸. U bolesnika sa simptomatskom karotidnom bolešću CEA je učinkovit u sprječavanju mogućeg ipsilateralnog ishemičnog događaja ako perioperativni kombinirani rizik od moždanog udara i smrti nije viši od 6 %. Ovaj učinak uočen je u bolesnika s visokopostotnom (više od 70 %) stenozom s potrebnih 8 bolesnika koji trebaju biti liječeni (NNT; engl. *Number Needed to Treat*), kako bi se spriječio jedan ipsilateralni moždani udar u dvogodišnjem razdoblju⁹. Korist od CEA-a također je prisutna, mada manje naglašena i u simptomatskih bolesnika sa srednje stupanjskom stenozom karotidne arterije 50 – 69 %, gdje 20 bolesnika treba biti liječeno, kako bi se prevenirao jedan ipsilateralni moždani udar tijekom dvogodišnjeg razdoblja. Kako bi se maksimalizirao

uspjeh kirurškog zahvata, liječenje treba biti izvedeno žurno nakon TIA-a. Zbirne analize randomiziranih kontroliranih studija govore u prilog činjenici da je učinak CEA-a maksimalan u bolesnika koji se operiraju unutar 2 tjedna od neurološkog incidenta, odnosno u bolesnika koji se prezentiraju s blažim moždanim udarom ili TIA-om¹⁰⁻¹². U bolesnika sa 70 – 99 % simptomatskom stenozom apsolutno smanjenje rizika opada s 23 % na 16 %, a potom na 8 %, kada su bolesnici liječeni unutar 2 tjedna, između 2 – 4 tjedna i nakon 4 tjedna^{10,11}. Najznačajniji rezultati kirurškog liječenja karotidne bolesti dobiveni su nakon provedenih sljedećih randomiziranih prospektivnih studija: *North American Symptomatic Carotid Endarterectomy (NASCET)* i *European Carotid Surgery Trial (ECST)*^{13,14}. Riječ je o prospektivnim studijama iz početka 90-ih godina prošlog stoljeća, u kojima je uspoređivana vrijednost CEA-a s najboljim mogućim medikamentoznim liječenjem (BMT; engl. *best medical treatment*) u sekundarnoj prevenciji moždanih udara. Stupanj stenozе karotidne arterije bio je određivan koristeći digitalnu subtraktivsku angiografiju (DSA). Ako se radi o stenozu ACI-ja od 50 do 69 % u simptomatskih bolesnika rezultati studija upućuju na prednost operativnog liječenja u samo određene skupine bolesnika, no niti jedna od ovih studija (NASCET i ECST) nisu dale točan odgovor o kojim je izoliranim slučajevima, odnosno bolesnicima riječ^{13,14}. Također je otežana usporedba rezultata ovih studija, s obzirom na to da se one razlikuju u stupnjevanju karotidne stenozе. Tako se u studiji ECST postotak stenozе karotidne arterije računao iz ostatnog promjera na mjestu stenozе i očekivanog promjera na mjestu stenozе karotidne arterije (lokalno), dok se u studiji NASCET postotak stenozе računao iz ostatnog promjera i promjera unutarnje karotidne arterije (distalno). Na taj način stenozа od ≥ 50 % u studiji NASCET odgovara stenozu od ≥ 70 % u studiji ECST (slika 1).

Studijom *Asymptomatic Carotid Surgery Trial (ACST)* iz 2004. godine potvrđena je djelotvornost CEA-a u primarnoj prevenciji moždanog udara u bolesnika sa značajnom asimptomatskom karotidnom stenozom¹⁵. Prethodna istraživanja CEA-a u asimptomatskih bolesnika (onih koji nisu imali neurološke simptome) Veterans Affairs

Cooperative Study Group (VA) i *Asymptomatic Carotid Atherosclerosis Study (ACAS)* pokazala su značajno manju incidenciju TIA-a^{16,17}. Stoga je osmišljena studija ACST koja je obuhvatila 3.120 asimptomatskih bolesnika sa značajnom stenozom karotidne arterije, kvantificiranih ultrazvučnim metodama prema lokalnom nalazu¹⁵. Bolesnici su bili randomizirani u dvije skupine, onu u kojoj je bio odmah učinjen CEA-a te u skupinu kojoj je CEA na neodređeno bio odgođen. Kaplan-Meierova analiza petogodišnjeg rizika, uz isključenje 31 % rizika smrti od moždanog udara unutar 30 dana od CEA-a, pokazala je da je rizik u skupini hitnog CEA-a bio 3,8 % prema 11 % u skupini s odgođenim CEA-om, što čini korisnost od 7,2 % (95 % CI 5,0 – 9,4)¹⁵. U asimptomatskih bolesnika mlađih od 75 godina sa stenozom karotidne arterije ≥ 70 % prema ultrazvučnim kriterijima, koji su bili s BMT-om, antihipertenzivima, acetil salicilnom kiselinom i statinima, hitan CEA prepolovio je petogodišnji rizik za moždani udar s 12 % na 6 %, uključujući tu i 3 % perioperativnog lošeg ishoda¹⁵. Novost u studiji ACST je činjenica da je osim stupnja stenozе određivana i kakvoća plaka, tako da su rezultati pokazali da su kalcificirani plakovi pokazivali 21 puta manju vjerojatnost za pojavu ishemijske simptomatologije u odnosu



Slika 1. Usporedba određivanja postotaka stenozе prema NASCET-u i ECST-u

Figure 1 Comparison of NASCET and ECST grade of stenosis determination

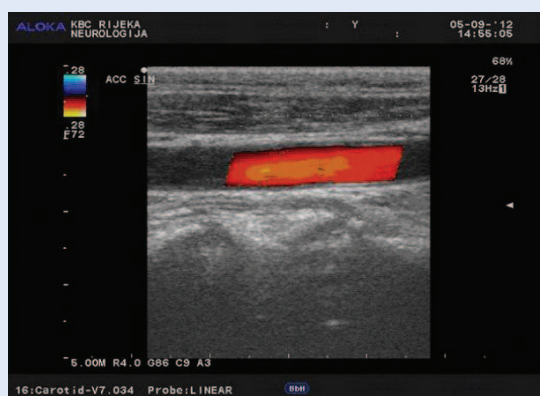
na one niže ehogenosti ili anehogene¹⁸. Zbog potencijalne koristi od CEA-a u primarnoj prevenciji moždanog udara narastao je probir asimptomatskih ispitanika u otkrivanju karotidne stenozе u općoj populaciji¹⁹. U općoj populaciji procjenjuje se učestalost asimptomatske karotidne stenozе od 2 – 8 % za stenozu ACI-ja > 50 %, te od 1 do 2 % za stenozu > 80 %²⁰.

Restenoza je ponovno sužavanje krvne žile nakon kirurške ili endovaskularne revaskularizacije. Budući da se ateroskleroza pretežito javlja u srednjim i velikim (mišićavim) arterijama, restenoza je i najčešća komplikacija nakon zahvata na ovim žilama. Od najvećeg kliničkog značaja su restenoze nakon zahvata u karotidnim i koronarnim arterijama, kao i na renalnim te arterijama udova. Ovisno o kriterijima definicije restenoza, duljini poslijeoperacijskog praćenja i odstupanja u broju bolesnika, u više studija restenoza varira između 1 – 36 %²¹⁻²³. S druge strane učestalost restenoza nije konstantna tijekom poslijeoperacijskog praćenja. Prema Fredricks i sur. rizik od restenoze je 10 % u prvoj godini, 3 % u drugoj godini i 2 % u razdoblju koje slijedi, što govori u prilog tvrdnji da većina ovih postproceduralnih komplikacija nastupa u prvoj poslijeoperacijskoj godini²³. Restenotičke lezije obično su manje trombogene nego primarni aterosklerotski plakovi s posljedičnim nižim rizikom kardiovaskularnih i cerebrovaskularnih događaja. Unatoč tome restenoza ima velik klinički značaj u koronarnoj i u karotidnoj patologiji. Dok primarna ateroskleroza obično

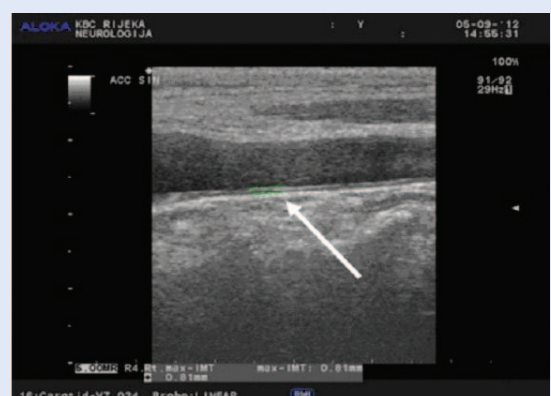
vodi do iznenadnog nastupa kliničkih simptoma, restenoza je obično asimptomatska ili se prezentira kao postupno ponavljanje simptoma, što nam ostavlja dovoljno vremena za procjenu i eventualnu reviziju. Nekoliko kliničkih istraživanja istaklo je važnost pravilnog ranog prepoznavanja i liječenja restenoza, budući da restenoze mogu značajno utjecati na kvalitetu života bolesnika²⁴. Kada restenoza napreduje u karotidnim arterijama, reintervencija postaje neophodna kako bi se spriječilo ponovno javljanje kliničkih simptoma. Prema važećim kliničkim smjernicama većina karotidnih restenoza treba se liječiti endovaskularnim umetanjem *stenta*, a ne ponovljenim CEA-om⁹.

DIJAGNOSTIKA STENOZA KAROTIDNIH ARTERIJA

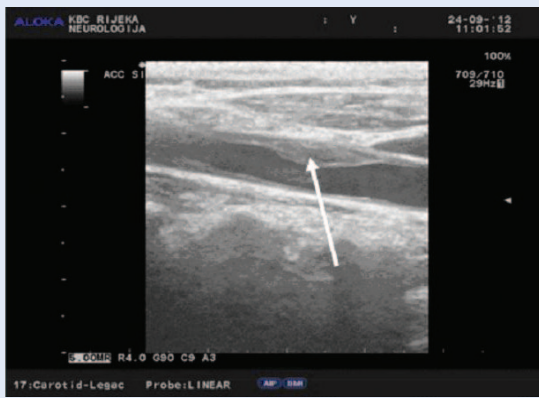U novije vrijeme u dijagnostici cerebrovaskularnih bolesti jednu od najznačajnijih uloga imaju ultrazvučne pretrage koje omogućavaju neinvazivnu i objektivnu dijagnostiku i procjenu moždane hemodinamike. Ekstrakranijski obojeni dopler pruža izrazito značajne informacije o stanju karotidnih i vertebralnih arterija, o debljini kompleksa intima-media (IMT; engl. *intima media thickness*) kao temeljnog prediktora za razvoj ateroskleroze, jasnim prikazom aterosklerotskih plakova te njihovog smještaja, duljine, izgleda i sadržaja plaka^{25,26} (slike 2 – 4). Na ovaj način može se sa sigurnošću procijeniti stupanj stenozе karotidne arterije koji je u tom slučaju u visokoj korelaciji s



Slika 2a. Uredan protok kroz ACI – longitudinalni prikaz (osobna arhiva I. Strenja-Linić)
Figure 2a Normal ACI blood flow – longitudinal view (I. Strenja-Linić personal archive)

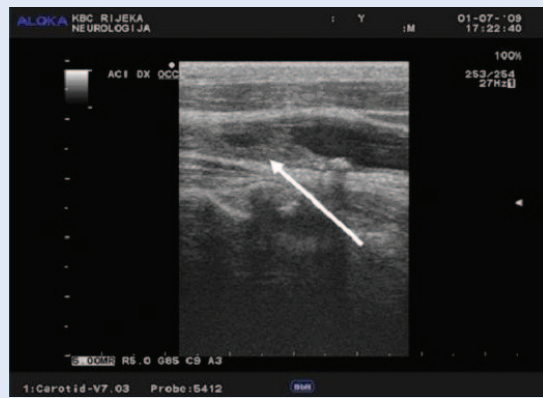


Slika 2b. Mjerenje IMT-a (osobna arhiva I. Strenja-Linić)
Figure 2b IMT measurement (I. Strenja-Linić personal archive)



Slika 3a. Homogeni, fibrozni aterosklerotski plak u ACC-u prikazan strelicom (osobna arhiva I. Strenja-Linić)

Figure 3a Homogenous, fibrose atherosclerotic plaque in ACC, marked with an arrow. (I. Strenja-Linić personal archive)

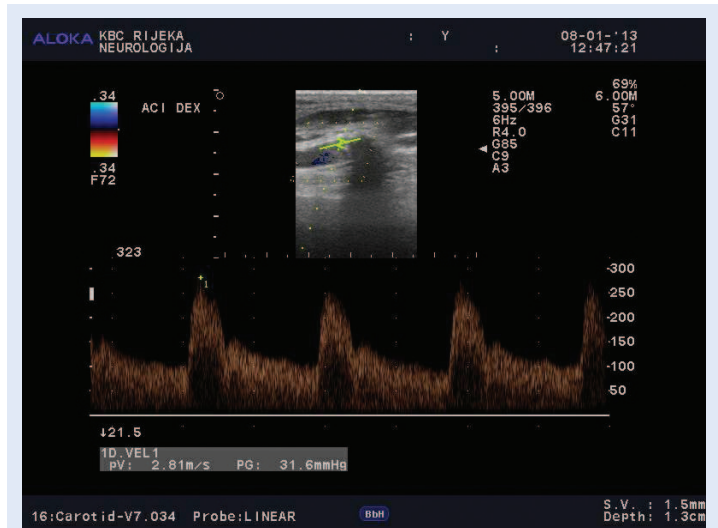


Slika 3b. Okluzija ACI-ja fibrotičkom masom prikazana strelicom (osobna arhiva I. Strenja-Linić)

Figure 3b ACI occlusion via fibrotic mass marked with an arrow (I. Strenja-Linić personal archive)

angiografskim nalazima dobivenim pomoću DSA-a i/ili višeslojnom kompjutoriziranom karotidografijom (MSCTA; engl. *multislice computerized tomography angiography*) (tablica 1). Invazivne angiografske pretrage DSA i MSCT karotigrafije nose sa sobom i određeni postotak komplikacija, koje se, premda rijetko, ne mogu izbjeći²⁷. U skladu s time ove metode trebaju biti primijenjene samo na onim bolesnicima u kojih se ne uspijeva adekvatno neurosonološki prikazati stenozna karotidne arterije te svakako prije operacijskog ili endovaskularnog liječenja.

Ako se ultrazvučno utvrdi postojanje stenotičkog procesa na ekstra ili intrakranijskim krvnim žilama, neophodno je nastaviti s dodatnom neuroradiološkom obradom pomoću MSCTA (slika 5a) i MR angiografije (MRA) (slika 5b), a u nekim slučajevima i DSA-a. S obzirom na to da su oba velika



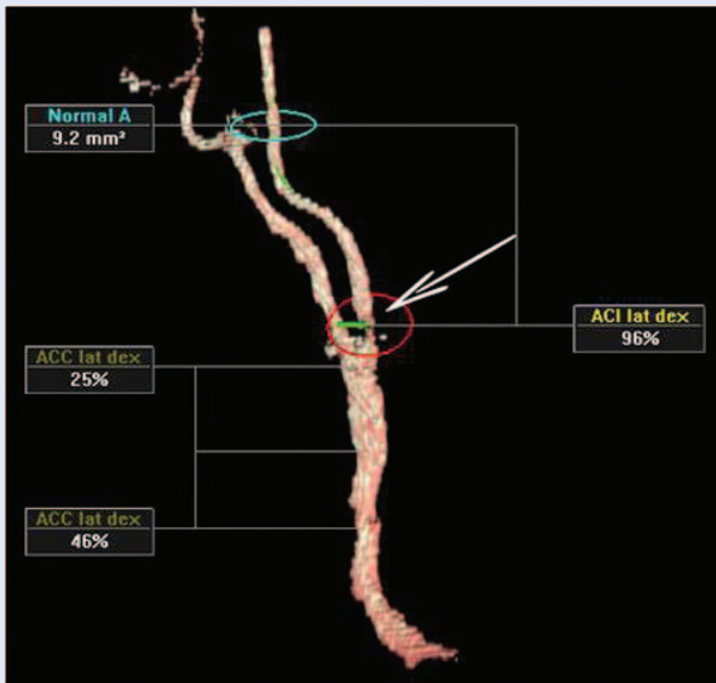
Slika 4. Visokostupanjaska stenozna desnog ACI-ja (osobna arhiva I. Strenja-Linić)

Figure 4 High grade right ACI stenosis (I. Strenja-Linić personal archive)

Tablica 1. Kriteriji za utvrđivanje stupnja stenozne karotidne arterije²⁵

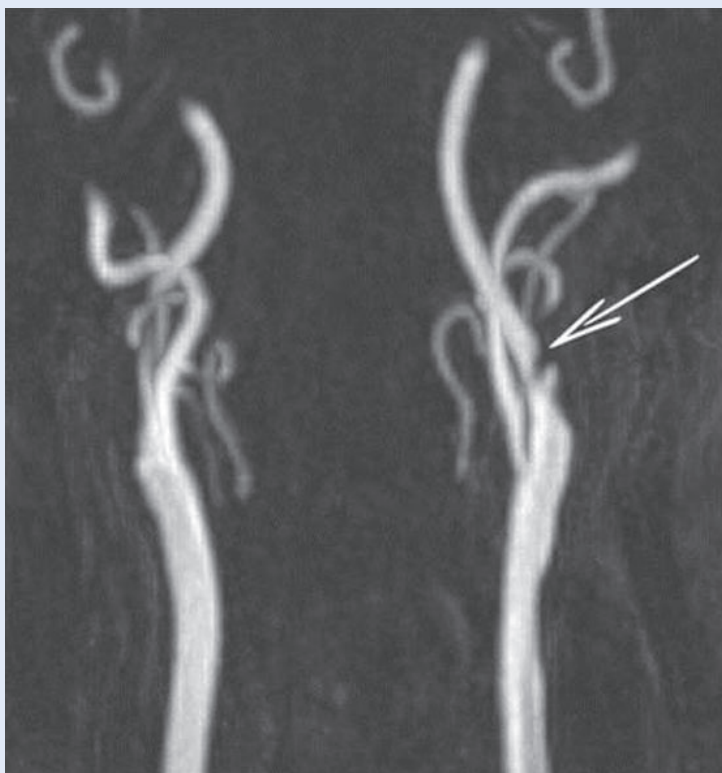Table 1 Criteria for determining the grade of carotid artery stenosis²⁵

Stupanj stenozne	Primarni parametri		Dodatni parametri	
	Maksimalna sistolička brzina protoka u ACI-ju (cm/sec)	Redukcija dijametara ACI-ja (%)	Odnos brzina u ACC-u i ACI-ju	Maksimalna enddiastolička brzina protoka u ACI-ju
Normalno	< 125	Norm	< 2.0	< 40
< 50 %	< 125	< 50	< 2.0	< 40
50 – 69 %	125 – 230	> 50	2.0 – 4.0	40 – 100
> 70 %	< 230	> 50	> 4,0	> 100
90 – 99 %	Visoka, niska i nemjerljiva	Vidljiv protok	Varijabilno	Varijabilno
Okluzija	Nemjerljivo	Bez protoka	–	–



Slika 5a. MSCTA analiza stupnja karotidne stenozе pomoću kompjutorskog programa s mogućnošću prikazivanja arterije u tri dimenzije (arhiva S. Kovačić)

Figure 5a MSCTA analysis of carotid stenosis grade via three dimensional arterial presentation (S. Kovačić personal archive)



Slika 5b. MRA karotidne stenozе (arhiva S. Kovačić)

Figure 5b MRA of a carotid stenosis (S. Kovačić personal archive)

prospektivna istraživanja NASCET i ECST provedena radi procjene koristi CEA-a u sekundarnoj prevenciji moždanog udara zasnovana na angiografskoj metodi računanja karotidne stenozе, DSA je postao zlatni standard u dijagnostici stenotičke bolesti karotidnih arterija^{13,14}. Ipak, stupanj stenozе dobiven računanjem podataka iz angiograma manje je pouzdan od stupnja stenozе utvrđenog pomoću ultrazvuka. Osim toga, područje stenozе često je ekscentrično postavljeno i zahtijeva prikaz u više dimenzija, tako da usprkos mogućnosti multidimenzionalnog prikaza angiograma ponekad nije moguće jasno dobiti izgled stenotičkog mjesta na angiografiji. Nadalje, u slučaju pseudo-okluzije, angiografija je nedovoljno osjetljiva u prikazu minimalnog protoka u odnosu na neinvazivni ultrazvuk, osobito ako se upotrijebi prikaz osnaženim doplerom (PD; engl. *Power Doppler*). Intraoperativni nalazi također su pokazali bolju procjenu stenozе upotrebom ultrazvučnih metoda. Kod nepravilnih ekscentričnih stenozа za dobru procjenu stenozе mora se također računati i na gustoću samog kontrasta. Tako u ovim stenozama angiografski nalaz često podcijeni stupanj stenozе. U dodatnoj procjeni stenozе važan su čimbenik i hemodinamska obilježja stenozе. Budući da jačina punjenja kontrasta ovisi o stupnju razvijenosti kolateralne cirkulacije, kao i o otporu protoka u Willisovu krugu, angiografski stupanj stenozе dodano se može podcijeniti ili precijeniti²⁸. Pored ovih metoda razvijene su i brojne druge neinvazivne metode u procjeni stupnja stenozе karotidne arterije. Tako se sve više primjenjuje procjena stenozе karotidne arterije upotrebom MSCTA-a kao i *time of flight* magnetne angiografije (TOF MRA). U usporedbi s doplerskim metodama, primijećeno je da doplerski nalazi najbolje koreliraju s procjenom stenozе ustanovljene DSA-om, dok je MSCTA metoda tendirala podcijenivanju karotidne stenozе, a MRA precijenivanju stenozе²⁸. Zbog moguće opasnosti od nuspojava i komplikacija DSA-a, koji se često manifestira kao ishemijska simptomatologija u dijagnostičke svrhe, koriste se sve češće druge metode. Tome govori u prilog i otkrivanje ishemijskih lezija uz pomoć difuzijski mjenog oslikavanja (DWA; engl. *diffusion-weighted imaging*) MR-a, odnosno zabilježeni embolijski signali upotrebom transkranij-

skog doplera (TCD)²⁹. Danas se DSA preporučuje samo u iznimnim slučajevima (nepodudaranje dviju učinjenih dijagnostičkih metoda, intrakranijalne vaskularne lezije i sl.).

KIRURŠKO LIJEČENJE STENOZA KAROTIDNIH ARTERIJA

Indikacije za liječenje bolesnika sa stenozom karotidnih arterija postavljaju se na osnovi više aspekata – neurološke simptomatologije i stupnja karotidne stenozе, komorbiditeta i visokorizičnosti za zahvat te vaskularnih i samih lokalnih anatomskih karakteristika stenozа.

Chiari 1904. godine u Europi i Hunt u SAD-u 1914. godine prvi su povezali cerebrovaskularne simptome s karotidnom bolešću. Moniz i sur. 1937. razvili su uspješnu metodu cerebralne angiografije, koja je mogla uspješno prikazati uzrok moždanog udara, a 1991. godine Fisher je povezao sindrom TIA-a s okluzijom ACI-ja u vratnoj regiji³⁰.

Eastcott je 1954. godine izveo prvu uspješnu rekonstrukciju ACI-ja u St. Mary Hospital u Londonu koju je i prvi objavio u znanstvenoj literaturi³¹. Ipak prvi CEA izveo je DeBakey već 1953. Godine, mada je rezultate publicirao tek nekoliko godina kasnije³². CEA je nakon toga uspostav-

ljen kao siguran i učinkovit postupak za snižavanje rizika od moždanog udara u bolesnika s visokopostotnom stenozom ACI-ja. Danas je kirurška terapija karotidne endarterektomije uspostavljena metoda s niskim mortalitetom i niskim postotkom perioperacijskih komplikacija u većini centara koji se bave navedenom problematikom, a preporučuje se u bolesnika sa signifikantnom stenozom karotidnih arterija³³ (tablica 2). Prednost kirurškog zahvata u usporedbi s medikamentnim liječenjem utvrđena je u broj-

Apsolutne indikacije za CAS karotidnih arterija imaju bolesnici sa simptomatskim stenozama ACI-ja, restenozama nakon učinjenog CEA-a, stenozama nakon radioterapije vrata, anatomski visokim položajem stenozа ACI-ja (bifurkacija), tandem lezijama (združena stenozа ACI-ja i ACC-a) te bolesnici s fibromuskularnom displazijom. Relativne indikacije za CAS brzo su progredirajuće asimptomatske stenozе karotida te obostrane stenozе karotidnih arterija visokog stupnja.

nim studijama. CEA je kroz 50 godina postojanja i nakon objavljivanja multicentričnih prospektivnih randomiziranih studija kao što su NASCET,

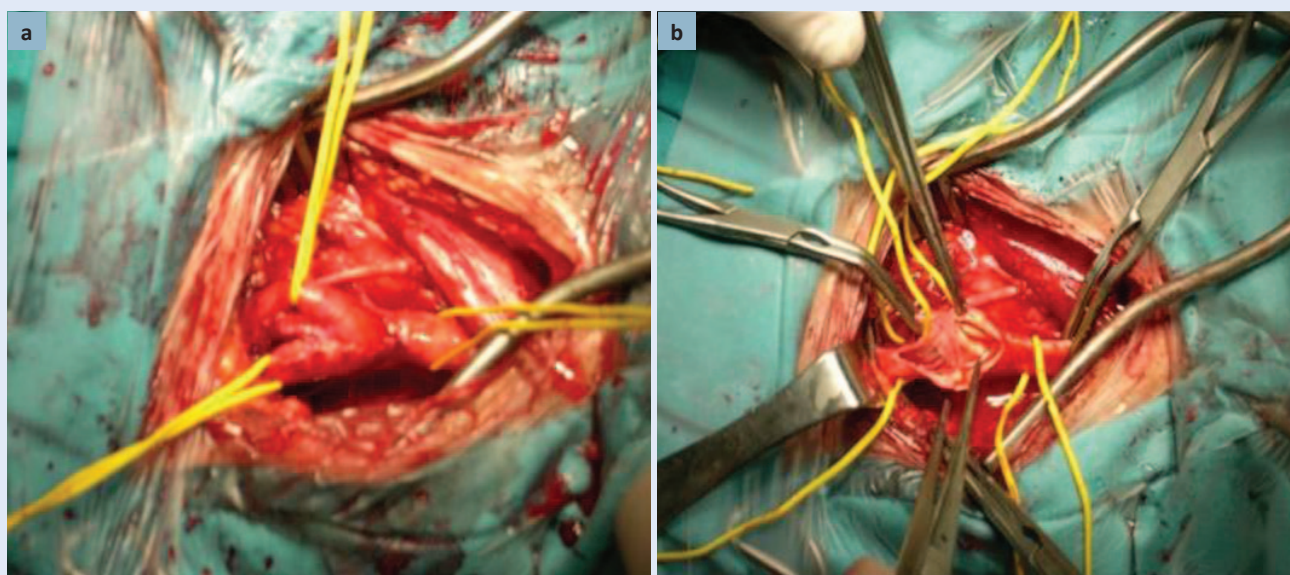
Tablica 2. Preporuke za kirurško liječenje karotidne stenozе (CEA)^{10,12,35}

Table 2 Recommendations for surgical treatment of carotid artery stenosis^{10,12,35}

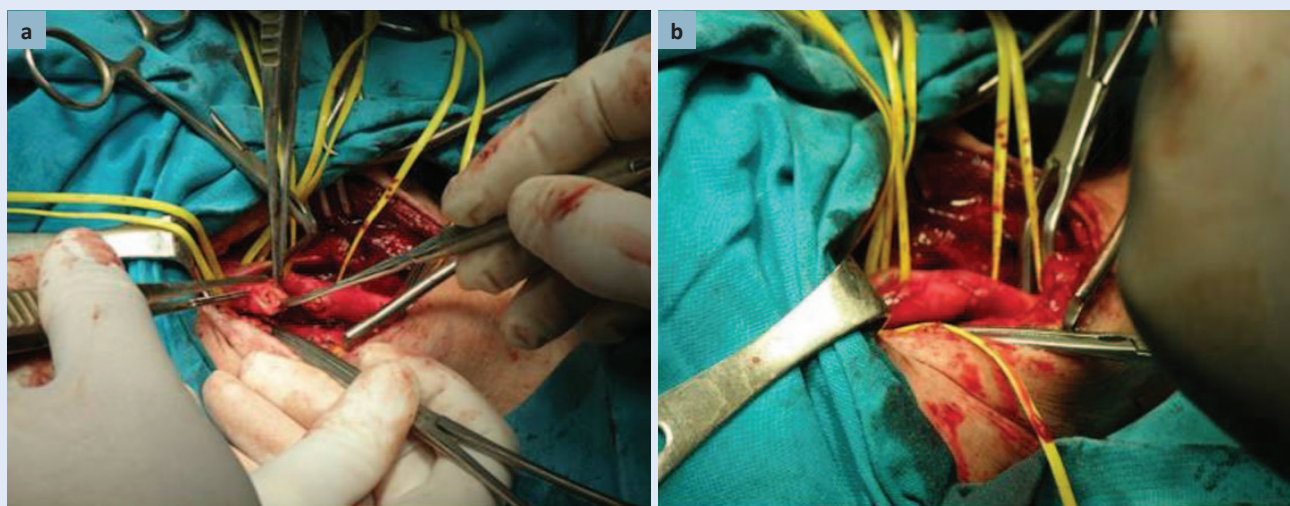
Preporuke za kirurško liječenje karotidne stenozе (CEA)	Razina dokaza
CEA se preporučuje samo za bolesnike sa stenozom 70 % – 99 %.	Klasa I, razina dokaza A
CEA se smije izvoditi jedino u centrima s utvrđenim perioperativnim postotkom komplikacija (moždani udar i smrt) < 6 %.	Klasa I, razina dokaza A
CEA treba izvoditi u što manjem vremenskom razmaku od ishemijskog događaja, idealno unutar dva tjedna.	Klasa II, razina dokaza B
CEA u bolesnika sa stenozom karotidnih arterija 50 % – 69 % treba indicirati samo u centrima s utvrđenom perioperativnim postotkom komplikacija (moždani udar i smrt) < 3 %.	Klasa I, razina dokaza A
CEA se ne preporučuje u bolesnika sa stenozom karotidnih arterija < 50 %.	Klasa I, razina dokaza A
Nema dokaza za rutinsko korištenje shunta tijekom CEA-a.	Klasa I, razina dokaza A
Karotidna <i>patch</i> angioplastika smanjuje rizik okluzije i restenozе kao i rizik za moždani udar/smrt.	Klasa I, razina dokaza A
Razlike u ishodima prilikom korištenja različitih vrsta <i>patch</i> materijala premale su, pa se pojedini materijal ne može preporučiti.	Klasa I, razina dokaza A
Izbor tehnike CEA trebao bi biti izvršen ovisno o iskustvu te sklonosti pojedinog kirurga.	Klasa I, razina dokaza C
I lokalna i opća anestezija sigurne su za bolesnike. Izbor za pojedinu od ovih metoda trebao bi se vršiti u suradnji anesteziologa, kirurga i bolesnika. Za bolesnike s kontralateralnom okluzijom karotidne arterije lokalna anestezija može donijeti bolje rezultate.	Klasa I, razina dokaza C
Preporučuje se da bolesnici budu na antiagregacijskoj terapiji i prije i poslije operacije.	Klasa I, razina dokaza A
Operativni zahvat na karotidnim arterijama ne preporučuje se kod značajnih asimptomatskih stenozа (NASCET 60 % – 99 %), osim kod onih koje imaju visok rizik za moždani udar (Class I, Level C), a i u tom slučaju samo u centrima s utvrđenim perioperativnim postotkom komplikacija (moždani udar i smrt) < 3 %.	Klasa I, razina dokaza A

ACAS, ECTS i druge koje su slijedile kasnije, dokazao svoju učinkovitost i trajnost u prevenciji moždanog udara u simptomatskih bolesnika s hemodinamski značajnim stenozama, ali i u jednom dijelu bolesnika s asimptomatskim stenozama¹³⁻¹⁷. Sve su to bile studije s niskom učestalošću periproceduralnih komplikacija u kojima je moždani udar i smrtni ishod unutar 30 dana od operacijskog zahvata bio 5,8 % u studiji NASCET, te u 2,7 % u studiji ACAS, rađenoj na velikom broju niskorizičnih asimptomatskih bolesnika.

Prema epidemiološkim podacima pretpostavlja se da u Hrvatskoj ima oko 3.800 simptomatskih bolesnika i više od 30.000 asimptomatskih bolesnika. S obzirom na broj operacija, vaskularni kirurzi obave samo 15 % potrebnih CEA-ova³⁴. Stalnim povećanjem broja bolesnika od cerebrovaskularnih bolesti, odnosno prepoznavanjem onih s jasnom karotidnom stenozom, ova je kirurška metoda postala zlatni standard u liječenju karotidnih stenozama te najučestaliji kirurški vaskularni postupak u svijetu³⁴ (slika 6 i 7).



Slike 6a i 6b. CEA najčešće se izvodi longitudinalnom arteriotomijom (osobna arhiva M. Kovačević)
Figures 6a and 6b CEA is most commonly done by a longitudinal arterectomy. (M. Kovačević personal archive)



Slike 7a i 7b. Everziona tehnika podrazumijeva transverzalnu arteriotomiju i reimplantaciju ACI-ja na ACC (osobna arhiva M. Kovačević)
Figures 7a and 7b The eversion technique constitutes a transverse arterectomy and ACI reimplantation onto the ACC. (M. Kovačević personal archive)

Trenutno u liječenju karotidnih stenoza postoji nekoliko prijedloga koji su i dalje predmet mnogobrojnih studija, od kojih su neke dovršene, a neke su još uvijek u tijeku. Ovdje navodimo neke od njih:

- istraživanje asimptomatskih karotidnih stenoza pokušava otkloniti dvojbu – BMT ili invazivno liječenje (CEA ili CAS)
- studije za utvrđivanje prednosti CEA-a ili endovaskularnog liječenja pomoću CAS-a
- studija o potrebi postavljanja karotidnog *shunta* (pripoja) u svakog bolesnika ili ne
- studija o prednosti tehnika everzijske ili konvencionalnog CEA-a
- studija o prednosti regionalne ili opće anestezije.

Zaključno, značajnost CEA-a u prevenciji moždanog udara opada nakon dva tjedna od početka simptoma, jer je mogućnost ponovnog nastanka infarkta najviša unutar tog razdoblja³⁵. Učinkovitost operativnog zahvata u simptomatskih bolesnika jasno je dokazana i danas se navodi mogućnost rizika od moždanog udara nakon TIA-a unutar 7 dana i do 20 % u bolesnika sa značajnom stenozom karotidne arterije. Stoga se pretpostavlja da će se dostupnost CEA-a s vremenom mijenjati te da će u sljedećem desetljeću CEA postati sigurna metoda s niskim periproceduralnim rizicima koja će se primjenjivati unutar 24 sata od kvalifikacijskog događaja³⁶.

ENDOVASKULARNO LIJEČENJE

CEA i nove endovaskularne karotidne intervencije, karotidna balonska angioplastika sa ili bez stenta (CBA; engl. *carotid balloon angioplasty*) i CAS imaju prvenstveno preventivni učinak u sveukupnom pristupu liječenju moždanog udara, a nalaze svoje mjesto i u sekundarnoj prevenciji⁸ (tablica 3 – 5). Prvu angioplastiku na karotidnoj arteriji 1979. godine i prvu implantaciju stenta 1989. bez cerebralne zaštite izveo je Klaus Mathias³⁷. Cerebralnu zaštitu prvi je razvio i primijenio Theron 1990. godine, a od tada se svakodnevno usavršava i danas je postala neizbježan postupak tijekom endovaskularnog zahvata u svrhu prevencije stvaranja mikroembolusa zbog oslobađanja debrisa prilikom insuflacije balona (slika 8). CAS je manje invazivna metoda od CEA-a. Zahvat se izvodi pod lokalnom anestezijom, bez disekcije vrata i mogućeg rizika oštećenja perifernih živaca, pa je manje bolan (slika 9). Optimalna prijeoperacionalna antiagregacijska terapija dosada nije ustanovljena³⁸. Obično se periproceduralno koristi nefrakcionirani heparin uz dvostruku antiagregacijsku terapiju aspirinom i klopidogrelom. U bolesnika s intolerancijom na dvostruku antiagregacijsku terapiju indiciran je CEA³⁸. Provedena su brojna istraživanja i objavljeni rezultati multicentričnih studija u razdoblju od 1998. do 2011. godine, koje su uspoređivale ishod

Tablica 3. Preporuke za endovaskularno liječenje (CAS)^{10,12,36}
Table 3 Recommendations for endovascular treatment (CAS)^{10,12,36}

Preporuke za endovaskularno liječenje (cas)	Razina dokaza
CAS ne bi smio biti rutinski predlagan bolesnicima koji su pogodni za karotidnu endarterektomiju.	Klasa I, razina dokaza A
Karotidna perkutana transluminalna angioplastika te stentiranje (CAS) preporučuje se samo u određenim slučajevima, kod bolesnika sa značajnim simptomatskim stenozama karotidnih arterija <ul style="list-style-type: none"> • kod bolesnika s kontraindikacijom za CEA • karotidnih stenoza na kirurški nedostupnim lokacijama • restenoza nakon ranije učinjenog CEA • postiradijacijske stenozе. 	Klasa I, razina dokaza A Klasa IV, razina dokaza GCP
CAS se smije izvoditi samo u centrima s velikim brojem zahvata, trebaju ga izvoditi iskusni intervencijski radiolozi uvježbani za ugrađivanje različitih vrsta <i>stentova</i> s protekcijom te s utvrđenom perioperativnom postotkom komplikacija (moždani udar i smrt) < 6 %.	Klasa I, razina dokaza A
Bolesnici moraju primiti kombinaciju klopidogrela i aspirina neposredno prije te najmanje jedan mjesec nakon zahvata.	Klasa IV, razina dokaza GCP
Razumno je ponuditi CAS u asimptomatskih bolesnika sa značajnom stenozom karotidnih arterija u centrima s velikim brojem procedura i dokazanom malom stopom periproceduralnog moždanog udara i smrti < 3 % u sklopu kontroliranih kliničkih studija.	Klasa IV, razina dokaza GCP

Tablica 4. Bolesnici s povišenim rizikom za periproceduralne komplikacije pri endovaskularnom liječenju^{10,12,36}
Table 4 Patients with a high risk for periprocedural complications following endovascular treatment^{10,12,36}

Povišeni rizik za periproceduralne komplikacije pri endovaskularnom liječenju
Dob ≥ 80 godina
Simptomatske ACI lezije
Teška renalna insuficijencija
Kompleksna aterosklerotska oboljenja karotidne bifurkacije
Multiple lezije ili angulacija unutrašnje karotidne arterije, ekstenzivni plakovi aorte i brahiocefaličnog stabla
Izraženi tortuoziteti ili kalcifikacije aortnog luka ili izrazite kalcifikacije karotidne bifurkacije
Duga subtotalna ACI stenoza (<i>string sign</i>)
Loš femoralni pristup
Teški moždani udar u posljednjih 4 – 6 tjedana (NIHSS)
Izrazita intrakranijska mikrovaskularna bolest (vaskularna encefalopatija)

NIHSS ljestvica (engl. *National Institutes of Health Stroke Scale*) – ljestvica za procjenu težine neurološkog deficita u akutnom moždanom udaru

Tablica 5. Visokorizični bolesnici prema morbiditetu te apsolutne kontraindikacije za CAS^{10,12,36}
Table 5 Patients with a high morbidity risk and absolute contraindications for CAS^{10,12,36}

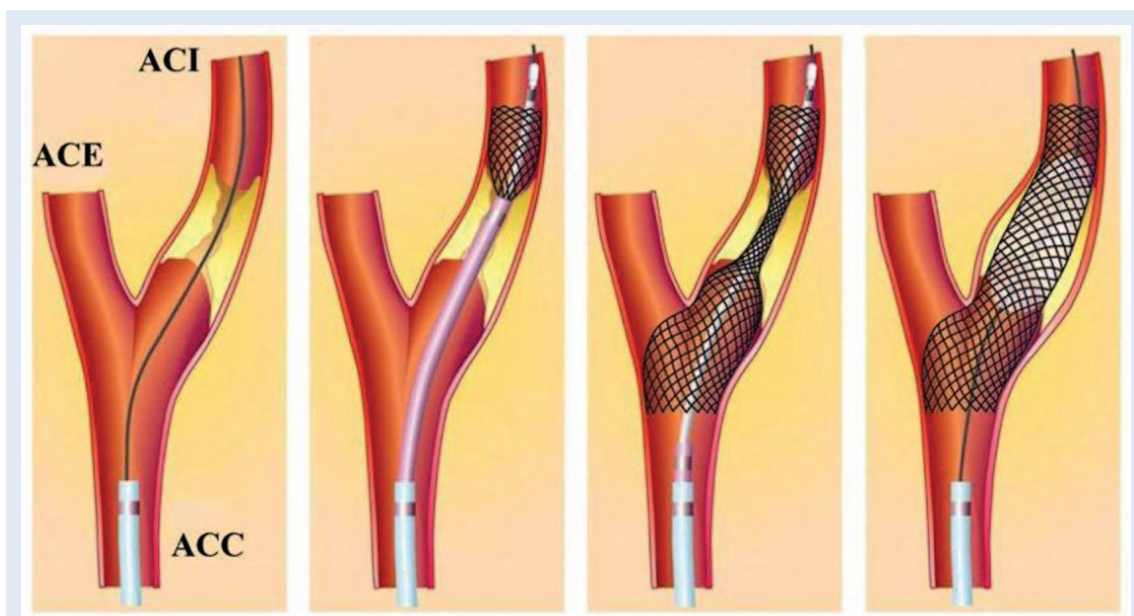
Visoko rizičan bolesnik ima sljedeće komorbiditete
Kongestivna srčana slabost (Klasa III/IV prema NYHA) i/ili ozbiljna disfunkcija lijeve klijetke
Predviđena operacija na otvorenom srcu unutar 6 tjedana
Nedavni infarkt miokarda
Nestabilna angina pektoris (prema <i>Canadian Cardiovascular Society</i> klasa III/IV)
Ozbiljno plućno oboljenje (KOPB, plućna fibroza)
Apsolutne kontraindikacije za endovaskularno liječenje:
Intolerancija na ASA ili klopidogrel
Cirkumferentna (kompletna rubna) ICA kalcifikacija
Intraluminalni tromb
Kronična ICA okluzija
Intrakranijska aneurizma ili AV malfomacija koja zahtijeva liječenje

liječenja CEA-a i CAS-a u asimptomatskih i simptomatskih bolesnika (SAPPHIRE, TESCAS-C, ICSS, CA-VATAS, SPACE)³⁸⁻⁴².

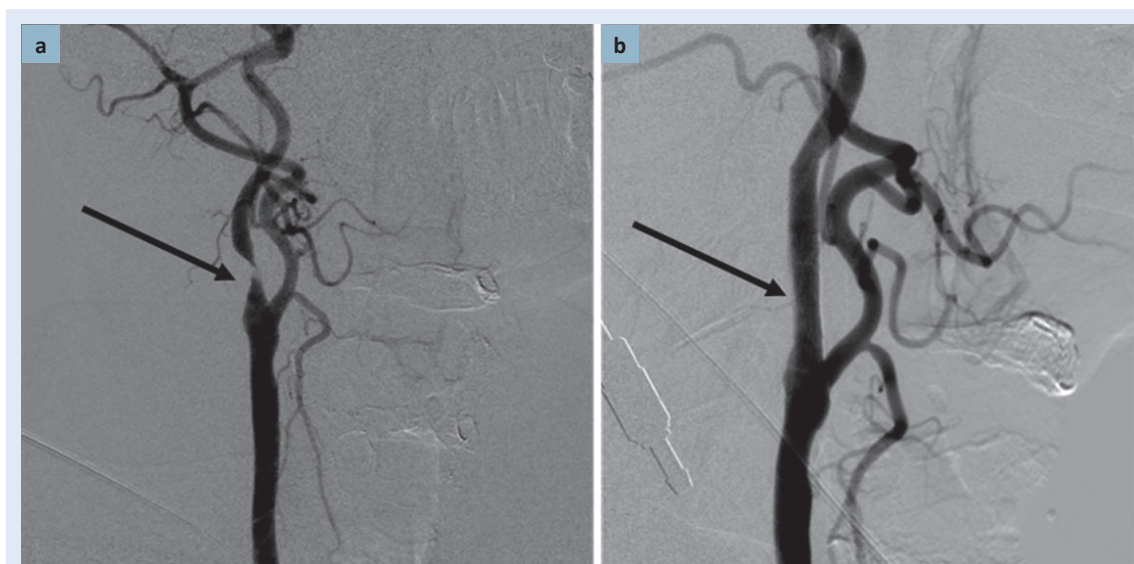
Usprkos nizu multicentričnih studija i brojnom radovima nije u potpunosti razjašnjeno je li kirurška ili endovaskularna terapija bolja u liječenju bolesnika sa signifikantnim stenozama karotidnih arterija.

Tijekom 25 godina upotrebe karotidna balonska angioplastika tehnički je unaprijeđena primjenom CAS-a (prvo za restenoze, zatim je preporučena kao uobičajena metoda za sve karotidne stenozе i vrlo optimistično kao alternativa za kon-

vencionalni CEA), a nakon toga i s brojnim sustavima za cerebralnu zaštitu⁴³. U nedostatku znanstvene i kliničke valorizacije, praćenja dugoročnih rezultata postupka, brzog nedostatka tehnološke potpore i kompeticije mnogobrojnih proizvođača, ovaj je endovaskularni pristup nametnuo mnoga otvorena pitanja o budućnosti liječenja karotidnih stenozа, stoga endovaskularno liječenje treba biti komplementarno kirurškom liječenju, a sve odluke o načinu liječenja potrebno je zajednički donositi; treba ih u svakom slučaju donositi tim neurologa, vaskularnog kirurga i intervencijskog neuroradiologa⁴³.



Slika 8. Na slici je prikazano postavljanje vodilice, umetanje stenta i dilatacijskog balona te postavljen stent u ACI.
Figure 8 Figure shows insertion of the lead, stent and dilatation baloon implantation and an ACI implanted stent.



Slika 9. Endovaskularno liječenje lijevog ACI-ja umetanjem stenta. a) Metodom DSA prikazana je značajna stenozirani ACI-ja; b) slika prikazuje umetnuti stent s uspostavljenom urednom hemodijamikom kroz stenozirani ACI (osobna arhiva S. Kovačić)
Figure 9 Endovascular treatment of the left ACI via stent implantation. a) DSA shows a significant stenosis in the left ACI. b) implanted stent with normal hemodynamics through the ACI. (S. Kovačić personal archive)

MEDIKAMENTNO LIJEČENJE STENOZA KAROTIDNIH ARTERIJA

Medikamentno liječenje podrazumijeva uzimanje dvojne antiagregacijske terapije uz liječenje svih čimbenika rizika, promjenu životnih navika te dietetske mjere. U antitrombotičnoj studiji inci-

dencija vaskularne smrti, infarkta miokarda i infarkta mozga u praćenih bolesnika bila je niža za 23 % nakon antiagregacijske terapije⁴⁴. Niske doze aspirina 75 – 150 mg dnevno bile su jednako učinkovite kao i visoke dnevne doze. Usporedba učinkovitosti klopidogrela i acetilsalicilčne kiseline provedena je randomiziranom studijom

CAPRIE (engl. *Clopidogrel versus Aspirin in Patients at Risk for Ischaemic Events*)⁴⁵. Niske doze acetilsalicilne kiseline (u slučaju intolerancije na klopidoogrel) trebaju uzimati svi simptomatski i asimptomatski bolesnici sa stenozom karotidnih arterija. Učinkovitost statina u bolesnika sa simptomatskim CVB-om dokazana je bez obzira na početnu koncentraciju kolesterola. Studija SPARCL (engl. *Stroke Prevention by Aggressive Reduction in Cholesterol Levels*) analizirala je rezultate uzimanja visokih doza atorvastatina (80 mg/dnevno) u usporedbi s placebom, od 4.731 bolesnika s tranzitornom ishemijskom atakom i moždanim udarom. Bolesnici koji su uzimali atorvastatin imali su značajno manji (26 %) relativni rizik od moždanog udara tijekom 5 godina⁴⁶. Među 1.007 bolesnika sa stenozom karotidne arterije uključenih u studiju, terapija statinima dovela je do većeg smanjenja rizika (33 %) za moždani udar, a 43 % smanjenja za veći koronarni događaj te 56 % smanjenje rizika za neurološku simptomatologiju kod CEA-a tijekom 5 godina⁴⁶. Lijekovi za povišeni arterijski tlak trebaju se uzimati sukladno postojećim smjernicama ESC-a (engl. *European Society of Hypertension*)⁴⁷. Preporuka je održavanje tlaka na razini od $\leq 140/90$ mmHg u svih bolesnika, a u dijabetičara i kronične bolesti bubrega preporučuje se održavanje tlaka od $\leq 130/80$ mmHg. U skladu s ESC-ovim smjernicama u visokorizičnim skupinama preporučuje se terapija inhibitorima angiotenzin konvertirajućeg enzima (ACE inhibitorima) koja se pokazala uspješna u snižavanju tlaka. Uzimajući u obzir kardioprotektivni učinak niskih doza beta blokatora (BB) u perioperativnom razdoblju, oni se preporučuju za one bolesnike predviđene za CEA⁴⁷.

ZAKLJUČAK

Cerebrovaskularne bolesti predstavljaju značajan javnozdravstveni problem i u svijetu i u našoj zemlji, a jedan su od vodećih uzroka smrti u svijetu. Rani probir bolesnika sa stenozom karotidnih arterija, liječenje karotidnom trombendarektomijom (CEA) ili endovaskularnim liječenjem (CAS) te modifikacija kardiovaskularnih čimbenika rizika od ključne je važnosti u primarnoj i sekundarnoj prevenciji moždanog udara. Rezultati liječenja moraju biti bolji od prirodnog tijeka bo-

lesti i BMT-a s modifikacijom rizičnih čimbenika za aterosklerozu, te dugoročni ishod primjenom ovih metoda invazivnog liječenja treba rezultirati poboljšanjem kvalitete života i produženjem životnog vijeka.

LITERATURA

1. European Registers of Stroke (EROS) Investigators, Heuschmann PU, Di Carlo A, Bejot Y, Rastenytė D, Ryglewicz D. Incidence of stroke in Europe at the beginning of the 21st century. *Stroke* 2009;40:1557-63.
2. Hrabak-Žerjavić V, Kralj V. Epidemiologija moždanog udara. *Acta Clin Croat* 2004;43:14-8.
3. O'Leary DH, Polak JF, Kronmal RA, Kittner SJ, Bond MG, Wolfson SK Jr et al. Distribution and correlates of sonographically detected carotid artery disease in the Cardiovascular Health Study. The CHS Collaborative Research Group. *Stroke* 1992;23:1752-60.
4. World Health Organisation. *Cerebrovascular Disorders (Offset Publications)*. Geneva: World Health Organization, Geneva, 1978. ISBN 9241700432.
5. Adams PH, Bendixen B, Kappelle J, Biller J, Love BB, Gordon DL et al. Classification of subtypes of acute ischemic stroke. Definitions for use in a multicenter clinical trial. TOAST. Trial of Org 10172 in Acute Stroke Treatment. *Stroke* 1993;24:35-41.
6. Sacco RL, Kargman DE, Gu Q, Zamanillo MC. Race-ethnicity and determinants of intracranial atherosclerotic cerebral infarction. The Northern Manhattan Stroke Study. *Stroke* 1995;26:14-20.
7. Wityk RJ, Lehman D, Klag M, Coresh J, Ahn H, Litt B. Race and sex differences in the distribution of cerebral atherosclerosis. *Stroke* 1996;27:1974-80.
8. Rothwell PM, Giles MF, Chandratheva A, Marquardt L, Geraghty O, Redgrave JN et al. Effect of urgent treatment of transient ischaemic attack and minor stroke on early recurrent stroke (EXPRESS study): a prospective population-based sequential comparison. *Lancet* 2007;370:1432-42.
9. European Stroke Organisation (ESO) Executive Committee, ESO Writing Committee. Guidelines for management of ischaemic stroke and transient ischaemic attack 2008. *Cerebrovasc Dis* 2008;25:457-507.
10. Brott TG, Halperin JL, Abbara S, Bacharach JM, Barr JD, Bush RL et al. Guideline on the Management of Patients With Extracranial Carotid and Vertebral Artery Disease. *Stroke* 2011;42:420-63.
11. Liapis CD, Bell PR, Mikhailidis D, Sivenius J, Nicolaidis A, Fernandes E, Fernandes J et al. ESVS guidelines. Invasive Treatment for Carotid Stenosis: Indications, Techniques. *Eur J Vasc Endovasc Surg* 2009;37:1-19.
12. Ricotta JJ, Aburahma A, Ascher E, Eskandari M, Faries P, Lal BK et al. Updated Society for Vascular Surgery guidelines for management of extracranial carotid disease. *J Vasc Surg* 2011;54:e1-31.
13. North American Symptomatic Carotid Endarterectomy Trial Collaborators. Beneficial Effect of Carotid Endarterectomy in Symptomatic Patients with High-Grade Carotid Stenosis. *N Engl J Med* 1991;325:445-53.
14. ECST Trialists Collaborative Group. MRC European Carotid Surgery Trial: Interim results for symptomatic pati-

- ents with severe (70-99%) or mild (0-29%) carotid stenosis. *Lancet* 1991;337:1235-43.
15. MRC Asymptomatic Carotid Surgery Trial (ACST) Collaborative Group. Prevention of disabling and fatal strokes by successful carotid endarterectomy in patients without recent neurological symptoms: randomized controlled trial. *Lancet* 2004;363:1491-502.
 16. Hobson RW 2nd, Weiss DG, Fields WS, Goldstone J, Moore WS, Towne JB et al. Efficacy of carotid endarterectomy for asymptomatic carotid stenosis. The Veterans Affairs Cooperative Study Group. *N Engl J Med* 1993;328:221-7.
 17. Young B, Moore WS, Robertson JT, Toole JF, Ernst CB, Cohen SN et al. An analysis of perioperative surgical mortality and morbidity in the asymptomatic carotid atherosclerosis study. ACAS investigators. *Asymptomatic carotid atherosclerosis study*. *Stroke* 1996;27:2216-24.
 18. Halliday AW, Thomas D, Mansfield A. The Asymptomatic Carotid Surgery Trial (ACST). Rationale and design. Steering committee. *Eur J Vasc Surg* 1994;8:703-10.
 19. Qureshi AI, Alexandrov AV, Tegeler CH, Hobson RW 2nd, Dennis Baker J, Hopkins LN et al. Guidelines for screening of extracranial carotid artery disease: a statement for healthcare professionals from the multidisciplinary practice guidelines committee of the American Society of Neuroimaging; cosponsored by the Society of Vascular and Interventional Neurology. *J of Neuroimaging* 2007;17:19-47.
 20. de Weerd M, Greving JP, de Jong AW, Buskens E, Bots ML. Prevalence of asymptomatic carotid artery stenosis according to age and sex: systematic review and meta-regression analysis. *Stroke* 2009;40:1105-13.
 21. Carballo RE, Towne JB, Seabrook GR, Freischlag JA, Cambria RA. An outcome analysis of carotid endarterectomy: the incidence and natural history of recurrent stenosis. *J Vasc Surg* 1996;23:749-54.
 22. Lattimer CR, Burnand KG. Recurrent carotid stenosis after carotid endarterectomy. *Br J Surg* 1997;84:1206-19.
 23. Frericks H, Kievit J, van Baalen JM, van Bockel JH. Carotid recurrent stenosis and risk of ipsilateral stroke: a systematic review of the literature. *Stroke* 1998;29:244-50.
 24. Weintraub WS. The pathophysiology and burden of stenosis. *Am J Cardiol* 2007;100:3K-9K.
 25. Grant EG, Benson CB, Moneta GL, Alexandrov AV, Baker JD, Bluth EI et al. On CB, Moneta GL i sur. Carotid artery stenosis: gray-scale and Doppler US diagnosis-Society of Radiologists in Ultrasound Consensus Conference. *Radiology* 2003;229:340-6.
 26. De Bray JM, Baud JM, Dauzat M. Consensus concerning the morphology and the risk of carotid plaques. *Cerebrovasc Dis* 1997;7:289-96.
 27. Al-Ameri H, Thomas ML, Yoon A, Mayeda GS, Burstein S, Kloner RA. Complication rate of diagnostic carotid angiography performed by interventional cardiologists. *Catheter Cardiovasc Interv* 2009;73:661-5.
 28. Patel SG, Collie DA, Wardlaw JM, Lewis SC, Wright AR, Gibson RJ et al. Outcome, observer reliability, and patient preferences if CTA, MRA, or Doppler ultrasound were used, individually or together, instead of digital subtraction angiography before carotid endarterectomy. *J Neurol Neurosurg Psychiatry* 2002;73:21-8.
 29. Bendszus M, Koltzenburg M, Burger R, Warmuth-Metz M, Hofmann E, Solymosi L. Silent embolism in diagnostic cerebral angiography and neurointerventional procedures: a prospective study. *Lancet* 1999;354:1594-7.
 30. Estol CJ. Dr C. Miller Fisher and the history of carotid artery disease. *Stroke* 1996;27:559-66.
 31. Eastcott HHG, Pickering GW, Rob C. Reconstruction of interna carotid artery in a patient with intermittent attacks of hemiplegia. *Lancet* 1954;2:994-6.
 32. De Bakey ME, Crawford ES, Cooley DA, Morris GC Jr, Garret HE, Fields WS. Cerebral arterial insufficiency: one to 11 year results following arterial reconstructive operations. *Ann Surg* 1965;161:921-45.
 33. Rothwell PM, Eliasziw M, Gutnikov SA, Fox AJ, Taylor DW, Mayberg MR et al. Analysis of pooled data from the randomised controlled trials of endarterectomy for symptomatic carotid stenosis. *Lancet* 2003;361:107-16.
 34. Šoša T, Ajduk M, Erdelez L, Škopljanc A. Correlation between carotid occlusive disease and peripheral arterial occlusive disease – a rationale for screening. Abstract of the 4th International Central European Vascular Forum Congress; Abstract Book, Zagreb, Croatia. The Croatian Society for Vascular Surgery; 2004:88.
 35. Naylor AR. What is the current status of invasive treatment of extracranial carotid artery disease? *Stroke*. 2011;42:2080-2085.
 36. Ois A, Cuadrado-Godia E, Rodriguez-Campello A, Jimenez-Conde J, Roquer J. High risk of early neurological recurrence in symptomatic carotid stenosis. *Stroke* 2009;40:2727-31.
 37. Phatouros CC, Higashida RT, Malek AM, Meyers PM, Lempert TE, Dowd CF et al. Carotid Artery Stent Placement for Atherosclerotic Disease: Rationale, Technique, and Current Status. *Radiology* 2000;217:26-41.
 38. Stolker JM, Mahoney EM, Safley DM, Pomposelli FB Jr, Yadav JS, Cohen DJ. Health-related quality of life following carotid stenting versus endarterectomy: results from the SAPPHERE (Stenting and Angioplasty with Protection in Patients at High Risk for Endarterectomy) trial. *JACC Cardiovasc Interv* 2010;3:515-23.
 39. Ling F, Jiao LQ. Preliminary report of trial of endarterectomy versus stenting for the treatment of carotid atherosclerotic stenosis in China (TESCAS-C). *Chin J Cerebrovascular Dis* 2006;3:4-8.
 40. International Carotid Stenting Study investigators, Ederle J, Dobson J, Featherstone RL, Bonati LH, van der Worp HB et al. Carotid artery stenting compared with endarterectomy in patients with symptomatic carotid stenosis (International Carotid Stenting Study): an interim analysis of a randomised controlled trial. *Lancet* 2010;375:985-97.
 41. Ederle J, Bonati LH, Dobson J, Featherstone RL, Gaines PA, Beard JD et al. Endovascular treatment with angioplasty or stenting versus endarterectomy in patients with carotid artery stenosis in the Carotid and Vertebral Artery Transluminal Angioplasty Study (CAVATAS): long-term follow-up of a randomised trial. *Lancet Neurol* 2009;8:898-907.
 42. Eckstein HH, Ringleb P, Allenberg JR, Berger J, Fraedrich G, Hacke W et al. Results of the Stent-Protected Angioplasty versus Carotid Endarterectomy (SPACE) study to treat symptomatic stenoses at 2 years: a multinational, prospective, randomised trial. *Lancet Neurol* 2008;7:893-902.
 43. Gray WA, Yadav JS, Verta P, Scicli A, Fairman R, Wholey M et al. The CAPTURE registry: results of carotid stent-

- ing with embolic protection in the post approval setting. *Catheter Cardiovasc Interv* 2007;69:341-8.
44. Telman G, Kouperberg E, Hlebtovsky A, Sprecher E, Hoffman A, Kerner A et al. Embolic potential and ultrasonic characteristics of plaques in patients with severe unilateral carotid restenosis more than one year after surgery. *J Neurol Sci* 2009;285:85-7.
45. CAPRIE Steering Committee. A randomised, blinded, trial of clopidogrel versus aspirin in patients at risk of ischaemic events (CAPRIE). CAPRIE Steering Committee. *Lancet* 1996;348:1329-39.
46. Sillesen H, Amarenco P, Hennerici MG, Callahan A, Goldstein LB, Zivin J et al. Atorvastatin reduces the risk of cardiovascular events in patients with carotid atherosclerosis: a secondary analysis of the Stroke Prevention by Aggressive Reduction in Cholesterol Levels (SPARCL) trial. *Stroke* 2008;39:3297-302.
47. Mancia G, Laurent S, Agabiti-Rosei E, Ambrosioni E, Burnier M, Caulfield MJ et al. Reappraisal of European guidelines on hypertension management: a European Society of Hypertension Task Force document. *J Hypertens* 2009;27:2121-58.