

Minimalno invazivne procedure u dijagnostici križobolje i lumboishijalgije

Houra, Karlo; Perović, Darko; Radić, Andrej; Bartolek Hamp, Dubravka; Vukas, Duje; Ledić, Darko

Source / Izvornik: **Medicina Fluminensis : Medicina Fluminensis, 2012, 48, 247 - 258**

Journal article, Published version

Rad u časopisu, Objavljena verzija rada (izdavačev PDF)

Permanent link / Trajna poveznica: <https://um.nsk.hr/um:nbn:hr:184:999636>

Rights / Prava: [In copyright](#)/[Zaštićeno autorskim pravom.](#)

Download date / Datum preuzimanja: **2025-02-19**



Repository / Repozitorij:

[Repository of the University of Rijeka, Faculty of Medicine - FMRI Repository](#)



Minimalno invazivne procedure u dijagnostici križobolje i lumboishijalgije

Minimally invasive procedures in diagnosis of low back and radicular pain

Karlo Houra^{1*}, Darko Perović¹, Andrej Radić¹, Dubravka Bartolek Hamp¹, Duje Vukas², Darko Ledić²

Sažetak. Križobolja i lumboishijalgija su značajni zdravstveni problemi današnjice. Bolesnici s navedenim tegobama često izostaju s posla, a troškovi operacijskog liječenja iznimno su visoki. Adekvatna dijagnostika križobolje i lumboishijalgije podrazumijeva detaljno poznavanje anatomije kralježnice i živčanih struktura, kao i rukovanje pomičnim RTG uređajem. Svrha je ovih procedura primjenom kratkodjelujućeg lokalnog anestetika anestetizirati pojedine živčane završetke, a u slučaju provokativne diskografije provocirati bol, kako bi se sa sigurnošću potvrdilo koje su anatomske strukture uzrok bolova. To je potrebno stoga što križobolju mogu uzrokovati različite bolesti kralježnice. Najčešće su degenerativne promjene u intervertebralnom disku, promjene malih zglobova, oštećeni sakroilijakalni zglob ili hernijacija diska. Shodno ovome, a ovisno o različitim anatomskim strukturama koje mogu biti izvor bolova, postoji više dijagnostičkih minimalno invazivnih procedura. Svaka dijagnostička procedura, s kojom se egzaktno utvrdi uzrok križobolje ili lumboishijalgije, bolesnika posljedično potvrđuje kao dobrog kandidata za minimalno invazivni terapijski zahvat.

Cljučne riječi: dijagnostika, križobolja, lumboishijalgija

Abstract. Low back and radicular pain make a significant health concern. They are also one of the leading, medically related, causes for missed work. Furthermore, expenses for surgery are often very high. Adequate diagnosis of low back and radicular pain involves detailed knowledge of the anatomy of the lumbar spine and the nerve structures, as well as handling with C-arm. The purpose of these procedures, with the use of short-acting local anesthetic, is to anesthetize specific nerve endings in order to verify which anatomical structures are true pain generators. This is important because low back pain can be caused by vast palette of spine disorders. The most common include degenerative intervertebral disc disease, changes in the zygapophyseal (facet) joints, damaged sacroiliac joint or disc herniation. Depending on the different anatomical structures that can cause the low back and radicular pain, one can use several minimally invasive diagnostic procedures. Each minimally invasive diagnostic procedure, with which we confirm the exact cause of low back pain or radicular pain, consequently predisposes patients for minimally invasive therapeutic intervention.

Key words: diagnosis, low back pain, radicular pain

¹Specijalna bolnica za ortopediju, kirurgiju, neurologiju, fizikalnu medicinu i rehabilitaciju "Sveta Katarina", Zabok

²Klinika za neurokirurgiju, KBC Rijeka, Rijeka

Prispjelo: 9. 12. 2011.

Prihvaćeno: 20. 3. 2012.

Adresa za dopisivanje:

***Dr. sc. Karlo Houra, dr. med.**

Specijalna bolnica "Sv. Katarina"

Bračak 8, 49 210 Zabok

e-mail: khoura1912@gmail.com

<http://hrcak.srce.hr/medicina>

UVOD

Križobolja i lumboishijalgija ubrajaju se među najučestalije zdravstvene probleme današnjice. Procjenjuje se da će tijekom svojega života oko 80 % populacije barem jednom imati izolirane bolove u križima ili će se ti bolovi iz donjeg dijela leđa širiti duž jedne ili obje noge¹. Križobolja i lumboishijalgija su tako postali velik javnozdravstveni problem u Americi i zapadnim razvijenim zemljama, jer su među vodećim uzrocima izo-

Minimalno invazivni zahvati kod bolnih sindroma leđa sve su prisutniji u svakodnevnoj kliničkoj praksi. Ispravna odluka o primjeni minimalno invazivnih zahvata ovisi o prijeoperacijskoj dijagnostici bolnih sindroma leđa, koja u određenim segmentima djeluje poput terapijskog postupka.

stanka s posla i velikog broja dana bolovanja među radno sposobnom populacijom².

Uzroci križobolje su mnogobrojni ali među najčešćima se navodi prekomjerno opterećenje kralježnice kod mlađih ljudi te degenerativne promjene kralježnice kod starije populacije. Uzrok križobolje mogu biti i manjak tjelesne aktivnosti, pretjerana tjelesna težina, nepravilna obuća, ravna stopala, prevelika duševna napetost te kronični stres³.

Prema anatomskim strukturama izvore bolova vezane za kralježnicu, najjednostavnije rečeno, možemo podijeliti na bolove uzrokovane oštećenjem diska, bolove uzrokovane malim zglobovima, bolove uzrokovane značajnom hernijacijom diska koja pritišće na korijene spinalnih živaca te one uzrokovane sakroilijakalnim zglobovima.

Bol u slabinskom dijelu kralježnice može nastati naglo ili postepeno. S obzirom na dužinu trajanja on može biti akutan, subkroničan ili kroničan. Križobolja može biti lokalizirana isključivo u donjem dijelu kralježnice ili se može pojasasto širiti prema naprijed. Širenje bola iz donjeg dijela leđa moguće je također u jednu ili obje noge u karakterističnoj radikularnoj distribuciji, a takav bol onda nazivamo lumboishijalgijom.

Kako bismo potvrdili točan izvor bola, od presudne je važnosti napraviti temeljit klinički pregled

bolesnika. Iza toga je potrebno provesti standardnu dijagnostičku obradu koja se, osim pretraga krvi, sastoji od klasičnih RTG snimki kralježnice te snimki magnetske rezonancije (MR). Tek nakon kliničkog pregleda i osnovne dijagnostičke obrade na red dolazi invazivna dijagnostika koja će u nastavku biti detaljnije opisana.

Liječenje križobolje i lumboishijalgije možemo podijeliti na konzervativno liječenje, liječenje minimalno invazivnim procedurama te klasično kirurško liječenje operacijama.

KRIŽOBOLJA UZROKOVANA BOLEŠĆU INTERVERTEBRALNOG DISKA; DISKOGENI BOL

Za razliku od lumboishijalgije, koja je najčešće uzrokovana kompresijom korijena spinalnog živca intervertebralnim diskom ili okolnim koštanim strukturama, križobolju mogu uzrokovati bolesti različitih anatomskih struktura. Lokalna ili pojasasta bolnost u donjem dijelu leđa može biti uzrokovana većim ili manjim oštećenjem intervertebralnog diska. Nekoliko je studija pokazalo da se u vanjskoj trećini anulusa nalaze osjetna vlakna koja imaju sposobnost prenošenja bolnih impulsa⁴⁻⁶. Drugi su istraživači pokazali da se živčani završeci kod degenerativno promijenjenog diska mogu naći čak i u dubljim slojevima *anulus fibrosus*⁷⁻⁹.

Kod ove vrste križobolje bolnost je najjača u sjedećem položaju ili kod fleksije kralježnice, jer je tada najveće opterećenje upravo na disk. Bolnost popušta pri ustajanju ili kod ekstenzije kralježnice. Bolesnicima je lakše ići niz stepenice nego uz stepenice. Bol se ne smanjuje nakon odmora. Najčešće se javlja kod mlađe populacije ljudi i nakon dizanja teških tereta.

PROVOKATIVNA (STIMULACIJSKA) DISKOGRAFIJA

Oštećenja fibroznog prstena diska mogu se, ali i ne moraju vidjeti na snimkama magnetske rezonancije. Jedina pretraga kojom se sa sigurnošću može potvrditi je li intervertebralni disk uzrok križobolje naziva se provokativna diskografija. Indikacija za ovu vrstu pretrage kronična je križobolja u trajanju od 4 do 6 mjeseci koja može i ne mora biti praćena lumboishijalgijom, a refrakтерна je

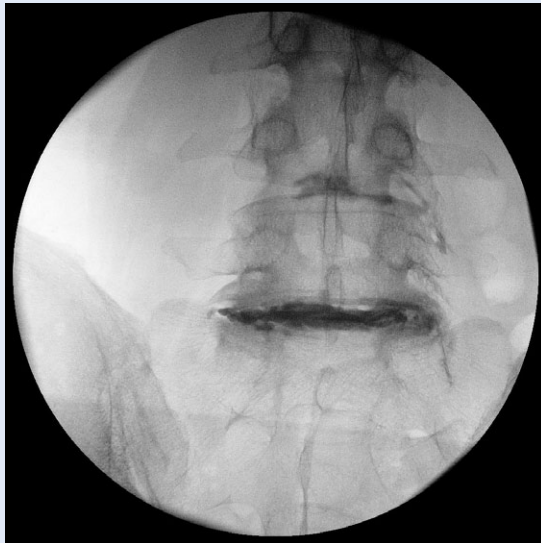na konzervativnu terapiju. Pretraga se također izvodi u slučajevima kada kod bolesnika postoje dva ili više degenerativno primijenjena intervertebralnog diska, pa je potrebno točno utvrditi koji od njih je simptomatski, kako bi se na pravovaljanoj razini mogla primijeniti adekvatna terapijska metoda u svrhu liječenja. U kontraindikacije za provokativnu diskografiju ubrajaju se infekcija na mjestu punkcije, sklonost krvarenju uzrokovana antikoagulansima ili hematološkim bolestima, trudnoća te nemogućnost adekvatne suradnje s bolesnikom.

Da bi se intervertebralni disk potvrdio ili isključio kao izvor bolova u donjem dijelu kralježnice, ovu je invazivnu pretragu potrebno učiniti na pravovaljani način. Tijekom pretrage pod tlakom ubrizgava se kontrastno sredstvo u ispitivani intervertebralni disk. Valjanost rezultata bazira se na činjenici da normalni i asimptomatski intervertebralni diskovi nikad ne uzrokuju križobolju ako se kontrast ne primijeni pod previsokim tlakom¹⁰⁻¹². U nastavku ćemo ukratko objasniti navedenu proceduru.

Za vrijeme izvođenja procedure bolesnik leži na trbuhu. Prate mu se puls, tlak i oksigenacija. Intravenski put je preporučljiv, iako ne nužan za izvođenje pretrage. Bolesniku se trideset minuta prije pretrage intravenski ordinira antibiotik širokog spektra (najčešće iz skupine cefalosporina). Pokretni RTG uređaj – C-luk se za početak izvođenja provokativne diskografije u AP projekciji treba adekvatno postaviti u kraniokaudalnom smjeru kako bi se vidio samo jedan gornji rub donjega korpusa kralješka na željenoj razini. Na taj je način vidljiva maksimalna visina diska, što olakšava siguran prolazak spinalnom iglom kroz različite anatomske strukture, a bez ozljeđivanja spinalnih živaca. Za intervertebralni disk L3-L4 RTG uređaj stoji tako u klasičnoj AP projekciji, za i. v. disk L4-L5 glava RTG aparata se okrene za cca 15° kranijalno, dok za i. v. disk L5-S1 kranijalni otklon mora biti između 25 i 35°. RTG aparat se iza toga postavlja u kosi položaj s otklonom od cca 20 – 40°, kako bi se gornji zglobni nastavak donjeg kralješka superponirao na sredinu trupa gornjeg kralješka. Navedeni prikaz na razini i. v. diska L5-S1 može biti onemogućen kristom ilijakom, stoga je na toj razini dovoljno da se gornji zglobni nastava-

vak SI kralješka superponira na trećini trupa LV kralješka. Preporučuje se da se procedura izvodi tehnikom dviju spinalnih igala tako da se kroz kožu uvodi deblja igla od 22 G, a kroz sam anulus i. v. diska prolazi se drugom tanjom iglom od 25 G koja nije dirala kožu. Obje se spinalne igle navode koristeći koaksijalnu tehniku s RTG zrakom, tako da vrh igle prolazi lateralno od gornjeg zglobnog nastavka donjeg kralješka, kako bi se izbjegla ozljeda spinalnog živca. Konačna pozicija vrha igle provjerava se u LL projekciji. Nakon toga se na vrh spinalne igle priključuje kateter malog volumena koji je na drugom kraju spojen s posebno dizajniman manometrom. Manometar je prethodno napunjen kontrastnim sredstvom (najčešće Omnipaque 180mg/ml) koje se polako počinje davati u i. v. disk. Pri tome se mjeri tlak otvaranja (tlak kada se prva kapljica kontrasta na RTG snimci pojavi u disku) te vršni tlak (najveći tlak) koji izaziva konkordantni bol. Bitno je naglasiti da je potrebna doista polagana primjena kontrastnog sredstva (< 0,08 ml/s) jer brza aplikacija kontrasta može uzrokovati diskogeni bol i kod zdravoga diska¹³. Konkordantnim bolom nazivamo bol koji kod bolesnika izazovemo provokativnom diskografijom, a identičan je onom bolu koji bolesnik osjeća i kod kuće i zbog kojeg je došao po pomoć. Maksimalna količina kontrastnog sredstva koja bi se trebala aplicirati po jednom intervertebralnom disku ne bi smjela iznositi više od 3,5 ml. Tlak u disku se jatrogeno ne bi smio povećati iznad 690 kPa, jer tada se javlja bolnost i kod zdravoga diska¹⁴. Ako se bol u disku javlja pri tlaku koji je od 100 do 340 kPa iznad tlaka otvaranja u disku, tada govorimo o mehanički pozitivnoj diskografiji. Kemijski pozitivnom diskografijom nazivamo pretragu kada se bol javio pri tlaku manjem od 100 kPa u odnosu na tlak otvaranja. Diskografija je negativna ako se bol javio pri tlaku višem od 340 kPa u odnosu na tlak otvaranja. Da bi pretraga bila uspješna potrebno je napraviti diskografiju barem na dva nivoa od koji je jedan negativan, a jedan pozitivan¹⁵ (slika 1).

Tek ako su svi navedeni parametri zadovoljeni i ako se provokativna diskografija potvrdi pozitivnom, sa sigurnošću možemo zaključiti da je navedeni intervertebralni disk uzrok križobolje. U navedenom slučaju bolesniku možemo predložiti



Slika 1. AP prikaz intervertebralnih diskova L4-L5 i L5-S1 nakon apliciranja kontrastnog sredstva tijekom diskografije.

Figure 1 AP radiograph of the intervertebral discs L4-L5 and L5-S1 after contrast application during provocative discography.

izvođenje biakuplastike kao manje invazivne metode liječenja, implantaciju interspinoznog umetka ili klasično kirurško liječenje fuzijom.

KRIŽOBOLJA UZROKOVANA DEGENERATIVNIM PROMJENAMA MALIH (ZIGAPOFIZEALNIH) ZGLOBOVA

Bolesnici koji pate od križobolje uzrokovane degenerativnim promjenama malih zglobova čine oko 15 % sveukupne populacije bolesnika koji se žale na bolnost u donjem dijelu leđa¹⁶. Ova vrsta križobolje po svojim je karakteristikama vrlo slična gore opisanoj križbolji uzrokovanoj diskogenim bolom, međutim, klasičnim se kliničkim i neurološkim pregledom te anamnezom ova dva stanja u većini slučajeva mogu razlikovati. Bolje rečeno, pažljivim neurološkim pregledom i anamnezom s većom se vjerojatnošću može postaviti sumnja da je križobolja uzrokovana bolešću malih zglobova.

Točna se dijagnoza, kao i kod diskogenog bola, može postaviti jedino i isključivo invazivnom dijagnostičkom procedurom, tijekom koje se kratkodjelujućim lokalnim anestetikom blokiraju živčani završeci zaduženi za inervaciju malih zglobova¹⁷. Ne postoji, dakle, nikakva slikovna pretraga koja bi na temelju prikaza anatomije malih zglobova

mogla sa sigurnošću potvrditi da su baš oni uzrok tegoba. Valja pritom imati na umu da u velikom broja bolesnika križobolju ne uzrokuje samo jedan izvor bolova, nego postoji više njih, pa tako bolnost u donjem dijelu leđa može istodobno uzrokovati i oštećeni disk, ali degenerativno promijenjeni mali zglobovi.

Kod križobolje uzrokovane degenerativnim promjenama malih zglobova bolnost se pojačava kod hiperekstenzije kralježnice, a smanjuje se kod fleksije kralježnice. Bolesnik teže ide niz stepenice, a lakše uz stepenice. Bolnost se smanjuje pri sjedenju, a izrazito se povećava pri ustajanju iz sjedećeg položaja. Za razliku od diskogenog bola, ova križobolja se ne povećava kod kašljanja ili u drugim situacijama, kada se povećava tlak u disku. Bolesnici s ovom vrstom križobolje također navode osjećaj bolnosti na palpaciju zahvaćenih malih zglobova. Ova vrsta križobolje karakteristična je za osobe starije životne dobi, iako nije isključeno da od nje može bolovati i mlađa populacija. Bol se rijetko širi ispod koljena, ali je moguć u stražnjoj strani natkoljenice i u glutealnoj regiji. Kod degenerativno promijenjenih malih zglobova u gornjem dijelu slabinske kralježnice bol najčešće iradira prema kuku i gornjem, vanjskom dijelu natkoljenice. Bol uzrokovan degenerativno promijenjenim zigapofizealnim zglobovima u donjem slabinskom dijelu kralježnice iradira distalnije te više sa stražnje i lateralne strane natkoljenice¹⁶.

ANESTEZIRANJE (BLOKADA) MEDIJALNIH OGRANAKA DORZALNIH GRANA SPINALNIH ŽIVACA

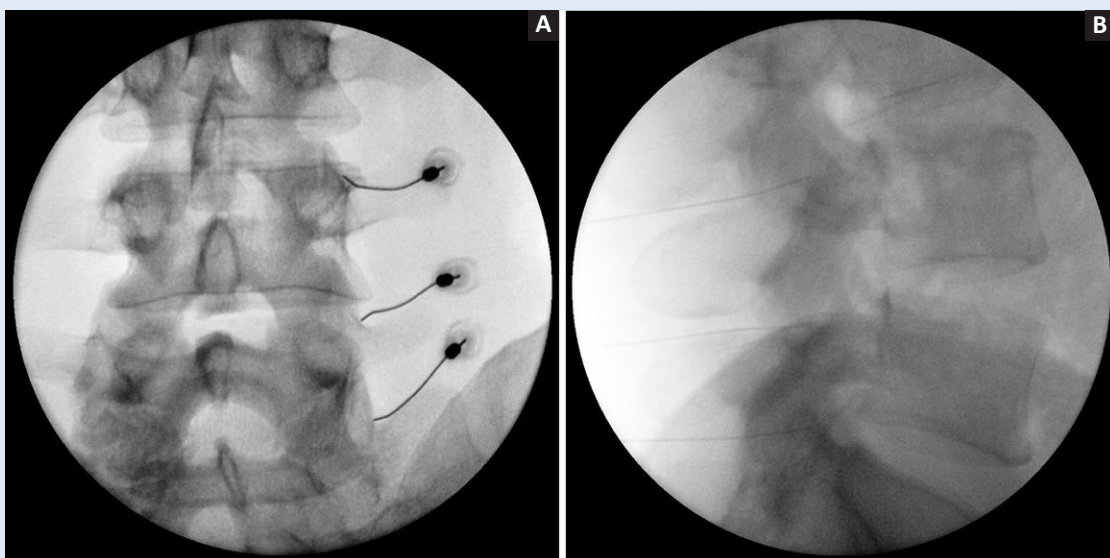
Indikacija za ovu minimalno invazivnu dijagnostičku proceduru kronična je križobolja koja ne prolazi na konzervativnu terapiju, a kod koje je na temelju kliničkog pregleda i anamneze postavljena sumnja da bi navedena bolnost mogla ubiti uzrokovana bolešću malih zglobova. Provođenjem ove procedure liječnik potvrđuje ili isključuje mogućnost da su zigapofizealni zglobovi uzrok križobolje. Kontraindikacije za provođenje blokade medijalnih ogranaka dorzalnih grana spinalnih živaca jednake su kao i za bilo koju drugu invazivnu proceduru. Među najčešće ubrajaju se infekcija na mjestu punkcije, sklonost krvarenju uzrokovana antikoagulantima ili hematološkim bolestima,

trudnoća te nemogućnost adekvatne suradnje s bolesnikom.

Medijalni ogranaci dorzalnih grana spinalnih živaca inerviraju vezivnu čahuru malih zglobova, njihovu sinovijalnu membranu, kao i hrskavična zglobna tijela¹⁶. Većina nociceptora ipak se nalazi u vezivnoj čahuri zgloba, a manje ih je u sinovijalnoj membrani te u pokrovnim hrskavicama zglobnih tijela. Svako rastezanje ili kompresija vezivne čahure malih zglobova uzrokuje aktivaciju nociceptora koji se u njoj nalaze, te se bolni podražaj prenosi prema mozgu^{18,19}. Svaki zigapofizealni zglob inerviraju dva medijalna ogranka. Jedan medijalni ogranak primarne stražnje grane spinalnog živca iste razine i jedan medijalni ogranak primarne stražnje grane spinalnog živca od nivoa iznad. Tako, recimo, donji pol zgloba L4-L5 inervira medijalni ogranak dorzalne grane spinalnog živca L4, dok njegov gornji pol inervira medijalni ogranak dorzalne grane spinalnog živca L3¹⁶. Navedeni se živčani ogranaci stoga blokiraju na bazi transverzalnih nastavaka kralježaka L5 i L4. Medijalni ogranaci dorzalne grane lumbalnih spinalnih živaca nalaze se na bazi transverzalnog nastavka, prolaze ispod mamiloakcesornog ligamenta, te su usmjereni prema straga i medijalno. Osim zigapo-

fizealnih zglobova, navedeni živčani ogranaci inerviraju multifidus, interspinozne mišiće i ligamente te perioost oko spinalnog kanala²⁰⁻²³. Dorzalna grana petog lumbalnog spinalnog živca razlikuje se po svom anatomskom položaju od ostalih ogranaka. Na svome putu prema kaudalno ona prolazi u sulkusu između ala sakruma i gornjeg zglobnog nastavka S1 kralješka^{22,24}. Upravo je navedeni sulcus mjesto gdje se vrši njezina blokada.

Postupak provođenja ove dijagnostičke procedure sličan je drugim minimalno invazivnim procedurama utoliko što bolesnik leži na trbuhu, te se procedura izvodi uz pomoć mobilnog RTG uređaja. Nakon verifikacije adekvatnog kralješka u AP poziciji, RTG uređaj okreće se u kosi položaj za oko 20 – 30°. Vrh spinalne igle od 25 G se koaksijalno s RTG zrakom dovodi do baze poprečnog nastavka željenog kralješka. Konačni položaj potvrđuje se u LL projekciji, a trebao bi biti na pola puta spoja između poprečnog nastavka i gornjeg zglobnog nastavka željenog kralješka (slika 2). Potom slijedi davanje 0,2 – 0,5 ml kontrastnog sredstva, kako bi se isključila intravaskularna primjena anestetika. Ako se vrh igle nalazi izvan krvnih žila, ordinira se ne više od 0,5 ml 2% lidokainklorida tako da je otvor na vrhu igle okrenut prema dolje



Slika 2. A) AP prikaz položaja spinalne igle kod anesteziranja medijalnih ogranaka dorzalnih grana spinalnih živaca od L3 do L5; B) LL prikaz položaja spinalne igle kod anesteziranja medijalnih ogranaka dorzalnih grana spinalnih živaca od L3 do L5.

Figure 2 Radiographs of spinal needles in place for L3 to L5 medial branch blocks.

A) AP view

B) lateral view

i straga, kako bi što manje anestetika otišlo prema foramenu. Ovdje se iznimno važno pridržavati pravila da se ne daje više od 0,5 ml lokalnog anestetika, kako se on ne bi proširio na spinalni živac koji se nalazi u neposrednoj blizini. Ako bi došlo do anesteziranja cijelog spinalnog živca, blok medijalnih ogranaka ne bi bio selektivan te bismo mogli imati lažno pozitivan rezultat.

Kao što smo ranije rekli, navedena procedura vrijedi za medijalne ogranke dorzalnih grana spinalnih živaca od L1 do L4. U slučaju spinalnog živca L5 anestezira se njegova dorzalna grana, a ne njezin medijalni ogranak. Navedena se grana anestezira u sulkusu koji se nalazi između ala sakruma i gornjeg zglobnog nastavka S1 kralješka. Vrh igle trebao bi biti u sredini navedenog sulkusa, a položaj se potvrđuje u LL projekciji. Početni je položaj TRG uređaja isti kao i za medijalne ogranke, odnosno postavi se u kosi položaj s otklonom od 20 do 30°.

Nakon što je procedura završena, bolesnik ispunjava dnevnik bola. Sat vremena nakon procedure u pratnji odgovorne osobe bolesnik se pušta na kućnu njegu. Za dva dana bolesnik se javlja na telefonsku kontrolu. Blokada se smatra pozitivnom ako je došlo do sniženja bola za više od 70 % u odnosu na bol zbog kojeg je bolesnik došao na obavljanje procedure. Gleda se također vrijeme prestanka bola te vrijeme ponovnog pojavljivanja bola. Ako je bol prestao odmah nakon procedure i vratio se nakon nekoliko sati, koliko traje djelovanje lokalnog anestetika, tada govorimo o pozitivnoj blokadi. Ponekad se kod bolesnika s kroničnim bolom može dogoditi da faza remisije traje duže nego djelovanje samoga anestetika. Navedena pojava još uvijek nema jasnog objašnjenja, ali smatra se da je uzrok tome prekid začaranog kruga bola kod bolesnika kod kojih taj bol dugo traje.

U slučajevima u kojima se bol nije smanjio odmah iza procedure ili se smanjio više sati iza nje, govorimo o negativnoj blokadi medijalnih ogranaka. Tada se identična blokada može ponoviti po drugi put, što se naziva komparativnim blokadom, ili se mali zglobovi isključuju kao uzrok križobolje i kreće se na dijagnostičku proceduru koja bi potvrdila ili isključila druge anatomske strukture kao izvor križobolje.

Ako smo dijagnostičkim blokom medijalnih ogranaka potvrdili da su izvor bolova degenerativno promijenjeni mali zglobovi, bolesnicima se preporučuje provođenje dugotrajne terapijske minimalno invazivne procedure upotrebom radiofrequentne struje. Ovom se metodom koaguliraju ispitivani živčani završeci, te se tako sprečava njihovo centripetalno provođenje bolnih podražaja.

KRIŽOBOLJA UZROKOVANA OŠTEĆENJEM SAKROILIJAKALNOG (SI) ZGLOBA

Kontrolirane studije pokazuju da se prevalencija križobolje uzrokovana sakroilijakalnim zglobovima kreće između 13 i 30 %^{25,26}. Kod osoba kod kojih je učinjena fuzija na lumbalnoj kralježnici sakroilijakalni zglob je izvor križobolje kod 30 – 35 % bolesnika^{27,28}. Kao i za ostale vrste križobolje, ni za ovu vrstu ne postoje specifični klinički testovi kojima bi se sa stopostotnom sigurnošću sakroilijakalni zglob mogao potvrditi kao izvor tegoba^{26,29,30}. Od široke palete kliničkih testova kojima se ispituje bolnost uzrokovana oštećenjima SI zgloba najčešće su u upotrebi Faber-Patricov i Gaenselov test Faber-Patricov test izvodi se dok je bolesnik u supinacijskoj položaju. Nogu koju ispituje flectiramo u koljenu te s vanjskim maleolusom navedene noge pokušamo dotaknuti suprotnu patelu pritišćući vrh koljena prema podlozi. Tako se u SI zglobu izvodi fleksija, obdukcija i vanjska rotacija. Test je pozitivan ako bolesnik javi bol u predjelu SI zgloba. Ako bolesnik javlja bol u preponama, tada je to vjerojatno odraz bolesti u zglobu kuka, a ne u kralježnici. Tijekom Gaenselovog testa bolesnik leži na rubu kreveta, a ispitivana noga spuštenu je niz krevet, čime se postiže hiperekstenzija u SI zglobu. Kontralateralna noga flectirana je u zglobu kuka. Zdjelica se rukama ispitivača flectira za podlogu. Test se smatra pozitivnim ako bolesnik u navedenom položaju javlja bol u području SI zgloba. Egzaktno potvrđivanje sakroilijakalnog zgloba kao izvora križobolje nije moguće ni izoliranom upotrebom slikovnih radioloških pretraga, kao što su klasične RTG snimke, SPECT ili MR^{31,32}. Upravo zato klinički pregled i anamneza postavljaju nam sumnju da se radi o križbolji uzrokovanoj oštećenim sakroilijakalnim zglobovima, ali jedina prava dijagnostička metoda koja nam nedvosmisleno to može potvrditi je blokada navedenog zgloba^{33,34}.

Nakon što se anamnestičkim podacima te kliničkim pregledom postavi sumnja na SI zglob kao izvor bolova, potrebno je učiniti minimalno invazivnu dijagnostičku proceduru koja se sastoji od intraartikularne primjene lokalnog anestetika (lidokainklorida) i kortikosteroida (metilprednizolonacetata), te od blokade lateralnih ogranaka dorzalnih grana spinalnih živaca S1 do S3.

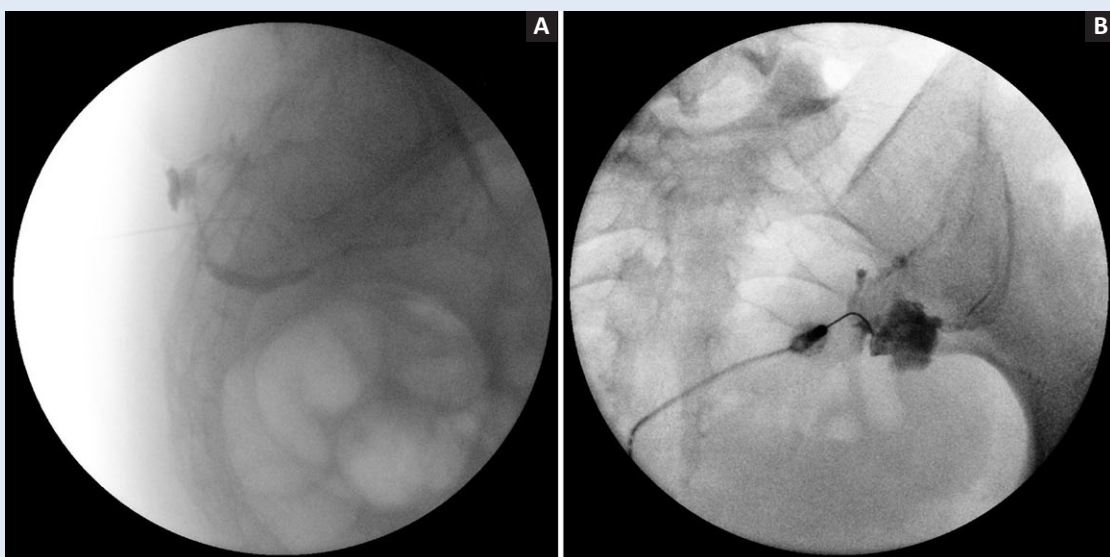
Kontraindikacije za provođenje bloka sakroilijakalnog zgloba i lateralnih grana dorzalnih ogranaka sakralnih spinalnih živaca jednake su kao i za bilo koju drugu invazivnu proceduru. Među najčešće se ubrajaju infekcija na mjestu punkcije, sklonost krvarenju uzrokovana antikoagulansima ili hematološkim bolestima, trudnoća te nemogućnost adekvatne suradnje s bolesnikom.

Križobolja uzrokovana oštećenjem sakroilijakalnog zgloba karakteristična je za žene koje su imale više vaginalnih poroda ili kod osoba koje su pretrpjele ozljede zdjelice. Najčešće se manifestira lokalnom bolnošću iznad SI zgloba te bolnošću u donjem dijelu leđa ispod razine petog lumbalnog kralješka, iako je opisana i bolnost u glutealnoj regiji i stražnjem dijelu natkoljenice. Karakteristično je da bol nikada ne ide distalnije od koljena. Najjači je ujutro, a tijekom dana se stišava.

ANESTEZIRANJE (BLOKADA) SAKROILIJAKALNOG (SI) ZGLOBA

Ova minimalno invazivna dijagnostička procedura vrši se kod bolesnika kod kojih se sumnja da je križobolja uzrokovana oštećenjima SI zgloba.

Bolesnik za vrijeme procedure leži na trbuhu. C-luk se na početku postavi u čistu AP projekciju, a potom se korigira u kraniokaudalnom smjeru. Otklon je najčešće u razmaku od 25 do 35°. Glava mobilnog RTG uređaja potom se postavi u kontralateralni kosi položaj s nagibom od 10 do 20°, ovisno o bolesniku. Tako se otvara donji i stražnji dio zglobne pukotine koji se na RTG snimci pokazuje kao najtransparentniji. Koaksijalno prateći RTG zraku spinalna se igla debljine 25 G uvodi 1 – 2 cm kranijalno od donjeg ruba zgloba³⁵. Ulaskom u zglobnu čahuru mijenja se otpor te u tom trenutku dubinu vrha igle pratimo u LL projekciji. Nakon verifikacije da se vrh igle nalazi intraartikularno, potrebno je aplicirati ne više od 0,5 ml kontrastnog sredstva kako bi se dobio adekvatan artrogram (slika 3). Iza toga slijedi aplikacija otopine 2 % lidokainklorida i 40 mg metilprednizolonacetata u volumenu od 1,5 ml. S obzirom na to da je volumen zgloba



Slika 3. A) LL prikaz položaja spinalne igle kod anesteziranja sakroilijakalnog zgloba, a nakon primjene kontrastnog sredstva. Jasno se vide obrisi zglobne čahure (artrogram); B) AP prikaz spinalne igle kod anesteziranja sakroilijakalnog zgloba, a nakon primjene kontrastnog sredstva. Vidljivo je djelomično nakupljanje kontrasta izvan zglobne čahure radi prekida njezina kontinuiteta.

Figure 3 Spinal needle placement and contrast medium filling during intraarticular SI joint blockade. A) Perimeter of the joint space is clearly visible (arthrogram) – lateral view. B) Contrast medium accumulation outside the joint indicates the rupture in the joint capsule – AP view.

vrlo malen i da najčešće ne prelazi 2 ml, kontrastno sredstvo, kao i otopinu lokalnog anestetika i kortikosteroida, radi lakše primjene potrebno je aplicirati sa što manjom špricom. Najčešće se koriste one od 2 ili 3 ml. Nakon sat vremena bolesnik se u pratnji odgovorne osobe otpušta na kućnu njegu uz preporuku popunjavanja dnevnika bola.

Ako se nakon ove dijagnostičke blokade subjektivni osjećaj bola smanji za 80 % ili više, blokada se smatra uspješnom. Rezultata blokade može biti nekoliko. Ako bol kratkoročno prestane, zaključujemo da bolesnik reagira na lokalni anestetik. Posljedično zaključujemo da je SI zglob izvor bolova. Ako bolovi prestanu na duži period, zaključujemo da je bolesnik reagirao na metilprednizolonacetat i da je uzrok bolova u SI zglobovima. U ovom se slučaju potvrđuje da je etiologija bolova primarno upalnog karaktera. Ako je bolesnik reagirao na lokalni anestetik, nije reagirao na kortikosteroid, a želi dugotrajno terapijsko rješenje koje će pružiti radiofrekventna neuroablacija, tada se odlučujemo za drugu blokadu. U tom slučaju radi se blokada dorzalne grane L5 i lateralnih ogranaka dorzalnih grana spinalnih živaca S1 i S2. Tijekom blokade primjenjuje se 2 % lidokainklorid. Vrh igle nalazi se par mm lateralno od lateralnog ruba foramena. Vrhom igle dotakne se kost, nakon čega se aplicira 0,3 ml anestetika, nakon toga se igla izvuče van za par mm i onda se opet aplicira 0,3 ml. Anestetik se daje na tri susjedna mjesta po jednom foramenu, koja su udaljena nekoliko milimetara jedno od drugog³⁶.

Ako oba navedena dijagnostička testa budu pozitivna, pristupa se minimalno invazivnom terapijskom postupku koji se sastoji od ablacije navedenih živčanih završetaka upotrebom radiofrekventne (RF) struje.

KRIŽOBOLJA I LUMBOISHIJALGIJA UZROKOVANE STENOZOM SPINALNOG KANALA

Stenoza spinalnog kanala predstavlja kroničnu degenerativnu bolest kralježnice koja rezultira suženjem kralježničnog kanala kroz koji prolazi kralježnična moždina i korijeni živaca. Kao i većina degenerativnih bolesti kralježnice, i stenoza spinalnog kanala, koja može biti centralna ili forami-

nalna (lateralna), započinje bolešću intervertebralnog diska. Protrudirani ili ekstrudirani degenerativno promijenjeni intervertebralni disk najčešći je uzrok kompresije korijena spinalnog živca kod mlađih ljudi. Kod starijih je ljudi, pak, najčešći uzrok stenoze spinalnog kanala te posljedične kompresije na živčane elemente, hipertrofija žutog ligamenta i/ili hipertrofija malih zglobova. Navedeno zadebljanje žutog ligamenta, kao i malih zglobova, također su posljedica inicijalne degeneracije intervertebralnog diska.

Bez obzira na uzrok stenoze spinalnog kanala, navedena se bolest manifestira križoboljom s iradijacijom bolova duž jedne ili obje noge. U pojedinim se dermatomima mogu javiti parestezije ili hipestezije, MTR su oslabljeni, a u uznapredovanoj fazi bolesti dolazi do gubitka motorike te ispada funkcije sfinktera. Nadalje, sindrom stenoze spinalnog kanala najčešće se manifestira neurogenim klaudikacijama, odnosno bolovima u leđima ili obje noge prilikom stajanja ili kraćeg hodanja. Za razliku od drugih izvora križobolje, ovaj se bol smiruje nakon odmora.

ANESTEZIRANJE (BLOKADA) LUMBOSAKRALNIH SPINALNIH ŽIVACA

Blokada lumbalnih ili sakralnih (najčešće S1) spinalnih živaca označava minimalno invazivnu dijagnostičku proceduru tijekom koje se aplicira mala količina lokalnog, kratkodjelujućeg anestetika u neposrednu blizinu spinalnog živca radi njegovog anesteziranja. Ovisno o anatomskom pristupu, konačni položaj vrha igle može biti retroneuralni, kada se vrh spinalne igle nalazi kaudalno i iza živca, ili može biti supraneuralni, kada se vrh igle nalazi iznad željenog spinalnog živca.

Navedenim se postupkom kratkotrajno prekida provođenje bolnih impulsa kroz spinalni živac te se promatra subjektivni odgovor bolesnika koji se bilježi u posebni obrazac (slika 4). Ova je procedura potrebna u slučajevima kada se neuroradiološkom obradom kod bolesnika s križoboljom i lumboishijalgijom nađu multiple protruzije intervertebralnih diskova, pa se ne može sa sigurnošću odrediti koja od njih je klinički značajna³⁷. Procedura se provodi i kod svih drugih stanja kada kliničkim pregledom ne možemo sa sigurnošću utvrditi koji spinalni živac uzrokuje lumboishijalgiju.

	Odjel: Dnevna bolnica	Stranica: 1 / 1
	Naziv: Dnevnik boli	Oznaka: DB – OBR – 14

Ispunjava liječnik

Pacijent: _____ Datum rođenja: _____

Dijagnostička anestezija _____

Datum: _____ h Lijek: _____

Ispunjava pacijent prije dijagnostičke anestezije

Bolna mjesta:

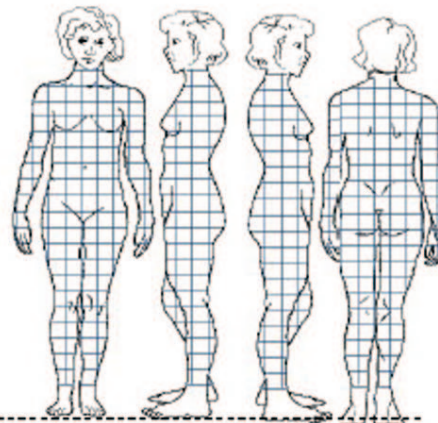

Trajanje boli: _____

Mjesto vodeće boli: _____

Jačina boli sada: VAS ____ / 10

Navedite aktivnosti koje izbjegavate zbog boli:

1. _____
2. _____
3. _____
4. _____

**Ispunjava pacijent nakon dijagnostičke anestezije**

Nakon dijagnostičke anestezije mogu provoditi aktivnost (zaokružite): 1 2 3 4

Ispunjava liječnik

Rezultat dijagnostičke anestezije: POZITIVNA NEGATIVNA

Plan daljnjeg liječenja: _____

Potpis i žig liječnika _____

0002 11 11

Slika 4. Izgled obrasca (dnevnika bola) koji bolesnik popunjava nakon svake minimalno invazivne dijagnostičke procedure.

Figure 4 Form that has to be filled by every patient after each minimally invasive diagnostic procedure.

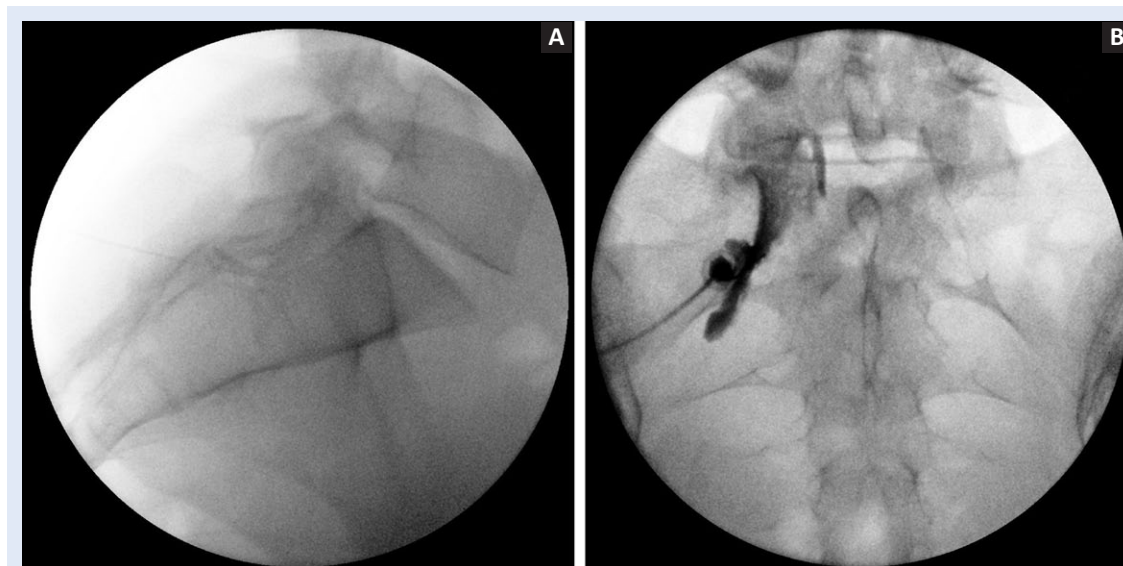
Kao i za svaku drugu proceduru, i kod ovog zahvata postoje kontraindikacije koje možemo podijeliti na relativne i apsolutne. Među apsolutne kontraindikacije za navedenu proceduru ubrajaju se patološka sklonost krvarenju, upotreba antikoagulanasa, alergija na kontrastno sredstvo, trudnoća te nemogućnost suradnje s bolesnikom.

Procedura se izvodi tako da bolesnik leži na trbuhu na stolu koji je u cijelosti radiolucantan. Mobilni RTG aparat, odnosno C-luk, pozicionira se tako da se prvo učini AP snimka te se odredi razina željenog spinalnog živca. C-luk se iza toga postavlja u kosi položaj od cca 20 do 30°, kako bi se prikazali željeni neuralni foramen na bolnoj strani. Nakon dezinfekcije kože ubodno se mjesto anestezira otopinom 1 % lidokainklorida. Potom slijedi postavljanje spinalne igle od 25 G koaksijalno s RTG zrakom te njezino navođenje prema neuralnom foramenu. Vrh igle treba završiti u gornjem dijelu neuralnog foramena iznad vrha gornjeg zglobnog nastavka donjeg kralješka, odnosno malo ispod pedikla gornjeg kralješka i inferolateralno od *pars articularis*. Konačna pozicija vrha spinalne igle i dubina određuju se u LL projekciji te ona mora biti u razini prednjeg i gornjeg ruba foramena.

Nakon adekvatnog pozicioniranja spinalne igle slijedi aplikacija 0,2 – 0,5 ml jodnog kontrastnog

sredstva (Omnipaque), kako bi se još bolje potvrdio položaj igle te izbjegla intravaskularna aplikacija lijeka. S obzirom na to da se tijekom davanja kontrasta prati "živa" slika, a radi što bolje zaštite ruku osobe koja izvodi proceduru, kontrastno sredstvo daje preko katetera malog volumena koji se spoji između šprice s kontrastom i spinalne igle. Ako kontrast na ponovljenoj RTG slici ostaje na mjestu primjene, zaključujemo da vrh igle nije u krvnoj žili te se može nastaviti primjena lokalnog anestetika. Ako se vrh igle nalazi u krvnoj žili, na ponovljenoj RTG snimci neće biti prikazana sva primijenjena količina kontrastnog sredstva. Tada je potrebno repositionirati iglu te ponoviti primjenu kontrasta. Tek nakon što smo se uvjerali da se vrh igle ne nalazi intravaskularno, te da stoji na željenom mjestu, što se manifestira pravilnom raspodjelom kontrasta oko živca, krećemo s davanjem lokalnog anestetika (2 % lidokainklorida). Najčešće se primjenjuje do 1 ml lidokainklorida, kako bi se zadržala specifičnost, a anestetik ne bi razlio do susjednih živaca.

Kod bolesnika kod kojih je potrebno anestezirati prvi sakralni spinalni živac procedura je identična upravo opisanoj, no radi anatomskih posebnosti ovdje ćemo samo ukratko navesti pojedine specifičnosti. Da bi se vrh spinalne igle pravilno pozicionirao za anesteziranje S1 spinalnog živca, C-luk



Slika 5. A) LL prikaz položaja spinalne igle kod anesteziranja S1 spinalnog živca; B) AP prikaz ocrtavanja S1 spinalnog živca nakon aplikacije kontrastnog sredstva, a prije primjene lokalnog anestetika.

Figure 5 A) Position of spinal needle during S1 spinal nerve blockade – lateral view. B) S1 spinal nerve demarcation after contrast medium and before local anesthetic application – AP view.

u AP projekciji treba za nekoliko stupnjeva nagnuti prema kranijalno, a nakon toga 5 do 10 stupnjeva koso u željenu stranu. Tako se bolje prikazuju prednji i stražnji forameni S1 živca. U toj se projekciji vrh spinalne igle prvo usmjeruje na rub stražnjeg foramena. Kada se vrhom igle dotakne koštani rub stražnjeg foramena, igla se preusmjerava kroz sami foramen za još par milimetara. Konačna bi pozicija vrha spinalne igle trebala biti u projekciji srednjeg dijela kaudalnog ruba S1 pedikla (slika 5). Nakon toga slijedi davanje kontrastnog sredstva, a potom i lokalnog anestetika, ako se potvrdi da se kontrast ne širi intravaskularno.

Koristeći vizualnu analognu ljestvicu (VAS), bolesnik iza procedure zapisuje subjektivan osjećaj bola u poseban obrazac koji se naziva dnevnik bola. Razina bola zapisuje se odmah nakon procedure, petnaest minuta nakon nje, pola sata nakon nje te sat vremena nakon procedure. Iza toga subjektivni osjećaj bola zapisuje se svakih sat vremena do šestog sata, slijedi bilježenje svakih šest te 12 h do ukupno 48 sati iza procedure. Pozitivnim odgovorom na ovu vrstu blokade smatra se potpuni prestanak bola u inervacijskom području anestetiziranog živca ili njegovo značajno smanjenje (80 %), koje se podudara s vremenom trajanja učinka lokalnog anestetika. Ako se bol nije značajno smanjio ili nije potpuno prestao, zaključujemo da anestetizirani živac nije izvor bolova te se odlučujemo za blokadu susjednog spinalnog živca.

Nakon prestanka djelovanja lokalnog anestetika te neurološkog pregleda kojim se verificira da bolesnik nema ispada osjeta i motorike, bolesnik se u pratnji odgovorne osobe pušta na kućnu njegu. Bolesnik ne smije sam upravljati osobnim vozilom, a telefonska kontrola zakazuje se za dva dana.

ZAKLJUČAK

Križobolja i lumboishijalgija, iako jedne od vodećih bolesti modernoga društva, do današnjih su dana i dalje ostale svojevrsan izazov, kako za egzaktno dijagnosticiranje uzroka bolova, tako i za njihovo posljedično ciljano liječenje. Shodno postojanju različitih anatomskih struktura koje uzrokuju križobolju i lumboishijalgiju, kroz povijest su se razvijale različite dijagnostičke tehnike. Do današnjih su se dana, međutim, najpouzdanijim po-

kazale minimalno invazivne procedure koje se izvode pod kontrolnom pokretnog RTG uređaja uz prethodnu aplikaciju kontrastnog sredstva, tijekom kojih se daje kratkodjelujući lokalni anestetik. Nakon potvrđivanja izvora bolova, a s ciljem izbjegavanja ili barem odgode velikih operacijskih zahvata, na raspolaganju su nam različite terapijske minimalno invazivne procedure koje pomažu bolesnicima da se na duže vrijeme učinkovito riješe svog bola. Kao i svaka druga invazivna metoda u medicini, i ove dijagnostičke procedure imaju svoje jasno definirane indikacije, kontraindikacije i vrlo rijetke komplikacije. Poštujući navedena pravila u mogućnosti smo, s vrlo malim zahvatima koji se izvode u lokalnoj anesteziji, bolesnicima u znatnoj mjeri olakšati život.

LITERATURA

1. Križobolja. Pliva zdravlje. Available at: <http://www.plivazdravlje.hr/aktualno/clanak/3237/Krizobolja.html> Accessed June 13th 2012.
2. Manchikanti L, Boswell MV, Singh V, Benyamin RM, Fellows B, Abdi S et al. Comprehensive evidence-based guidelines for interventional techniques in the management of chronic spinal pain. *Pain Physician* 2009;12:699-802.
3. Hoy D, Brooks P, Blyth F, Buchbinder R. The Epidemiology of low back pain. *Best Pract Res Clin Rheumatol* 2010;24:769-81.
4. Bogduk N, Tynan W, Wilson AS. The nerve supply to the human lumbar intervertebral discs. *Anat* 1981;132:39-56.
5. Yoshizawa H, O'Brien JP, Thomas-Smith W, Trumper M. The neuropathology of intervertebral discs removed for low-back pain. *Journal of Pathology* 1980;132:95-104.
6. Kottinen YT, Gronblad M, Antti-Poika I, Seitsalo S, Santavirta S, Hukkanen M et al. Neuroimmunohistochemical analysis of peridiscal nociceptive neural elements. *Spine* 1990;15:383-6.
7. Freemont AJ, Peacock TE, Goupille P, Hoyland JA, O'Brien J, Jayson MI. Nerve ingrowth into diseased intervertebral disc in chronic back pain. *Lancet* 1997;350:178-81.
8. Coppes MH, Marani E, Thomeer RT, Oudega M, Groen GJ. Innervation of annulus fibrosis in low back pain. *Lancet* 1990;336:189-90.
9. Coppes MH, Marani E, Thomeer RT, Groen GJ. Innervation of "painful" lumbar discs. *Spine* 1997;22:2342-9.
10. Derby R, Kim B, Lee S, Chen Y, Seo K, Aprill C. Comparison of discographic findings in asymptomatic subject discs and the negative discs of chronic LBP patients: Can discography distinguish asymptomatic discs among morphologically abnormal discs? *Spine J* 2005;5:389-94.
11. Derby R, Lee S, Kim B, Chen Y, Aprill C, Bogduk N. Pressure-controlled lumbar discography in volunteers without low back symptoms. *Pain Med* 2005;6:213-21.

12. Walsh TR, Weinstein JN, Spratt KF, Lehmann TR, Aprill C, Sayre H. Lumbar discography in normal subjects. A controlled, prospective study. *J Bone Joint Surg* 1990;72A:1081-8.
13. Seo K, Derby R, Date ES, Lee S, Kim B Lee C. In vitro measurements of pressure differences using Manometry at various injection speeds during discography. *Spine J* 2007;7:68-73.
14. Derby R, Howard MW, Grant JM, Lettice JJ, Van Peteghem PK, Ryan DP. The ability of pressure-controlled discography to predict surgical and nonsurgical outcomes. *Spine* 1999;24:364-71.
15. Cohen SP, Larkin TM, Barna SA, Palmer WE, Hecht AC, Stojanovic MP. Lumbar Discography: A comprehensive review of outcome studies, diagnostic accuracy, and principles. *Reg Anesth Pain Med* 2005;30:163-83.
16. Cohen SP, Raja SN. Pathogenesis, diagnosis, and treatment of lumbar zygapophysial (facet) joint pain. *Anesthesiology* 2007;106:591-614.
17. Manchikanti L, Pampati V, Fellows B, Baha AG. The inability of the clinical picture to characterize pain from facet joints. *Pain Physician* 2000;3:158-66.
18. Cavanaugh JM, Ozaktay AC, Yamashita HT, King AI. Lumbar facet pain: Biomechanics, neuroanatomy and neurophysiology. *J Biomechanics* 1996; 29:1117-29.
19. Schwarzer AC, Aprill CN, Derby R, Fortin J, Kine G, Bogduk N. Clinical features of patients with pain stemming from the lumbar zygapophysial joints: Is the lumbar facet syndrome a clinical entity? *Spine* 1994;19:1132-7.
20. Hirsch C, Ingelmark BE, Miller M. The anatomical basis for low back pain: Studies on the presence of sensory nerve endings in ligamentous, capsular and intervertebral disc structures in the human lumbar spine. *Acta Orthop Scand* 1963;33:1-17.
21. Bogduk N, Tynan W, Wilson AS. The nerve supply to the human lumbar intervertebral discs. *J Anat* 1981;132:39-56.
22. Bogduk N, Wilson AS, Tynan W. The human lumbar dorsal rami. *J Anat* 1982;134:383-97.
23. Bogduk N. The innervation of the lumbar spine. *Spine* 1983;8:286-93.
24. Dreyfuss P, Schwarzer AC, Lau P, Bogduk N. Specificity of lumbar medial branch and L5 dorsal ramus blocks: A computed tomography study. *Spine* 1997;22:895-902.
25. Schwarzer AC, Aprill CN, Bogduk N. The sacroiliac joint in chronic low back pain. *Spine* 1994;20:31-7.
26. Maigne JY, Aivaliklis A, Pfefer F. Results of sacroiliac joint double block and value of sacroiliac pain provocation tests in 54 patients with low back pain. *Spine* 1996;2:889-92.
27. Katz V, Schofferman J, Reynolds J. The sacroiliac joint: A potential cause of pain after lumbar fusion to the sacrum. *Jrl of Spinal Dis and Tech* 2003;16:96-9.
28. Maigne JY, Planchon CA. Sacroiliac joint pain after lumbar fusion. A study with anesthetic blocks. *Eur Spine Jrl* 2005;14:654-8.
29. Dreyfuss P, Michaelson M, Pauza K, McCarty J, Bogduk N. The value of medical history and physical examination in diagnosing sacroiliac joint pain. *Spine* 1996;22:2594-602.
30. Schwarzer AC, Aprill CN, Bogduk N. The sacroiliac joint in chronic low back pain. *Spine* 1995;20:31-7.
31. Cohen AS, McNeill JM, Calkins E, Sharp JT, Schubart A. The 'normal' sacroiliac joint: analysis of 88 sacroiliac roentgenograms. *Am J Roentgenol Radium Ther* 1967;100:559-63.
32. Slipman CW, Sterenfeld EB, Chou LH, Herzog R, Vresilovic E et al. The value of radionuclide imaging in the diagnosis of sacroiliac joint syndrome. *Spine* 1996;21:2251-4.
33. Schwarzer AC, Aprill C, Bogduk N. The sacroiliac joint in chronic low back pain. *Spine* 1995;20:31-7.
34. Maigne JY, Aivaliklis A, Pfefer F. Results of sacroiliac joint double block and value of sacroiliac pain provocation tests in 54 patients with low back pain. *Spine* 1996;21:1889-92.
35. Van der Wurff, P, Buijs EJ, Groen GJ. A multitest regimen of pain provocation tests as an aid to reduce unnecessary minimally invasive sacroiliac joint procedures. *Arch Phys med Rehabil* 2006;87:10-4.
36. Dreyfuss P, Cole AJ, Pauza K. Sacroiliac joint injection techniques. In: Weinstein SM, editor. *Injection Techniques: Principles and Practice*. Philadelphia: W.B. 1995.
37. Stanley D, McLaren MI, Euinton HA, Getty CJ. A prospective study of nerve root infiltration in the diagnosis of sciatica: A comparison with radiculography, computed tomography, and operative findings. *Spine* 1990;6:540-3.