

Učinkovitost uklanjanja zaostatnog sloja uporabom kelacijske otopine tijekom endodontskog liječenja

Brekalo Pršo, Ivana; Vidović, Ivana; Jurčević, Marija; Peršić, Romana; Glavičić, Snježana; Vodanović, Marin; Pezelj-Ribarić, Sonja

Source / Izvornik: **Medicina Fluminensis, 2012, 48, 207 - 212**

Journal article, Published version

Rad u časopisu, Objavljena verzija rada (izdavačev PDF)

Permanent link / Trajna poveznica: <https://um.nsk.hr/um:nbn:hr:184:863902>

Rights / Prava: [In copyright](#)/[Zaštićeno autorskim pravom.](#)

Download date / Datum preuzimanja: **2025-03-06**



Repository / Repozitorij:

[Repository of the University of Rijeka, Faculty of Medicine - FMRI Repository](#)



Učinkovitost uklanjanja zaostatnog sloja uporabom kelacijske otopine tijekom endodontskog liječenja

The efficacy of chelating agent in the removal of smear layer during root canal therapy

Ivana Brekalo Pršo^{1*}, Ivana Vidović², Marija Jurčević¹, Romana Peršić¹, Snježana Glavičić¹, Marin Vodanović³, Sonja Pezelj-Ribarić⁴

Sažetak. Cilj: Ispitati u *in vitro* uvjetima učinkovitost uklanjanja zaostatnog sloja nakon kemijско–mehaničke obrade korijenskog kanala uporabom 17 %-tne otopine etilendiamintetraoetne kiseline (EDTA) tijekom jedne i pet minuta. **Metode:** Istraživanje je provedeno na tri skupine od 15 izvađenih jednokorijenskih ljudskih zuba. U prvoj, kontrolnoj skupini, nismo koristili otopinu EDTA-e, dok su u drugoj i trećoj skupini zuba korijenski kanali na kraju instrumentacije ispirani otopinom EDTA-e tijekom 1, odnosno 5 minuta. Analiza zaostatnog sloja na poprečnim rezovima provedena je stereomikroskopom i svjetlosnim mikroskopom (Olimpus BX50, Tokyo, Japan) s adaptiranom kamerom (TMC 76S Pulnix, Tokyo, Japan). Statistička analiza provedena je pomoću jednosmjerne analize varijance (*one-way ANOVA*) i *post hoc* Scheffe testom uz $P < 0.05$. **Rezultati:** U uzorcima koji su tretirani otopinom EDTA-e tijekom 5 minuta količina zaostatnog sloja znatno je manja nego u kontrolne skupine uzoraka ($P = 0,039$). Na razini cervikalne trećine korijenskih kanala količina zaostatnog sloja u uzoraka tretiranih otopinom EDTA-e tijekom 1 min ($P < 0,001$) i otopinom EDTA-e tijekom 5 minuta ($P < 0,001$) znatno je manja u usporedbi s kontrolnom skupinom. U središnjoj trećini uočeno je da otopina EDTA učinkovitije uklanja zaostatni sloj u usporedbi s kontrolnom skupinom, djelovanjem tijekom 1 minute ($P = 0,023$) i 5 minuta ($P = 0,007$). Usporedbom uklanjanja zaostatnog sloja u sve tri skupine uzoraka na razini apikalne trećine korijenskih kanala nije utvrđena statistički značajna razlika ($P = 0,428$). **Zaključak:** Najučinkovitije uklanjanje zaostatnog sloja kelacijskom otopinom EDTA-e postignuto je u cervikalnoj i središnjoj trećini korijenskog kanala, dok je u apikalnoj trećini, kao posljedica otežanog prodora iriganta, zaostalo najviše zaostatnog sloja.

Ključne riječi: endodoncija, etilendiamintetraoetna kiselina, zaostatni sloj

Abstract. Objective: To investigate the efficacy of smear layer removal after mechanical and chemical root canal treatment using 17% EDTA solution in *in vitro* conditions. **Methods:** Research was performed on three groups of 15 extracted single-rooted human teeth. In the first group, the control group, EDTA was not used. In the second and third groups teeth root canals were irrigated with EDTA solution through one and five minutes after instrumentation. Analysis of smear layer was performed on cross-sectional slices using stereomicroscopy and light microscopy (Olimpus BX50, Tokyo, Japan) with adapted camera (TMC 76S Pulnix, Tokyo, Japan). Statistical analysis was performed using one-way analysis of variance (*one-way ANOVA*) and *post hoc* Scheffe test with $P < 0.05$. **Results:** In specimens treated with EDTA through five minutes the amount of smear layer was significantly lower when compared to control group ($P = 0,039$). At the cervical third of root canal the amount of smear layer in specimen treated with EDTA through one minute ($P < 0,001$) and five minutes ($P < 0,001$) was significantly lower when compared to control group. In the middle third, we found that EDTA removes the smear layer through one minute ($P = 0,023$) and five minutes ($P = 0,007$) more efficiently when compared to control group. When the removal of smear layer in apical third was compared in all three groups, no differences were found ($P = 0,428$). **Conclusion:** The most effective removal of smear layer using EDTA solution was accomplished in the cervical and middle level of root canal, whilst in the apical level the largest amount of smear layer remained as a consequence of difficult penetration of the irrigant.

Key words: endodontic, ethylene-diamine-tetra-acetic acid, smear layer

¹Katedra za endodonciju i restaurativnu stomatologiju, Medicinski fakultet Sveučilišta u Rijeci, Rijeka

²Medicinski fakultet Sveučilišta u Rijeci, Rijeka

³Zavod za dentalnu antropologiju, Stomatološki fakultet Sveučilišta u Zagrebu, Zagreb

⁴Katedra za oralnu medicinu i parodontologiju, Medicinski fakultet Sveučilišta u Rijeci, Rijeka

Primljeno: 3. 2. 2012.

Prihvaćeno: 27. 4. 2012.

Adresa za dopisivanje:

***Prof. dr. sc. Ivana Brekalo Pršo, dr. med. dent.**

Katedra za endodonciju i restaurativnu stomatologiju,
Medicinski fakultet Sveučilišta u Rijeci
Krešimirova 40, 51 000 Rijeka
e-mail: ivana.brekalo@medri.hr

<http://hrcak.srce.hr/medicina>

UVOD

Osnovni preduvjeti za uspješnu endodontsku terapiju mehanička su i kemijska obrada korijenskog kanala, te hermetično i trodimenzionalno punjenje korijenskog kanala¹. Mehaničkom obradom, tj. instrumentacijom korijenskog kanala uporabom ručnih ili strojnih instrumenata uz ispiranje kanala uspješno se uklanjaju mikroorganizmi i njihovi produkti te inficirano pulpno tkivo, međutim, dokazano je da nakon instrumentacije

Etilendiamintetraoctena kiselina (EDTA) postiže najbolji učinak uklanjanja zaostatnog sloja u cervikalnoj trećini, a najslabiji učinak u apeksnoj trećini. Kelacijsko sredstvo EDTA preporučuje se za irigaciju tijekom instrumentacije uskih kanala zbog dekalifikacijskog učinka, ali i kao obavezno završno ispiranje kanala tijekom 5 minuta, zato što se postiže optimalan učinak u uklanjanju zaostatnog sloja.

uvijek zaostane određena količina organskog i anorganskog materijala na stijenkama korijenskog kanala koja, ako se ne ukloni, može kompromitirati daljnji tijek endodontskog liječenja. Taj sloj nečistoća koji sadrži bakterije i njihove produkte, čestice dentina, nekrotičnog ili vitalnog pulpnog tkiva, odontoplastičnih nastavaka i krvnih stanica nazivamo zaostatni sloj (engl. *smear layer*)^{2,3}.

Iako se mehaničko čišćenje korijenskog kanala provodi uz uporabu sredstava za ispiranje kanala, uočeno je da se zaostatni sloj uvijek zadržava na stijenkama, što ide u prilog činjenici da je njegov sastav prvenstveno anorganske prirode⁴. Prvi koji su dokazali uporabom elektronskog mikroskopa prisustvo zaostatnog sloja na stijenci korijenskog kanala bili su McComb i Smith davne 1975. godine⁵. Opisali su ga kao granularnu i iregularnu amorfnu strukturu debljine oko 1 – 2 µm, građenu od dentina, ostataka odontoplastičnih nastavaka, pulpnog tkiva i bakterija. Razlike u debljini i sastavu zaostatnog sloja posljedica su anatomije kanala (zavijenost kanala, složena morfološka struktura), svojstava dentinskog tkiva, primijenjene tehnike preparacije (standardna, *step-back*, *crown-down*), instrumentacije (ručna, strojna, ul-

trazvučna), količine i vrste irigacijskog sredstva te tehnike irigacije.

Nakupljanje zaostatnog sloja na kanalnim stijenkama, ali i unutar dentinskih kanalića, smatra se nepoželjnim jer predstavlja mjesto nakupljanja bakterija i čini barijeru za prodor intrakanalnih medikamenata u dentinske kanaliće. Dokazano je da se u većini inficiranih korijenskih kanala velik broj bakterija nalazi i duboko unutar dentinskih kanalića, pa zaostatni sloj na stijenkama ne dozvoljava prodor dezinfekcijskih sredstava i intrakanalnih medikamenata u kanaliće⁶. Zaostatni sloj također sprječava dobro brtvljenje materijala za punjenje kanala jer ne dozvoljava tijesni dodir materijala za punjenje sa stijenkom^{7,8}. Upravo iz tih se razloga pozornost pridaje pronalasku i dokazivanju najučinkovitijeg načina i kemijskih sredstava za uklanjanje zaostatnog sloja sa stijenci korijenskog kanala. Najučinkovitija do sada dokazana kemijska sredstva su kelatori, a metode: ultrazvučna, laserska i hidrodinamska dezinfekcija⁹⁻¹². Kelatori su učinkoviti za anorganske dijelove, koji čine veći dio volumena zaostatnog sloja. Najčešće rabljene kelacijske otopine baziraju se na etilendiamintetraoctenoj kiselini (EDTA) i imaju afinitet vezanja za kalcijeve ione stvarajući topive kalcijeve kelate².

Svrha ovog istraživanja bila je ispitati u *in vitro* uvjetima učinkovitost uklanjanja zaostatnog sloja nakon završetka kemijsko–mehaničke obrade korijenskog kanala uporabom 17 %-tne otopine EDTA-e u vremenskom trajanju od 1 i 5 minuta.

MATERIJAL I METODE

Istraživanje je provedeno na ukupno 45 izvađenih jednokorijenskih ljudskih zuba. Površina zuba je nakon vađenja mehanički očišćena, zubi su ostavljeni 5 minuta u 2,5 %-tnoj otopini natrij hipoklorita, a zatim su pohranjeni u posude s otopinom 0,1 %-tnog timola do daljnje obrade. Preparacija pristupnog kaviteta tipičnog ovalnog oblika izrađena je na oralnoj stijenci krune zuba brzrotirajućom bušilicom uz vodeno hlađenje dijaman-tnim svrdlom cilindričnog oblika veličine 014 (Mani®, Inc.Nakaakutsu, Japan). Okruglim čeličnim svrdlima veličine 008 i 010 (Mani®, Inc.Nakaakutsu, Japan) te spororotirajućom bušilicom uklonjen je dentin pulpne komore do ulaza u ko-

rijenski kanal. Ulazi u korijenski kanal prošireni su Gates Glieden svrdlima #2 i #3 (Dentsply Maillefer, Ballaigues, Switzerland).

Uspostavljena je prohodnost kanala K-proširivačem veličine #10 (Dentsply, Maillefer, Ballaigues, Switzerland). Dužina je određena instrumentom veličine #10, tako da je on pažljivo umetnut u korijenski kanal, dok njegov vršak nije bio vidljiv na apeksu korijena. Ako je dužina bila veća od 20 mm, zubi su dekoronirani na 20 mm. Radna dužina određena je 1 mm kraće, odnosno 19 mm. Instrumentiranje korijenskog kanala obavljeno je ručnim instrumentom K-proširivačem veličine #15 (Dentsply Maillefer, Ballaigues, Switzerland). Pripremljeni zubi ostavljeni su u destiliranoj vodi do trenutka instrumentacije, kako se ne bi presušili, što bi moglo utjecati na povećanje krstosti zuba. Slučajnim odabirom podijeljeni su u tri skupine po petnaest u svakoj. Prva skupina je bila kontrolna, u kojoj se nakon završetka instrumentacije nije koristila kelacijska otopina EDTA-e kao sredstvo za završno ispiranje i uklanjanje zaostatnog sloja. U drugoj skupini bili su zubi čiji su korijenski kanali na kraju instrumentacije ispirani EDTA-om tijekom 1 minute. U trećoj skupini vrijeme završnog ispiranja EDTA-om nakon instrumentacije iznosilo je 5 minuta. Posljednji korak ispiranja u svim skupinama bila je fiziološka otopina.

Korijenski kanali su instrumentirani ručnom *step-back* tehnikom. *Step-back* tehnika provedena je uporabom dvaju različitih tipova čeličnih ručnih instrumenata (Dentsply Maillefer, Ballaigues, Švicarska) konstantnog koniciteta .02 te aktivnog vrška koji konstrukcijom odgovaraju ISO standardu. K-tip proširivači (Dentsply Maillefer, Ballaigues, Švicarska) izrađeni su uvijanjem žice kvadratnog ili trokutastog profila. H-tip strugača (Hedstroem) (Dentsply Maillefer, Ballaigues, Švicarska) dobiva se urezivanjem žice okruglog profila i okruglog je oblika na poprečnom presjeku. K-tip proširivača rabili smo kretnjom – gurni, okreni i izvuci – rezanje dentina odvijalo se za vrijeme rotacije. Kut, odnosno veličina rotacije ovisila je o tome od kakvog je profila žice instrument načinjen. Ako je presjek instrumenta bio kvadratni – rotacijska kretnja bila je 90° te izvlačenje instrumenta. Ako je presjek instrumenta bio troku-

tast – rotacijska kretnja bila je 120° te izvlačenje. H-tip strugača rabili smo isključivo tako da smo ih ravno unosili u kanal do željene duljine te smo ih istom takvom kretnjom u suprotnom smjeru izvlačili iz kanala, stružući po njegovim stijenkama. K-proširivače i H-strugače od veličine 15 do veličine 30 rabili smo na radnoj dužini 19 mm. Nakon toga, s povećanjem promjera instrumenta, dužina instrumentacije smanjivala se za 1 mm. Posljednji rabljeni instrument bio je veličine 45 na 16 mm. Između svakog instrumenta radili smo rekapitulaciju, odnosno H-strugačem veličine 30 radili smo na punoj radnoj dužini. Nakon instrumentacije i završnog ispiranja fiziološkom otopinom, kanali su posušeni papirnatim štapićima, a otvor je zatvoren privremenim ispunom. Zubi su uklopljeni u autoakrilatni blok veličine 2×2×1,5 cm. Dijamantnom brusnom pločom rezali smo uzorke u cervikalnoj, središnjoj i apeksnoj trećini. Debljina reza bila je 1 mm. Analizu ispitivanja zaostatnog sloja gledali smo stereomikroskopom i svjetlosnim mikroskopom (Olimpus BX50, Tokyo, Japan) na koji je adaptirana kamera (TMC 76S Pulnix, Tokyo, Japan) kojom smo snimili slike poprečnih rezova.

Statistička obrada podataka

Dobiveni rezultati obrađeni su računalnim programom Statistica for Windows, release 8.1 (Stasoft, INC., Tulsa, OK, USA). Normalnost distribucije podataka testirana je Kolmogorov-Smirnovljevim testom. Jednosmjerna analiza varijance (*one-way ANOVA*) korištena je za testiranje razlika između skupina. *Post hoc* analiza provedena je Scheffe testom. Dobivene vrijednosti smatrane su statistički značajnima uz $P < 0.05$.

REZULTATI

Usporedbom uklanjanja zaostatnog sloja u tri skupine uzoraka (kontrolne skupine te uzoraka tretiranih 17 %-tnom EDTA-om tijekom 1 minute, odnosno 5 minuta) utvrđeno je postojanje statistički značajne razlike ($P = 0,034$).

Post hoc analizom utvrđeno je da se u uzoraka koji su tretirani otopinom EDTA-e tijekom 5 minuta znatno učinkovitije eliminirao zaostatni sloj nego u kontrolne skupine uzoraka ($P = 0,039$). Nije utvrđena razlika u uklanjanju zaostatnog slo-

ja između kontrolnih uzoraka i skupine uzoraka koji su tretirani otopinom EDTA-e tijekom 1 minute (sve $P > 0,05$).

Usporedbom uklanjanja zaostatnog sloja u tri skupine uzoraka na nivou cervikalne trećine korijenskih kanala utvrđeno je postojanje statistički značajne razlike ($P < 0,001$). *Post hoc* analizom utvrđeno je da se u usporedbi s kontrolnom skupinom, zaostatni sloj značajno učinkovitije uklanja u uzoraka tretiranih otopinom EDTA-e tijekom 1 minute ($P < 0,001$) i otopinom EDTA-e tijekom 5 minuta ($P < 0,001$) (slika 1 i 2). Nije utvrđena statistički značajna razlika usporedbom djelovanja EDTA-e u 1 minuti i u 5 minuta ($P = 0,70$).

Raščlambom uklanjanja zaostatnog sloja u središnjoj trećini također je uočena statistički značajna razlika između triju skupina uzoraka ($P = 0,005$). Otopina EDTA-e znatno učinkovitije uklanja zaostatni sloj u usporedbi s kontrolnom skupinom, djelovanjem tijekom 1 minute ($P = 0,023$) i 5 minuta ($P = 0,007$) (slika 3 i 4). Niti u središnjoj trećini nije uočena značajna razlika u uklanjanju zaostatnog sloja usporedbom djelovanja otopine EDTA-e tijekom 1 i 5 minuta.

Usporedbom uklanjanja zaostatnog sloja u triju skupina uzoraka na nivou apikalne trećine korijenskih kanala nije utvrđena statistički značajna razlika ($P = 0,428$).

RASPRAVA

Učinkovitost uklanjanja zaostatnog sloja temelji se na dobroj kemomehaničkoj obradi korijenskog kanala. Najveću učinkovitost pri tome imaju kelacijska sredstva za irigaciju koja se primjenjuju tijekom obrade kanala, ali u posljednjih 10-ak godina osobita se pozornost pridaje njihovoj uporabi na završetku instrumentacije.


Nygaard je još davne 1957. god. u svom istraživanju dobio rezultate djelovanja 17 %-tne EDTA-e; nakon 5 minuta postignuta je zona demineraliziranog dentina od 20 – 30 mm, nakon 30 minuta 30 – 40 mm, te nakon 24 – 48 sati 50 mm¹³. Nakon toga su slijedila brojna istraživanja koja su potvrdila dobar kelacijski učinak EDTA-e i otopina koje se baziraju na EDTA-i, ali u ovisnosti o vremenu djelovanja. Tako su Pérez – Heredia i Ferrer – Luque 2008. godine iznijeli tvrdnju da EDTA djeluje dekalifikacijski, ovisno o dužini kanala, pH

otopine, te vremenu djelovanja. Dokazali su da je nakon 3 minute korištenja 17 %-tne EDTA-e prisutna najveća količina kalcijevih iona¹⁴. EDTA reagira s kalcijevim ionima i tvori kalcijeve kelate, te dekalificira dentin do dubine 20 – 30 mm tijekom 5 minuta².

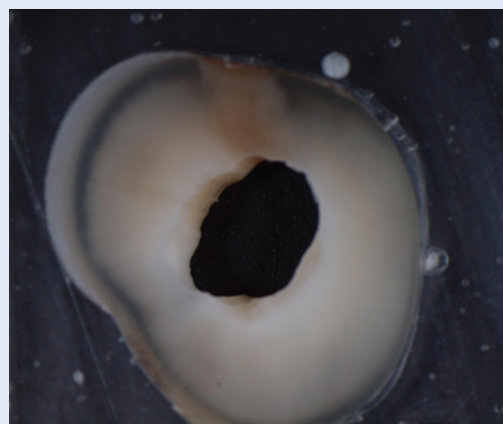Goldberg i Spielberg ustanovili su da se optimalan učinak uklanjanja zaostatnog sloja postiže nakon 5 minuta¹⁵, dok McComb i Smith kažu da je bolji učinak ako se kelator ostavi u korijenskom kanalu 14 sati⁵. Çalt i Serper su, međutim, zaključili da je 10 ml EDTA-e tijekom 1 minute dovoljno za uklanjanje zaostatnog sloja, dok već nakon 10 minuta uzrokuje peritubularnu i intratubularnu eroziju¹⁶. Ova istraživanja idu u prilog nalazima našeg *in vitro* ispitivanja, jer smo i mi dokazali učinkovito djelovanje EDTA-e na zaostatni sloj na stijenama korijenskog kanala tijekom vremenskog intervala od 1 i 5 minuta u odnosu na kontrolnu skupinu.

Velike količine zaostatnog sloja koje su u ovom istraživanju nađene u apikalnoj trećini korijenskog kanala potvrđuju Fraserovu tvrdnju iz 1974. godine, u kojoj je dokazao da je kelacijski učinak na apikalnu trećinu korijenskog kanala gotovo neznan¹⁷. To može biti povezano s malim promjerom kanala te činjenicom da se najviše detritusa nakuplja i zadržava upravo u apikalnoj trećini, pa je kratko vrijeme djelovanja kelatora nedostavno za učinkovito uklanjanje zaostatnog sloja.

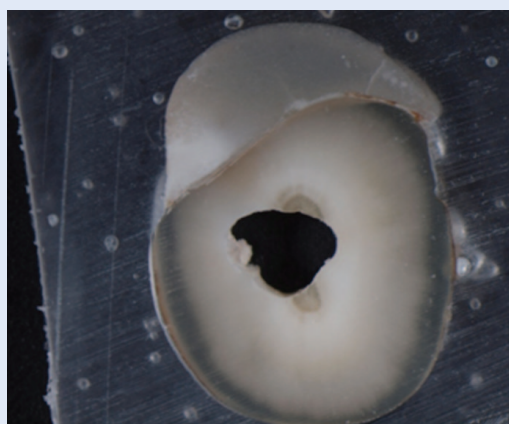
Čišćenje stijenki od zaostatnog sloja koji ostaje nakon kemomehaničke obrade kanala, neovisno o primijenjenim instrumentima i tehnici, vrlo je važan zahtjev koji naglašavaju brojni autori glede boljeg prijanjanja materijala za punjenje korijenskih kanala uz stijenke i ostvarivanja hermetičnosti punjenja^{18,19}. Dokazano je da uporaba kelacijskih otopina koje su učinkovite u čišćenju i površinskoj demineralizaciji dentina znatno poboljšava retenciju i prodiranje u dentinske kanaliće materijala za punjenje korijenskih kanala, čime se osigurava dobro brtvljenje, bez rubnog propuštanja^{20,21}. Poboljšanje brtvljenja nakon djelovanja kelatora dokazano je za razne vrste punila, a najnovija istraživanja dokazuju učinkovito brtvljenje materijala temeljenih na epoksi i metakrilatnoj smoli nakon tretiranja površine dentinske stijenke 17 %-tnom i 24 %-tnom otopinom EDTA-e^{18,22}.



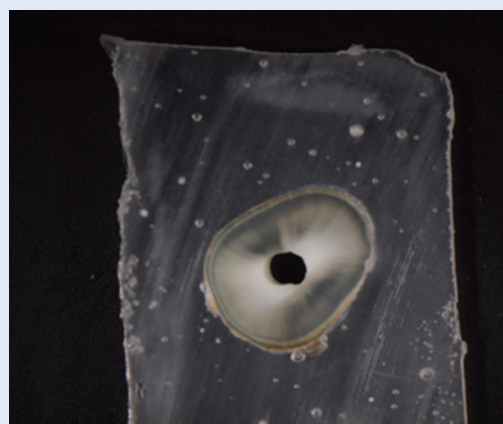Slika 1. Presjek cervikalne trećine korijenskog kanala kontrolne skupine
Figure 1. Cross section of the cervical third of root canal in control group



Slika 2. Presjek cervikalne trećine korijenskog kanala nakon 5-minutnog djelovanja EDTA-e
Figure 2. Cross section of the cervical third of root canal after five minute irrigation with EDTA



Slika 3. Presjek središnje trećine korijenskog kanala kontrolne skupine
Figure 3. Cross section of the middle third of root canal in control group



Slika 4. Presjek središnje trećine korijenskog kanala nakon 5-minutnog djelovanja EDTA-e
Figure 4. Cross section of middle third of root canal after five minute irrigation with EDTA

Dobiveni rezultati ovog istraživanja stoga su u skladu s brojnim ispitivanjima drugih autora, te je potvrđena učinkovitost uklanjanja zaostatnog sloja uporabom 17 %-tne otopine EDTA-e tijekom određenog vremenskog perioda. Najbolji učinak glede uklanjanja zaostatnog sloja postignut je u cervikalnoj i središnjoj trećini korijenskog kanala, dok je u apikalnoj trećini, kao posljedica otežanog prodora irigansa, prisutno najviše zaostatnog sloja.

ZAKLJUČCI

Provedenim istraživanjem potvrđena je učinkovitost 17 %-tne otopine EDTA-e u uklanjanju zaostatnog sloja. Djelovanjem ovog kelacijskog pri-

pravka u periodu od 1 i 5 minuta dobiveni su zadovoljavajući rezultati, bez obzira što zaostatni sloj nije uklonjen u potpunosti. Najbolji učinak postignut je u cervikalnoj trećini, dok je najveći postotak zaostatnog sloja prisutan u apikalnoj trećini. Takav rezultat posljedica je otežanog prodora irigansa u apikalnu trećinu.

LITERATURA

1. Walton RE, Torabinejad M. *Principles and practice of endodontics*. 3rd Edition. Philadelphia: WB Saunders company 2002;57-63.
2. Violich DR, Chandler NP. The smear layer in endodontics – a review. *Int Endod J* 2010;43:2-15.
3. Pashley DH. Smear layer: overview of structure and function. *Proceedings of the Finnish Dental Society* 1992;88:215-24.

4. Goldman LB, Goldman M, Kronman JH, Lin PS. The efficacy of several irrigating solutions for endodontics: a scanning electron microscopic study. *Oral Surgery, Oral Medicine and Oral Pathology* 1981;52:197-204.
5. McComb D, Smith DC, Beagrie GS. A preliminary scanning electron microscopic study of root canals after endodontic procedures. *J Endod* 1975;1:238-42.
6. Orstavik D, Haapasalo M. Disinfection by endodontic irrigants and dressings of experimentally infected dental tubules. *Endod and Dental Traumatol* 1990;6:142-9.
7. Shahravan A, Haghdoost AA, Adl A, Rahimi H, Shadifar F. Effect of smear layer on sealing ability of canal obturation: a systematic review and meta-analysis. *J Endod* 2007;33:96-105.
8. Yang SE, Bae KS. Scanning electron microscopy study of the adhesion of *Trevotella nigrescens* to the dentin of prepared root canals. *J Endod* 2002;28:433-7.
9. Van der Sluis LWM, Versluis M, Wu MK, Wesselink PR. Passive ultrasonic irrigation of the root canal: a review of the literature. *Int Endod J* 2007;40:415-26.
10. Guerisoli DMZ, Marchesan MA, Walmsley AD, Lumley PJ, Pecora JD. Evaluation of smear layer removal by EDTAC and sodium hypochlorite with ultrasonic agitation. *Int Endod J* 2002;35:418-21.
11. Ruddle CJ. Hydrodynamic disinfection: tsunami endodontics. *Dentistry Today* 2007;26:114-7.
12. Kimura Y, Yonaga K, Yokoyama K, Kinoshita J, Ogata Y, Matsumoto K. Root surface temperature increase during Er-YAG laser irradiation of root canals. *J Endod* 2002;28:76-8.
13. Nygaard-Østby B. Chelation in root canal therapy: ethylenediaminetetraacetic acid for cleansing and widening of root canals. *OdontologiskTidskrift* 1957;65:3-11.
14. Pérez-Heredia M, Ferrer-Luque CM, González-Rodríguez P, Martín-Perinado FJ, González-López S. Decalcifying effect of 15% EDTA, 15% citric acid, 5% phosphoric acid and 2.5% sodium hypochlorite on root canal dentine. *Int Endod J* 2008;43:418-23.
15. Goldberg F, Spielberg C. The effect of EDTAC and the variation of its working time analyzed with scanning electron microscopy. *Oral Surgery, Oral Medicine and Oral Pathology* 1982;53:74-7.
16. Çalt S, Serper A. Time dependent effects of EDTA on dentin structures. *J Endod* 2002;28:17-9.
17. Fraser J. Chelating agents: their softening effect on root canal dentin. *Oral Surgery, Oral Medicine and Oral Pathology* 1974;37:803-11.
18. Vilanova WV, Carvalho-Junior JR, Alfredo E, Sousa-Neto MD, Silva-Sousa YT. Effect of intracanal irrigants on the bond strength of epoxy resin-based and methacrylate resin-based sealers to root canal walls. *Int Endod J* 2011;45:42-8.
19. Shokouhinejad N, Sharifian MR, Aligholi M, Assadian H, Tabor RK, Nekoofar MH. The sealing ability of resilon and gutta-parcha following different smear layer removal methods: an ex vivo study. *Oral Surg Oral Med Oral Pathol Oral Radiol Endod* 2010;110:45-9.
20. Kokkas AB, Boutsoukias ACH, Vassiliadis LP, Stavrianos CK. The influence of the smear layer on dentinal tubule penetration depth by three different root canal sealers: an in vitro study. *J Endod* 2004;30:100-2.
21. Hulsmann M, Heckendorff M, Lennon A. Chelating agents in root canal treatment: mode of action and indications for their use. *Int Endod J* 2003;36:810-30.
22. Fisher MA, Berzins DW, Bahcall JK. An in vitro comparison of bond strength of various obturation materials to root canal dentine using a push-out test design. *J Endod* 2007;33:856-8.