

Endodoncija mliječnih zuba

Ivančić Jokić, Nataša; Bakarčić, Danko; Rolič, Sara

Source / Izvornik: **Medicina Fluminensis : Medicina Fluminensis, 2012, 48, 173 - 178**

Journal article, Published version

Rad u časopisu, Objavljena verzija rada (izdavačev PDF)

Permanent link / Trajna poveznica: <https://urn.nsk.hr/urn:nbn:hr:184:641029>

Rights / Prava: [In copyright](#) / [Zaštićeno autorskim pravom.](#)

Download date / Datum preuzimanja: **2024-07-25**



Repository / Repozitorij:

[Repository of the University of Rijeka, Faculty of Medicine - FMRI Repository](#)



Endodoncija mliječnih zuba

Endodontic therapy in primary teeth

Nataša Ivančić Jokić*, Danko Bakarčić, Sara Rolič

Sažetak. Endodoncija se bavi morfologijom, fiziologijom i patologijom zubne pulpe i periapikalnog tkiva. Mliječni zubi imaju veliku pulpnu komoru, prominentne pulpne rogove, te tanju caklinu i dentin. Ekspozicija pulpe uzrokovana je karijesom, a njegovim širenjem dolazi do patoloških promjena u zubnoj pulpi, u koje spadaju reverzibilni pulpitis, ireverzibilni pulpitis, hiperplastični pulpitis, nekroza i gangrena. Svrha je endodontske terapije mliječnih zuba očuvanje žvačne, razvojne, fonetske i estetske funkcije sve do njihove prirodne ekfolijacije. Dijagnosticiranje je najvažniji i najsloženiji dio u liječenju zubne pulpe i omogućava nam pravilan izbor terapije. Od terapijskih postupaka koristi se indirektno liječenje pulpe, direktno prekrivanje pulpe, pulpotomija (vitalna, devitalizacijska, mortalna) i pulpektomija. Svi terapijski postupci osiguravaju maksimalnu sigurnost za zametak trajnog zuba.

Ključne riječi: endodontska terapija, mliječni zubi, patologija pulpe

Abstract. Endodontics deals with morphology, physiology and pathology of dental pulp and periapical tissues. Primary teeth have large pulp chambers, prominent pulp horns and thinner enamel and dentin. When children suffer from inflammation or infection of the dental pulp the problem is usually caused by deep dental caries. Exposure of the dental pulp leads to pathological changes, such as reversible pulpitis, irreversible pulpitis, hyperplastic pulpitis, necrosis and gangrene. The purpose of endodontic therapy is to preserve chewing and development function, phonetic and aesthetic features until natural shedding of primary teeth occurs. Diagnosis is the most important and most complex part during the treatment of dental pulp and enables the right choice of therapy. The choice of therapeutic procedures that can be used are: indirect pulp cap, direct pulp cap, pulpotomy (vital, devitalisation, mortal) and pulpectomy. All therapeutic procedures ensure maximum safety for the permanent tooth germ.

Key words: endodontic therapy, primary teeth, pulp pathology

Katedra za dječju stomatologiju i ortodontiju,
Medicinski fakultet Sveučilišta u Rijeci,
Rijeka

Primljeno: 30. 1. 2012.
Prihvaćeno: 27. 3. 2012.

Adresa za dopisivanje:
***Doc. dr. sc. Nataša Ivančić Jokić,**
dr. med. dent.
Katedra za dječju stomatologiju i
ortodontiju,
Medicinski fakultet Sveučilišta u Rijeci
Krešimirova 40, 51 000 Rijeka
e-mail: ijnatasa@medri.hr

<http://hrcak.srce.hr/medicina>

UVOD

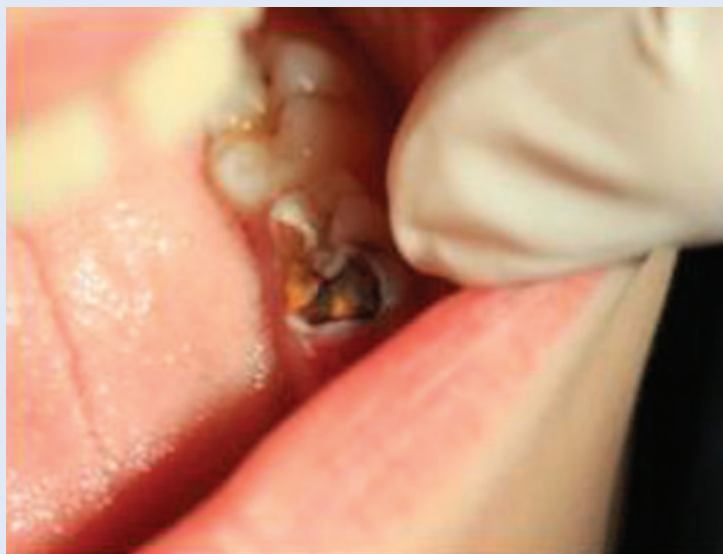Endodoncija je specijalistička grana stomatologije koja se bavi morfologijom, fiziologijom i patologijom zubne pulpe i periapexnog tkiva, te prevencijom i terapijom bolesti i ozljeda navedenog tkiva¹.

Mliječni zubi po obliku i građi imaju relativno veliku pulpnu komoru, prominentne pulpne rogove, te tanju caklinu i dentin. Od vremena erupcije pa do ekfolijacije podvrgnuti su trajnim promjena-

Prerani gubitak mliječnih zuba dovodi do narušavanja žvačne, razvojne, fonetske i estetske funkcije. Infekcija iz zubne pulpe može se širiti u alveolarnu kost, gdje može oštetiti zametak trajnog zuba. Mliječni zubi moraju se liječiti, a doktor dentalne medicine mora se odlučiti između konzervativnih postupaka, endodontske terapije ili vađenja.

ma koje uključuju formiranje i rast korijena, trošenje zuba i resorpciju korijena².

Zbog toga je terapijski pristup liječenju mliječnih zuba specifičan. Općenito se smatra da pulpa mliječnih zuba ima visok potencijal cijeljenja, što se objašnjava visokom staničnom aktivnošću i vrlo dobrom vaskularizacijom pulpnog tkiva. Osnovni princip liječenja zubne pulpe jest očuvanje vitaliteta pulpe, te primjena metoda koje omogućuju



Slika 1. Karijes na mliječnom kutnjaku
Figure 1. Decay on primary molar

da pulpa potpuno ili barem djelomice zadrži vitalitet³.

Kod mliječnih zuba ekspozicija pulpe češće je uzrokovana karijesom nego u trajnih zuba. Ako se karijes pravovremeno ne prepozna i ukloni, dolazi do patoloških promjena u zubnoj pulpi, tj. do pulpitisa⁴ (slika 1).

Inficirana i upaljena pulpa mliječnih zuba može postati nekrotična, pa se infekcija širi dalje u alveolarnu kost, gdje u konačnici može oštetiti zametak trajnog zuba. Bolesnik ne mora osjećati bol ako je upala u subakutnom i kroničnom stadiju, ali proces uvijek može postati akutan. Zbog tih razloga, mliječni zubi s ekspaniranom pulpom ne smiju se pustiti neliječeni, a doktor dentalne medicine mora se odlučiti između konzervativnih postupaka različitih oblika, endodontske terapije i/ili ekstrakcije zuba (praćenom izradom držača mjesta)⁵.

Svrha endodontske terapije mliječnih zuba očuvanje je žvačne, razvojne, fonetske i estetske funkcije sve do njegove prirodne ekfolijacije. Naravno, svi indicirani terapijski postupci podrazumijevaju maksimalnu sigurnost za zametak trajnog zuba, s obzirom na mogućnost njegove ozljede ili infekcije, koje bi zbog liječenja mliječnog zuba mogle nastati. Na taj se način ujedno odabire pravilni terapijski postupak prema postojećem kliničkom nalazu⁶.

Pulpne patološke procese klasificiramo prema patohistološkom nalazu ili prema kliničkom nalazu (slika 2).

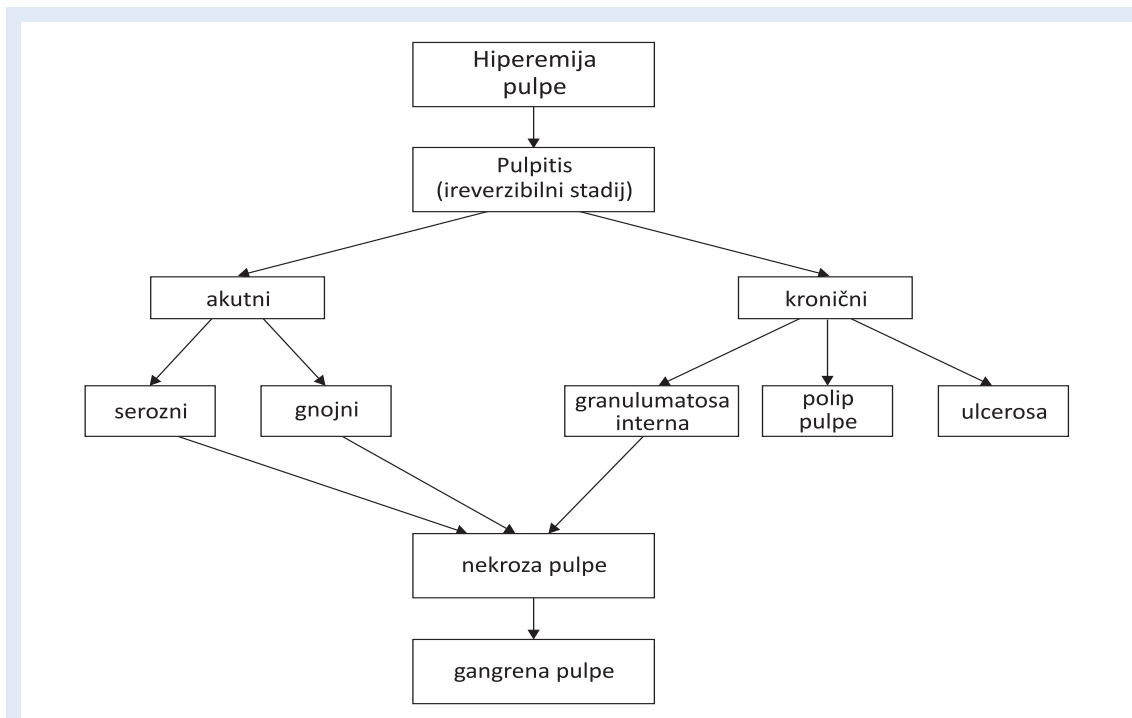
KLASIFIKACIJA BOLESTI PULPE PREMA KLINIČKOM NALAZU

Budući da često patohistološki nalaz ne odgovara simptomima kod oboljenja pulpe, danas se preporučuje pulpne afekte podijeliti prema kliničkom nalazu. Klinički se pulpni afekti dijele na:

- zdravu pulpu
- reverzibilni pulpitis
- ireverzibilni pulpitis
- nekrozu pulpe.

Zub sa zdravom pulpom klinički je bez simptoma i odgovara pozitivno na testove vitaliteta. Takav zub ne pokazuje nikakve radiološke znakove patoloških promjena.

Reverzibilni pulpitis je kliničko stanje vezano uz subjektivni i objektivni nalaz blage upale pulpe.



Slika 2. Klasifikacija pulpnih patoloških procesa prema patohistološkom nalazu
Figure 2. Dental pulp pathology classification according to patohistological findings

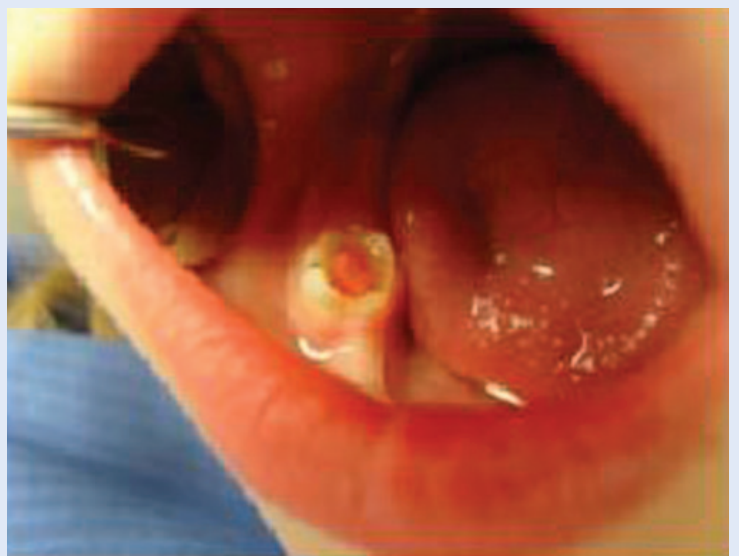Blage i kratkotrajne iritacije (početni karijes, cervikalne erozije, atricija, frakture i sl.) koje rezultiraju otvaranjem dentinskih tubulusa mogu uzrokovati reverzibilni pulpitis. Nakon uklanjanja uzroka iritacije upala će se povući, a pulpa vratiti u normalno stanje^{7,8}.

Ireverzibilni pulpitis je kliničko stanje vezano uz subjektivni i objektivni nalaz jake upale pulpe i često je nastavak reverzibilnog pulpitisa. To je jaka upala, koja ne prolazi uklanjanjem uzročnika. Pulpa nema sposobnost oporavka, te brže ili sporije postaje nekrotična. Bol kod ireverzibilnog pulpitisa može biti spontani i kontinuirani bol, oštar ili tup, difuzan, i trajati od nekoliko minuta do nekoliko sati. Kako bol jača, sve ga je teže lokalizirati. Aplikacija vanjskih podražaja, poput hladnog i toplog, može dovesti do dugotrajnog bola⁹. Za zube s ireverzibilnim pulpitisom indicirana je endodontska terapija ili ekstrakcija¹.

Hiperplastični pulpitis (polip pulpe) oblik je ireverzibilnog pulpitisa do kojeg dolazi prerastanjem kronično upaljene pulpe kroz karijesom razorenu krunu zuba (slika 3).

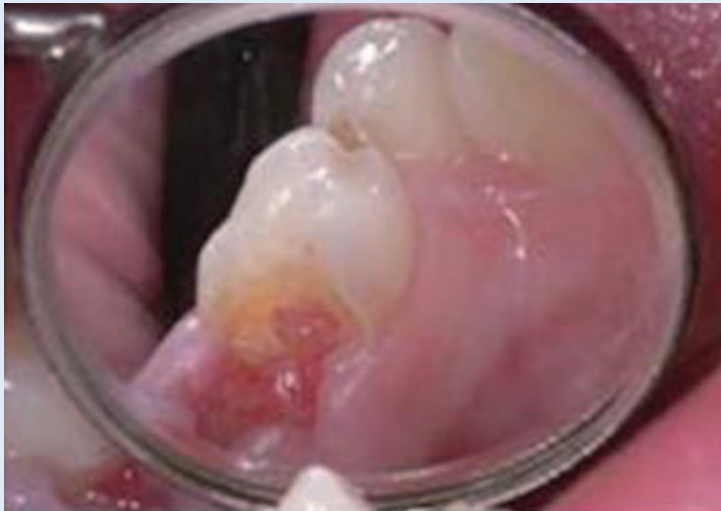Njegov nastanak dovodi se u vezu s dobrom prokrvljenošću mlade pulpe, odgovarajućom drenažom i proliferacijom pulpnog tkiva (izraslina ve-

zivnog tkiva, izgledom crvenkaste boje i oblika cvjetače). Ponekad se pojavljuju simptomi ireverzibilnog pulpitisa, poput spontanog i dugotrajnog bola na hladno i toplo, a često boli i tijekom žvakanja, zbog mehaničkog podraživanja tkiva. Za zube s hiperplastičnim pulpitisom indicirana je endodontska terapija (pulpotomija ili pulpektomija) ili ekstrakcija^{10,11}.

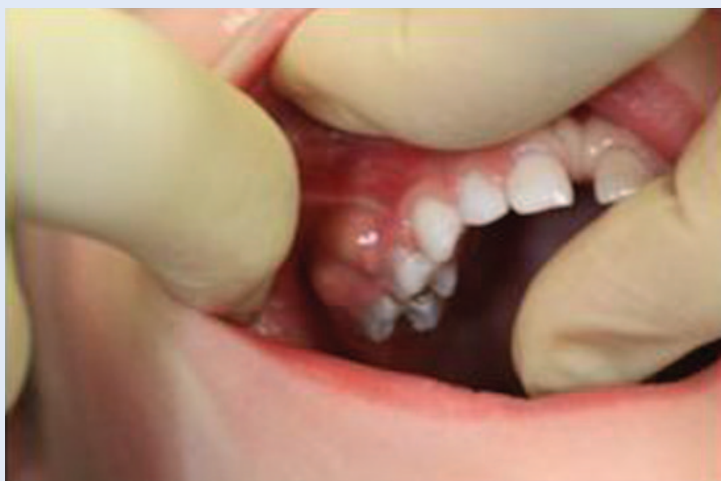

Slika 3. Polip pulpe na mliječnom kutnjaku
Figure 3. Dental pulp polip on primary molar

Nekroza pulpe kliničko je stanje gdje i subjektivni i objektivni nalazi govore u prilog odumiranja pulpe. Pulpa je okružena tvrdim zubnim tkivom i nema kolateralne cirkulacije, a venska i limfna cirkulacija mogu kolabirati pod povećanim intrapulpnim tlakom, što dovodi do likvefakcijske nekroze. Osim likvefakcijske nekroze, može nastati i ishemična nekroza, kao posljedica traumatskih povreda i poremećene ili sasvim prekinute cirkulacije. Nekroza pulpe obično je asimptomatska, ali može biti popraćena epizodama spontanog bola i nelagode na pritisak. Zub ne reagira na termičke podražaje i električni test vitaliteta. Jedini simptom nekroze može biti veća ili manja diskoloracija krune zuba.



Slika 4. Ekspozirana pulpa mliječnog kutnjaka
Figure 4. Dental pulp exposure on primary molar



Slika 5. Fistula
Figure 5. Fistula

Moguća je čitava ljestvica upalnog odgovora u rasponu od reverzibilnog pulpitisa do nekroze kod višekorijenskih zuba, što može dovesti do zabune kod interpretacije testova vitaliteta. Osim toga, učinci nekroze rijetko su ograničeni samo na korijenski kanal. Zbog širenja upalne reakcije na periapikalno tkivo, zubi s nekrotičnom pulpom često su osjetljivi na perkusiju. Za zube s nekrozom pulpe indicirana je endodontska terapija ili ekstrakcija^{1,10}.

Gangrena pulpe je nekroza pulpe komplicirana bakterijskom kontaminacijom.

Razlikujemo dva oblika gangrene:

- *gangrena sicca* (suha gangrena) – korijenski kanal nije vlažan i ima znakove mumifikacije
- *gangrena humida* (vlažna gangrena) – prisutne su eksudacija i autolitsko raspadanje.

Za vrijeme raspadanja pulpnog tkiva dolazi do stvaranja indola, skatola, putrescina i kadaverina, što dovodi do neugodnog zadaha kod otvaranja pulpe^{1,10}.

Najčešći su uzroci bolesti pulpe mliječnih zuba, uznapredovali karijesni procesi i traume zuba.

DIJAGNOSTICIRANJE STANJA PULPE

Dijagnosticiranje je najvažniji i najsloženiji dio u liječenju zubne pulpe. Tek nakon utvrđivanja stadija upale ili nekroze pulpe moguće je izabrati najprikladniju metodu liječenja. Reakcija pulpe na podražaje ovisit će o trajanju i intenzitetu tih podražaja.

Kada dijagnosticiramo stanje zubne pulpe potrebno je razlikovati dentinski bol od pulpitičnih bolova. Dentinski bol javlja se kada je dentin ekspoziran usnoj šupljini, na mehaničke, kemijske i termičke podražaje, te na promjenu osmotskog tlaka. Iščezava nakon uklanjanja podražaja¹².

Prije nego se odlučimo za neku od metoda liječenja, potrebno je utvrditi stupanj suradnje i motiviranosti bolesnika i roditelja za liječenje zubne pulpe, utvrditi je li zub vitalan ili ne, odrediti opravdanost liječenja pulpe, isključiti postojanje sistemskih kontraindikacija za liječenje pulpe, procijeniti stadij razvoja zuba – stupanj resorpcije korijena, procijeniti potencijal cijeljenja pulpe na temelju stupnja zrelosti zuba (otvorenost apeksa, stupanj resorpcije korijena mliječnih zuba), procijeniti opseg infekcije ili traume pulpe, procijeniti mobilnost zuba i procijeniti koliko je zahvaćeno periapeksno i parodontno tkivo¹³ (slika 4 i 5).

TERAPIJSKI POSTUPCI

U endodontskom liječenju mliječnih zuba koristi se različitim terapijskim postupcima.

Indirektno liječenje pulpe (ILJP) indicirano je kod zuba gdje je pulpa vitalna i sposobna reagirati na podražaj¹⁴.

Preporučuje se tehnika višekratnog čišćenja karijesa uz tretman kalcijevim hidroksidom između posjeta (engl. *stepwise excavation*). Svrha ovog postupka prvenstveno je osigurati uvjete za oporavak pulpe nakon iritacije koja je nastala tijekom karijesnog procesa te fizikalnih i kemijskih iritacija koji nastaju tijekom zahvata na tvrdim zubnim tkivima^{6,15,16}.

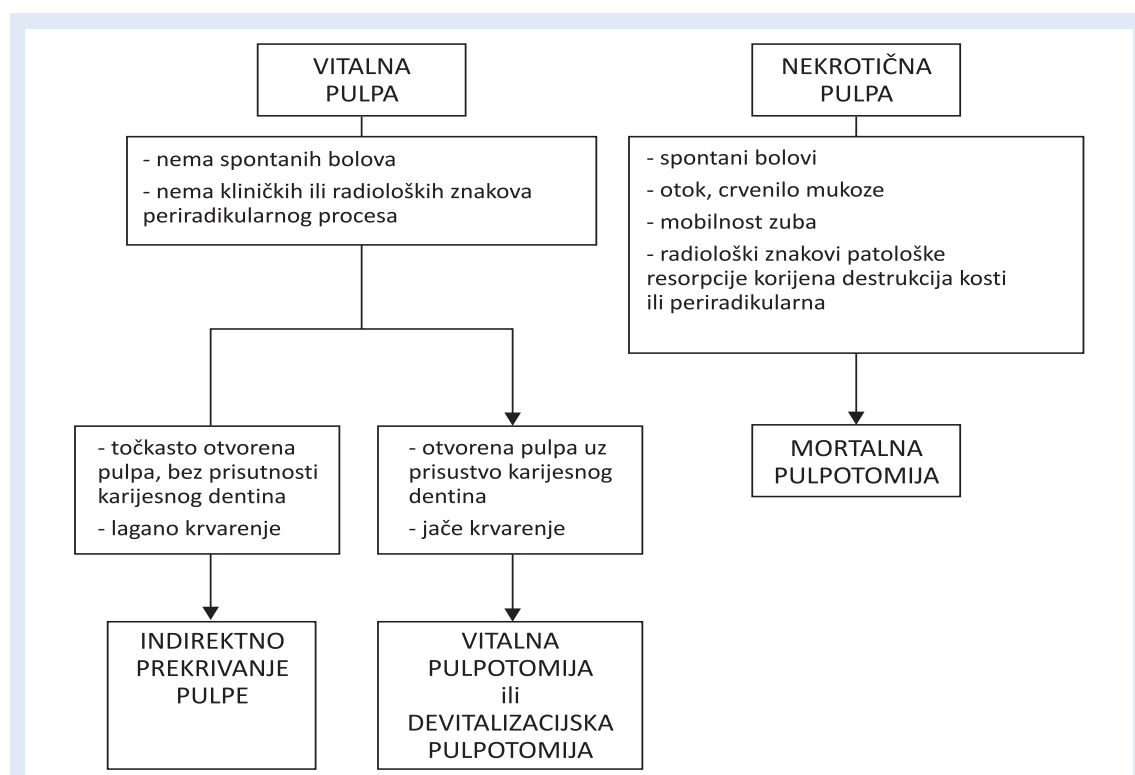
Direktno prekrivanje pulpe (DPP) ima vrlo usku indikaciju i svodi se na male otvore pulpe nastale tijekom uklanjanja karijesnog dentina. Cilj postupka je očuvanje vitaliteta zuba i stvaranje dentinskog mostića^{14,17}.

Pulpotomija ili amputacija pulpe je postupak kod kojeg se uklanja koronarni dio pulpe uz očuvanje vitalne radikularne pulpe, koja se medikamentno zaštititi. Postupak je indiciran kad je pulpa ekspanirana radi karijesa sa ili bez znakova pulpi-

tisa, te kad radikularna pulpa nije upaljena¹⁸. Postoje tri vrste pulpotomija:

- **Vitalna pulpotomija** postupak je amputacije koronarnog dijela vitalne pulpe uz očuvanje radikularne pulpe, koja se medikamentno zaštititi^{6,19}.
- **Devitalizacijska pulpotomija.** Nakon ekspaniranja pulpe karijesom ili tijekom njegovog uklanjanja uz očuvanje njezina vitaliteta, gdje su nam krvarenje iz pulpe i bolne senzacije bolesnika osnovni klinički kriterij, služimo se postupkom medikamentozne devitalizacije pulpe. Nedostaci ovog postupka su uporaba agresivnih preparata, što metodu svrstava u

Prije odabira metoda liječenja potrebno je utvrditi stupanj suradnje i motiviranosti bolesnika i roditelja za liječenje zubne pulpe; utvrditi vitalnost zuba, isključiti postojanje sistemskih kontraindikacija za liječenje pulpe; procijeniti stadij razvoja zuba, procijeniti potencijal cijeljenja pulpe, procijeniti opseg infekcije, procijeniti mobilnost zuba i zahvaćenost periapeksnog i parodontnog tkiva.



Slika 6. Metode izbora liječenja
Figure 6. Choices of therapy treatment

nebiološke postupke. Potrebno nam je više posjeta bolesnika za liječenje jednog zuba^{18,19}.

- **Mortalna pulpotomija** postupak je indiciran kod nekroze ili gangrene pulpe mliječnog zuba. Alternativa ovom postupku je pulpektomija i endodontski zahvat u cijelosti, koji uključuje obradu i punjenje korijenskog kanala ili ekstrakcija zuba uz izradu držača mjesta²⁰.

Pulpektomija se kod mliječnih zubi dosta rijetko izvodi, uglavnom zbog zahtjevnosti i kompleksnosti postupka. Koristi se kod jednokorijenskih zuba, jer ih možemo lakše instrumentirati i puniti za razliku od višekorijenskih zuba (divergentno konvergentni oblik korijena i brojni akcesorni kanalići). Moramo imati potpuno kooperativnog bolesnika (zbog davanja anestezije za vitalne zahvate) i mogućnost RTG snimanja zbog položaja korijenskih kanala u odnosu na položaja trajnog zametka^{19,21}. Metode izbora baziraju se prvenstveno na procjeni vitaliteta pulpe, na znakovima i simptomima od strane pulpe prije zahvata, te o izgledu ekspozirane pulpe⁵ (slika 6).

LITERATURA

1. Torabinejad M, Walton RE. Endodoncija – načela i praksa. Zagreb: Naklada Slap, 2009;1-55.
2. Aminabadi NA, Farahani RMZ, Gajan EB. Study of root canal accessibility in human primary molars. *Journal of Oral Science* 2008;50:69-74.
3. Trope M. Regenerative potential of dental pulp. *J Endod* 2008;34:13-7.
4. Koch G, Poulsen S. Pedodoncija – klinički pristup. Zagreb: Naklada Slap, 2005;217-74.
5. Andlaw RJ, Rock WP. Pulp treatment of primary teeth. *Manual of paedodontics* 1996;103-11.
6. Jurić H. Endodontski postupci u pedodonciji. *Sonda Online* 2003;5. Available at: http://sonda.sfzg.hr/index_files/tekstovi/s/ENDODONTSKI%20POSTUPCI%20U%20PEDODONCIJI.pdf Accessed March 21st 2012.
7. Sigurdsson A. Pulpal diagnosis. *Endodontic Topics* 2003;5:12-25.
8. Ingle JI. *Endodontics*. Hamilton- London: Bc Decker Inc, 2002.
9. Marjanović T. Elektronička instrumentacija u endodonciji. Dostupno na: http://www.fer.unizg.hr/_download/repository/Kvalifikacijski_-_Tihomir_Marjanovic.pdf Accessed 13th April 2012.
10. Pelivan I. Klinička klasifikacija pulpnih bolesti. *Sonda Online* 2002;4. Available at: http://sonda.sfzg.hr/index_files/tekstovi/s/KLINICKA%20KLASIFIKACIJA%20PULPNIH%20BOLESTI.pdf Accessed March 21st 2012.
11. Caliskan MK, Oztop F, Caliskan G. Histological evaluation of teeth with hyperplastic pulpitis caused by trauma or caries: case report. *Int Endod J* 2003;36:64-70.
12. Joe H. Camp DDS. Diagnosis dilemmas in vital pulp therapy: treatment for the toothache is changing, especially in young immature teeth. *Journal of endodontics* 2008;34:6-12.
13. Dummett CO Jr, Kopel HM. Pediatric endodontics. Available at: <http://faculty.ksu.edu.sa/Dr.Hanan/BooksIngle/ch17.pdf> Accessed March 21st 2012.
14. Guideline on pulp therapy for primary and young permanent teeth. *Clinical Guidelines. American academy of pediatric dentistry* 2005-2006;130-3.
15. Seale NS. Indirect pulp therapy: an alternative to pulpotomy in primary teeth. *Tex Dent J* 2010;127:1175-83.
16. Bjørndal L. Indirect Pulp Therapy and Stepwise Excavation. *J Endod* 2008;34:29-33.
17. Pedodoncija – skripta za kolokvij. Available at: <http://studenti.sfzg.hr/files/Pedodoncija%20-%20kolokvij.pdf> Accessed March 21st 2012.
18. Llewelyn DR. The pulp treatment of the primary dentition. *International Journal of Paediatric Dentistry* 2000;10:248-52.
19. Njemirovskij Z i sur. *Klinička endodoncija*. Zagreb: Naklada Globus, 1987:215-32.
20. Ranly DM, Garcia-Godoy F. Reviewing pulp treatment for primary teeth. *JADA* 1991;122:83-5.
21. Ramar K, Mungara J. Clinical and radiographic evaluation of pulpectomies using three root canal filling materials: An in-vivo study. *J Indian Soc Pedod Prev Dent* 2010;28:25-9.