

# Komedoni i atrofični ožiljci kao rijetka prezentacija kroničnog kutanog eritemskog lupusa - prikaz slučaja

---

Ostojić, Leona; Peternel, Sandra

Source / Izvornik: **Medicina Fluminensis, 2025, 61, 92 - 96**

Journal article, Published version

Rad u časopisu, Objavljena verzija rada (izdavačev PDF)

[https://doi.org/10.21860/medflum2025\\_323591](https://doi.org/10.21860/medflum2025_323591)

Permanent link / Trajna poveznica: <https://urn.nsk.hr/urn:nbn:hr:184:488428>

Rights / Prava: [Attribution 4.0 International](#)/[Imenovanje 4.0 međunarodna](#)

Download date / Datum preuzimanja: **2025-03-29**



Repository / Repozitorij:

[Repository of the University of Rijeka, Faculty of Medicine - FMRI Repository](#)



# Komedoni i atrofični ožiljci kao rijetka prezentacija kroničnog kutanog eritemskog lupusa – prikaz slučaja

## Comedones and Atrophic Scarring as a Rare Presentation of Chronic Cutaneous Lupus Erythematosus – a Case Report

Leona Ostojić<sup>1\*</sup>, Sandra Peternel<sup>1,2\*</sup>

<sup>1</sup>Sveučilište u Rijeci, Medicinski fakultet, Rijeka, Hrvatska

<sup>2</sup>Klinički bolnički centar Rijeka, Klinika za dermatovenerologiju, Rijeka, Hrvatska

**Sažetak. Cilj:** Prikazati slučaj pacijentice s komedonalnim lupusom – izuzetno rijetkim oblikom kroničnog kutanog eritemskog lupusa (engl. *chronic cutaneous lupus erythematosus*; CCLE). Naglasak je stavljen na specifičnosti kliničke prezentacije i dijagnostičke izazove koji prate ovu bolest. **Prikaz slučaja:** 37-godišnja pacijentica zaprimljena je u dermatološku ambulantu zbog pojave eritematozne infiltracije na lijevoj strani brade, uz prisutnost otvorenih komedona te atrofičnih ožiljaka i tamnijih komedona periaurikularno. Inicijalno je postavljena dijagnoza subakutnog apscesa brade te je pacijentici propisana antibiotska terapija i planirano daljnje kirurško liječenje, no promjena u izgledu lezije potaknula je sumnju u inicijalnu radnu dijagnozu. Stoga je učinjena incizijska biopsija lezije te je korelacijom kliničke slike, patohistološkog nalaza i rezultata naknadne laboratorijske obrade utvrđeno da pacijentica ima komedonalnu varijantu CCLE-a. Propisana joj je terapija hidroksiklorokinom uz intralezionalnu primjenu triamcinolona. Nakon pojave makularnih promjena terapija hidroksiklorokinom je ukinuta te je uveden metotreksat. Tri mjeseca kasnije doza metotreksata povećana je zbog peristentnog eritema i edema lezije te je intenzivirana terapija intralezionalnim triamcinolonom, što je u periodu od šest mjeseci rezultiralo poboljšanjem kliničke slike. **Zaključak:** Komedonalni lupus iznimno je rijedak podtip CCLE-a. Do danas ovo je 20. opisani slučaj koji ukazuje na izazove u dijagnostici i terapiji zbog nedostatka tipičnih dermatoloških obilježja i neizvjesnosti prognoze. Patohistološka analiza i korelacija s kliničkom slikom ključne su u potvrdi dijagnoze. Bitna je važnost pravovremenog postavljanja dijagnoze uz individualiziran terapijski pristup te kontinuirano praćenje bolesnika radi mogućnosti progresije u sistemski oblik bolesti.

**Ključne riječi:** akneiformne erupcije; kožni eritemski lupus; sistemski eritemski lupus

**Abstract. Aim:** To present a case of a patient with comedonal lupus, an exceptionally rare form of chronic cutaneous lupus erythematosus (CCLE). Emphasis is placed on the clinical presentation and diagnostic challenges associated with this condition. **Case report:** A 37-year-old woman presented to the dermatology clinic with an erythematous infiltration localized on the left side of her chin, accompanied by open comedones. Additionally, periauricular atrophic scarring and darker comedones were noted. Initially, a diagnosis of a subacute abscess was made, and the patient was prescribed antibiotic therapy with planned further surgical treatment. However, a change in the lesion's appearance prompted suspicion of the initial diagnosis, resulting in an incisional biopsy. After correlating clinical presentation, histopathological findings, and laboratory results, the patient was diagnosed with the comedonal variant of CCLE. Treatment with hydroxychloroquine, along with intralesional injection of triamcinolone, was initiated. After the onset of macular changes, hydroxychloroquine was replaced with methotrexate. Three months later, the dose of methotrexate was increased due to persistent erythema and edema of the lesion, and intralesional triamcinolone therapy was intensified, resulting in improvement of the clinical picture over six months. **Conclusion:** Comedonal lupus is an extremely rare subtype of CCLE. This report represents the 20th documented case, highlighting the diagnostic and

**\*Dopisni autor:**

Prof. prim. dr. sc. Sandra Peternel, dr. med.  
Klinički bolnički centar Rijeka,  
Klinika za dermatovenerologiju  
Krešimirova 42, 51000 Rijeka, Hrvatska  
E-mail: sandra.peternel@medri.uniri.hr

<http://hrcak.srce.hr/medicina>

therapeutic challenges due to the lack of typical dermatological features and uncertainty of prognosis. Histopathological analysis and correlation with the clinical presentation are crucial for confirming the diagnosis. Timely diagnosis is essential, along with an individualized therapeutic approach and continuous patient monitoring for the possibility of progression to systemic disease.

**Keywords:** acneiform eruptions; lupus erythematosus, cutaneous; lupus erythematosus, systemic

## UVOD

Kronični kutani eritemski lupus (engl. *chronic cutaneous lupus erythematosus*; CCLE) predstavlja autoimunu bolest koja se često manifestira trajnim, deformirajućim promjenama na koži izloženoj suncu s povećanom incidencijom u srednjoj životnoj dobi, posebice kod žena<sup>1</sup>. Ova patologija može se pojaviti izolirano ili kao komponenta sistemskog eritemskog lupusa (engl. *systemic lupus erythematosus*; SLE). U većini se slučajeva CCLE manifestira kao diskoidni eritemski lupus (engl. *discoid lupus erythematosus*; DLE), obilježen pojavom ovalnih, eritematoznih, hiperkeratotičnih lezija koje cijele ožiljkom, uglavnom lokaliziranih na glavi, vratu, ramenima i dekolteu<sup>2</sup>. Međutim, važno je istaknuti da postoje i rijetke kliničke varijante CCLE-a koje mogu oponašati druga dermatološka stanja. Primjeri takvih varijanti uključuju hipertrofični CCLE, mukozni CCLE i komedonalni lupus (engl. *comedonal lupus*; CL). Klinička prezentacija CL-a često podsjeća na akne vulgaris, s prisutnošću višestrukih eritematoznih papula, komedona, cista i atrofičnih ožiljaka<sup>3-5</sup>. Prepoznavanje ove varijante lupusa može biti izazovno zbog nespecifičnog izgleda lezija, što može dovesti do pogrešne ili odgođene dijagnoze i primjene neadekvatne terapije. CL predstavlja iznimno rijedak oblik kutanog eritemskog lupusa, koji je dosad dokumentiran u svega 19 slučajeva prema bazama podataka WoSCC, Scopus, PubMed, EBM i Medline.

Cilj je ovog prikaza opisati slučaj pacijentice s CL-om kao izuzetno rijetkim oblikom CCLE-a. Naglasak je stavljen na specifičnosti kliničke prezentacije i dijagnostičke izazove koji prate ovu bolest.

## PRIKAZ SLUČAJA

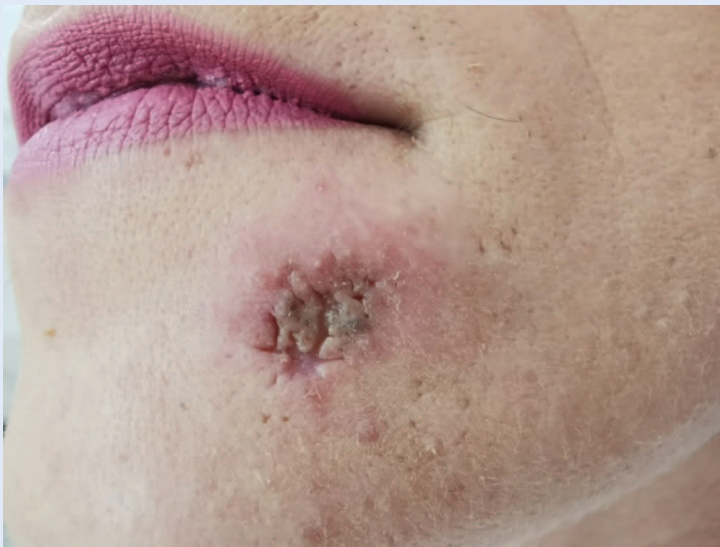37-godišnja pacijentica došla je u dermatološku ambulantu zbog pojave bolne kožne lezije na lije-

voj strani brade, u trajanju od dva mjeseca. Pri pregledu se vidio eritematozni plak iz kojeg je na potisak izašlo nešto gnoja uz pokoji otvoreni komedon. Također, primijećene su promjene u vidu atrofičnih ožiljaka te otvorenih komedona na više mjesta oko uški, poglavito u retroaurikularnoj brazdi lijevoga uha te preaurikulano obostrano. Anamnestički je utvrđeno da pacijentica nije imala poznate alergije na lijekove i da tijekom razdoblja puberteta nije bolovala od akni. Na temelju kliničke slike postavljena je radna dijagnoza suba-

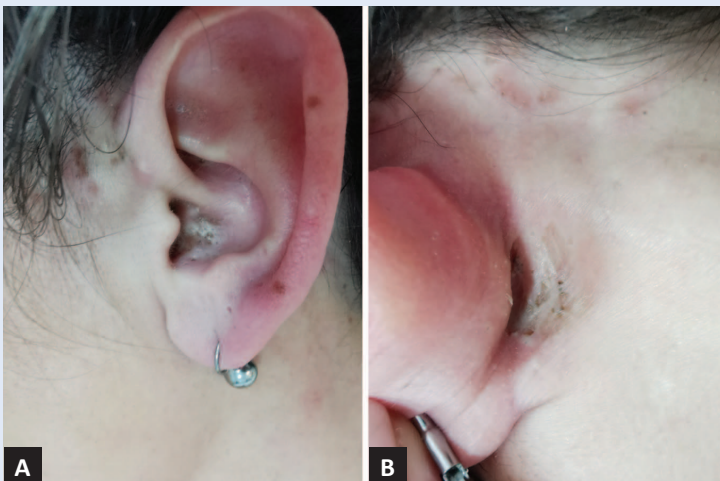Pri pojavi eritematoznih papula, komedona i atrofičnih ožiljaka na specifičnim lokalizacijama poput brade i periaurikularne regije potrebno je razmotriti mogućnost dijagnoze komedonalnog lupusa kada takve promjene ne odgovaraju na standardnu terapiju za akne vulgaris.

kutnog apscesa te je propisana terapija flukloksacilinom u dozi od 500 mg, ihtiol mašću i fusidatnom kiselinom u obliku kreme. Dva tjedna kasnije pacijentica je upućena kirurgu radi procjene potrebe za incizijom lezije na bradi, no s obzirom na blagu regresiju otekline postupak nije učinjen. Zabilježena promjena tada se prezentirala kao ulkus u fazi epitelizacije veličine 1 x 0,5 cm, praćen blagim okolnim eritemom.

Nadalje, primijećena je mala bijela perlasta nakupina u središtu ulkusa, što je potaknulo sumnju na moguću dijagnozu ateroma. Pacijentici je preporučeno korištenje silikonskog gela za ožiljke. Tri mjeseca kasnije pacijentica se ponovno prezentirala dermatologu zbog perzistirajućih lezija na bradi (Slika 1) i periaurikularno (Slika 2), što je rezultiralo biopsijom promjene na bradi. Patohistološki nalaz pokazao je očuvani epidermis na površini, dok su izražene patohistološke promjene pronađene u superficijalnom dermisu. Dlačni folikuli bili su izrazito prošireni, obilno ispunjeni roževinastim materijalom, atrofičnog epitela, okruženi umjerenim do obilnim infiltratima limfocita koji su fokalno infiltrirali epitel folikula, uz nešto intersticijskog mucina (Slika 3). Imunohistokemijski se prikazala značajna zastupljenost CD123+ plazmacitoidnih dendritičnih stanica, što je uz morfološke promjene ukazivalo na dijagnozu kutanog lupusa.



**Slika 1.** Eritematozna infiltracija s atrofičnim ožiljcima i sivkasto-smeđim otvorenim komedonima lokalizirana na lijevoj strani brade, šest mjeseci nakon pojave



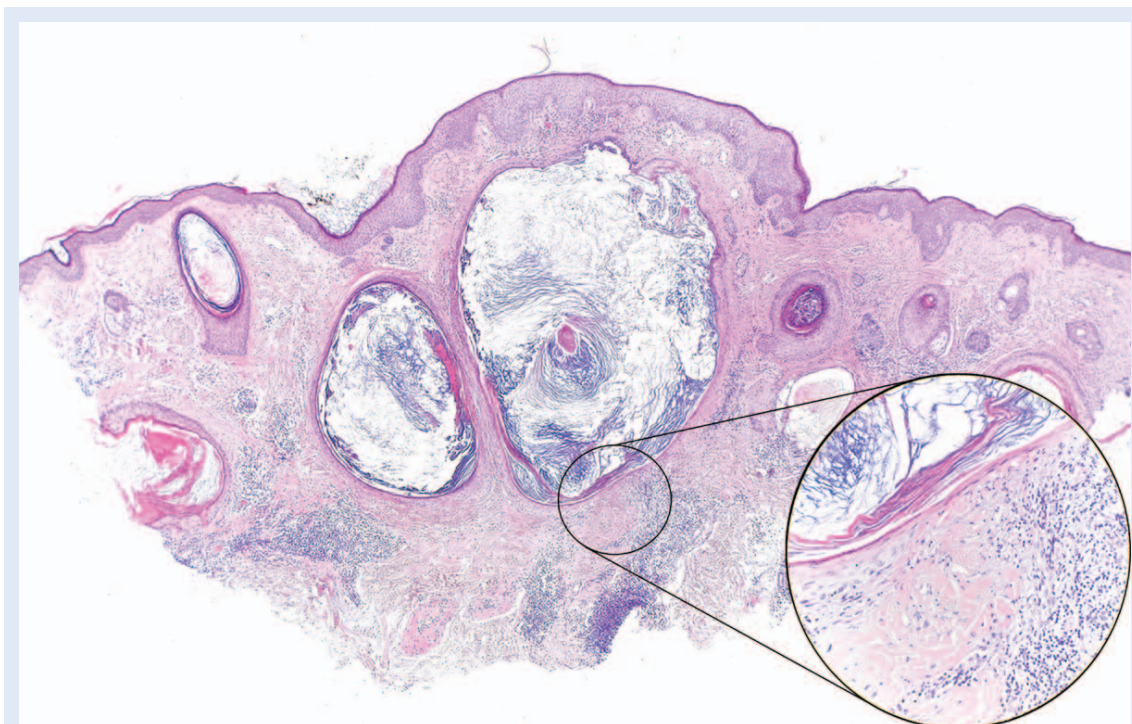
**Slika 2.** Periaurikularne i aurikularne lezije šest mjeseci nakon pojave  
A) Otvoreni komedoni lokalizirani su u konhi lijeve uške. B) Atrofični ožiljak s pokojim komedonom lokaliziran je u retroaurikularnoj brazdi lijevoga uha.

Zlatnim standardom za postavljanje dijagnoze komedonalnog lupusa smatra se biopsija i patohistološka analiza promijenjene kože, koja pokazuje dilatirane folikule s keratinskim čepovima i periadneksalni limfocitni infiltrat. Direktna imunofluorescentna analiza otkriva depozite imunoglobulina duž dermoepidermalne granice, a serološki testovi često pokazuju povišen titar ANA antitijela.

Učinjeni rutinski hematološki i biokemijski nalazi bili su u granicama referentnih vrijednosti. Daljnja obrada otkrila je izrazitu elevaciju titra anti-nuklearnih antitijela (ANA) u vrijednosti 1 : 640, u obrascu zrnate jezgre, uz detekciju umjerene razine anti-SS-A antitijela i negativan nalaz anti-dsDNA. Korelacijom kliničke slike, patohistološkog nalaza i rezultata laboratorijske obrade utvrđeno je da pacijentica ima komedonalnu varijantu CCLE-a. U svjetlu ove dijagnoze lezije na bradi i oko uški tretirane su intralezionalno triamcinolonom u dozi od 40 mg. Uz to propisana joj je terapija hidrosiklorokinom u dozi od 200 mg, dva puta dnevno, te topikalnim komedolitikom na bazi salicilne kiseline, uz naglasak na potrebu redovitog korištenja fotoprotekcije. Međutim, terapija hidrosiklorokinom obustavljena je nakon dva mjeseca zbog utvrđenih makularnih promjena na oftalmološkom pregledu učinjenom u sklopu inicijalne obrade te je uveden metotreksat u tjednoj dozi od 10 mg. S obzirom na perzistiranje edema i eritema nakon tri mjeseca i s ciljem bolje kontrole bolesti, doza metotreksata povećana je s 10 mg na 15 mg te je nastavljena intralezionalna terapija triamcinolonom uz preporuku primjene masti takrolimus. Nakon pet mjeseci terapije, na gornjem rubu lezije na bradi bili su i dalje prisutni blagi edem i eritem, no uz uočljivo poboljšanje u usporedbi s prethodnom kliničkom slikom, pa je ista terapija nastavljena u daljnjem tijeku.

#### RASPRAVA

CCLE je autoimuna bolest sa širokim spektrom dermatoloških manifestacija u kliničkoj prezentaciji<sup>6</sup>. Među rijetkim varijantama ovog oblika bolesti posebno se ističe CL, koji je do sada zabilježen samo u malom broju slučajeva. Prema opisu, CL pretežno pogađa žene između četvrtog i petog desetljeća života. Unatoč brojnim istraživanjima, patogeneza CL-a još uvijek nije u potpunosti razjašnjena. Izgled lezija najčešće je u vidu smečkasto-eritematoznog plaka s bjelkastim do smeđim komedonima, ponekad uz teleangiektazije. Uz to, gotovo uvijek su vidljiva područja hipopigmentiranih ili hiperpigmentiranih atrofičnih ožiljaka koji mogu dovesti do mutilacije zahvaćenog dijela tijela. Lezije pokazuju specifičan uzorak u lokalizaciji, najčešće zahvaćajući uške, periaurikularnu kožu i



**Slika 3.** Patohistološki nalaz prikazuje izrazito proširene dlačne folikule ispunjene roževinastim materijalom, uz atrofiju epitela. Folikuli su okruženi umjerenim do obilnim infiltratima limfocita koji su fokalno infiltrirali epitel folikula, uz nešto intersticijskog mucina.

bradu<sup>4,7-9</sup>. Ponekad lezije mogu biti lokalizirane i u vlasištu, posljedično uzrokujući cikatricijalnu alopeciju<sup>8,10</sup>. Uz opisane kožne promjene bolesnici mogu osjećati i svrbež zahvaćenih područja<sup>4,9</sup>. CL u naše pacijentice očitovao se kao stvrdnut eritematozni infiltrat na bradi uz pokoji otvoreni komedon praćen promjenama u vidu atrofičnih ožiljaka te otvorenih komedona periaurikularno, što u pogledu lokalizacije i izgleda lezija odgovara opisima u literaturi.

Zbog svoje sličnosti s morfološkim karakteristikama drugih kožnih patologija, CL predstavlja poseban izazov u kontekstu diferencijalne dijagnostike. Zlatni standard pri potvrđivanju sumnje na ovu dijagnozu predstavlja biopsija promijenjene kože. Patognomonične histopatološke značajke uključuju dilatirane dlačne folikule i folikularne keratinske čepove, uz varijabilnu pojavnost akantoze, atrofije epidermisa, hidropske degeneracije, zadebljanja bazalne membrane, mucinoze kože te ortokeratoze. U pratnji opisanih promjena često se opaža značajna periadneksalna limfocitna infiltracija, pa se pretpostavlja da bi takav imunogeni odgovor mogao biti uzrokom nastanka ožiljnih promjena<sup>3,11</sup>. Potvrдна dijagnoza u slučaju naše pacijentice po-

stavljena je na temelju nalaza folikularnih keratinskih čepova i dilatiranih dlačnih folikula, uz periadneksalnu infiltraciju limfocita i plazmacitoidnih dendritičnih stanica. Nadalje, patohistološku dijagnozu CL-a možemo dodatno upotpuniti testom direktne imunofluorescencije biopтата lezije. Nalaz testa, slično kao i kod ostalih varijanti CCLE-a, otkriva depozite imunoglobulina IgG, IgM, a ponekad i IgA, duž dermoepidermalne granice<sup>4,7,12,13</sup>. U serumima pacijenata s ovom varijantom lupusa serološkim testovima često se može otkriti povišen titar ANA antitijela što se, također, smatra jednim od potvrdnih kriterija za CCLE. Iako su anti-SS-A i anti-SS-B protutijela specifična za subakutni kožni eritemski lupus (engl. *subacute cutaneous lupus erythematosus*; SCLE), uz visoki titar ANA protutijela u naše pacijentice pronađen je i umjereno povišen titar anti-SS-A protutijela. Budući da nalaz anti-dsDNA i anti-Sm antitijela nije uobičajen ni za jedan podtip kožnog eritemskog lupusa, prisustvo povišenih vrijednosti ovih antitijela može ukazivati na sistemsko zahvaćanje<sup>13</sup>. U kontekstu liječenja ove varijante lupusa primjena neadekvatne terapije nije neuobičajena, često zbog varijabilne kliničke slike koja može zavarati.

Kada standardni terapijski pristup za akne vulgaris ne rezultira poboljšanjem, nužno je razmotriti mogućnost dijagnoze CL-a. Prva linija terapije uključuje uzimanje hidroksiklorokina, često uz nadopunu intralezionalnom ili oralnom primjenom kortikosteroida<sup>3,14,15</sup>. Metotreksat je također pokazao značajan terapijski uspjeh te se smatra efikasnom alternativom hidroksiklorokinu<sup>3</sup>. Njegova učinkovitost dokazana je i u slučaju naše pacijentice. Nadalje, tetraciklini mogu biti učinkoviti u djelovanju na upalnu komponentu lezija. Uz sve navedene terapijske mogućnosti važno je naglasiti da je obavezno korištenje zaštite od sunca kako bi se umanjila vjerojatnost mogućih fotosenzibilnih reakcija<sup>15</sup>.

Zbog rijetkosti ove varijante lupusa i ograničenog broja slučajeva opisanih u literaturi prognoza CL-a ostaje neizvjesna. Ipak, primijećeno je da postoji rizik od progresije u SLE, pa su stoga pravovremeno postavljanje točne dijagnoze i ispravan terapijski izbor od velike važnosti<sup>16</sup>.

#### ZAKLJUČAK

CL, kao izrazito rijedak podtip CCLE-a, predstavlja dijagnostički i terapijski izazov zbog nedostatka uobičajenih dermatoloških znakova i ograničenog razumijevanja njegove patogeneze. Klinička slika često podsjeća na akne vulgaris, što može dovesti do odgađanja dijagnoze i pravovremene terapijske intervencije te posljedično rezultirati trajnim ožiljcima. Stoga, kada konvencionalni terapijski pristup za akne vulgaris nije učinkovit, indicirana je invazivna dijagnostika. Biopsija kože u svrhu patohistološke, imunohistokemijske i imunofluorescentne analize ključna je u potvrdi dijagnoze. S obzirom na rijetkost ovog podtipa lupusa i ograničene opise slučajeva, u liječenju je potreban individualizirani pristup. Prognoza CL-a ostaje neizvjesna, no nužno je redovito praćenje bolesnika kako bi se prepoznala eventualna progresija u sistemski oblik bolesti.

**Izjava o sukobu interesa:** Autori izjavljuju kako ne postoji sukob interesa.

#### LITERATURA

1. Vale ECS, Garcia LC. Cutaneous lupus erythematosus: a review of etiopathogenic, clinical, diagnostic and therapeutic aspects. *An Bras Dermatol* 2023;98:355-72.
2. Elmgren J, Nyberg F. Clinical aspects of cutaneous lupus erythematosus. *Front Med (Lausanne)* 2023;9:984229.
3. Garcia LC, Morato IB, de Melo RFQ, Vale ECS. Comedogenic lupus: a rare variant of chronic cutaneous lupus erythematosus – case series. *An Bras Dermatol* 2023;98:159-67.
4. Vieira ML, Marques ERM, Leda YLA, Noriega LF, Bet DL, Pereira GAAM. Chronic cutaneous lupus erythematosus presenting as atypical acneiform and comedonal plaque: case report and literature review. *Lupus* 2018;27:853-57.
5. Herzum A, Gasparini G, Cozzani E, Burlando M, Parodi A. Atypical and Rare Forms of Cutaneous Lupus Erythematosus: The Importance of the Diagnosis for the Best Management of Patients. *Dermatology* 2022;238:195-204.
6. Stavrakoglou A, Hughes J, Coutts I. A case of discoid lupus erythematosus masquerading as acne. *Acta Derm Venereol* 2008;88:175-6.
7. Cozzani E, Herzum A, Burlando M, Parodi A. Comedonal variant of chronic cutaneous lupus erythematosus causing mutilation of the earlobe. *JAAD Case Rep* 2020;6:843-44.
8. El Gaitibi FA, Belcadi J, Ali SO, Znati K, Senouci K, Ismaili N. Comedonal plaque on the scalp. *JAAD Case Rep* 2021;11:90-2.
9. Farias DF, Gondim RM, Redighieri IP, Muller H, Petri V. Comedonic lupus: a rare presentation of discoid lupus erythematosus. *An Bras Dermatol* 2011;86:S89-91.
10. Zhou MY, Tan C. Comedonic discoid lupus erythematosus. *Scand J Rheumatol* 2019;48:331-2.
11. Chang YH, Wang SH, Chi CC. Discoid lupus erythematosus presenting as acneiform pitting scars. *Int J Dermatol* 2006;45:944-5.
12. Haroon TS, Fleming KA. An unusual presentation of discoid lupus erythematosus. *Br J Dermatol* 1972;87:642-5.
13. Kuhn A, Landmann A. The classification and diagnosis of cutaneous lupus erythematosus. *J Autoimmun* 2014;48-49:14-9.
14. Hemmati I, Otberg N, Martinka M, Alzolibani A, Restrepo I, Shapiro J. Discoid lupus erythematosus presenting with cysts, comedones, and cicatricial alopecia on the scalp. *J Am Acad Dermatol* 2009;60:1070-2.
15. da Silveira CSC, Lemos TB, Curty ERG, Sampaio AL, Alves MFGS, Antelo DAP et al. Comedonic lupus, a rare variant of chronic cutaneous lupus erythematosus (CCLE): case series and literature review. *Int J Dermatol* 2023;62:924-32.
16. Chessé C, Fernández-Tapia MJ, Borzotta F. Comedonic Lupus: An Unusual Presentation of Cutaneous Lupus. *Actas Dermosifiliogr (Engl Ed)* 2021;112:370-1.