

Rendgenološka analiza dužine nogu i položaja femoralnog dijela totalne endoproteze zgloba kuka

Mađarević, Tomislav; Zec, Andrej; Zdrahal, Andreja; Gulan, Gordan; Jurdana, Hari; Šestan, Branko

Source / Izvornik: **Medicina Fluminensis : Medicina Fluminensis, 2010, 46, 86 - 92**

Journal article, Published version

Rad u časopisu, Objavljena verzija rada (izdavačev PDF)

Permanent link / Trajna poveznica: <https://um.nsk.hr/um:nbn:hr:184:027020>

Rights / Prava: [In copyright](#)/[Zaštićeno autorskim pravom](#).

Download date / Datum preuzimanja: **2025-02-22**



Repository / Repozitorij:

[Repository of the University of Rijeka, Faculty of Medicine - FMRI Repository](#)



Rendgenološka analiza dužine nogu i položaja femoralnog dijela totalne endoproteze zgloba kuka

X-ray analysis of the length of legs and position of femoral part of total hip endoprosthesis

Tomislav Mađarević^{1*}, Andrej Zec¹, Andreja Zdrahal², Gordan Gulan¹, Hari Jurdana¹, Branko Šestan¹

¹Klinika za ortopediju Lovran

²Katedra za ortopediju i fizikalnu medicinu, Medicinski fakultet Sveučilišta u Rijeci

Primljeno: 26. 10. 2009.

Prihvaćeno: 30. 1. 2010.

Adresa za dopisivanje:

*Tomislav Mađarević, dr. med.

Klinika za ortopediju Lovran,

Maršala Tita 1, 51 450 Lovran

e-mail: tomislav.madjarovic@gmail.com

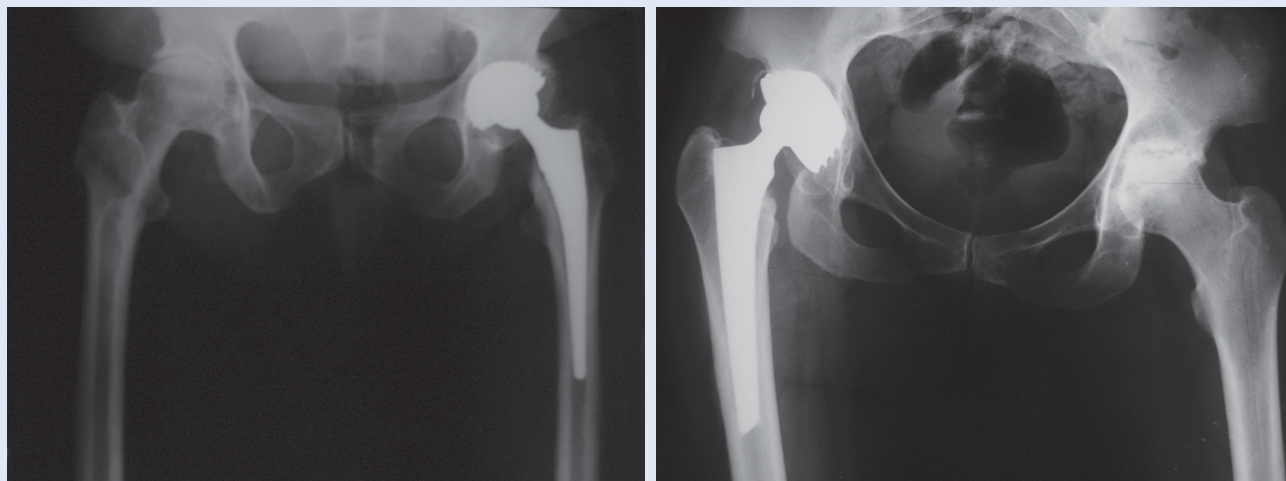
<http://hrcak.srce.hr/medicina>

Sažetak. Cilj istraživanja: Analizirati preoperativne i postoperativne RTG snimke zdjelice s oba kuka te utvrditi stvarnu razliku u dužini nogu i položaj femoralnog dijela proteze. **Materijal i metode:** Obradeno je 40 bolesnika kod kojih je ugrađena bescementna endoproteza, te 40 bolesnika kod kojih je ugrađena cementna endoproteza. Podaci su uzeti retrospektivnim pretraživanjem za razdoblje od 1. 1. 2007. do 31. 12. 2008. **Rezultati:** U našem istraživanju nakon ugradnje bescementne proteze 26 ispitanika ima dužu nogu nakon operacije, ali niti jedan nema odstupanja veća od 2 centimetra; 4 ispitanika ima kraću nogu, dok 10 ispitanika ima jednaku dužinu nogu prije i poslije operacije. Najveći broj bolesnika (92 %) ima ugrađenu endoprotezu tipa Intraplant, dok je kod 8 % ugrađena endoproteza Zimmer. Najveći broj endoproteza Intraplant ugrađen je u valgus položaju (18 endoproteza), 10 proteza u varusu, te 9 u neutralnom položaju. Kod Zimmera su 2 endoproteze ugrađene u valgus, te 1 u neutralnom položaju. Kod ugradnje cementnih endoproteza 34 ispitanika ima dužu nogu, od toga dva bolesnika imaju odstupanje veće od 2 centimetra, jedan kraću nogu, a kod 5 ispitanika se dužina nogu prije i poslije operacije nije mijenjala. Od tog je broja 75 % bolesnika bilo s ugrađenom endoprotezom Surgival, te 21,5 % bolesnika s protezom Zimmer i 3,5 % s protezom ZweiMuller. Najveći broj endoproteza po tipu Surgival (50 %) postavljeno je u valgus položaj femoralnog dijela komponente, 30 % u neutralan, te 20 % u varus položaj, a kod tipa Zimmer 50 % endoproteza ugrađeno je u neutralan položaj femoralne komponente. **Zaključak:** Jedan od ciljeva ugradnje totalne endoproteze kuka potpuna je rekonstrukcija biomehaničkih odnosa čime se postiže dugovječnost endoproteze. Nejednakost dužine nogu jedna je od potencijalnih komplikacija ugradnje endoproteze kuka, što može utjecati na zadovoljstvo bolesnika operacijom. Iako ponekad nije moguće u potpunosti rekonstruirati biomehaničke odnose, pravilnom preoperativnom pripremom te odgovarajućim pozicioniranjem femoralne komponente može se značajno utjecati na nejednakost dužine nogu.

Ključne riječi: dužina nogu, endoproteza, femoralna komponenta, valgus, varus

Abstract. Aim: The goal was to analyze hip joint by RTG before and after the surgery and to find out the real difference in leg length as well as to determine the position of the femoral part of endoprosthesis. **Material and methods:** 40 patients had implanted noncement endoprosthesis and another 40 cement endoprosthesis. Data were calculated for the period from 1.1.2007. to 31.12.2008., respectively. **Results:** In our research, upon implanting noncement prosthesis 26 of examined patients had longer leg after the procedure, but none had the deviations larger than 2 centimeters. Furthermore, 4 had shorter leg, and 10 had equal leg length before and after the surgery. 92 % of all patients had Intraplant type endoprosthesis implanted and remaining 8 % had Zimmer type endoprosthesis. Intraplant endoprosthesis were mostly implanted in valgus position – 18 cases, 10 were implanted in varus position and 9 in neutral position. In Zimmer case however 2 endoprosthesis were implanted in valgus position and 1 in neutral position. In case of cement endoprosthesis implantation 34 of patients had on leg longer, two of them deviation more than 2 cm. One patient had shorter leg and in 5 cases the length of leg were not changed before and after the surgery. 75 % of all patients had implanted Surgival endoprosthesis and 21,5 % of them had Zimmer and ZweiMuller endoprosthesis. 50 % of Surgival endoprosthesis were implanted in valgus position of femoral part, 30 % in neutral position and remaining 20 % in varus position. In Zimmer case 50 % of all endoprosthesis were implanted in neutral position of femoral component. **Conclusion:** One of main goals of total hip arthroplasty is a complete reconstruction of normal hip biomechanics which influence longevity of endoprosthesis. Leg length discrepancy is one of the potential complications after total hip arthroplasty that can affect patient satisfaction with the operation. Although, sometimes it is not possible to fully reconstruct the normal hip biomechanics, proper preoperative preparation, and appropriate positioning of femoral components can significantly affect the leg length discrepancy.

Key words: endoprosthesis, femoral component, leg length, valgus, varus



Slika 1. RTG prikaz duže noge (slika 1a) i kraće noge (slika 1b) nakon ugradnje totalne endoproteze kuka
Figure 1. X-ray of longer (Figure 1a) and shorter (Figure 1b) leg after implantation of total hip endoprosthesis

UVOD

Važan cilj totalne artroplastike kuka jest rekonstrukcija biomehaničkih odnosa. Potpunom rekonstrukcijom biomehaničkih odnosa pokušavamo maksimalno utjecati na stabilnost i dugovječnost endoproteze. U biomehaničke osobine spada i rekonstrukcija dužine nogu. Kod artroze, kao najčešće dijagnoze, prividno skraćanje noge može nastati zbog fleksijske i i/ili abdukcijske kontrakture ili migracije glave bedrene kosti. Nesklad u dužini nogu potencijalna je komplikacija koja slijedi nakon artroplastike kuka. Pravilno pozicioniranje femoralne komponente proteze kuka može značajno smanjiti osjećaj nesklada dužine nogu. Kod nekih bolesnika nailazi se na nezadovoljstvo zbog očitog produženja ili skraćanja ekstremiteta nakon operativnog zahvata¹.

Cilj istraživanja bio je analizirati A-P snimke zdjelice s oba kuka, te utvrditi stvarnu razliku u dužini nogu. Na postoperativnim snimkama istih ispitanika također se određuje položaj femoralnog dijela proteze. Neodgovarajućom rekonstrukcijom biomehaničkih odnosa u kuku, ali i zbog osobina samog implantata, može doći do produženja noge. Nesklad u dužini nogu nastoji se smanjiti procedurama fizikalne terapije kako bi se ispravila kontraktura kuka², no ako dođe do produženja noge potrebno je nositi povišenje pod suprotnom nogom kako bi se izbjeglo šepanje. Operativno liječenje radi ispravljanja razlike u dužini nogu ri-

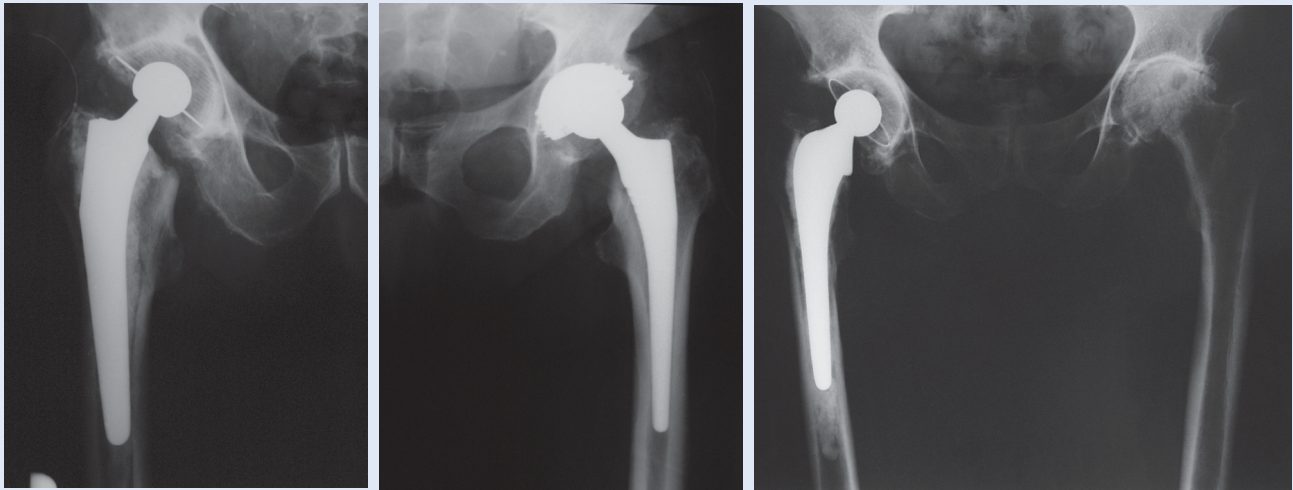
jetko je indicirano u slučajevima perzistiranja simptoma uz radiološki potvrđenu neadekvatnu pozicioniranost komponenti endoproteze kuka³.

ISPITANICI I METODE

U istraživanju smo obradili rendgenološke snimke zdjelice i oba kuka u A-P projekciji kod 40 bolesnika kod kojih je ugrađena bescementna endoproteza kuka (37 tipa Intraplant i 3 tipa Zimmer), te 40 bolesnika kod kojih je ugrađena cementna endoproteza kuka (30 tipa Surgival, 9 tipa Zimmer i 1 tipa ZweiMuller). Kod istraživanja se mjerilo koliko je operirana noga skraćena odnosno produ-

Potpunom rekonstrukcijom biomehaničkih odnosa pokušavamo maksimalno utjecati na stabilnost i dugovječnost endoproteze. U biomehaničke osobine spada i rekonstrukcija dužine nogu. Nesklad u dužini nogu potencijalna je komplikacija koja slijedi nakon artroplastike kuka. Pravilno pozicioniranje femoralne komponente proteze kuka može značajno smanjiti osjećaj nesklada dužine nogu.

žena nakon operacije. Na A-P snimkama zdjelice i oba kuka prije i poslije operacije povuče se linija koja prati rub sjednih kosti. Na obje snimke se također označi sredina malog trohantera obje noge. Zatim se uspoređuju udaljenosti između linije sjednih kosti i linije sredine malog trohantera. Na te-



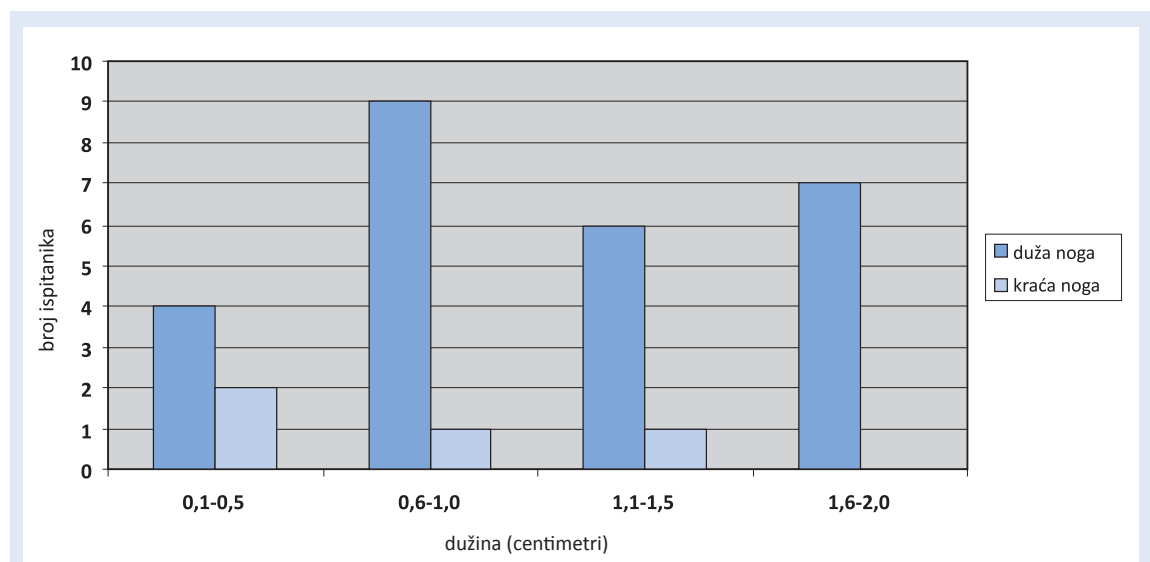
Slika 2. RTG prikaz valgus (slika 2a), neutralnog (slika 2b) i varus položaja (slika 2c) femoralnog dijela endoproteze kuka
Figure 2. X-ray of valgus (Figure 2a), neutral (Figure 2b) and varus (Figure 2c) position of femoral part of hip endoprosthesis

među tih mjerenja zaključuje se je li se bolesna noga nakon operacije skratila ili produžila (slika 1). Vršila su se također mjerenja položaja femoralne komponente endoproteze kuka u frontalnoj ravni. Odredila se središnja linija femoralnog kanala i proteze, pa se mjerio kut koji međusobno zatvaraju te dvije linije. Ako su one međusobno paralelne, položaj endoproteze označava se kao normalan. Ako je kut otvoren prema lateralno, endoproteza je u valgus položaju, a ako je kut otvoren prema medijalno, endoproteza je u varus položaju (slika 2).

KIRURŠKI ZAHVAT:

Svi bolesnici operirani su transglutealnim pristupom po Baueru u položaju na leđima. Kod cementiranih proteza cementiranje je vršeno drugom generacijom cementiranja pri čemu se koristi spongiozni čep u femoralnom kanalu, te retrogradno punjenje kanala cementom uz pomoć instrumenta.

Prilikom ugradnje provjerava se stabilnost kao i gibljivost ekstremiteta. Jedna od specifičnih posljedica ove vrste operacije je razlika u dužini ekstremiteta.



Slika 3. Dužina nogu nakon ugradnje totalne bescementne endoproteze kuka
Figure 3. Leg length after implantation of total cementless hip endoprosthesis

REZULTATI

BESCEMENTNA ENDOPROTEZA ZGLOBA KUKA

U provedenom istraživanju najčešća dijagnoza koja je dovela do potrebe za ugradnjom bescementne endoproteze je artroza (79 % slučajeva), dok su ostali razlozi displazija kukova, nekroze glave bedrene kosti i prijelomi. Muškarci i žene bili su jednako zastupljeni. 52 % operacija obavljeno je na lijevom kuku, 38 % operacija na desnom kuku, dok su u 10 % zastupljene obostrane operacije. Najviše bescementnih proteza ugrađeno je kod bolesnika u dobi između 56 do 60 godina života. Dobni raspon bolesnika bio je od 41 do 70 godina. Nakon operativnog zahvata ugradnje bescementne endoproteze kuka 26 ispitanika ima dužu nogu, kod 10 bolesnika se dužina nogu nije promijenila, dok 4 bolesnika ima kraću nogu. Najveći broj bolesnika, u rasponu između 0,6 do 1 centimetar, ima dužu nogu. Kraću nogu nakon operacije ima 4 bolesnika, od kojih dvoje ima kraću nogu u rasponu od 0,1 do 0,5 cm (slika 3).

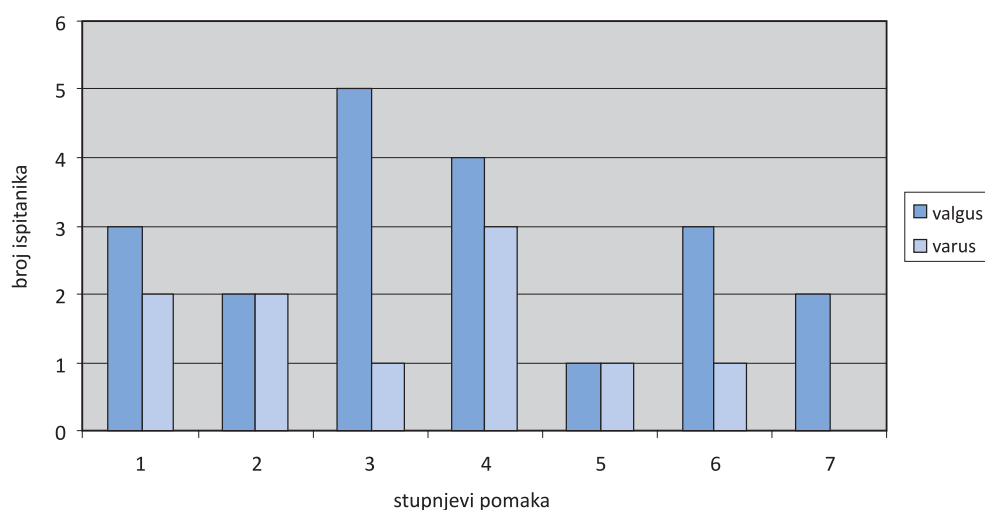
Femoralni dio endoproteze kuka kod 20 ispitanika, odnosno 50 % ukupnog broja, je u valgus položaju, dok je jednakih 25 % endoproteza u neutralnom i varus položaju. Na grafikonu se može vidjeti da je najveći broj proteza u valgus položaju s pomakom od 3st od središnje linije (slika 4).

Kod odnosa vrste bescementne endoproteze i položaja proteze može se vidjeti da je kod endoproteze tipa Intraplant najveća učestalost ugrađenih proteza u položaju valgusa, dok je podjednak broj endoproteza ugrađen u varus i neutralnom položaju.

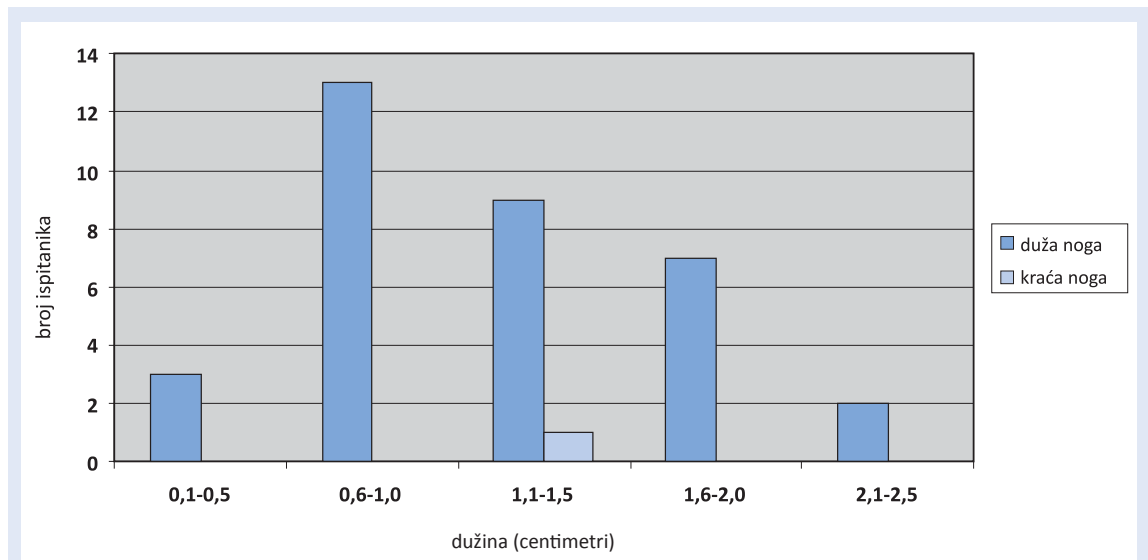
CEMENTNE ENDOPROTEZE ZGLOBA KUKA

Ugrađivanje cementne endoproteze kuka kod 96 % bolesnika indicirano je zbog artroze, dok je u 6 % slučajeva indikacija bila prijelom. Ženama je ugrađeno 72 % proteza, dok je 28 % endoproteza ugrađeno muškarcima. 52 % operacija izvršeno je na lijevoj nozi, 38 % na desnoj nozi, dok je u 10 % bolesnika operacija učinjena obostrano. Najviše se proteza ugradilo kod osoba između 66 do 70 god, dok je ukupno raspon bio od 61 do 85 godina. Najveći broja ispitanika nakon ugradnje endoproteze imao je dužu nogu, i to između 0,6 do 1 centimetra (slika 5).

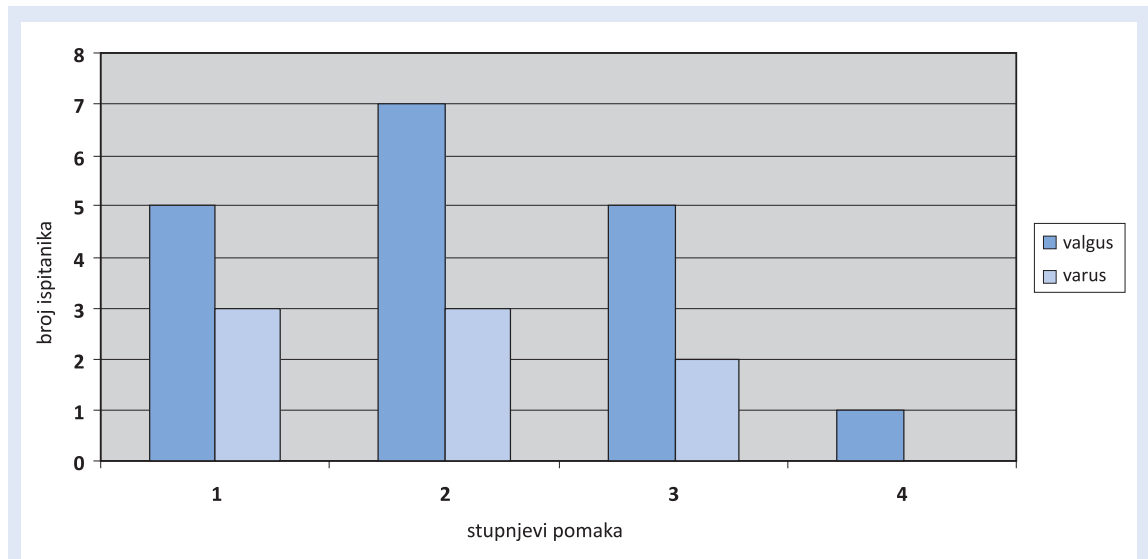
Cementne proteze su u najvećem postotku u valgus položaju (45 %), 35 % postavljenih proteza je u neutralnom položaju, dok je najmanji broj (20 %) u varus položaju. Femoralni dio proteze kod najvećeg broja ispitanika nalazi se u valgus položaju i u pomaku od 2st (slika 6). U odnosu vrste cementne endoproteze i položaja femoralne komponente vidljivo je da je najveći broj endoproteza tipa Surgival postavljeno u valgus položaju, a onih tipa Zimmer u neutralnom položaju.



Slika 4. Raspodjela ispitanika prema položaju i stupnjevima pomaka femoralnog dijela bescementne endoproteze kuka
Figure 4. Position and offset degree of femoral part of cementless hip endoprosthesis



Slika 5. Dužina nogu nakon ugradnje totalne cementne endoproteze kuka
Figure 5. Leg length after implantation of total cement hip endoprosthesis



Slika 6. Raspodjela ispitanika prema položaju i stupnjevima pomaka femoralnog dijela cementne endoproteze
Figure 6. Position and offset degree of femoral part of cement hip endoprosthesis

RASPRAVA

Još u 19. stoljeću pojavio se začetak ideje o ugradnji umjetnog zgloba, dok se najveći napredak dogodio u posljednjih tridesetak godina. Sada se ugrađuju proteze koje imaju vrhunska biomehanička svojstva. Sama proteza radi se od materijala koji je izdržljiv i prilagođen funkciji, a istovremeno siguran. Danas se kod mlađih bolesnika pretežno ugrađuju bescementne proteze. Kod starijih bolesnika i onih kod kojih se ne očekuje reoperacija ugrađuju se cementne endoproteze. Bilo da se

radi o bescementnoj ili cementnoj endoprotezi kuka, uvijek je bitno rekonstruirati dužinu operirane noge. Tijekom operacije kirurg može produžiti nogu istezanjem mišića i ligamenata koji su skraćeni, kao i povećanjem zglobnog prostora. Ovo je obično neophodan dio operacije jer osigurava stabilnost zgloba, sprječava dislokacije i poboljšava funkciju mišića oko zgloba. Nakon operacije bolesniku se može učiniti da je operirana noga preduga. Taj osjećaj bolesnik može imati zbog godina tijekom kojih su se mišići i noga skratili, a koji se tijekom operacije u kratkom vremenu

produže. Potrebno je otprilike 8 – 12 mjeseci da se mišići stabiliziraju i osjećaj nestane. Kod nekih bolesnika nailazi se na nezadovoljstvo zbog očitog produženja ili skraćanja ekstremiteta nakon operativnog zahvata. Pravi postoperativni nesklad dužine ekstremiteta jest obično rezultat pogreške vezane uz veličinu komponenata proteze. Većina neslaganja u dužini udova može se spriječiti ispravnim preoperativnim pregledom, te mjereći nesklad ekstremiteta intraoperativno. Pravilnim preoperativnim planiranjem, odnosno određivanjem mjesta resekcije vrata femura i veličine acetabularne i femoralne komponente endoproteze, smanjuje se postoperativna razlika u dužini nogu^{4,5}.

Važno je utvrditi ima li bolesnik pravi nesklad ili prividni nesklad koji nastaje sekundarno, zbog abdukcijske kontrakture. Bolesnici ponekad nakon operacije imaju abdukcijску kontrakturu, zbog čega je zdjelica nakrivljena, što rezultira time da operirana noga izgleda kraće. Rješavanje ovog problema jest u procedurama istezanja abduktora. Obično nakon nekoliko mjeseci nestaje privid da je operirana noga kraća. Kada je riječ o pravom neskladu bitno je utvrditi omjer pravog produženja. Intraoperativnom primjenom RTG-a prilikom ugradnje totalne endoproteze kuka može se smanjiti postoperativna razlika u dužini nogu⁵, no produženje operativnog zahvata radi intraoperativnog korištenja RTG-a povećava mogućnost infekcije i gubitak krvi. Preduga ili prekratka noga nakon operacije može rezultirati raznim komplikacijama, te subjektivnim tegobama. Nejednaka dužina nogu može ubrzati aseptičku nestabilnost endoproteze. Često se vide primjeri gdje ne postoji mogućnost postizanja idealne dužine operirane noge zbog određenih anatomskih uvjeta. Neki autori navode da ne postoji statistički značajna povezanost između razlike u dužini nogu s postoperativnim zadovoljstvom bolesnika i funkcionalnim rezultatom te mogućim komplikacijama^{6,7}. Nakon ugradnje bescementne endoproteze 26 ispitanika ima dužu nogu nakon operacije, 4 ispitanika kraću nogu, dok 10 ispitanika ima noge jednake dužine prije i poslije operacije. Kod ugradnje cementne endoproteze 34 ispitanika ima jednu nogu dužu, jedan ispitanik kraću, a 5 ispitanika ima dužinu nogu istu prije i poslije operacije. Dužina noge nakon operacije kod

bescementnih proteza kod najviše se bolesnika promijenila za 0,6 do 1 centimetar, dok odstupanja većih od 2 centimetra nema. Nakon operacije ugradnje cementne endoproteze 2 ispitanika imaju odstupanje veće od 2 cm, dok je najviše ispitanika u kategoriji odstupanja od 0,6 do 1 cm. Naši rezultati su u skladu s podacima iz literature, gdje se navodi da većina bolesnika ima razliku u dužini nogu manju od 1 cm, što ne bi trebao biti objektivni razlog nezadovoljstvu bolesnika^{8,9}. Dok neki autori kvantificiraju granicu i prihvaćaju razliku u

Pravi postoperativni nesklad dužine ekstremiteta jest obično rezultat pogreške vezane uz veličinu komponenata proteze. Pravilnim preoperativnim planiranjem smanjuje se mogućnost neadekvatne rekonstrukcije biomehaničkih odnosa, što u konačnici pridonosi zadovoljstvu bolesnika i produljenju životnog vijeka totalne endoproteze kuka.

dužini nogu od 2 cm kao prihvatljivu, drugi definiraju signifikantnu nejednakost kao onu koja uzrokuje postoperativni funkcionalni poremećaj^{10,11}.

Nesklad u rasponu do 2 cm ne bi trebao uzrokovati simptome kao što su bolni lumbalni sindrom, bol u zglobu kuka, trnci i ishialgija. Ukoliko su prisutna odstupanja veća od 2 cm, prevencija gore navedenih komplikacija je podmetanje povišenja pod kraću nogu, te smo na taj način tretirali naše bolesnike s produženjem većim od 2 cm. Revizijska operacija za ispravljanje nesklada rijetko je indicirana jer može dovesti do postoperativne nestabilnosti u zglobu kuka. Posljednjih godina proizvođači implantanata razvijaju načine da se poboljša stabilnost bez preopsežnog produživanja operiranog ekstremiteta.

Veliku pažnju treba posvetiti ugrađivanju femoralnog dijela endoproteze u neutralni položaj u odnosu na dijafizu. Pet ispitanika nakon ugradnje bescementne endoproteze ima pomak endoproteze u valgus položaj od 3st, a 3 ispitanika u varus položaj od 4st. Jedan ispitanik ima pomak od 6st u varus, dok 3 ispitanika imaju pomak od 6st i 2 ispitanika pomak od 7st valgusa. Kod ugradnje cementne endoproteze, 7 ispitanika ima pomak od 2st valgusa, a 6 ispitanika pomak od 2st varusa. Aseptička nestabilnost, fraktura cementa, te

pojava radiolucenčnih zona na granici cementa i kosti ili proteze i kosti značajnije je češća komplikacija u onih proteza koje su postavljene u više od 5st varusa nego u onih koje su postavljene u neutralnom ili valgus položaju¹². Pravilnim preoperativnim planiranjem te ispravnim pozicioniranjem femoralne komponente totalne endoproteze kuka smanjuje se mogućnost neadekvatne rekonstrukcije biomehaničkih odnosa, što u konačnici pridonosi zadovoljstvu bolesnika i produljenju životnog vijeka totalne endoproteze kuka.

LITERATURA

1. Konyves A, Bannister GC. The importance of leg length discrepancy after total hip arthroplasty. *Journal of Bone & Joint Surgery – British Volume* 2005;87-B:155-7.
2. Jabłonski M, Posturzyńska A, Gorzelak M, Turzańska K, Sobiech M, Pluta R. Problem and tolerance of leg lengthening after total hip replacement *Chir Narzadow Ruchu Ortop Pol* 2008;73:351-4.
3. Parvizi J, Sharkey PF, Bissett GA, Rothman RH, Hozack WJ. Surgical treatment of limb-length discrepancy following total hip arthroplasty *J Bone Joint Surg Am* 2003;85-A:2310-7.
4. Woolson ST, Hartford JM, Sawyer A. Results of a method of leg-length equalization for patients undergoing primary total hip replacement. *Am J Orthop* 2008;37:18-23.
5. Hofmann AA, Bolognesi M, Lahav A, Kurtin S. Minimizing leg-length inequality in total hip arthroplasty: use of preoperative templating and an intraoperative x-ray. *Am J Orthop* 2008;37:18-23.
6. White TO, Dougall TW. Arthroplasty of the Hip: Leg Length Is Not Important. *Journal of Bone & Joint Surgery – British Volume* 2002;84-B:335-8.
7. Nercessian OA, Piccoluga F, Eftekhar NS. Postoperative sciatic and femoral nerve palsy with reference to leg lengthening and medialization/lateralization of the hip joint following total hip arthroplasty *Clin Orthop Relat Res* 1994;304:165-71.
8. Khanduja V, Tek V, Scott G. The effect of a neck-retaining femoral implant on leg-length inequality following total hip arthroplasty: A RADIOLOGICAL STUDY. *Journal of Bone & Joint Surgery – British Volume* 2006;88-B:712-5.
9. Abraham WD, Dimon JH 3rd. Leg length discrepancy in total hip arthroplasty. *Orthop Clin North Am* 1992;23:201-9.
10. Hasler CC. Leg length inequality. Indications for treatment and importance of shortening procedures. *Orthopade* 2000;29:766-74.
11. Maloney WJ, Keeney JA. Leg length discrepancy after total hip arthroplasty. *J Arthroplasty* 2004;19:108-10.
12. Ebramzadeh E, Sarmiento A, McKellop HA, Llinas A, Gogan W. The cement mantle in total hip arthroplasty. Analysis of long-term radiographic results. *J Bone Joint Surg Am* 1994;76:77-87.