

Akutni abdomen u hitnoj medicinskoj službi - praktične kliničke smjernice

Kočet, Nikola; Paskojević, Karla; Rogina, Nikola; Palac, Danjela; Rošić, Damir; Murselović, Tamara; Penavić, Ante; Nesek Adam, Višnja; Zelić, Marko; Augustin, Goran; ...

Source / Izvornik: **Medicina Fluminensis : Medicina Fluminensis, 2024, 60, 452 - 471**

Journal article, Published version

Rad u časopisu, Objavljena verzija rada (izdavačev PDF)

https://doi.org/10.21860/medflum2024_321530

Permanent link / Trajna poveznica: <https://urn.nsk.hr/urn:nbn:hr:184:644937>

Rights / Prava: [Attribution 4.0 International](#)/[Imenovanje 4.0 međunarodna](#)

Download date / Datum preuzimanja: **2025-03-04**



Repository / Repozitorij:

[Repository of the University of Rijeka, Faculty of
Medicine - FMRI Repository](#)



Akutni abdomen u hitnoj medicinskoj službi – praktične kliničke smjernice

Acute Abdomen in the Emergency Medicine – Practical Clinical Guidelines

Nikola Kočet^{1*}, Karla Paskojević¹, Nikola Rogina², Danjela Palac¹, Damir Rošić^{3, 4, 5},
Tamara Murselović^{6, 7}, Ante Penavić^{6, 7}, Višnja Neseć Adam^{6, 7, 8}, Marko Zelić^{5, 9},
Goran Augustin^{10, 11}, Josip Samardžić¹²

¹ Nastavni zavod za hitnu medicinu
Varaždinske županije, Varaždin, Hrvatska

² Opća bolnica Varaždin, Odjel za intenzivno
liječenje, Varaždin, Hrvatska

³ Zavod za hitnu medicinu Primorsko-
goranske županije, Rijeka, Hrvatska

⁴ Hrvatsko katoličko sveučilište, Medicinski
fakultet, Zagreb, Hrvatska

⁵ Sveučilište u Rijeci, Medicinski fakultet,
Rijeka, Hrvatska

⁶ Klinička bolnica „Sveti Duh“, Zagreb,
Hrvatska

⁷ Sveučilište Josipa Jurja Strossmayera u
Osijeku, Fakultet za dentalnu medicinu i
zdravstvo Osijek, Osijek, Hrvatska

⁸ Sveučilište Libertas, Zagreb, Hrvatska

⁹ KBC Rijeka, Zavod za digestivnu kirurgiju,
Rijeka, Hrvatska

¹⁰ KBC Zagreb, Klinika za kirurgiju, Zagreb,
Hrvatska

¹¹ Sveučilište u Zagrebu, Medicinski fakultet,
Zagreb, Hrvatska

¹² Opća bolnica dr. Josip Benčević, Odjel
za abdominalnu kirurgiju, Slavonski Brod,
Hrvatska

*Dopisni autor:

Nikola Kočet, dr. med., univ. mag. med.,
spec. hitne medicine
Nastavni zavod za hitnu medicinu
Varaždinske županije
Franje Galinca 4, 42000 Varaždin, Hrvatska
E-mail: nkocet7@gmail.com

<http://hrcak.srce.hr/medicina>

Sažetak. Akutni abdomen podrazumijeva skup različitih kliničkih stanja koja zbog svoje ozbiljnosti i nepredvidljivog tijeka bolesti vrlo često iziskuju neodložne dijagnostičke i terapijske postupke uključujući i hitan operacijski zahvat. Zbog svoje složenosti, usprkos brojnim dijagnostičkim mogućnostima, još uvijek predstavlja jednu od najčešćih dilema u hitnoj medicinskoj službi. Glavno je obilježje akutnog abdomena bol te se procjenjuje da je 5 – 10 % svih posjeta hitnoj medicinskoj službi povezano s akutnom boli u trbuhu, što ga čini jednim od najčešćih razloga dolaska bolesnika liječniku. Budući da se pristup bolesnicima s akutnom boli u trbuhu razlikuje i uglavnom ovisi o stavovima liječnika, cilj ovih smjernica je stvoriti standardiziran pristup koji će omogućiti brže postavljanje dijagnoze, optimizaciju terapije i poboljšanje kvalitete skrbi u hitnoj medicinskoj službi za navedene bolesnike. Smjernice su nastale kao rezultat suradnje članova Hrvatskog društva za hitnu medicinu Hrvatskog liječničkog zbora i Hrvatskog društva za digestivnu kirurgiju Hrvatskog liječničkog zbora.

Ključne riječi: akutni abdomen; bol u trbuhu; hitna medicinska služba

Abstract. Acute abdomen implies a set of different clinical conditions which, due to its severity and unpredictable course of the disease, very often require immediate diagnostic and therapeutic procedures, including emergency surgery. Due to its complexity, despite numerous diagnostic possibilities, it still represents one of the most common dilemmas in the emergency medicine. The main feature of acute abdomen is pain, and it is estimated that between 5 and 10% of all visits to the emergency department are related to acute abdominal pain, which is one of the most common reasons for a patient to visit a doctor. Since the approach to patients with acute abdominal pain varies and mainly depends on the views of doctors, the goal of these guidelines is to create a standardized approach that will enable faster diagnosis, optimization of therapy and improvement of the quality of care for these patients in emergency medicine. The guidelines were created as a result of the cooperation of the members of the Croatian Society for Emergency Medicine – Croatian Medical Association and the Croatian Society for Digestive Surgery – Croatian Medical Association.

Keywords: abdomen, acute; abdominal pain; emergency service, hospital

UVOD

Bol u trbuhu predstavlja jedan od najvećih kliničkih izazova jer može biti uzrokovana velikim brojem bolesti i stanja koja mogu biti benigna ili životno ugrožavajuća, a uz to je i jedan od najčešćih uzroka javljanja bolesnika liječniku¹. Bol u trbuhu čini 5 – 10 % dolazaka u hitnu medicinsku službu (HMS), od čega se oko 25 % bolesnika nakon provedenih dijagnostičkih postupaka otpušta bez definitivne dijagnoze, a 35 – 41 % treba bolničko liječenje. U oko 80 % otpuštenih bolesnika bez definitivne dijagnoze bol se spontano povuče unutar dva tjedna od pojavljivanja². Bolesnici starije životne dobi (> 65 godina) čine 20 % dolazaka u HMS, a od ukupne populacije starijih bolesnika 3 – 4 % dolazi zbog bolova u trbuhu i imaju šest do osam puta veći rizik od smrtnog ishoda u odnosu na mlađe bolesnike^{3,4}. Također, polovina do dvije trećine bolesnika iziskuje prijam u bolnicu, dok jedna trećina treba kiruršku intervenciju⁵. Neke studije pokazuju kako se vjerojatnost smrtnog ishoda među starijim bolesnicima povećava ukoliko dijagnoza nije postavljena u HMS-u^{6,7}.

Broj dolazaka u HMS zbog bolova u trbuhu u stalnom je porastu. To predstavlja velik izazov u zbrinjavanju i razlučivanju bolesnika koji zahtijevaju hitnu intervenciju. Stoga je važno što preciznije okarakterizirati uzrok boli, uzimajući u obzir vrijeme pojave bolova, prethodne epizode sličnih bolova, kvalitetu, mjesto i širenje boli, čimbenike koji pogoršavaju i ublažavaju bol te pridružene simptome⁸.

Prema trajanju bolova, ne postoji točna vremenska odrednica koja određuje jesu li bolovi akutni ili kronični. Bolovi koji traju manje od nekoliko dana i imaju tendenciju pogoršanja definiraju se kao akutni. Bolove koji su sličnog karaktera i intenziteta, no prisutni su mjesec dana ili više, možemo svrstati u kronične. Važno je naglasiti da postoji mogućnost akutizacije od ranije kroničnih bolova. Ponovljena pojava akutne boli klasificira se kao akutna, subakutna ili kronična⁹. Uzroci su benigni (npr. sindrom iritabilnog crijeva, kila, bubrežni kamenci, abdominalna angina, ciklički sindrom povraćanja) ili ozbiljniji (npr. povremena torzija jajnika, neokluzivna mezenterijalna ishemija, bolesti žučnog mjehura)^{6,9,10} te životno

ugrožavajući (ruptura abdominalne aorte, tromboza mezenterijalne arterije).

METODE

Ovaj rad predstavlja praktične kliničke smjernice za dijagnostiku i liječenje bolesnika s akutnim abdomenom, a nastao je zajedničkim radom članova Hrvatskog društva za hitnu medicinu Hrvatskog liječničkog zbora i Hrvatskog društva za digestivnu kirurgiju Hrvatskog liječničkog zbora.

Akutni abdomen podrazumijeva skup različitih kliničkih stanja koja zbog svoje ozbiljnosti i nepredvidljivog tijeka bolesti vrlo često iziskuju neodložne dijagnostičke i terapijske postupke uključujući i hitan operacijski zahvat. Usprkos brojnim dijagnostičkim mogućnostima, još uvijek predstavlja jednu od najčešćih dilema u hitnoj medicinskoj službi.

Cilj kliničkih smjernica je uspostavljanje standardiziranog i ujednačenog pristupa u dijagnosticiranju i liječenju akutne boli u trbuhu te posljedično poboljšanja kvalitete zdravstvene skrbi za ove bolesnike.

Na godišnjoj skupštini 2022. godine Hrvatsko društvo za hitnu medicinu Hrvatskog liječničkog zbora imenovalo je radnu skupinu sastavljenu od specijalista hitne medicine, abdominalnih kirurga, anesteziologa te gastroenterologa kako bi izradili kliničke smjernice za dijagnozu i liječenje bolesnika s akutnim abdomenom.

Ove kliničke smjernice temelje se na smjernicama koje je objavilo japansko društvo za hitnu abdominalnu kirurgiju (engl. *Society for Abdominal Emergency Medicine*) 2015. godine. Budući da su to bile prve smjernice vezane uz zbrinjavanje bolesnika s akutnim abdomenom, s japanskog jezika prevedene su na engleski 2016. godine¹¹.

Također je proveden opsežan pregled relevantnih članaka i algoritama predstavljenih u knjigama i na web-stranicama, a u slučaju nedostataka valjanih dokaza korištene su preporuke temeljene na iskustvu i konsenzusu radne skupine. Izrada smjernica nije financijski potpomognuta. Tijekom pretraživanja koristili smo bazu podataka Medline korištenjem Booleanove logike primjenom

operatora 'AND', 'OR' i 'NOT'. Uključni kriteriji bile su kliničke studije, metaanalize i pregledni članci o boli u akutnom abdomenu u razdoblju od 1995. do 2023. godine, a isključni kriteriji pisma uredniku i objave izvan hrvatskog i engleskog govornog područja.

Smjernice su oblikovane kao niz pitanja koja se javljaju u kliničkoj praksi i koja se odnose na pristup bolesniku s akutnim abdomenom, uzrocima, dijagnostici i terapiji u hitnoj medicinskoj službi.

SMJERNICE

1. Što je akutna bol u trbuhu, a što je akutni abdomen?

Pojam „akutna bol u trbuhu“ često se koristi kao sinonim za „akutni abdomen“, međutim, budući da akutni abdomen često zahtijeva hitan operacijski zahvat, važno je razlikovati ova dva pojma¹². Akutni abdomen podrazumijeva skup različitih kliničkih stanja koja zbog svoje ozbiljnosti i nepredvidljivog tijeka bolesti vrlo često zahtijevaju neodložne dijagnostičke i terapijske postupke, uključujući i hitan operacijski zahvat. Zbog svoje složenosti akutni abdomen ujedno predstavlja jednu od najčešćih dilema u hitnoj medicinskoj službi¹³. Nasuprot tome, akutna bol u trbuhu širi je pojam koji se odnosi na nociceptivnu bol trbušne etiologije i najčešće je benignijeg karaktera.

Budući da brojna stanja mogu uzrokovati bol u trbuhu i kliničku sliku akutnog abdomena, ključno je procijeniti ozbiljnost i težinu općeg stanja bolesnika. Stanja koja se očituju slikom akutnog abdomena mogu biti uzrokovana bakterijskom ili kemijskom upalom, npr. upalom crvuljka ili gušterače, penetrantnom ili tupom ozljedom trbuha, mehaničkom opstrukcijom kod intususcepcije ili inkarceracije crijeva te vaskularnim bolestima aorte i mezenteričnih krvnih žila (ruptura aneurizme abdominalne aorte, embolija mezenteričnih arterija)¹⁴.

2. Kako se definira akutna bol u trbuhu, koje su njezine karakteristike i kako nastaje?

Akutna bol u trbuhu definira se kao jaka bol koja traje više od šest sati u prethodno zdrave osobe te koja zahtijeva pravovremenu dijagnozu i promptno liječenje, često kirurško, netraumatskog je uzroka i traje najviše pet dana¹⁵. Bol u tr-

buhu može imati ishodište u samom trbuhu ili izvan njega. Ove bolove mogu uzrokovati različiti procesi, a ovisno o zahvaćenim strukturama postoje i različite vrste bolova, pa tako razlikujemo visceralnu, parijetalnu i prenesenu bol².

Visceralna bol nastaje rastezanjem stijenki šupljih organa inerviranih nemijeliniziranim vlaknima. Nastupa postupno, tupog je karaktera, protrahirana i nejasno lokalizirana. Bol se osjeća u području trbuha koje korelira sa somatskim segmentom embrionalnog područja. Bol u gornjem dijelu trbuha posljedica je poremećaja u organima kao što su želudac, dvanaesterac, jetra i gušterača. Bol u srednjem dijelu trbuha posljedica je poremećaja struktura kao što su tanko crijevo, gornji dio debelog crijeva i crvuljak, dok su bolovi u donjem dijelu trbuha posljedica poremećaja donjeg dijela debelog crijeva i organa u genitourinarnom sustavu. Visceralna bol može se uočiti i daleko od stvarnog procesa bolesti, npr. bol kod akutnog crvuljka u početku se osjeća u području pupka jer odgovara somatskoj distribuciji T10. Sekundarni autonomni učinci kao što su znojenje, nemir, mučnina, povraćanje i bljedilo često prate visceralnu bol.

Parijetalna (somatska) bol nastaje kao rezultat lokalnog nadražaja parijetalnog peritoneuma, karakterizirana je pojavom oštrem, konstantne i dobro lokalizirane boli. Za razliku od živaca u visceralnim organima, živci u peritoneumu reagiraju na rezanje i iritaciju (poput krvi, infekcije, kemikalija ili upale). Primjer razlike između visceralne i parijetalne boli je bol koja se javlja kod akutne upale crvuljka. Početna neodređena bol u području pupka obično je slabo lokalizirana visceralna bol, dok bol koja je preciznije lokalizirana u McBurneyjevoj točki (vanjska trećina crte koja spaja pupak s desnom spinom ilijakom anterior), predstavlja somatsko-parijetalnu bol. Ova bol nastaje zbog upale koja zahvaća parijetalni peritoneum.

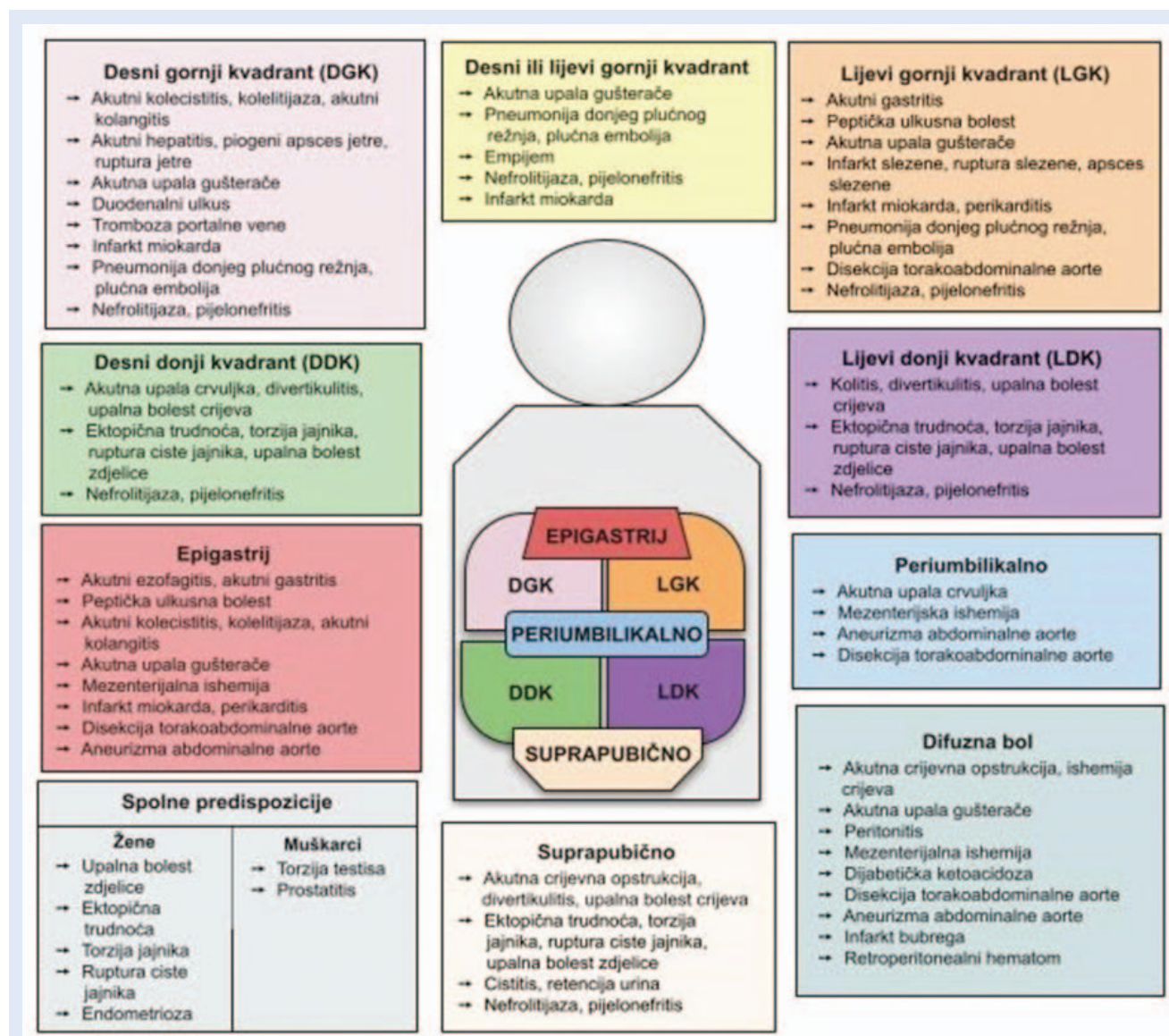
Prenesena bol javlja se na udaljenom mjestu od samog ishodišta bolesti. Zajedničko anatomsko podrijetlo ili ista inervacija korijena živaca primarni su razlozi za takvu bol. Iako sam mehanizam nije u potpunosti razjašnjen, smatra se da tijekom embrionalnog razvoja prekursorske stanice iz neuralne cijevi migriraju u šupljine organa i

na taj način nastaje prenesena bol¹⁶. Kao primjer navodi se bol kod perforacije šupljeg organa koja se javlja obostrano u ramenima, a posljedica je podražaja freničnog živca (lat. *n. phrenicus*), kod ozljede slezene moguća je bol u lijevom ramenu (Kehrov znak), ureterokolika se širi u sjemenike (lat. *testis*), ruptura aneurizme abdominalne aorte u leđa ili ingvinalno i sl.

3. Što sve može izazvati bol u trbuhu?

Diferencijalna dijagnoza akutne boli u trbuhu predstavlja jedan od ključnih kliničkih izazova, ne samo zbog brojnih potencijalnih uzroka nego i

vrlo česte nespecifične kliničke prezentacije. Zbog brže i lakše dijagnostike, diferencijalna dijagnoza akutne boli u trbuhu najčešće se zasniva na lokalizaciji boli prema anatomskim segmentima ili kvadrantima trbuha. Prikazana je podjela trbuha na sedam segmenata, unutar kojih su navedeni mogući uzroci boli koji se koriste u diferencijalnoj dijagnozi (Slika 1). Ovaj pristup pomaže u usmjerenju pretraga i postavljanju dijagnoze, uzimajući u obzir specifične organe i strukture u svakom kvadrantu te pomaže kliničarima da brže i preciznije identificiraju potencijalne izvore boli i usmjere svoju dijagnostičku obradu.



Slika 1. Diferencijalna dijagnoza bolova u trbuhu prema lokalizaciji

DGK – desni gornji kvadrant, LGK – lijevi gornji kvadrant, DDK – desni donji kvadrant, LDK – lijevi donji kvadrant

Kada se govori o diferencijalnoj dijagnozi važno je izdvojiti imunokompromitirane bolesnike, djecu, bolesnike starije životne dobi i trudnice. Dijagnoza i liječenje akutne boli u trbuhu kod imunokompromitiranih bolesnika predstavlja izazov zbog oslabljenog imunološkog sustava, što može rezultirati kasnom kliničkom prezentacijom i otežavanjem pravovremenog postavljanja dijagnoze i terapije. Kod trudnica je potrebno u diferencijalnoj dijagnozi razmotriti postojanje ektopične trudnoće, pobačaj u tijeku, porod, abrupciju placente, rupturu uterusa, bol u području okruglog materničnog ligamenta (lat. *ligamentum rotundum*), korioamnionitis i sindrom hemolize, povišenih jetrenih enzima i niskih trombocita (engl. *Hemolysis, Elevated Liver enzymes, low Platelets; HELLP syndrome*)¹¹. U bolesnika starije životne dobi klinička se slika može razlikovati od bolesnika mlađe dobi i često je komplicirana pridruženim bolestima, postupnim razvojem simptoma te fizičkim i društvenim preprekama u komunikaciji. Učestalije je bolničko liječenje, kao i kirurško liječenje, a smrtnost raste s dobi^{17,18}.

Uz nesuradljivost, ograničenu i otežanu komunikaciju, djeca imaju veći broj nociceptora po površini tijela, stoga osjećaju bol intenzivnije od odraslih¹⁹.

U pristupu diferencijalnoj dijagnozi akutne boli u trbuhu najvažnije je prvo isključiti životno ugrožavajuće uzroke², koji uključuju :

1. rupturu aneurizme abdominalne aorte
2. disekciju torakoabdominalne aorte
3. mezenterijalnu ishemiju, perforaciju šupljeg organa (uključujući peptičku ulkusnu bolest, tanko i debelo crijevo, jednjak ili crvuljak)
4. akutnu opstrukciju crijeva
5. ektopičnu trudnoću
6. srčani udar
7. rupturu slezene (npr. u sklopu bolesti uzrokovane Epstein-Barrovim virusom (EBV), leukemije, traume)

Nabrojena životno ugrožavajuća stanja, kada su dijagnosticirana, zbrinjavaju se prema važećim smjernicama za svaku pojedinu bolest.

4. Kako pristupiti bolesniku s bolovima u trbuhu?

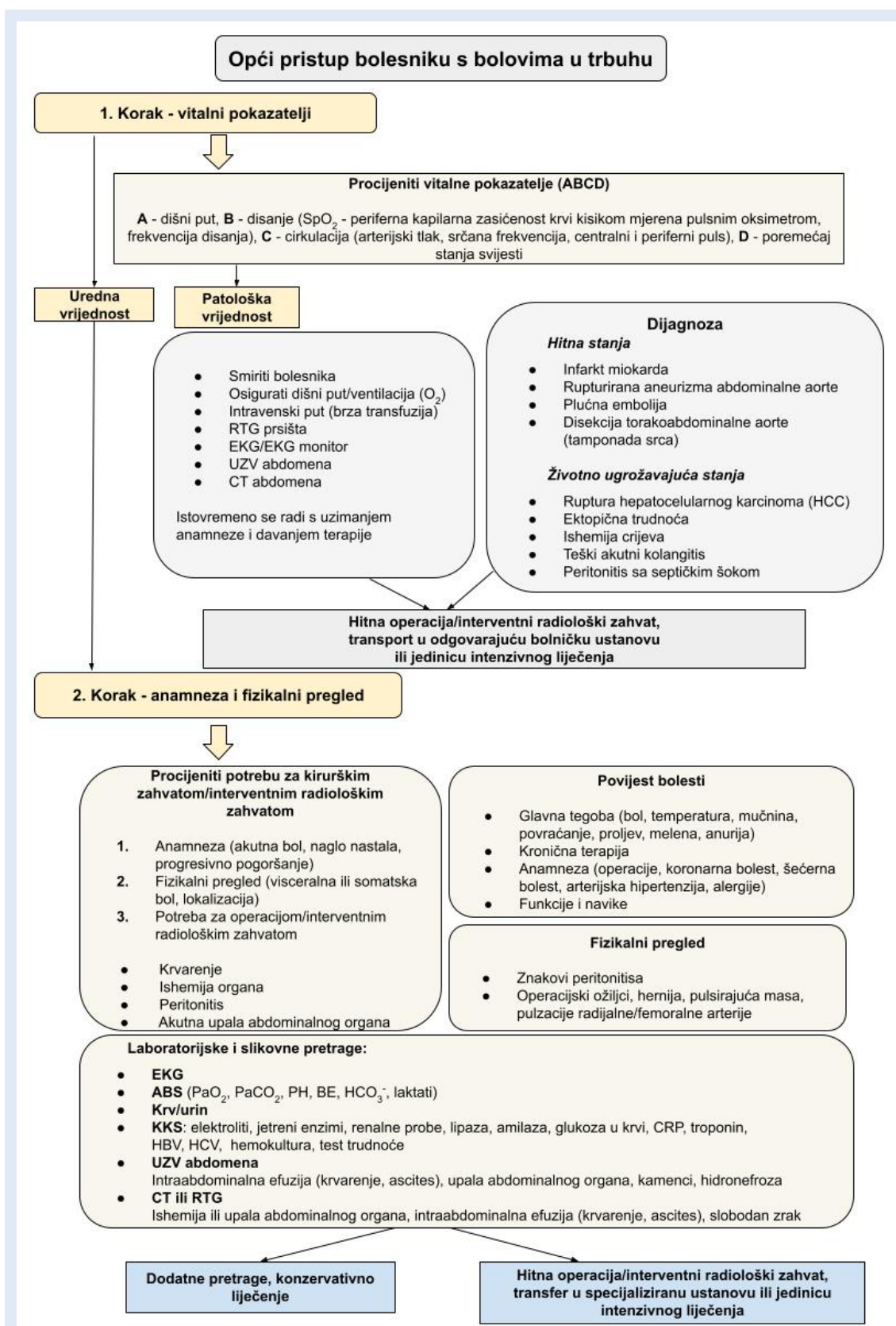
Pristup bolesnik s bolovima u trbuhu temelji se na anamnezi, fizikalnom pregledu te laboratorijskoj i slikovnoj dijagnostici. Opći pristup bolesni-

ku s bolovima u trbuhu prikazan je u postupniku (Slika 2).

Prvo je potrebno odrediti vitalne pokazatelje koji uključuju krvni tlak, puls, frekvenciju disanja, tjelesnu temperaturu i stanje svijesti jer oni igraju ključnu ulogu u daljnjem zbrinjavanju. Ako su vitalni pokazatelji poremećeni, najčešće su znak ozbiljnog kliničkog stanja. Međutim, važno je naglasiti da prisutnost normalnih vitalnih znakova ne isključuje ozbiljno kliničko stanje. Tahikardija je rani kompenzacijski mehanizam. Ako je sinusna tahikardija, govori u prilog boli ili dehidracije, međutim u ranoj fazi peritonitisa ili crijevne opstrukcije može izostati, kao i u bolesnika na antiaritmicima, poglavito beta-blokatorima. Hipotenzija može ukazivati na hipovolemiju i razvoj sepse ili septičkog šoka. Tahipneja može biti nespecifičan nalaz, ali najčešće ukazuje na intratorakalno zbivanje, krvarenje ili je posljedica kompenzacije metaboličke acidoze u sklopu ishemije crijeva ili dijabetičke ketoacidoze. Ako je bolesnik tahipnoičan, neovisno je li zbog bolova ili u sklopu kompenzacijskog mehanizma, veća je vjerojatnost njegova prijama u jedinicu intenzivnog liječenja tijekom prva 24 sata²⁰.

Povišena temperatura najčešće ukazuje na infektivni uzrok, iako se često ne bilježi kod infektivnih uzroka boli u trbuhu, ili komplikaciju – npr. kasna faza peritonitisa posljedično perforaciji, formiranje apscesa i sl. Naime, povišena temperatura odsutna je u više od 30 % bolesnika s upalom crvuljka i u većine bolesnika s akutnom upalom žučnjaka²¹. U slučaju poremećenih vitalnih pokazatelja potrebno je umiriti bolesnika, osigurati venski put, isključiti životno ugrožavajuća stanja i usporedno započeti terapijsko zbrinjavanje. Važno je prekinuti svaki unos hrane i tekućine na usta.

Započinje se ABC pristupom (A (*airway*), B (*breathing*), C (*circulation*)) uz procjenu stanja svijesti. Kod bolesnika s (hetero)anamnezom bolova u abdomenu uz Glasgowsku ljestvicu kome (engl. *Glasgow Coma Scale; GCS*) ≤ 8 pri početnom pregledu, indicirana je endotrahealna intubacija (ETI) radi zaštite dišnog puta²². Ako je bolesnik poremećenog stanja svijesti, GCS < 12 uz profuzno povraćanje ili hematemazu, također se preporučuje ETI zbog povećanog rizika aspiracije te postavljanje nazogastrične sonde (NGS) radi ra-



Slika 2. Opći pristup bolesniku s bolovima u trbuhu – postupnik u dva koraka

RTG – nativni rendgenogram; EKG – elektrokardiogram; UZV – ultrazvuk; CT – kompjutorizirana tomografija; ABS – acidobazni status; BE (engl. base excess) – deficit baza; KKS – kompletna krvna slika; CRP – C-reaktivni protein; HBV – hepatitis B; HCV – hepatitis C

sterećenja crijeva i smanjena intraabdominalnog tlaka²². Kod hipoksičnih bolesnika potrebno je primijeniti oksigenoterapiju uz održavanje periferne saturacije kisika (SpO_2) > 94 %, mjerene pulsним oksimetrom. Ne preporučuje se primjena neinvazivne mehaničke ventilacije (NIV) kod bolesnika s bolovima u trbuhu i pratećim respiracijskim zatajenjem zbog rizika od regurgitacije i aspiracije gastrointestinalnog sadržaja, a apsolutno je kontraindicirana kod bolesnika s hematomezom²³.

Preporučuje se intravenska primjena analgetika kako bi se zaobišao gastrointestinalni sustav i postigao brz početak učinka jer je kod bolesnika s boli u trbuhu najčešće kompromitirana crijevna apsorpcija, a bolesnik koji ima mučninu ili povraća, neće niti moći peroralno uzeti analgetik.

Dijagnostika u slučaju patoloških vitalnih pokazatelja uključuje UZV, RTG prsišta, EKG snimku/monitoring i MSCT trbuha. Od iznimne je važnosti, kao što je već naglašeno, isključiti životno ugrožavajuća stanja te donijeti odluku o transportu bolesnika u operacijsku salu ili jedinicu intenzivnog liječenja. Ako su vitalni pokazatelji uredni, potrebno je uzeti anamnezu, zatim učiniti fizikalni pregled te laboratorijsku i slikovnu obradu (Slika 2).

Anamneza

Anamnezom se utvrđuje karakter i trajanje boli, promjene u crijevnim navikama, prisutnost općih znakova upale te pojava vanjskih znakova unutarnjeg krvarenja na određenim mjestima, kao što su hematemeza, melena ili hematokezija, gubitak apetita, mučnina i povraćanje te povijest prethodnih bolesti. Anamneza se uzima istovremeno s fizikalnim pregledom bolesnika kako bi se osigurala suradnja bolesnika i preciznije utvrdila osjetljivost trbušne stijenke, promatrajući pri tome izraz bolesnikova lica s ciljem zamjećivanja pojave bolne grimase. Često, anamneza uz klinički pregled ima veću vrijednost pri postavljanju dijagnoze i donošenju odluka o načinu liječenja od laboratorijskih i radioloških pretraga. Način na koji bolesnik opisuje simptome i znakove, nekad jasno upućuje na dijagnozu određenog poremećaja^{8-10, 13, 14}.

Klinički pregled

Klinički pregled uključuje procjenu općeg statusa bolesnika te pregled trbuha inspekcijom, perkusijom, auskultacijom i palpacijom.

Svakom bolesniku potrebno je izmjeriti tlak, puls, frekvenciju disanja i temperaturu. Normalna je razlika između rektalne i aksilarne temperature od 0,6 °C. Patološkom razlikom smatra se povišenje rektalne temperature za više od 1 °C^{14, 24}. Razlika temperature nije dokaz upalnog procesa. Digitorektalni pregled ne provodi se rutinski kod svih bolesnika jer mu je upitna korist kod bolesnika s nediferenciranim bolovima u trbuhu bez anamnestičkog podatka o gastrointestinalnom krvarenju. Neophodan je kada postoji sumnja na gastrointestinalno krvarenje, kod znakova opstrukcije crijeva, kako bi se isključila impakcija stolice, kod sumnje na maligni proces debelog crijeva, prostate, prostatitis i sl.^{25, 26}.

Inspekcija

Inspekcija trbuha uključuje vizualnu provjeru trbuha, kirurških ožiljaka, boju i stupanj suhoće kože. Promjena boje kože tijela i trbuha može ukazivati na znakove upale gušterače, portalnu hipertenziju, učinke zračenja ili druge medicinske zahvate na trbuhu i tijelu¹⁴. Znakovi sistemskih bolesti poput paukolika proširenja krvnih žila kože kod ciroze ili kaheksija kod malignih bolesti jasno se vide. Potrebno je učiniti temeljit pregled trbuha koji uključuje pregled svih kilnih otvora: ingvinalno, femoralno, lumbalno, umbikalno, u ožiljcima, u Spieghelovoj liniji (između *musculus rectus abdominis* medijalno i *linea semilunaris* lateralno), u predjelu *lineae albae* te utvrditi postojanje povećanih limfnih čvorova, fistula ili ozljeda na koži trbuha, perineuma ili perianalno. Daljnjom inspekcijom trbuha uočava se je li trbuh ispod ili iznad razine prsnog koša, kao i asimetričnost trbušne stijenke (infiltrati, hematomi, ožiljci i sl.).

Tipičan izraz lica (tzv. *facies abdominalis/Hypocratica* – blijedo, preplašeno lice, upale oči, šiljat nos, uleknute sljepoočnice, koža lica napeta i suha, uši hladne i skvrčene), uhranjenost bolesnika, način na koji bolesnik hoda (obično pognut prema naprijed, a rukama se drži za trbuh) također su važni klinički pokazatelji bolesti. Prema literaturi, detaljnim anamnestičkim podacima i

fizikalnim pregledom moguće je postaviti točnu dijagnozu u 59 % slučajeva²⁷.

Palpacija

Palpacijom se utvrđuje bolnost određenog dijela trbuha. Prilikom palpacije bolesnik leži na leđima s rukama uz tijelo i nogama lako savijenim u koljenima prema trbuhu. Palpacija može biti površinska i duboka. Izvodi se jednom ili dvjema rukama, tzv. bimanualna palpacija. Postoje i posebne vrste palpacije te palpatorni znakovi akutnog abdomena. Površinska palpacija služi kao orijentacija bolnosti u trbuhu. Njome se stječe povjerenje i suradnja bolesnika. Izvodi se polaganjem toplih dlanova i prstiju na trbuh bolesnika. Palpacija se obavlja savijanjem jagodica prstiju, i to uvijek od bezbolnog ili mjesta najmanje bolnosti prema mjestu najjače bolnosti. Nakon utvrđivanja mjesta najjače bolnosti i nalaza mogućeg infiltrata tog područja nastavlja se s dubokom palpacijom. Duboka palpacija radi se s ispruženim prstima. Trbuhu bolesnika pristupa se pod kutom od približno 45° i napreduje u dubinu trbuha. Dubokom palpacijom mogu se napipati tumorske tvorbe, upalni infiltrati, pulsacije aorte i ilijačnih arterija, izolirana distendirana crijevna vijuga, povećani žučni mjehur, jetra, slezena, pilorični infiltrat, hematoma u ravnom trbušnom mišiću koji se vidi kao hematoma koji ne prelazi medijalnu liniju, kilni prstenovi, defekti trbušne stijenke te napetost prednje trbušne stijenke. Bimanualna palpacija izvodi se, kako sam naziv navodi, prstima obje ruke u svrhu procjene opsega tumorskih tvorbi i hematoma. Posebna je vrsta palpacije balotman, udarna palpacija, kojom se naglo potiskuje masa u dubini trbuha i procjenjuje njezin povrat prema prstima te palpatorno vibriranje jednom rukom ispitivača, kojim se procjenjuje gibanje slobodne tekućine u trbuhu na suprotnoj strani trbušne stijenke drugom rukom^{9, 10, 25}. Palpacija jednim prstom koristi se za otkrivanje maksimalno bolne točke (lat. *punctum maximum*). Taj se oblik palpacije koristi npr. za razlikovanje hematoma u ravnome trbušnom mišiću od zbivanja unutar trbušne šupljine. Palpacija se obavlja u relaksiranom položaju bolesnika, a potom se pridignu ramena i prsni koš nakon čega bolnost na palpaciju ostaje ista ili se povećava (Carnetov znak). Pozitivan test ukazuje na vjero-

jatnost da je trbušna stijenka, a ne trbušna šupljina, izvor boli. Posebno valja palpirati testise, ingvinalne limfne čvorove, kilni sadržaj, pulsacije femoralnih i poplitealnih arterija, sakroilijačne zglobove i simfizu. Potrebno je napraviti lumbalnu sukusiju. Palpacijom trbuha moguće je utvrditi više znakova podražaja peritoneuma koji upućuju na akutni abdomen (npr. Murphyjev znak – inspiratorni zastoj poslije duboke palpacije ispod desnog rebrenog luka, Blumbergov znak – znak pojačane bolnosti na naglo otpuštanje pritiska i sl.)^{14, 28, 29}.

Perkusija

Perkusijom se otkriva muklina nad solidnim tumorima ili hematom nakon rupture aneurizme abdominalne aorte (AAA), timpanizam nad distenzijom crijeva i/ili želuca, timpanizam nad jednom stranom prsišta u slučaju velike dijafragmalne hernije. Perkusija pomaže u određivanju najjače točke bolnosti, a i najvažnija je za dokaz podražaja peritoneuma, lokalizirano ili po cijelom trbuhu^{2, 14}. Ako je trbuh distendiran, tada je važno perkusijom ustanoviti uzrokuje li distenziju plin (slobodan ili u distendiranim vijugama) ili se radi o slobodnoj intraabdominalnoj tekućini (ascites, krv, eksudat).

Auskultacija

Auskultacija se izvodi nad najmanje pet mjesta (četiri kvadranta trbuha i u području pupka) i to u trajanju od minimalno tri minute. Auskultacijom se osluškuje crijevna peristaltika, vaskularni šumovi i otkucaji čeda te ispituje postojanje znaka metala. Peristaltika može biti uredna, čuje se difuzno po trbuhu i umjerene je jačine. Nalaz vrlo rijetkih peristaltičkih valova znak je pareze crijeva i susreće se i do 48 sati nakon laparotomije ili kao znak retroperitonealnog procesa. Hiperperistaltika je nalaz pojačanih peristaltičkih valova kao što su kruljenje ili krčanje u crijevima. Može biti normalan nalaz u gladne osobe ili neposredno nakon jela, ali je tada uvijek difuzan. Lokalizirana hiperperistaltika nalazi se proksimalno od crijevne opstrukcije i uvijek u istoj regiji trbuha. Znak je kompenzirane faze crijevne opstrukcije, odnosno ileusa. Pretakanje se očituje kao „vađenje vesla iz mirnog mora“. Znak je prije dekompenzirane faze ileusa. Ako se bolesnik ne podvrgne operacijskom zahvatu, stijenka crijeva postaje propusna, ato-

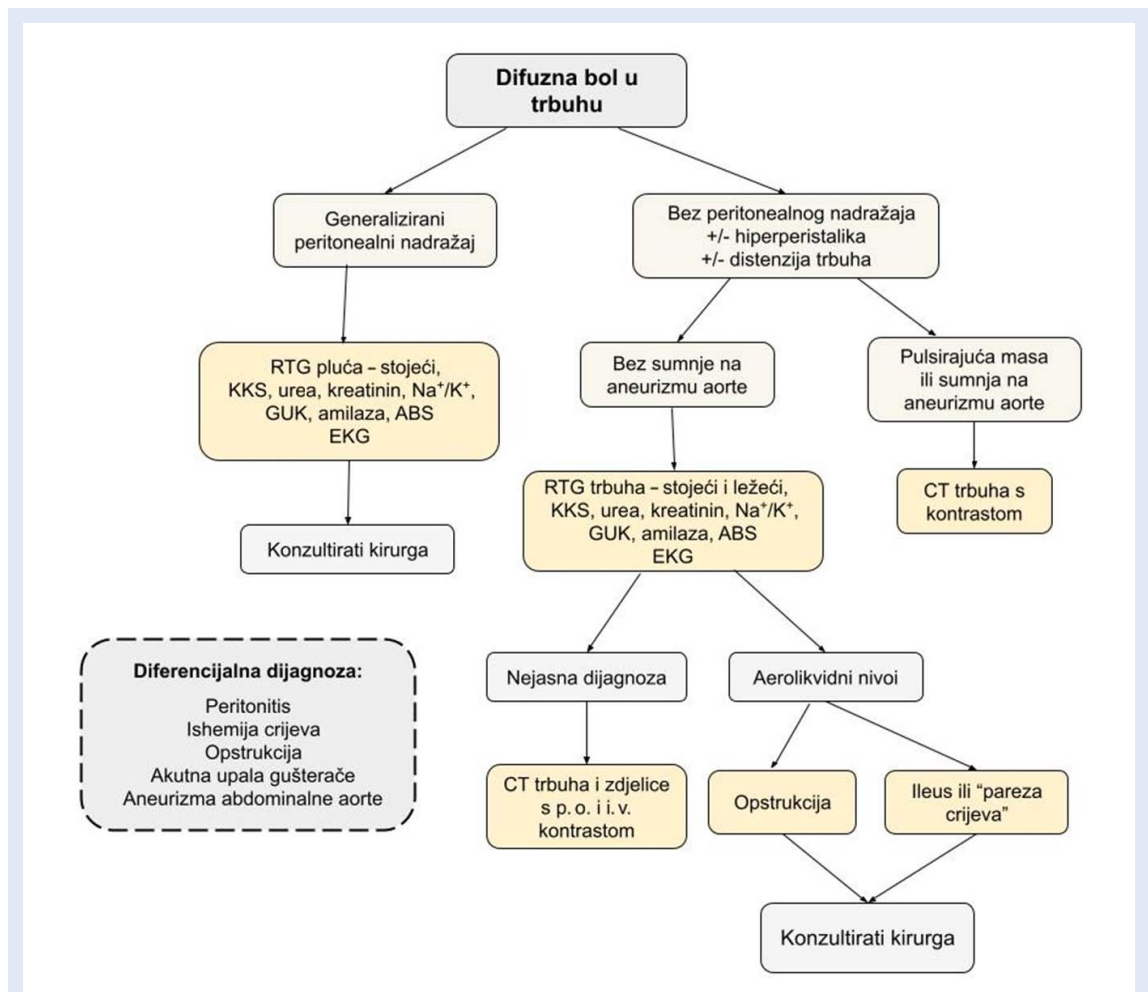
nična te uslijed navedenog dolazi do nastanka ascitesa.

Peristaltika može biti čujna na mjestima gdje je inače nema, primjerice nad kilnim otvorima ili u prsištu zbog prolapsa crijeva. Odsutnost peristaltike potvrđuje se auskultacijom cijelog trbuha u trajanju od pet minuta. Peristaltička tišina znak je dekompenzirane faze ileusa i teškog peritonitisa. Znak metala izaziva se tako da se auskultirajući nad jednom stranom trbuha, prstom druge ruke udari po suprotnoj strani. Ako tada čujemo metalni prizvuk, to je znak distenzije crijeva. Vaskularni šumovi u truhu čujni su nad pupkom u slučaju stenozе gornje mezenterične arterije i bubrežnih arterija, nad aortom i/ili ilijačnim arterijama. Otkucaji čeda čuju se u poodmakloj trudnoći^{13, 14, 28}.

5. Koji pridruženi simptomi pomažu u dijagnostici akutnog abdomena?

Pridruženi simptomi zajedno s anamnezom i kliničkim pregledom mogu pružiti važne informacije i pomoći u dijagnozi akutnog abdomena. Od simptoma koji pomažu u dijagnostici, najvažniji su bol, mučnina i povraćanje, promjene u crijevnim navikama, povišena temperatura, prisutnost krvi na prirodne otvore te znakovi nadražaja peritoneuma.

Povraćanje nastaje kontrakcijom trbušnih mišića i mišića ošita dok traje relaksacija fundusa želuca i gastroezofagealnog sfinktera. Način i boja povraćenog sadržaja također pomaže u dijagnostici akutnog zbijanja u truhu. Uzroci povraćanja mogu biti opstrukcija pilorusa, tankog i debelog crijeva, sindrom gornje mezenteričke arterije, cri-



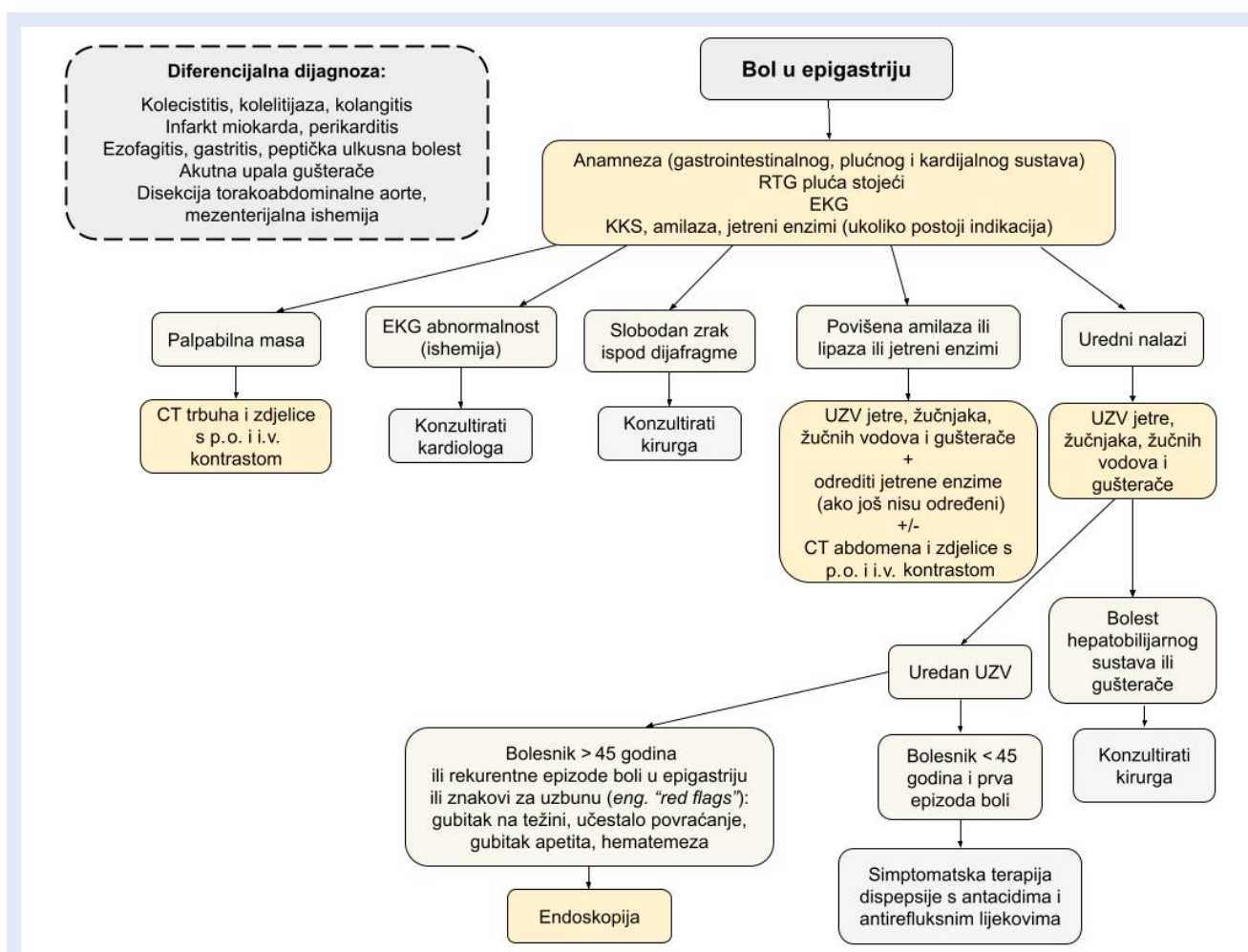
Slika 3. Algoritam postupanja kod difuznih bolova u truhu

RTG – nativni rendgenogram; KKS – kompletna krvna slika; GUK – glukoza u krvi; ABS – acidobazni status; EKG – elektrokardiogram; CT – kompjutorizirana tomografija; p. o. – peroralno; i. v. – intravenski

jevne infekcije, upalne bolesti jetre, žučnjaka, gušterače i crvuljka, gastropareza i oštećena senzomotorička funkcija. Povraćanje može biti eksplozivno, u mlazu kod opstrukcija, stenoza, povećanog intrakranijskog tlaka ili trudnoće, prelijevajuće u slučaju akutne dilatacije želuca ili dekompenziranog mehaničkog ili paralitičkog ileusa. Povraćeni sadržaj može biti želučani kod upale crvuljka, želučane sluznice ili želučanog ulkusa. U slučaju želučanog krvarenja sadržaj je taman poput taloga kave. Duodenalni povraćeni sadržaj karakterističan je kod visoke razine ileusa i žučnih kolika. Kod ileusa tankog crijeva dolazi do povraćanja himusa, a zbog zastoja na razini debelog crijeva vidljive su primjese fecesa (miserere). Hematemeza, melena i hematohezija znakovi su krvarenja iz gastrointestinalnog sustava. Količinu

povraćenog sadržaja valja što točnije utvrditi zbog započinjanja s intravenskom nadoknadom vode, elektrolita i krvnih pripravaka¹⁴.

Hematemeza je znak krvarenje iz gornjeg gastrointestinalnog sustava, najčešće iz jednjaka, želuca ili proksimalnog dijela dvanesterca. Povremeno se hemoptiza ili povraćanje progutane krvi zbog epistakse može zamijeniti s hematemezom, međutim hemoptiza je najčešće povezana s kašljem i svjetlije je pjenasto crvene boje, a bolesnik s obilnom epistaksom gotovo je uvijek svjestan da je došlo do krvarenja iz nosa. Hematokezija označava svježu krv na otvor debelog crijeva i najčešće je posljedica krvarenja u donjem dijelu probavnog sustava ili znak tumorskog procesa u području debelog crijeva. Melena predstavlja izrazito tamnu proljevastu stolicu kao posljedicu krvare-



Slika 4. Algoritam postupanja kod bolova u epigastriju

RTG – nativni rendgenogram; EKG – elektrokardiogram; KKS – kompletna krvna slika; CT – kompjutorizirana tomografija; p. o. – peroralno; i. v. – intravenski; UZV – ultrazvuk

nja u gornjem dijelu probavnog sustava, najčešće želucu. Kombinacija hematemeze i melene ili samo hematohezija može ukazivati na masivno krvarenje i najčešće je posljedica krvarenja iz peptičkog ulkusa. Okultno krvarenje u stolici dokazuje se laboratorijskom pretragom jer predstavlja primjesu krvi u stolici nevidljive golim okom¹⁴.

6. Koji su dijagnostički postupci potrebni u obradi bolesnika s bolovima u trbuhu?

Dijagnostički postupci u obradi bolesnika s bolovima u trbuhu i sumnjom na akutni abdomen od ključne su važnosti za pravovremeno postavljanje dijagnoze i odgovarajuće zbrinjavanje. Od dijagnostičkih postupaka koriste se:

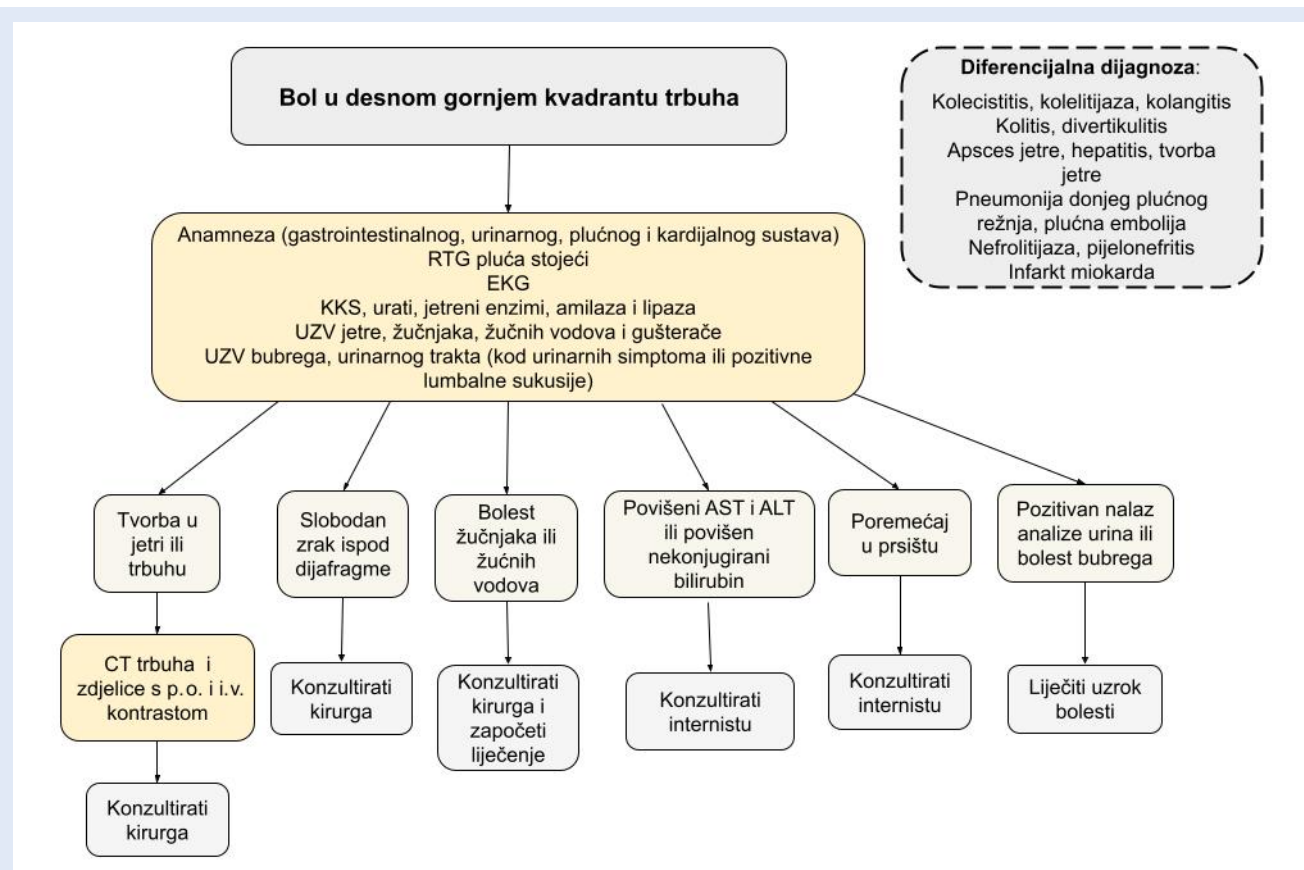
1. laboratorijske pretrage
2. elektrokardiografija
3. slikovne dijagnostike.

Dijagnostički postupak pojedinog bolesnika ovisi o karakteristikama osnovne, tj. dominantne boli.

Sukladno navedenom, slijede specifični algoritmi za postupke (Slika 3 – 9). Posebno je prikazan algoritam pristupa bolesniku s difuznom boli u trbuhu (Slika 3), a nakon toga slijede postupnici ovisno o lokalizaciji boli prema anatomskim segmentima ili kvadrantima trbuha (Slika 4 – 9).

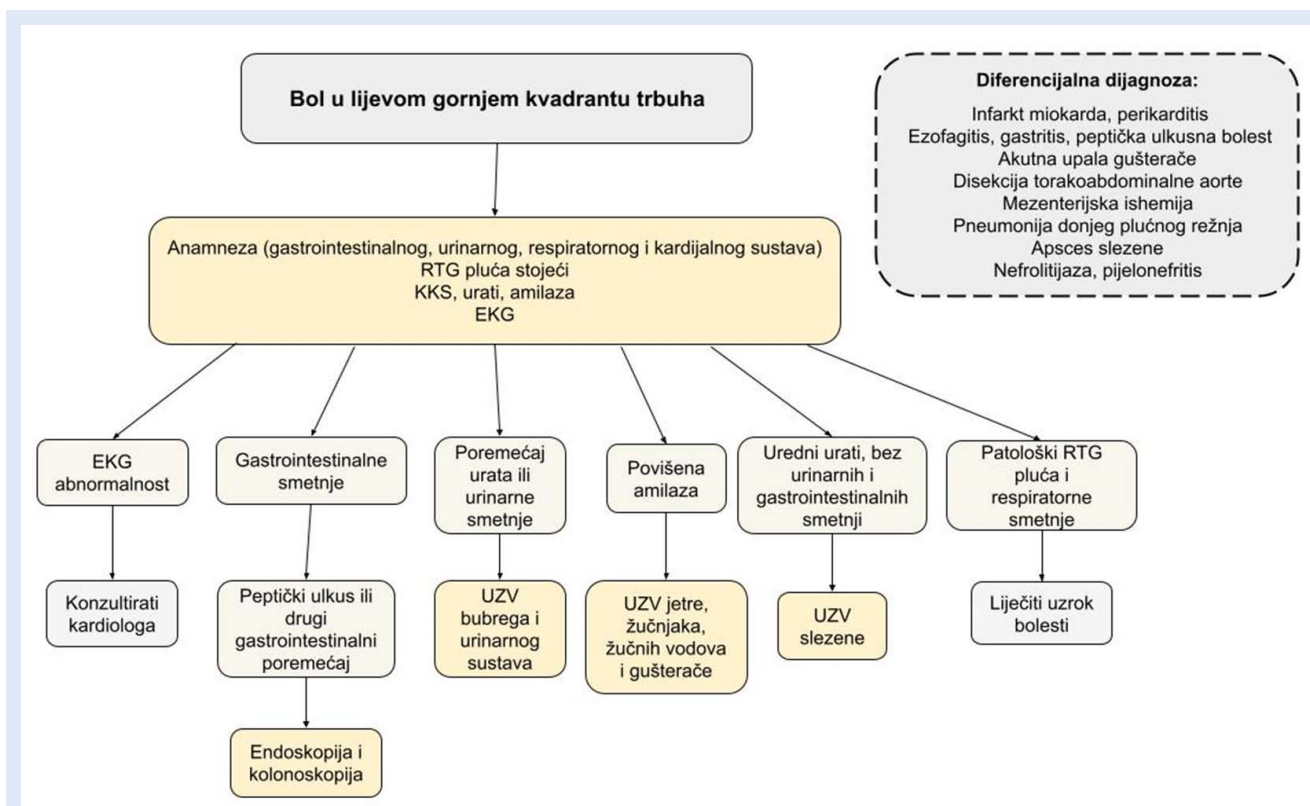
Laboratorijske pretrage

Laboratorijske su pretrage ključne u procjeni bolesnika s bolovima u trbuhu jer pridonose suženju mogućih uzroka boli i potvrđuju sumnje na određene bolesti ili poremećaje. Opseg pretraga se razlikuje i potrebno ih je usmjeriti prema dijagnozi i/ili diferencijalnoj dijagnozi na koju se sumnja. Od serumskih pretraga preporučuje se učiniti upalne pokazatelje CRP (C-reaktivni protein), diferencijalnu krvnu sliku (DKS), glukozu u krvi (GUK), elektrolite (Na⁺, K⁺, Cl⁻), bubrežne i jetrene enzime, lipaze/amilaze, laktate, analizu plinova u krvi, analizu urina te srčane en-



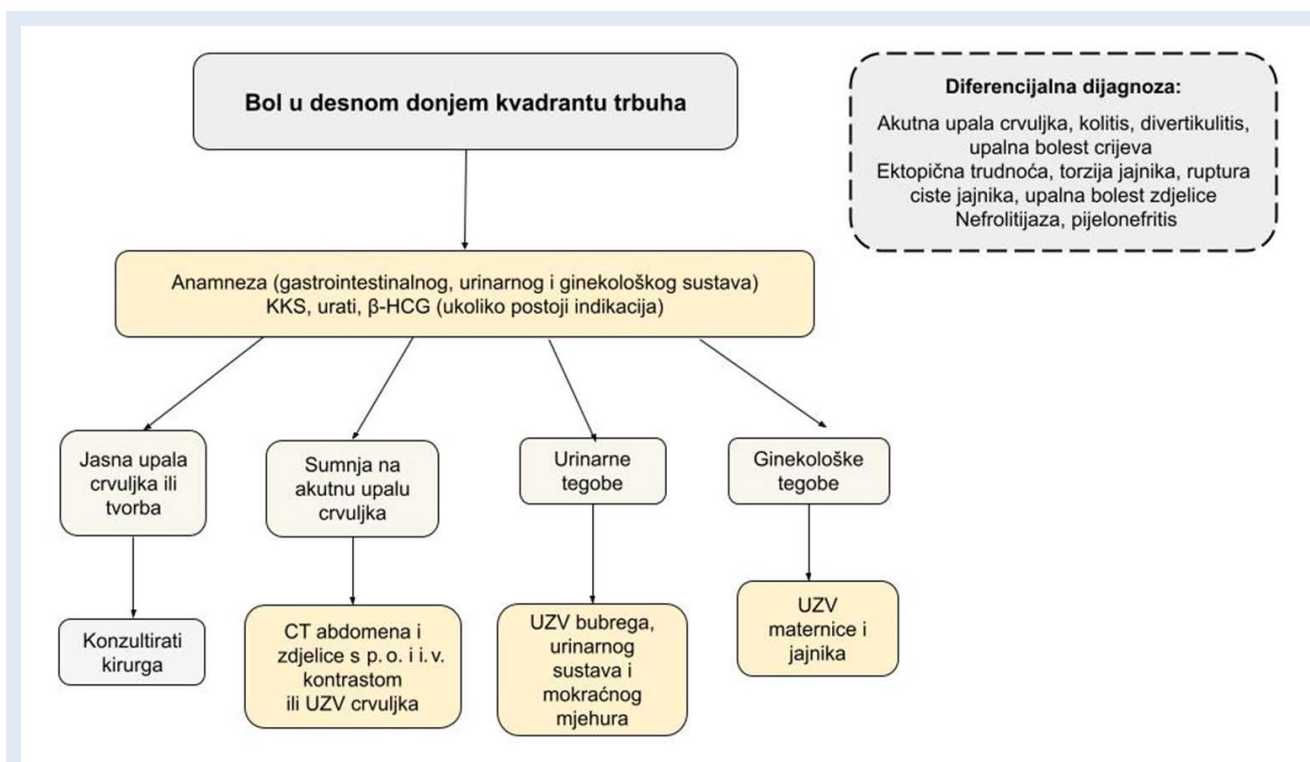
Slika 5. Algoritam postupanja kod bolova u desnom gornjem kvadrantu trbuha

RTG – nativni rendgenogram; EKG – elektrokardiogram; KKS – kompletna krvna slika; UZV – ultrazvuk; AST – aspartat-aminotransferaza; ALT – alanin-aminotransferaza; CT – kompjutorizirana tomografija; p. o. – peroralno; i. v. – intravenski



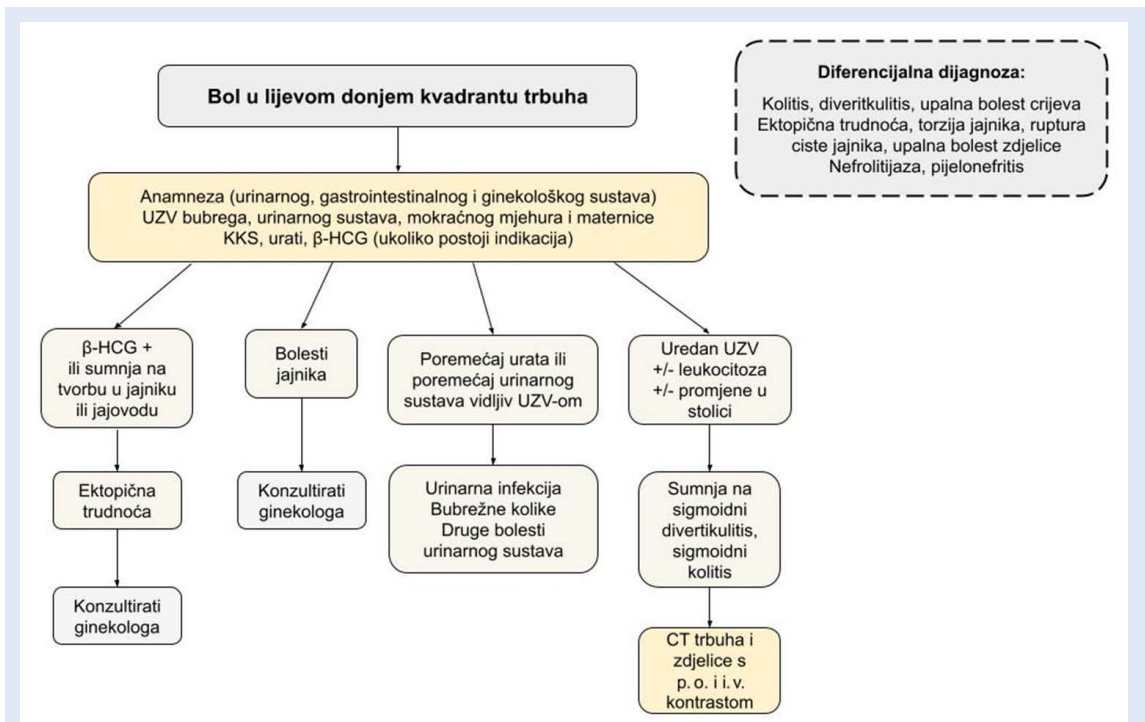
Slika 6. Algoritam postupanja kod bolova u lijevom gornjem kvadrantu trbuha

RTG – nativni rendgenogram; KKS – kompletna krvna slika; EKG – elektrokardiogram; UZV – ultrazvuk



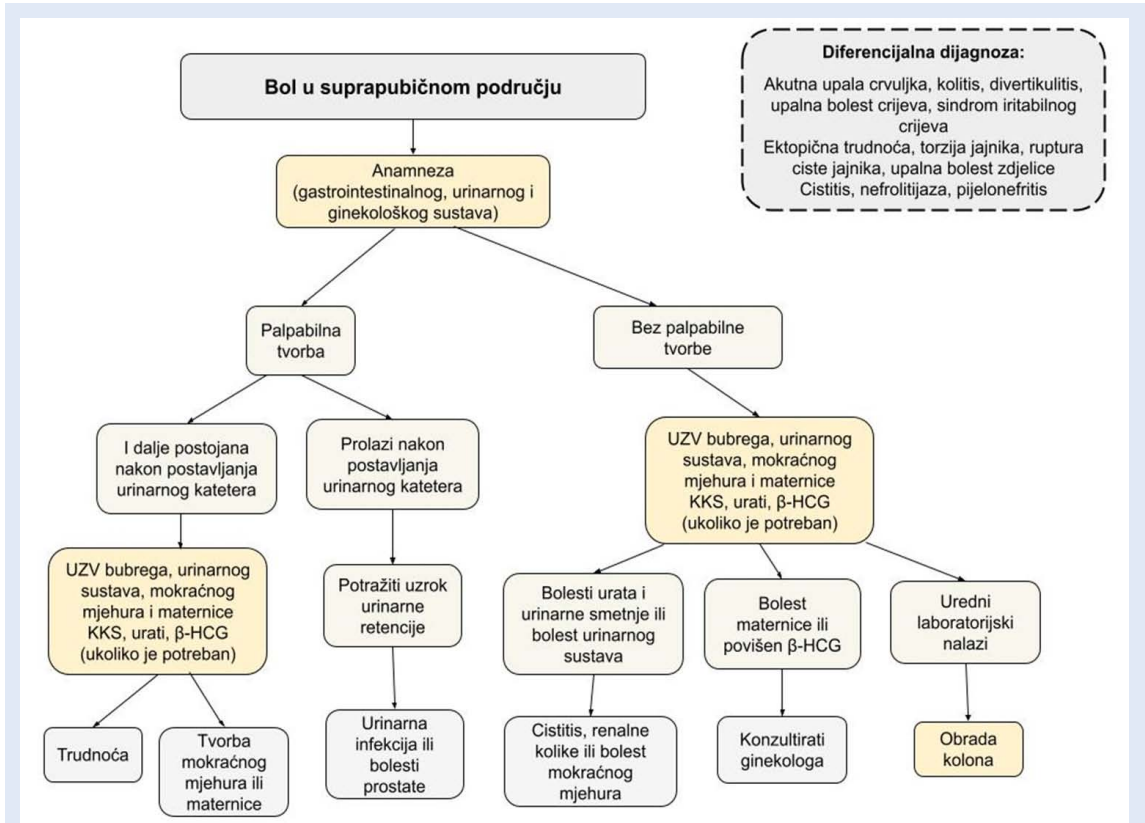
Slika 7. Algoritam postupanja kod bolova u desnom donjem kvadrantu trbuha

KKS – kompletna krvna slika; β-HCG – humani korionski gonadotropin; CT – kompjutorizirana tomografija; UZV – ultrazvuk, i. v. – intravenski, p. o. – peroralno



Slika 8. Algoritam postupanja kod bolova u lijevom donjem kvadrantu trbuha

UZV – ultrazvuk; KKS – kompletna krvna slika; β-hCG – humani korionski gonadotropin; CT – kompjutorizirana tomografija; p. o. – peroralno; i. v. – intravenski



Slika 9. Algoritam postupanja kod bolova u suprapubičnom području

UZV – ultrazvuk; KKS – kompletna krvna slika; β-hCG – humani korionski gonadotropin

Tablica 1. Laboratorijske pretrage kod bolesnika s boli u trbuhu

Standardne krvne pretrage kod boli u trbuhu	DKS	L, E, Hb, Hct, MCV, MCH, MCHC, Trc
	Elektroliti	Na ⁺ , K ⁺
	Jetreni	ukupni bilirubin, AST, ALT, ALP, LDH, (konjugirani bilirubin)
	Bubrežni	urea, kreatinin
	Upalni biljeg	CRP
	Šećer u krvi	GUK
Specifične pretrage kod boli u trbuhu	Gušterača	amilaze, lipaze (ako je trostruki porast amilaza)*
	Akutni koronarni sindrom (AKS)	(kod sumnje na AKS, boli u epigastriju) troponin T, H-FABP, kreatinin-kinaza (CK-MB), (mioglobin)
	Zatajenje srca	BNP, NT-proBNP
	Koagulacija	PV, APTV, D-dimeri, fibrinogen (sumnja na poremećaj koagulacije, DIK, plućnu emboliju ili disekciju torakoabdominalne aorte)
	Poremećaj svijesti	NH ₃ , (vitamin B12, alkohol)
	Plinska analiza krvi (ABS)	pH, PaO ₂ , PaCO ₂ , HCO ₃ ⁻ , deficit baza (BE), laktati
	Transfuzija	krvna grupa
	Kulture	hemokulture i urinokulture, bris rane

DKS – diferencijalna krvna slika; L – leukociti; E – eritrociti; Hb – hemoglobin; Hct – hematokrit; MCV (engl. *mean corpuscular volume*) – prosječni volumen eritrocita; MCH (engl. *mean corpuscular hemoglobin*) – prosječna količina hemoglobina u eritrocitu; MCHC (engl. *mean corpuscular hemoglobin concentration*) – prosječna koncentracija hemoglobina u eritrocitu; Trc – trombociti; AST – aspartat aminotransferaza; ALT – alanin-aminotransferaza; ALP – alkalna fosfataza; LDH – laktatdehidrogenaza; CRP – C-reaktivni protein; H-FABP (engl. *heart-type fatty acid-binding protein*) – srčani protein koji veže masne kiseline; BNP (engl. *B-Type Natriuretic Peptide*) – moždani natriuretski peptid; NT-proBNP (engl. *N-terminal proBrain Natriuretic Peptide*) – N-terminalni moždani natriuretski propeptid; DIK – diseminirana intravaskularna koagulopatija; PV – protrombinsko vrijeme; APTV – aktivirano parcijalno tromboplastinsko vrijeme; FDP (engl. *fibrin degradation product*) – razgradni produkti fibrina/fibrinogena; HBsAg (engl. *hepatitis B surface antigen*) – površinski antigen virusa hepatitisa B; Anti-HCV – protutijelo na hepatitis C; HIV (engl. *human immunodeficiency virus*) – virus humane imunodeficijencije; ABS – acidobazni status; BE (engl. *base excess*) – deficit baza

*prema Berlinskim smjernicama za akutnu upalu gušterače

zime po potrebi. Određivanje krvne grupe obavezno je prije operacijskog zahvata¹⁴.

Razlikujemo standardne i specifične laboratorijske pretrage u dijagnostici bolesnika s bolovima u trbuhu (Tablica 1)¹¹.

Određivanje vrijednosti prokalcitonina (PCT) od značaja je kod sumnje na perforaciju i formiranje apscesa te pomaže u procjeni težine akutne upale gušterače ili peritonitisa, dok u dijagnostici npr. akutne upale crvuljka bez sumnje na perforaciju nema prednosti pred C-reaktivnim proteinom (CRP) i leukocitima kao biljezima upale^{31, 32}. Plinska analiza krvi također je značajna u bolesnika s akutnom boli u trbuhu. Deficit baza (BE), pH i serumska vrijednost laktata važni su u dijagnozi šoka i ishemije crijeva iako vrijednosti laktata ne moraju biti povišene u početnoj fazi ishemije ili volvulusa¹¹.

Serumske amilaze i lipaze određujemo kod sumnje na akutnu upalu gušterače. Ako su serumske amilaze tri puta veće od bazalne razine, određuje

jemo i lipaze. Analiza urina korisna je u određivanju humanog korionskog gonadotropina (hCG) za potvrdu trudnoće, dok nam kvalitativne pretrage mogu govoriti u prilog postojanja mokraćnih kamenaca, infekcije u urotraktu, tj. bubrezima, mokraćovodima, mokraćnom mjehuru i uretri ili infekcije spolnog sustava (npr. epididimitis, orhitis, prostatitis)¹¹.

Elektrokardiogram

Elektrokardiogram (EKG) zauzima važno mjesto u dijagnostici bolesnika s akutnom boli u trbuhu, osobito ako se radi o boli u području epigastrija radi isključivanja akutnog infarkta donje stijenke miokarda. Osim navedenog važan je u dijagnostici fibrilacije atrijske (FA) koja može biti uzrok ishemije, odnosno infarkta crijeva, slezene ili bubrega uslijed embolijskog incidenta¹⁴.

Slikovne dijagnostike

Nativni rendgenogram (RTG) trbuha obavlja se u stojećem položaju ili na lijevom boku kod ležećih

bolesnika, a nadopunjuje se nativnom RTG snimkom srca i pluća u stojećem stavu u slučaju sumnje na gastrointestinalnu perforaciju, upalu pluća, perikarditis ili srčani udar¹⁴. Prema preporukama japanskog društva za hitnu abdominalnu medicinu, konvencionalne RTG snimke ne bi trebale biti dio rutinske obrade bolesnika s bolovima u trbuhu nego prvi izbor postaju ultrazvuk (UZV) i kompjutorizirana tomografija (CT)¹¹. Ako navedeno nije dostupno, RTG je indiciran pri sumnji na opstrukciju crijeva, ileus, perforaciju šupljeg organa, kamenca u mokraćnom sustavu ili sumnji na strano tijelo³³. Pri sumnji na perforaciju jednjaka ili želuca može se učiniti CT s peroralnim kontrastom, koristeći vodotopivo jedno kontrastno sredstvo. U slučaju povećanog rizika od aspiracije preporučuje se hipoosmolarno ili izoosmolarno kontrastno sredstvo. Nativni CT ili CT s intravenjskim ili peroralnim kontrastom važan je u dijagnostici trbušne boli kod sumnje na ishemiju ili perforaciju crijeva, potvrđivanju akutne upale crvuljka ili divertikulitisa, kamenaca u bilijarnom sustavu, akutne upale gušterače i detekciji slobodnog zraka u intraabdominalnom prostoru. Antegradna cistografija može se koristiti u dijagnostici ruptur mokraćnog mjehura. Iako ne postoji visoka razina dokaza, kalcifikati na rendgenogramu u dijagnostici bolova u trbuhu mogu ukazati na kalcifikate u ureterima, akutnu upalu crvuljka, žučnjaka, gušterače, Meckelov divertikulitis, ishemiju crijeva, rupturu aneurizme, disekciju aorte, tumorsku masu i opstrukciju ili perforaciju crijeva. Pri tome je važna pozicija, oblik i mobilnost kalcifikata¹¹.

UZV je utemeljen u dijagnostici bolova u trbuhu kod sumnje na rupturu abdominalne aneurizme ili akutnu upalu žučnjaka. Posebno se preporučuje u trudnica, mlađih žena ili djece. U slučaju peritonitisa UZV je pretraga izbora, a u slučaju da se navedenom metodom dijagnoza ne uspije postaviti preporučuje se učiniti CT abdomena ili zdjelice^{34,35}. Pri sumnji na bolest hepatobilijarnog sustava ili ginekološku patologiju preporučuje se učiniti magnetsku rezonanciju (MRI) u slučaju da se isto ne dijagnosticira CT-om ili ultrazvučnom pretragom. Također je metoda izbora u trudnica s bolovima u trbuhu iako se kod njih kao prvi izbor preporučuje transvaginalni ili transabdominalni ultrazvučni pregled^{11,36}.

7. Koji je terapijski pristup bolesniku s bolovima u trbuhu?

Terapijski pristup bolesniku s bolovima u trbuhu ovisi o uzroku boli i kliničkoj slici bolesnika. Bolesnike s indikacijom za operaciju potrebno je uputiti na operaciju, dok ostali bolesnici trebaju ciljano specifično liječenje ovisno o dijagnozi. Navedeno uključuje volumsku nadoknadu, primjenu analgetika, antiemetika ili spazmolitika zbog ublažavanja simptoma, kao i primjenu antibiotika u slučaju infektivnih uzroka bolova.

Nadoknada volumena

Hipotenzivni bolesnik, tj. bolesnik u stanju šoka i s bolovima u trbuhu, treba nadoknadu intravaskularnog volumena, kao i bolesnici s anamnezom povraćanja, inapetencije ili uslijed dehidracije posljedično smanjenom unosu tekućine zbog bolova u trbuhu i mučnine. Prilikom početne procjene potrebno je osigurati periferni venski ili intraosealni put. Centralni venski put treba osigurati kod bolesnika kod kojih se periferni venski put ne može uspostaviti, u slučaju volumne nadoknade velikom količinom kristaloida i/ili krvnih pripravaka, kod višestrukih intravenskih infuzija ili kod bolesnika za koje se očekuje primjena vazopresorne terapije. Važno je istaknuti da se intravenozna primjena tekućina i lijekova, uključujući i vazoaktivne lijekove, ne bi smjela odgađati zbog nedostupnosti centralnog venskog puta. Studije preporučuju primjenu nižih doza vazoaktivnih lijekova putem periferije u početnoj fazi liječenja, bez opasnosti od komplikacija³⁷. Preporučuju se kristaloidne balansirane otopine, npr. Ringerov laktat, Hartmannova otopina ili Plasma-Lyte, a preporučena početna količina tekućine obično se kreće 5 – 10 mL/kg/h. Albumini su indicirani u slučaju šoka kada su potrebe za volumnom nadoknadom povećane ili u slučaju hipoalbuminemije^{11,38,39}.

Ciljna vrijednost srednjeg arterijskog tlaka (engl. *mean arterial pressure*; MAP) kojom se postiže odgovarajuća perfuzija organa, iznosi 65 – 70 mmHg. Kod vrijednosti hemoglobina od 70 do 90 g/L preporučuje se procijeniti potrebu za transfuzijom eritrocita⁴⁰ u odnosu na postojeće pridružene bolesti bolesnika.

Antimikrobna terapija

U prvom satu liječenja kod sumnje na infekciju važno je započeti s empirijskom antimikrobnom terapijom (Tablica 2)⁴¹. Kod bolesnika s blagim do umjerenim intraabdominalnim infekcijama (npr. perforirani crvuljak, apsces crvuljka) bez rizika za otpornost na antibiotike ili neuspjeh liječenja, kao lijek izbora daje se piperacilin-tazobaktam ili kombinacija cefazolina, cefuroksima, ceftriaksona, ciprofloksacina ili levofloksacina s metronidazolom⁴². Kod visokorizičnih infekcija s rizikom za nepovoljne ishode ili otpornost uključuje se antibiotik s dovoljno širokom aktivnošću protiv gram-negativnih bakterija, uključujući bakterije *P. aeruginosa* i *Enterobacteriaceae*, otporne na nepseudomonalne cefalosporine. Počinje se monoterapijom piperacilin-tazobaktamom ili kombinacijom cefepima ili ceftazidima s metronidazolom. Za bolesnike koji ne podnose beta-laktame ili one koji su u riziku od infekcije patogenom koji proizvodi ESBL (engl.

Extended-spectrum beta-lactamases), lijek izbora je karbapenem (imipenem ili meropenem)⁴³.

U slučaju nemogućnosti primjene piperacilin-tazobactama ili neke od kombinacija preporučuje se primjena ertapenema (1 g i. v. / 1 x dnevno) ili meropenema (1-2 g / 3 x dnevno).

Za većinu nekomplikiranih infekcija bilijarnog sustava ne preporučuje se primjena metronidazola⁴⁴.

Analgezija

Desetljećima je postojao oprez u primjeni analgezije kod bolesnika s akutnom boli u trbuhu zbog zabrinutosti da bi analgetici mogli prikriti simptome, izmijeniti fizikalni pregled ili otežati postavljanje dijagnoze. Ovaj pristup temeljio se na teoriji da bi analgezija mogla zamaskirati simptome ozbiljnih bolesti trbuha, poput upale crvuljka ili perforacije crijeva, što bi moglo dovesti do kašnjenja u dijagnozi i liječenju navedenih stanja. Međutim, današnji pristupi naglašavaju važnost

Tablica 2. Antimikrobna empirijska terapija

	Doze
Blaga do umjerena infekcija	
Monoterapija	
Piperacilin-tazobaktamom	4,5 g i. v. / 6 sati
Kombinacija s metronidazolom	
Cefazolin	1-2 g i. v. / 8 sati
Cefuroksim	1,5 g i. v. / 8 sati
Cefriakson	2 g i. v. 1 x dnevno
Cefotaksim	2 g i. v. / 8 sati
Ciprofloksacin	400 mg i. v. / 12 sati ili 500 mg p. o. / 12 sati
Levofloksacin	750 mg i. v. ili p. o. 1 x dnevno
Plus	
Metronidazol	500 mg i. v. ili p. o. / 8 sati
Teška, visokorizična infekcija	
Monoterapija	
Piperacilin-tazobaktamom	4,5 g i. v. / 6 sati
Meropenem	1 g i. v. / 8 sati
Imipenem – cilastatin	500 mg i. v. / 6 sati
Kombinacija s metronidazolom	
Cefepim	2 g i. v. / 8 sati
Ceftazidim	2 g i. v. / 8 sati
Plus	
Metronidazol	500 mg i. v. ili p. o. / 8 sati

i. v. – intravenski; p. o. – peroralno

Tablica 3. Analgetska terapija

Indikacija	Lijek	Doze kod odraslih (> 13 godina ili > 50 kg)	Trudnice (FDA klasifikacija)
Antipiretici: kontrola temperature i analgezija			
Temperatura i blaga do umjerena bol	paracetamol	<ul style="list-style-type: none"> 1 g i. v. / p. o. / 4-6 sati maksimalno: 1 g po dozi ili 4 g tijekom dana 	C
Analgezija: doziranje prema kliničkoj slici, intenzitetu boli i odgovoru na terapiju			
Blaga bol	paracetamol	kao što je navedeno gore	C
	ketoprofen (NSAID)	<ul style="list-style-type: none"> i. m. – 100 mg jednokratno ili 50 mg/8 sati i. v. – 50 mg jednokratno ili 50 mg/8 sati maksimalno – 150 mg tijekom dana 	C
Blaga do umjerena bol	<ul style="list-style-type: none"> NSAID (ketoprofen): kao što je navedeno gore paracetamol u kombinaciji s opioidnim analgetikom 		
Umjerena do jaka bol	morfin (opioid)	<ul style="list-style-type: none"> 0,05-0,10 mg/kg i. v. uobičajena doza za odrasle: 2-5 mg i. v. svakih 5-15 min do zadovoljavajućeg odgovora 	C
	fentanil (opioid)	<ul style="list-style-type: none"> 0,3 mcg/kg i. v. uobičajena doza za odrasle: 10-25 mcg svakih 5 min do zadovoljavajućeg odgovora 	C
Antiemetik: simptomatska terapija za mučninu i povraćanje (npr. metoklopramid ili ondanzetron)			

i. v. – intravenski; p. o. – peroralno; i. m. – intramuskularno

kontrole boli kod navedenih bolesnika jer neodgovarajuće kontrolirana bol može dovesti do povećane anksioznosti, pogoršanja kliničke slike i smanjenja kvalitete života. Primjena odgovarajuće analgezije ne utječe na točnost dijagnoze ili ishod kod većine akutnih trbušnih stanja, već naprotiv, može poboljšati suradljivost bolesnika, omogućiti odgovarajući fizikalni pregled te olakšati provedbu dijagnostičkih postupaka kao što su slikovne pretrage⁴⁵.

Pomoću ljestvica za procjenu boli potrebno je odmah procijeniti jačinu boli i započeti analgetsku terapiju. Preporučuje se intravenska primjena analgetika kako bi se zaobišao gastrointestinalni sustav i postigao brz početak učinka jer je kod bolesnika s boli u trbuhu najčešće kompromitirana crijevna apsorpcija, a bolesnik koji ima mučninu ili povraća neće niti moći peroralno uzeti analgetik. Također, ako postoji velika mogućnost operacijskog zahvata ne preporučuje se peroralna terapija. Analgetsku terapiju potrebno je primijeniti prema ljestvici Svjetske zdravstvene organizacije (SZO) koja obuhvaća postupno povećanje jakosti analgetika ovisno o intenzitetu boli (Tablica 3). Prema SZO-ovoj ljestvici, analgetici se obično koriste prema sljedećem pristupu:

- blaga bol (1-3 na skali od 0 do 10): uobičajeno se koriste nesteroidni protuupalni lijekovi (npr. ibuprofen, acetaminofen) ili kombinacije analgetika i nesteroidnih protuupalnih lijekova
- umjerena bol (4-6 na skali od 0 do 10): uz nesteroidne protuupalne lijekove, može se dodati primijeniti slabiji opioidni analgetik poput tramadola
- jaka bol (7-10 na skali od 0 do 10): koriste se jači opioidni analgetici poput morfina ili fentanila.

Potrebno je prilagoditi terapiju pojedinačnim potrebama bolesnika uzimajući u obzir ne samo intenzitet boli već i druge čimbenike poput tolerancije lijeka, neželjenih učinaka i interakcija s drugim lijekovima. Osim farmakoloških terapija, mogu se primijeniti i nefarmakološki pristupi poput fizikalne terapije, relaksacijskih tehnika ili akupunkture kako bi se poboljšalo zbrinjavanje boli^{46,47}.

Paracetamol je lijek izbora za liječenje blagih do umjerenih bolova. Kod liječenja jakih bolova kombinira se s opioidnim analgeticima, čime smanjuje potrebnu dozu opioida za 20 %^{45,48}. Prema FDA (engl. *Food and Drug Administration*) klasifikaciji ubraja se u C kategoriju lijekova, što znači da je primjena u trudnica moguća ako je to

klinički potrebno, ali je potrebno primjenjivati lijek u najmanjoj učinkovitoj dozi.

Nesteroidni protuupalni lijekovi kao što su ibuprofen, diklofenak, ketoprofen i naproksen koriste se za liječenje blage do umjerene boli⁴⁹. U kombinaciji s opioidnim analgeticima smanjuju potrebnu vršnu dozu opioida u liječenju jakih bolova. Indicirani su za liječenje boli uzrokovane renalnim kolikama, a kontraindicirani su kod bolesnika s peptičkim ulkusom, krvarenjem iz gastrointestinalnog sustava te u bolesnika s upalnim bolestima crijeva. Prema FDA klasifikaciji, ubrajaju se u C kategoriju lijekova. Kontraindicirani su za primjenu u 3. tromjesečju trudnoće.

Metamizol je lijek izbora za liječenje blage do umjerene boli, a u kombinaciji s opioidnim analgeticima može se koristiti za liječenje jakih bolova. Koristi se u analgetskoj terapiji renalnih kolika i kod akutne upale gušterače⁵⁰. Kontraindiciran je kod trudnica u trećem tromjesečju.

Opioidni analgetici su skupina lijekova koja postiže analgetski učinak djelovanjem na opioidne receptore u središnjem živčanom sustavu. Primjenjuju se u terapiji umjereno jake do iznimno jake boli. Za umjereno jaku bol preporučuju se slabi opiodi poput tramadola, a za iznimno jake bolove preporučuje se morfij i fentanil. U kombinaciji s paracetamolom, NSAID-ima ili metamizolom moguće je postići bolji analgetski učinak. Neželjene učinke moguće je smanjiti sporijom injekcijom lijeka ili u infuziji te primjenom metoklopramida ili ondansetrona u slučaju mučnine i povraćanja. Prema FDA klasifikaciji pripadaju C kategoriji lijekova⁵¹⁻⁵³.

ZAKLJUČAK

Ovaj rad predstavlja praktične kliničke smjernice za dijagnostiku i liječenje bolesnika s akutnim abdomenom. Budući da se pristup bolesnicima s akutnom boli u trbuhu razlikuje i često ovisi o stavovima liječnika, cilj ovih smjernica bio je stvoriti standardiziran pristup koji će omogućiti brže postavljanje dijagnoze, optimizaciju terapije i samim time poboljšati kvalitetu hitne medicinske skrbi za navedene bolesnike, a ujedno poslužiti kao podsjetnik liječnicima u hitnoj medicinskoj službi na moguća stanja koja dovode do kliničke slike akutnog abdomena.

Izjava o sukobu interesa: Autori izjavljuju kako ne postoji sukob interesa.

LITERATURA

1. Milić D, Mirat J, Včev A. Interna medicina-udžbenik za studente medicine. Osijek: Medicinski fakultet Osijek, 2021.
2. Kendall JL, Moeira ME. Evaluation of the adult with nontraumatic abdominal or flank pain in the emergency department. *In: UpToDate, Zachrisson KS, Khurana B eds. UpToDate [Internet]. Waltham, MA: UpToDate; 2023 [cited 2023 Aug 12]. Available from: <https://www.uptodate.com/contents/evaluation-of-the-adult-with-nontraumatic-abdominal-or-flank-pain-in-the-emergency-department>.*
3. Powers RD, Guertler AT. Abdominal pain in the ED: stability and change over 20 years. *Am J Emerg Med* 1995;13:301-3.
4. Irvin TT. Abdominal pain: a surgical audit of 1190 emergency admissions. *Br J Surg* 1989;76:1121-5.
5. Sanson TG, O'Keefe KP. Evaluation of abdominal pain in the elderly. *Emerg Med Clin North Am* 1996;14:615-27.
6. Fenyö G. Acute abdominal disease in the elderly: experience from two series in Stockholm. *Am J Surg* 1982;143:751-4.
7. Spangler R, Van Pham T, Khoujah D, Martinez JP. Abdominal emergencies in the geriatric patient. *Int J Emerg Med* 2014;7:43.
8. Yew KS, George MK, Allred HB. Acute Abdominal Pain in Adults: Evaluation and Diagnosis. *Am Fam Physician* 2023;107:585-596.
9. Penner RM, Fishman MB. Evaluation of the adult with abdominal pain. *In: UpToDate, Aurebach AD, Aronson MD eds. UpToDate [Internet]. Waltham, MA: UpToDate; 2023 [cited 2023 Aug 12]. Available from: <https://www.uptodate.com/contents/evaluation-of-the-adult-with-abdominal-pain>.*
10. Cartwright SL, Knudson MP. Evaluation of acute abdominal pain in adults. *Am Fam Physician* 2008;77:971-8.
11. Mayumi T, Yoshida M, Tazuma S, Furukawa A, Nishii O, Shigematsu K et al. Practice Guidelines for Primary Care of Acute Abdomen 2015. *J Hepatobiliary Pancreat Sci* 2016;23:3-36.
12. Grundmann RT, Petersen M, Lippert H, Meyer F. [The acute (surgical) abdomen – Epidemiology, diagnosis and general principles of management]. *Z Gastroenterol* 2010;48:696–706.
13. Adam Neseck V, Bošan-Kilibarda I. Škola hitne medicine Modul 3. Akutna stanja u abdomenu. Zagreb: Hrvatski liječnički zbor; Hrvatsko društvo za hitnu medicinu, 2016.
14. Šoša T, Sutlić Ž, Stanec Z, Tonković I. Kirurgija. Zagreb: Naklada Ljevak, 2007.
15. Makrauer FL, Greenberger NJ. Acute Abdominal Pain: Basic Principles & Current Challenges. *In: Greenberger NJ, Blumberg RS, Burakoff R (eds). Current Diagnosis & Treatment: Gastroenterology, Hepatology, & Endoscopy. 3rd Edition. New York: McGraw-Hill, 2016.*
16. King KE, Wightman JM. Abdominal pain. *In: Marx JA (ed). Rosen's emergency medicine: concepts and clinical practice. 6th Edition. Philadelphia: Mosby Elsevier, 2006; 209–18.*

17. Laurell H, Hansson LE, Gunnarsson U. Diagnostic pitfalls and accuracy of diagnosis in acute abdominal pain. *Scand J Gastroenterol* 2006;41:1126-31.
18. Hustey FM, Meldon SW, Banet GA, Gerson LW, Blanda M, Lewis LM. The use of abdominal computed tomography in older ED patients with acute abdominal pain. *Am J Emerg Med* 2005;23:259-65.
19. Anand K, Stevens B, McGrath PJ. Pain in Neonates and Infants: Pain Research and Clinical Management Series. New York: Elsevier, 2007;68-75.
20. Farley H, Zubrow MT, Gies J, Kolm P, Mascioli S, Mahoney DD et al. Emergency department tachypnea predicts transfer to a higher level of care in the first 24 hours after ED admission. *Acad Emerg Med* 2010;17:718-22.
21. Trowbridge RL, Ruttconski NK, Shojania KG. Does this patient have acute cholecystitis? *JAMA* 2003;289:80-86.
22. Hatchimonji JS, Dumas RP, Kaufman EJ, Scantling D, Stoecker JB, Holena DN. Questioning dogma: does a GCS of 8 require intubation? *Eur J Trauma Emerg Surg* 2021;47:2073-2079.
23. Chawla R, Dixit SB, Zirpe KG, Chaudhry D, Khilnani GC, Mehta Y et al. ISCCM Guidelines for the Use of Non-invasive Ventilation in Acute Respiratory Failure in Adult ICUs. *Indian J Crit Care Med* 2020;24:61-81.
24. Kresovich-Wendler K, Levitt MA, Yearly L. An evaluation of clinical predictors to determine need for rectal temperature measurement in the emergency department. *Am J Emerg Med* 1989;7:391-4.
25. Macaluso CR, McNamara RM. Evaluation and management of acute abdominal pain in the emergency department. *Int J Gen Med* 2012;5:789-97.
26. Quaas J, Lanigan M, Newman D, McOsker J, Babayev R, Mason C. Utility of the digital rectal examination in the evaluation of undifferentiated abdominal pain. *Am J Emerg Med* 2009;27:1125-9.
27. Gans LS, Pols MA, Stoker J, Boermeester MA. Guideline for the Diagnostic Pathway in Patients with Acute Abdominal Pain. *Dig Surg* 2015;32:23-31.
28. Eskelinen M, Ikonen J, Lipponen P. Contributions of history-taking, physical examination, and computer assistance to diagnosis of acute small-bowel obstruction. A prospective study of 1333 patients with acute abdominal pain. *Scand J Gastroenterol* 1994;29:715-21.
29. Lee DG, Jeon SH, Lee CH, Lee SJ, Kim JI, Chang SG. Acute Pyelonephritis: Clinical Characteristics and the Role of the Surgical Treatment. *J Korean Med Sci* 2009;24:296-301.
30. Vaghef-Davari F, Ahmadi-Amoli H, Sharifi A, Teymouri F, Paprouschi N. Approach to Acute Abdominal Pain: Practical Algorithms. *Adv J Emerg Med* 2019;4:29.
31. Yu CW, Juan LI, Wu MH, Shen CJ, Wu JY, Lee CC. Systematic review and meta-analysis of the diagnostic accuracy of procalcitonin, C-reactive protein and white blood cell count for suspected acute appendicitis. *Br J Surg* 2013;100:322-9.
32. Mofidi R, Suttie SA, Patil PV, Ogston S, Parks RW. The value of procalcitonin at predicting the severity of acute pancreatitis and development of infected pancreatic necrosis: systematic review. *Surgery* 2009;146:72-81.
33. Laméris W, van Randen A, van Es HW, van Heesewijk JP, van Ramshorst B, Bouma WH et al. OPTIMA study group. Imaging strategies for detection of urgent conditions in patients with acute abdominal pain: diagnostic accuracy study. *BMJ* 2009;338:2431.
34. Lindelius A, Törngren S, Pettersson H, Adami J. Role of surgeon-performed ultrasound on further management of patients with acute abdominal pain: a randomised controlled clinical trial. *Emerg Med J* 2009;26:561-6.
35. Mazzei MA, Guerrini S, Cioffi Squitieri N, Cagini L, Macarini L, Coppolino F et al. The role of US examination in the management of acute abdomen. *Crit Ultrasound J* 2013;5:6.
36. Harringa JB, Bracken RL, Markhardt BK, Ziemlewicz TJ, Lubner M, Chiu A et al. Magnetic resonance imaging versus computed tomography and ultrasound for the diagnosis of female pelvic pathology. *Emerg Radiol* 2021;28:789-796.
37. Lewis T, Merchan C, Altshuler D, Papadopoulos J. Safety of the Peripheral Administration of Vasopressor Agents. *J Intensive Care Med* 2019;34:26-33.
38. Gattas DJ, Dan A, Myburgh J, Billot L, Lo S, Finfer S et al. Fluid resuscitation with 6 % hydroxyethyl starch (130/0.4 and 130/0.42) in acutely ill patients: systematic review of effects on mortality and treatment with renal replacement therapy. *Intensive Care Med* 2013;39:558-68.
39. Myburgh JA, Finfer S, Bellomo R, Billot L, Cass A, Gattas D et al. Hydroxyethyl starch or saline for fluid resuscitation in intensive care. *N Engl J Med* 2012;367:1901-11.
40. Villanueva C, Colomo A, Bosch A, Concepción M, Hernandez-Gea V, Aracil C et al. Transfusion strategies for acute upper gastrointestinal bleeding. *N Engl J Med* 2013;368:11-21.
41. Evans L, Rhodes A, Alhazzani W, Antonelli M, Coopersmith CM, French C et al. Surviving Sepsis Campaign: International Guidelines for Management of Sepsis and Septic Shock 2021. *Crit Care Med* 2021; 49:1063-1143.
42. Ohlin B, Cederberg A, Forssell H, Solhaug JH, Tveit E. Piperacillin/tazobactam compared with cefuroxime/ metronidazole in the treatment of intra-abdominal infections. *Eur J Surg* 1999;165:875-84.
43. Sartelli M, Catena F, Abu-Zidan FM, Ansaloni L, Biffi WL, Boermeester MA et al. Management of intra-abdominal infections: recommendations by the WSES 2016 consensus conference. *World J Emerg Surg* 2017;12:22.
44. Golan Y. Empiric therapy for hospital-acquired, Gram-negative complicated intra-abdominal infection and complicated urinary tract infections: a systematic literature review of current and emerging treatment options. *BMC Infect Dis* 2015;15:313.
45. Elia N, Lysakowski C, Tramèr MR. Does multimodal analgesia with acetaminophen, nonsteroidal antiinflammatory drugs, or selective cyclooxygenase-2 inhibitors and patient-controlled analgesia morphine offer advantages over morphine alone? Meta-analyses of randomized trials. *Anesthesiology* 2005;103:1296-304.
46. Hachimi-Idrissi S, Coffey F, Hautz WE, Leach R, Sauter TC, Sforzi I et al. Approaching acute pain in emergency settings: European Society for Emergency Medicine (EUSEM) guidelines-part 1: assessment. *Intern Emerg Med* 2020;15:1125-1139.
47. Hachimi-Idrissi S, Dobias V, Hautz WE, Leach R, Sauter TC, Sforzi I et al. Approaching acute pain in emergency settings; European Society for Emergency Medicine (EUSEM) guidelines-part 2: management and recommendations. *Intern Emerg Med* 2020;15: 1141-1155.

48. Moizo E, Berti M, Marchetti C, Deni F, Albertin A, Muzzolon F et al. Acute Pain Service and multimodal therapy for postsurgical pain control: evaluation of protocol efficacy. *Minerva Anesthesiol* 2004;70:779-87.
49. Shapiro A, Zohar E, Hoppenstein D, Ifrach N, Jedeikin R, Fredman B. A comparison of three techniques for acute postoperative pain control following major abdominal surgery. *J Clin Anesth* 2003;15:345-50.
50. Meng W, Yuan J, Zhang C, Bai Z, Zhou W, Yan J et al. Parenteral analgesics for pain relief in acute pancreatitis: a systematic review. *Pancreatology* 2013;13:201-6.
51. Aghamohammadi D, Gholipouri C, Hosseinzadeh H, Khajehee MA, Ghabili K, Golzari SE. An Evaluation of the Effect of Morphine on Abdominal Pain and Peritoneal Irritation Signs in Patients with Acute Surgical Abdomen. *J Cardiovasc Thorac Res* 2012;4:45-8.
52. Hachimi-Idrissi S, Dobias V, Hautz WE, Leach R, Sauter TC, Sforzi I et al. Approaching acute pain in emergency settings; European Society for Emergency Medicine (EUSEM) guidelines-part 2: management and recommendations. *Intern Emerg Med* 2020;15:1141-1155.
53. Owada Y, Murata Y, Hamaguchi Y, Yamada K, Inomata S, Ogawa K et al. Comparison of postoperative analgesic effects of thoracic epidural analgesia and rectus sheath block in laparoscopic abdominal surgery: A randomized controlled noninferiority trial. *Asian J Endosc Surg* 2023;16:423-431.