

# Bolno rame

---

**Mokrović, Hrvoje; Gulan, Gordan; Jotanović, Zdravko; Dragičević, Marin**

*Source / Izvornik:* **Medicina Fluminensis : Medicina Fluminensis, 2009, 45, 323 - 327**

**Journal article, Published version**

**Rad u časopisu, Objavljena verzija rada (izdavačev PDF)**

*Permanent link / Trajna poveznica:* <https://urn.nsk.hr/urn:nbn:hr:184:034691>

*Rights / Prava:* [In copyright](#)/[Zaštićeno autorskim pravom.](#)

*Download date / Datum preuzimanja:* **2025-02-07**



*Repository / Repozitorij:*

[Repository of the University of Rijeka, Faculty of Medicine - FMRI Repository](#)



# Bolno rame

## Shoulder pain

Hrvoje Mokrović<sup>1\*</sup>, Gordan Gulan<sup>1</sup>, Zdravko Jotanović<sup>1</sup>, Marin Dragičević<sup>2</sup>

<sup>1</sup>Klinika za ortopediju Lovran

<sup>2</sup>Medicinski fakultet Sveučilišta u Rijeci

Prispjelo: 20. 7. 2009.

Prihvaćeno: 30. 9. 2009.

**Sažetak.** Bolno rame je jedno od najčešćih stanja s kojim se susreću liječnici u ortopediji i čini oko 20% patologije koštano-mišićnog sustava. Rameni je zglob zahvaljujući svojim biomehaničkim osobinama najpokretljiviji zglob u ljudskom tijelu, no ujedno i relativno nestabilan zglob, što ga čini posebno osjetljivim na ozljede. Uzroci bolnog ramena mogu biti različiti: upala i lezija tetiva rotatorne manžete, bolesti akromioklavikularnog zgloba, adhesivni kapsulitis, nestabilnosti ramena te artroza glenohumeralnog zgloba. Kliničkom slikom dominira bolnost uz koju je često prisutna smanjena gibljivost ramenog zgloba. S obzirom na važnu ulogu ramena u svakodnevnim aktivnostima iznimno je važno na vrijeme prepoznati uzrok bolnog ramena te započeti s adekvatnim liječenjem.

**Ključne riječi:** bolno rame, glenohumeralni zglob, rotatorna manžeta

**Abstract.** Shoulder pain is one of the most common causes why people come to visit orthopaedic surgeons. It makes approximately 20% of musculoskeletal pathology. The shoulder's biomechanical characteristics make it the most mobile joint but also one of the most unstable. The resulting 'freedom of movement' of the joint predisposes it to a variety of conditions. The causes of shoulder pain are: rotator cuff disorders, acromioclavicular joint disease, "frozen shoulder" and glenohumeral arthrosis. Shoulder problems tend to present mainly as pain, but it is not uncommon to have associated stiffness and restriction of movement. Due to the pivotal role the shoulder has in daily activities, it is essential that a good diagnosis of the principal shoulder pathology is made and a prompt recovery is started.

**Key words:** glenohumeral joint, rotator cuff, shoulder pain

Adresa za dopisivanje:

\***Hrvoje Mokrović, dr. med.**

Klinika za ortopediju Lovran,

Maršala Tita 1, 51 450 Lovran

*e-mail:* hrvoje.mokrovic@ri.t-com.hr

<http://hrcak.srce.hr/medicina>

## UVOD

Bolno rame jedno je od najčešćih stanja s kojim se susreću liječnici u ortopedi i čini oko 20% patologije koštano-mišićnog sustava<sup>1</sup>. Smatra se da oko 1% populacije starije od 45 godina svake godine odlazi liječniku zbog bolova u ramenu. Najčešći uzroci bolnog ramena su upala i lezija tetiva rotatorne manžete, bolesti akromioklavikularnog zgloba, adhesivni kapsulitis poznat pod nazivom "smrznuto rame" te artroza glenohumeralnog zgloba<sup>2</sup>. Bolovi u ramenu češće se javljaju u osoba koje se bave određenim zanimanjima, pa su tako češći u građevinskih radnika, frizera, konobara, osoba koje dulje vrijeme rade za kompjutorom, sportaša<sup>1-3</sup>. Funkcija ramena izuzetno je važna ne samo tijekom rada ili sporta, već i tijekom obavljanju svakodnevnih aktivnosti, a između ostalog tijekom hranjenja, obavljanja osobne higijene i oblačenja, pa je zbog toga bitno na vrijeme prepoznati uzrok bolnog ramena i započeti s adekvatnim liječenjem.

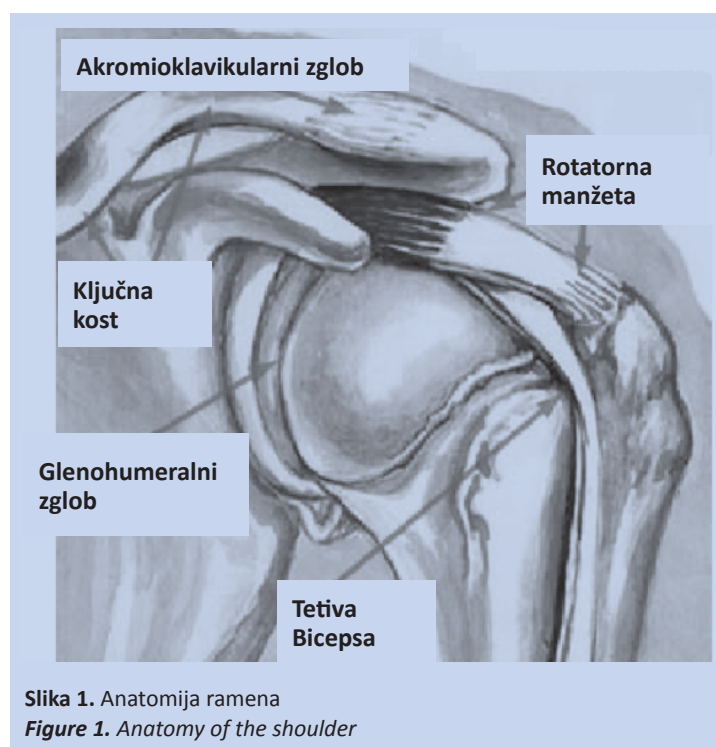
## FUNKCIONALNA ANATOMIJA

Rameni zglob je viseći zglob, specifičnih anatomskih osobina koje mu omogućuju veliku gibljivost. Rame je najpokretljiviji zglob u ljudskom tijelu zahvaljujući nesrazmjeru zglobnih tijela i obilatosti zglobne kapsule, što ga ujedno čini i relativno nestabilnim zglobom, posebno osjetljivim na ozljede<sup>1</sup>. Kao funkcionalnu cjelinu rame u širem smislu čine četiri zglobova: glenohumeralni, akromioklavikularni, skapulotorakalni i sternoklavikularni zglob koji usklađenim djelovanjem omogućavaju izvođenje pokreta. Najveći i najvažniji zglob je glenohumeralni kojeg čine *caput humeri* nadlaktične kosti i *cavum glenoidale* lopatice. Glena lopatice je manja i izrazito plitka u odnosu na konveksitet glave humerusa. Njezina zglobna površina pokriva trećinu zglobne površine glave humerusa, te su za normalno odvijanje kretnji odgovorne okolne strukture koje stabiliziraju rame<sup>4,5</sup>. Ulogu stabilizatora ramena imaju ligamentarno-labralni kompleks i rotatorna manžeta, tj. tetivno-mišićna ovojnica koja gotovo sa svih strana obavija i pojačava zglobnu kapsulu. Ligamenti koji sudjeluju u statičkoj stabilizaciji ramena su gornji, srednji i donji glenohumeralni ligament koji čine pojačanja zglobne kapsule, dok labrum glenoida koji čini njezin vezivno-hrsk-

vični rub povećava konveksitet iste i omogućuje veću kongruentnost zglobnih tijela<sup>4</sup>. Rotatorna manžeta sastoji se od četiriju mišića. S prednje strane nalazi se tetiva mišića supskapularisa, s gornje strane tetiva supraspinatusa, a sa stražnje strane tetive infraspinatusa i teres minora. Njihova uloga je da dinamički stabiliziraju rame tako što prilikom izvođenja kretnji fiksiraju i centriraju glavu humerusa u središtu glene skapule u najstabilniju poziciju<sup>6</sup>. Rame dodatno stabiliziraju i mišići rotatori skapule: *trapezius*, *romboideus* i *serratus ante-*

Bolno rame predstavlja 20% patologije muskuloskeletalnog sustava u ambulanti liječnika obiteljske medicine.

*rior* koji stabiliziraju lopaticu prilikom izvođenja pokreta. Prednji i donji dio glenohumeralnog zgloba najslabije je osiguran, pa su tu najčešća iskakanja glave humerusa prilikom ozljeda<sup>4</sup>. Važnu ulogu za normalno funkcioniranje ramenog zgloba imaju i burze koje se nalaze oko zglobne čahure, a koje umanjuju trenje okolnih tetiva prilikom izvođenja kretnji, pri čemu su subakromijalna i subdeltoidna burza iznimno značajne za funkciju rotatorne manžete jer omogućuju njezino glatko prolaženje ispod akromioklavikularnog luka pri podizanju ruke (slika 1).



Slika 1. Anatomija ramena  
Figure 1. Anatomy of the shoulder

## ETIOLOGIJA

Predisponirajući faktori za razvoj bolnog ramena su nošenje tereta, učestalo izvođenje pokreta s uzdignutom rukom te izloženost vibracijama<sup>2</sup>. Poznato je da su neka zanimanja rizična za pojavu bolnog ramena, pa je bolno rame češće u građevinskih radnika, frizera, konobara, osoba koje dulje vremena rade za kompjutorom, sportaša (bacačke atletske discipline, rukomet, vaterpolo, odbojka, tenis)<sup>1</sup>. Češće se javlja u žen-

Zbog nesrazmjera zglobnih tijela i obilatosti zglobne kapsule rame je najpokretljiviji zglob, što ga ujedno čini i relativno nestabilnim zglobovom, posebno osjetljivim na ozljede.

skoj populaciji<sup>3</sup>. Jedan od uzroka bolnog ramena mogu biti bolesti rotatorne manžete. U 80% slučajeva radi se o kalcificirajućem tendinitisu ili rupturi tetiva rotatorne manžete različitog stupnja koja, ako se ne liječi pravodobno i na ispravan način, može dovesti do razvoja artropatije. Artropatija je stanje koje karakteriziraju degenerativne promjene na zglobnoj hrskavici i kosti koje nastaju kao posljedica rupture tetiva rotatorne manžete. Ostali uzroci bolnog ramena su: subakromijalni sindrom sraza, adhezivni kapsulitis ramena, osteoartroza glenohumeralnog zgloba, nestabilnost ramena te prijelomi i luksacije<sup>1,2</sup>. Bolnost u ramenu može biti povezana i s bolestima vezanim uz vratnu ili torakalnu kralježnicu pri čemu se bol projicira u rame. Kod osoba mlađih od 30 godina najčešći uzrok bolnosti u ramenu je njegova nestabilnost, u dobi između 30. i 60. godine života bolnost je češće povezana s rotatornom manžetom, dok je u starijoj dobi iznad 60 godina najčešći uzrok artroza glenohumeralnog zgloba<sup>2</sup> (slika 2a i b; tablica 1).

Predisponirajući faktori za razvoj bolnog ramena su nošenje tereta, učestalo izvođenje pokreta s uzdignutom rukom te izloženost vibracijama.

Kliničkom slikom dominira bolnost ramena uz koju je često prisutna i smanjena gibljivost.

## KLINIČKA SLIKA

Kliničkom slikom dominira bolnost ramena uz koju je često prisutna i smanjena gibljivost. Bol ramena koji se širi prema vratu, a praćen je trncima duž ruke, govori u prilog bolesti vratne kralježnice, dok se smetnje kojima je uzrok u samom ramenu najčešće projiciraju u područje deltoidnog mišića. Bolnost u prednjem dijelu ramena koja se javlja prilikom abdukcije i vanjske rotacije ramena ukazuje na leziju rotatorne manžete. Aktivne kretnje su smanjenog opsega u odnosu na pasivne, a često se kod rupture rotatorne manžete vidi i atrofija mišića ramena<sup>1,2</sup>. Bolno podizanje ruke iznad ramena udruženo s lokalnom osjetljivošću na palpaciju u subakromijalnom području ukazuje na sindrom subakromijalnog sraza<sup>1</sup>. Bolnost praćena jednakomjernom ograničenošću pasivnih i aktivnih kretnji u svim ravninama uz česte noćne bolove govori u prilog adhezivnom kapsulitisu koji se još naziva i "smrznuto rame". Bolovi u ramenu praćeni osjećajem koji bolesnici često opisuju kao "strah od iskakanja" ramena prilikom podizanja ruke ukazuju na nestabilnost ramena. U slučaju artroze glenohumeralnog zgloba bolnost se javlja postupno, praćena smanjenjem gibljivosti uz krepitacije prilikom izvođenja kretnji (tablica 2).

## DIJAGNOSTIKA

### ANAMNEZA

Iz anamneze se saznaje radi li se o traumi ili su smetnje nastupile postupno, upoznaje se učestalost smetnji, karakter bola, prisutnost noćnih bolova, mogućnost izvođenja kretnji, moguće prisustvo osjećaja nestabilnosti ramena i dr.

### INSPEKCIJA

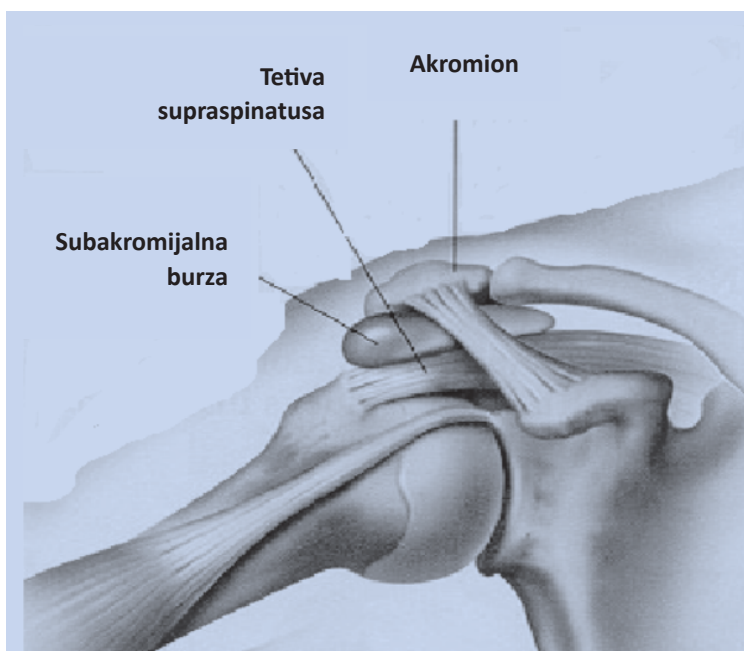
Inspekcijom se promatra držanje bolesnika, simetričnost ramena, trofiku mišićature, obraća se pažnja na konture ramena.

### PALPACIJA

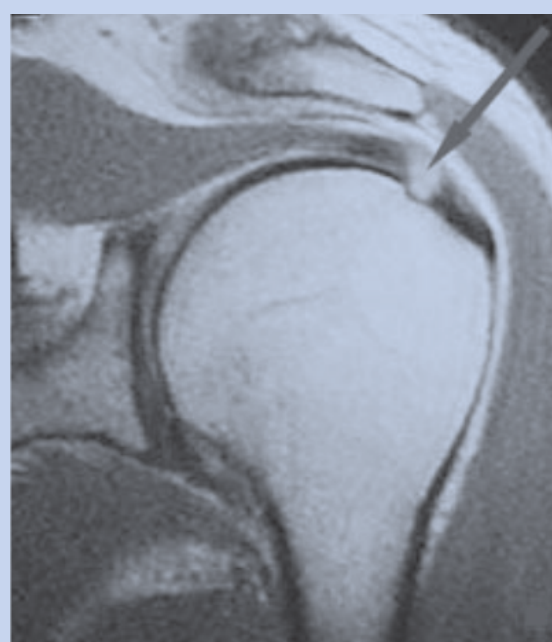Palpacija se izvodi u mirovanju i pokretu. Palpiraju se sve strukture ramenog zgloba od medialno prema lateralno redom; sternoklavikularni zglob, klavikulu, akromioklavikularni zglob, korakoidni nastavak, akromion, tetive i njihova hvatišta.

**Tablica 1.** Prikaz bolesti rotatorne manžete**Table 1.** Disorders of the rotatory cuff

BOLESTI ROTATORNE MANŽETE						
TENDINITIS		RUPTURE ROTATORNE MANŽETE			ROTATORNA ARTROPATIJA	
kalcificirajući	mehanički podražaj	parcijalne		potpune	postraumatska	degenerativna
		površne	intratetivne	na zglobnoj strani		



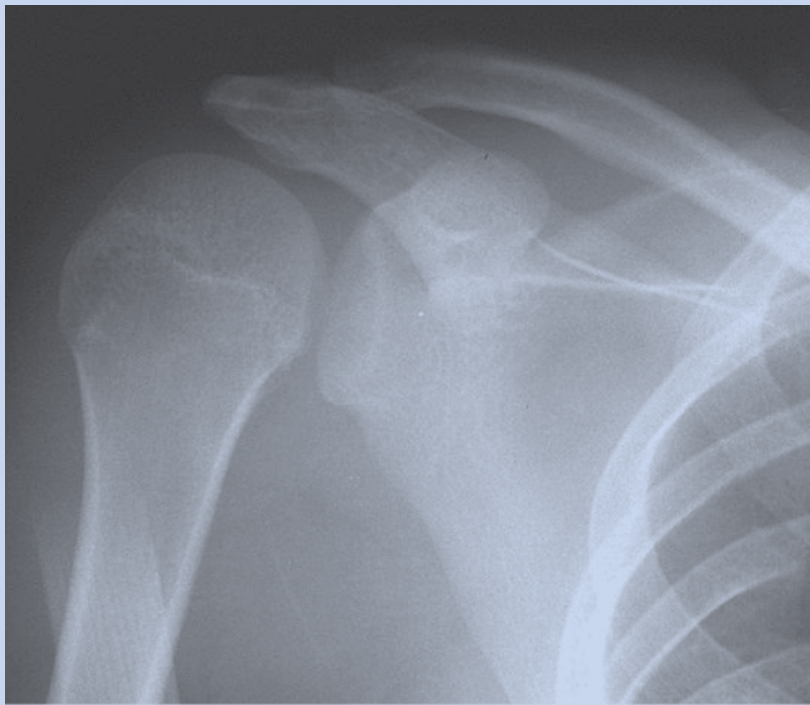
**Slika 2a.** Subakromijalni sindrom sraza  
**Figure 2a.** Subacromial impingement



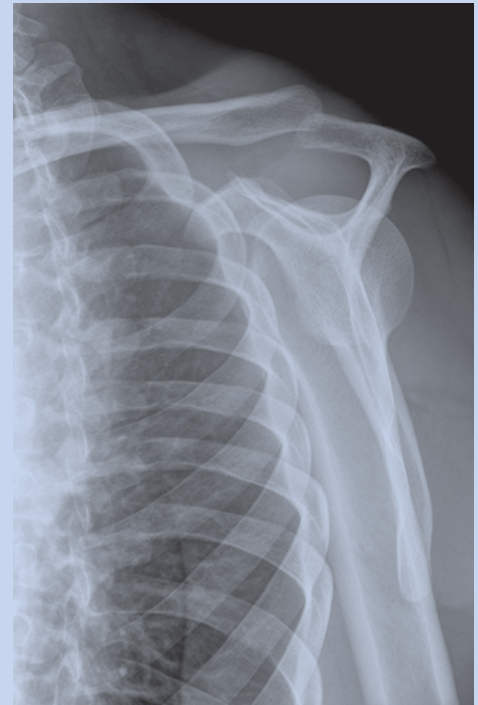**Slika 2b.** Lezija rotatorne manžete MRI  
**Figure 2b.** Rotator cuff tear, MRI

**Tablica 2.** Tipična klinička slika i uzroci bolnog ramena s obzirom na dob**Table 2.** History of shoulder pain considering age

BOLNO RAME			
< 30 godina	30 - 60 godina	40 - 60 godina	> 60 godina
trauma u anamnezi, osjećaj nelagode prilikom podizanja ruke, test straha pozitivan	bolnost na palpaciju u anterolateralnom dijelu, aktivna abdukcija i fleksija bolne i ograničene, pozitivni testovi za rotatornu manžetu	difuzna bolnost, aktivne i pasivne kretnje jednakomjerno ograničene	kreptacije prilikom izvođenja kretnji, progresivno ograničenje gibljivosti uz bolnost, noćni bolovi
NESTABILNOST RAMENA	ROTATORNA MANŽETA	SMRZNUTO RAME	GLENOHUMERALNA ARTROZA



**Slika 3a.** RTG ramena (AP)  
**Figure 3a.** Shoulder AP X-ray



**Slika 3b.** RTG ramena (skapulolateralna)  
**Figure 3b.** Scapulolateral X-ray

**Tablica 3.** Neki od specifičnih testova

**Table 3.** Specific tests

<p><b>Testovi za rotatornu manžetu</b></p>	<p><b>Test supraspinatusa / empty can test</b> – bolesnik postavi ruku u antefleksiju u kut od 90° s podlakticom u pronaciji i palcem okrenutim prema dolje. Bolesnik pokušava daljnju antefleksiju protiv otpora. Bolnost prilikom izvođenja ukazuje na leziju m. supraspinatusa.</p> <p><b>Test infraspinatusa</b> – bolesnik drži ruke aducirane uz tijelo flektirane u laktu pod 90° te pokušava vanjsku rotaciju ramena protiv otpora. Bolnost prilikom izvođenja ukazuje na lezije m. infraspinatusa.</p> <p><b>Subskapularis lift-off test</b> – bolesnik drži ruku savijenu na leđima i zatim je pokušava odmaknuti od leđa.</p> <p><b>Znak padajuće ruke</b> – ispitivač abducira bolesnikovu ruku u ramenu do 90° te je zatim pušta, tražeći od bolesnika da je zadrži u tom položaju. Pozitivan u slučaju naglog pada ruke što ukazuje na masivnu rupturu tetiva rotatorne manžete.</p>
<p><b>Testovi za subakromijalni sraz</b></p>	<p><b>Neerov znak</b> - ispitivač elevira ruku bolesnika u ramenu, dok istovremeno drugom rukom fiksira lopaticu. Pozitivan u slučaju bolnosti zbog sraza velikog trohantera o akromion.</p>
<p><b>Testovi za nestabilnost ramena</b></p>	<p><b>Test straha / apprehension test</b> – bolesnik podigne ruku u abdukciju i vanjsku rotaciju, ispitivač jednom rukom stabilizira lopaticu, a palcem druge ruke gura glavu humerusa prema naprijed. Pozitivan u slučaju bolnosti i osjećaja nelagode što ukazuje na prednju nestabilnost.</p> <p><b>Test stražnje i prednje ladice</b> – ispitivač jednom rukom stabilizira lopaticu, a drugom rukom glavu humerusa pomiče prema natrag i naprijed. Pozitivan u slučaju nestabilnosti.</p> <p><b>Test žljeba</b> - bolesnik drži ruku uz tijelo, a ispitivač vuče ruku prema distalno; ako je pozitivan ispod akromiona se javlja brazda. Ukazuje na donju nestabilnost ramena.</p>
<p><b>Testovi za leziju tetive bicepsa</b></p>	<p><b>Yergasonov test</b> – bolesnik drži ruku uz tijelo flektiranu u laktu pod 90° te pokušava supinaciju podlaktice protiv otpora. Bolnost u ramenu u području duge glave tetive bicepsa ukazuje na tendinitis ili ozljedu tetive bicepsa.</p> <p><b>Speedov test</b> – bolesnik ima ispruženu ruku u laktu te pokušava flektirati podlakticu protiv otpora dok istovremeno ispitivač palpira polazište duge glave tetive bicepsa na prednjoj strani ramena. U slučaju bolnosti ukazuje na tendinitis ili ozljedu tetive bicepsa.</p> <p><b>Popajev znak</b> – prilikom fleksije ruke u laktu s podlakticom u supinaciji vidljiva na nadlaktici izbočina u slučaju rupture m. bicepsa.</p>

## KRETNJE

Određuje se opseg kretnji pri čemu razlikujemo aktivnu i pasivnu pokretljivost u ramenom zglobo. Normalna aktivna pokretljivost iznosi prilikom fleksije 160°-180°, prilikom ekstenzije 40°-60°, prilikom abdukcije 160°-180°, prilikom adukcije 20°-40°, prilikom vanjske i unutrašnje rotacije 90°. Ograničena elevacija ramena, kretnja u kojoj dolazi do podizanja ruke u skapularnoj ravnini i normalno iznosi 180°, ukazuje na smetnje kojima je uzrok akromioklavikularni zglob. Položaj ruke u unutarnjoj rotaciji iz koje je neizvediva vanjska rotacija upućuje na stražnju luksaciju ramena. Oslabljena abdukcija i vanjska rotacija pojavljuju se kod lezija rotatorne manžete.

## SPECIFIČNI TESTOVI

Izvođenje specifičnih testova točnije može ukazati na uzrok bolnog ramena.

*Neurološkim pregledom* isključuje se moguće oštećenje korjenova spinalnih živaca koji čine Brahijalni snop (C5-Th1).

*Rendgenske snimke* - standardno se koriste snimke u anteroposteriornoj projekciji koja može biti u neutralnom položaju, vanjskoj ili unutrašnjoj rotaciji ramena. Po potrebi se koriste i dodatne projekcije kao što su axilarne i skapulolateralne snimke ramena.

*UTZ* se koristi za prikazivanje mekih struktura kao što su tetive i tetivna hvatišta, zglobna kapsula, labrum.

- *CT* je značajan u prikazu koštanih struktura.
- *MRI* snimke detaljnije prikazuju meke strukture. U slučaju istezanja ligamenata i mišića vidljiv je edem, a kod rupture mišićnih vlakana i tetiva vidljiva su mjesta rupture.
- Prednost je *artroskopije ramena* u tome što istovremeno omogućuje otkrivanje uzroka i li-

ječenje patoloških promjena u ramenu (slika 3a i b; tablica 3).

## LIJEČENJE

Ovisno o etiologiji i stadiju bolesti liječenje može biti konzervativno ili kirurško. Konzervativno liječenje sastoji se u *mirovanju, medikamentoznoj terapiji* u kojoj se koriste analgetici (NSAID) *per os*, a koji djeluju tako da koče sintezu prostaglandina odgovornog za senzibilizaciju nociceptora i snižavanje praga za bol, *lokalno injiciranje* anestetika koji se daju samostalno ili u kombinaciji s kortikosteroidima koji imaju protuupalno i antiedematozno djelovanje<sup>7</sup>, te *fizikalnoj terapiji* (elektroterapija, terapija svjetlom, zvukom, toplinom)<sup>8</sup>.

Kirurško liječenje može biti otvorenom metodom ili artroskopsko. Prednost artroskopske tehnike ja u tome što uz minimalnu invazivnost omogućuje detaljan uvid u zglob te brz oporavak bolesnika.

## LITERATURA

1. Vassallo K. Shoulder pain in general practice. *Malta Medical Journal* 2008;20:28-36.
2. Mitchell C, Adebajo A, Hay E, Carr A. Shoulder pain: diagnosis and management in primary care. *BMJ* 2005; 331:1124-8.
3. Bongers PM. The cost of shoulder pain at work. *BMJ* 2001;322:64-5.
4. Rockwood CA, Matsen FA. *The Shoulder*. 2th Edition. Philadelphia: Saunders Company, 1998;233-63.
5. Dempster WT. Mechanisms of shoulder movement. *Arch Phys Med Rehabil* 1965;46:46-70.
6. Nakajima T, Rokuuma N, Hamada K. Histologic and biomechanical characteristics of the supraspinatus tendon. *J Shoulder Elbow Surg* 1994;3:79-87.
7. Tallia AF, Cardone DA. Diagnostic and Therapeutic Injection of the Shoulder Region. *American family physician* 2003;67:1271-8.
8. Fongemie AE, Buss DD, Rolnick SJ. Management of Shoulder Impingement Syndrome and Rotator Cuff Tears. *American family physician* 1998;57:667-79.