

Ultrazvučno vođena minimalno invazivna kirurška tehnika vađenja konaca kao uzroka sekundarnog infekta na mjestu tendorafije rupturirane Ahilove tetive

Kirin, Ivan; Protić, Alen; Šustić, Alan

Source / Izvornik: **Medicina Fluminensis : Medicina Fluminensis, 2009, 45, 192 - 195**

Journal article, Published version

Rad u časopisu, Objavljena verzija rada (izdavačev PDF)

Permanent link / Trajna poveznica: <https://um.nsk.hr/um:nbn:hr:184:248972>

Rights / Prava: [In copyright](#) / [Zaštićeno autorskim pravom](#).

Download date / Datum preuzimanja: **2025-03-01**



Repository / Repozitorij:

[Repository of the University of Rijeka, Faculty of Medicine - FMRI Repository](#)



Ultrazvučno vođena minimalno invazivna kirurška tehnika vađenja konaca kao uzroka sekundarnog infekta na mjestu tendorafije rupturirane Ahilove tetive

Minimally invasive ultrasound guided surgery for extracting stitches as a cause of secondary infections after tendoraphy of the Achilles tendon rupture

Ivan Kirin¹, Alen Protić^{2*}, Alan Šustić²

¹Klinika za kirurgiju,
Klinički bolnički centar Rijeka

²Klinika za anesteziologiju i intenzivno liječenje,
Klinički bolnički centar Rijeka

Primljeno: 6. 2. 2009.

Prihvaćeno: 7. 4. 2009.

Adresa za dopisivanje:

Alen Protić, dr. med.,

Klinika za anesteziologiju i intenzivno

liječenje, KBC Rijeka,

Tome Strižića 3, 51000 Rijeka

e-mail: alenp@medri.hr

<http://hrcak.srce.hr/medicina>

SAŽETAK. Cilj: Prikazati mogućnosti korištenja ultrazvuka u rješavanju kasnih komplikacija nakon kirurškog zbrinjavanja rupturirane Ahilove tetive. **Prikaz slučaja:** U radu su prikazana dva bolesnika kod kojih se nakon šest i pet godina na mjestu kirurške intervencije zbog rupture Ahilove tetive razvio upalni proces uz formiranje apscesa. Ultrazvučnim pregledom se u oba bolesnika dijagnosticira postojanje apscesa i stranog tijela u smislu zaostalog konca. Pod kontrolom ultrazvuka u operacijskoj dvorani minimalno invazivnim kirurškim pristupom izvade se svi zaostali konci i drenira formirani apsces. **Rasprava:** Klasični kirurški zahvat je invazivan s mogućnošću propagacije infekcije prema zdravom tkivu te uz mogućnost pogreške u smislu nenalaženja svih zaostalih konaca uzročnika upalnog odgovora. Prikazom ovih dvaju slučajeva dokazali smo da, osim u dijagnostičke svrhe, ultrazvuk može poslužiti i kao pomoć pri samom kirurškom postupku u cilju izvođenja minimalno invazivnog kirurškog zahvata. **Zaključak:** U prikazu slučaja upućuje se na potencijalnu vrijednost minimalno invazivne kirurške tehnike pod kontrolom ultrazvuka kojom se mogu izvaditi zaostali konci i drenirati nastali apsces u bolesnika.

Ključne riječi: apsces zbog kirurškog konca, minimalno invazivna kirurgija, vađenje šavova, ultrazvuk Ahilove tetive, ultrazvučno vođena kirurgija

SUMMARY. Aim: To evaluate the use of ultrasound in management of the long term complications after surgical procedure of the ruptured Achilles tendon. **Case report:** Authors report two cases of patients who developed tissue inflammation and abscess six and five years after surgery following rupture of the Achilles tendon. Ultrasound examination of the Achilles tendon confirmed abscess and foreign body (stitch) in both patients. A minimally invasive ultrasound guided technique was used for extracting all stitches and drainage of the present abscess in both patients. **Discussion:** The classical surgical approach is an invasive procedure with high possibility of widespreading infection into the healthy tissue. There is also the possibility of not finding all stitches which cause inflammation. These two cases emphasize the use of ultrasound not only for diagnosis but also as a help, during the minimally invasive surgical procedure. **Conclusion:** In this case report we point out the potential value of the minimally invasive ultrasound guided surgery for extracting stitches and drainage of the present abscesses in both patients.

Key words: extracting stitches, minimally invasive surgery, stitch abscess, ultrasound guided surgery, ultrasound of Achilles tendon

UVOD

Reakcija tkiva na strano tijelo (konac) je različita i može dovesti do stvaranja apscesa¹. Prilikom rekonstrukcije rupturirane Ahilove tetive često se zbog biomehaničkih razloga i mogućnosti rane rehabilitacije upotrebljavaju neresorptivni konci². Ultrazvučna dijagnostika pokazala se metodom izbora pri pregledu mekotkivnih struktura, ali i u dijagnostici stranog tijela kao što je konac^{3,4}. Liječenje formiranog apscesa i dijagnosticiranog stranog tijela do sada je uvijek zahtijevalo operacijski zahvat kojim se eksplorira područje navedene patologije uz traženje stranog tijela prepariranjem tkiva i na posljeticu drenira apsces⁵.

PRIKAZ SLUČAJA

PRIKAZ PRVOG SLUČAJA

Četrdesetpetogodišnji muškarac dolazi na ultrazvučni pregled na koji ga upućuje traumatolog zbog bolnosti i otekline u području stražnjeg dijela distalne trećine lijeve potkoljenice. Bolesnik je operiran prije šest godina zbog rupture Ahilove tetive. Ultrazvučnim pregledom utvrdi se hipoeohogenicitet i posumnja na formirani apsces (slika 1). Istim pregledom postavi se sumnja na postojanje stranog tijela (konca) dublje od apscesa u području projekcije Ahilove tetive (slika 2). Bolesnika se uputi na elektivni operacijski zahvat. Nakon provedenih mjera prijeoperacijske pripreme bolesnik se podvrgne operacijskom zahvatu u spinalnoj anesteziji (Carbostesin 0.5% 12 mg). Tijekom operacije učini se rez dužine 5 cm, eksploriraju se upalom zahvaćene strukture, pronađe se i izvadi zaostali konac. Drenira se abscedirajuća formacija uz uzimanje brisa te daljnje terapije prema antibiogramu. Bolesnik se nakon poslijeoperacijskog oporavka uz terapiju prema protokolu peti dan otpušta na ambulantno liječenje. Trideset dana po operacijskom zahvatu bolesnik dolazi na kontrolni ultrazvučni pregled zbog ponovne bolnosti i crvenila iste regije. Kontrolnim ultrazvučnim pregledom vidi se ponovno formiranje apscesa uz ponovni prikaz stranog tijela (konca). Učini se prijeoperacijska priprema i bolesnika se uputi na ponovni operacijski zahvat. Prije početka operacijskog zahvata bolesnik dobije regionalnu anesteziju pod kontrolom ultrazvuka (*in-line* tehnikom) u obliku poplitealnog bloka (Bupivacain 0.5% 75 mg i Lidocain 2% 300 mg). Nakon pripreme operacijskog polja sterilno se pripremi ultra-

zvučna sonda i locira se strano tijelo. Učini se minimalni rez dužine 1 cm u liniji ultrazvučnog snopa distalno od ultrazvučno vidljivog konca. Kirurškim instrumentom (jednozubom kukicom) se pod kontrolom ultrazvuka (*in-line* tehnika) dolazi do konca koji se zakvači i izvuče na površinu. Okom vidljiv konac uhvati se peanom, presječe i tehnikom namotavanja na pean izvuče kroz minimalni kirurški rez. Ultrazvukom se provjeri cijelo mjesto oko apscesa i ustanovi se da nema znakova prisustva stranoga tijela u ispitivanoj regiji. U cilju drenaže apscesa, koji

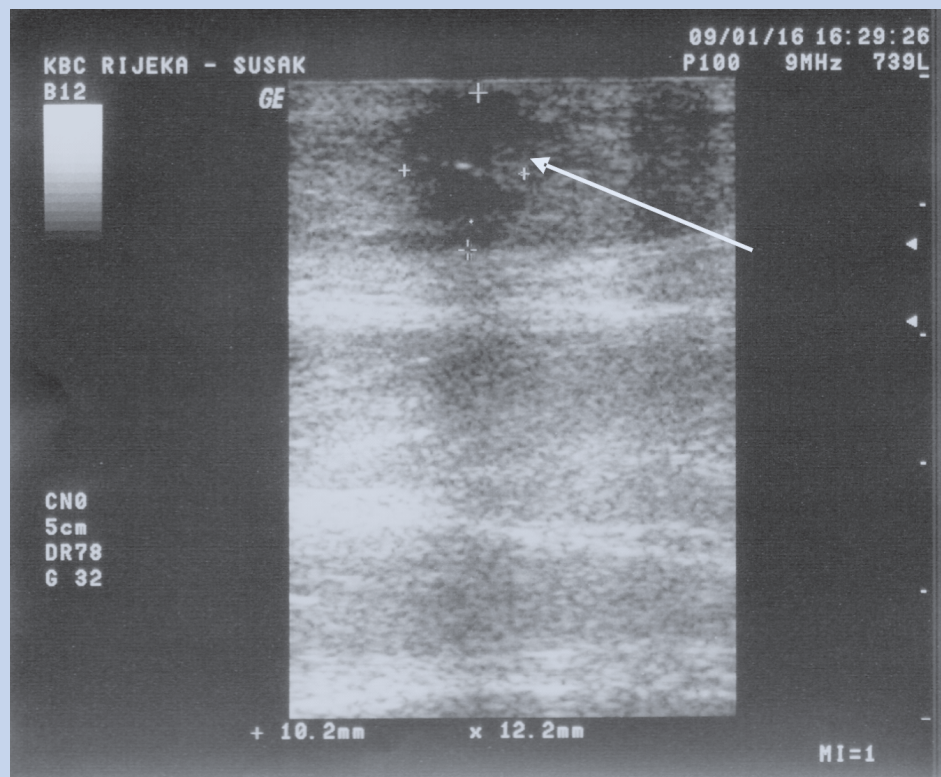
Ultrazvučna dijagnostika metoda je izbora u dijagnostici kirurškog konca kao stranog tijela i formiranih abscesa u mekotkivnim strukturama. Dosadašnje liječenje navedene patologije obuhvaćalo je klasični kirurški zahvat u smislu eksploracije regije i drenaže abscesa. Ultrazvuk nalazi mjesto i u terapijskom postupku odstranjivanja konca kao uzročnika upalnog odgovora u tkivu.

Navođenjem kirurškog instrumenta pod kontrolom ultrazvuka moguće je intraoperacijski, minimalno invazivno odstraniti zaostale šavove Ahilove tetive te precizno drenirati formirane abscese. Ultrazvučnom kontrolom na samom kraju operacijskog zahvata dodatno se provjerava postojanje ili nepostojanje zaostalih konaca ili abscesa čime se smanjuje mogućnost za eventualnim ponavljanjem kirurškog zahvata.

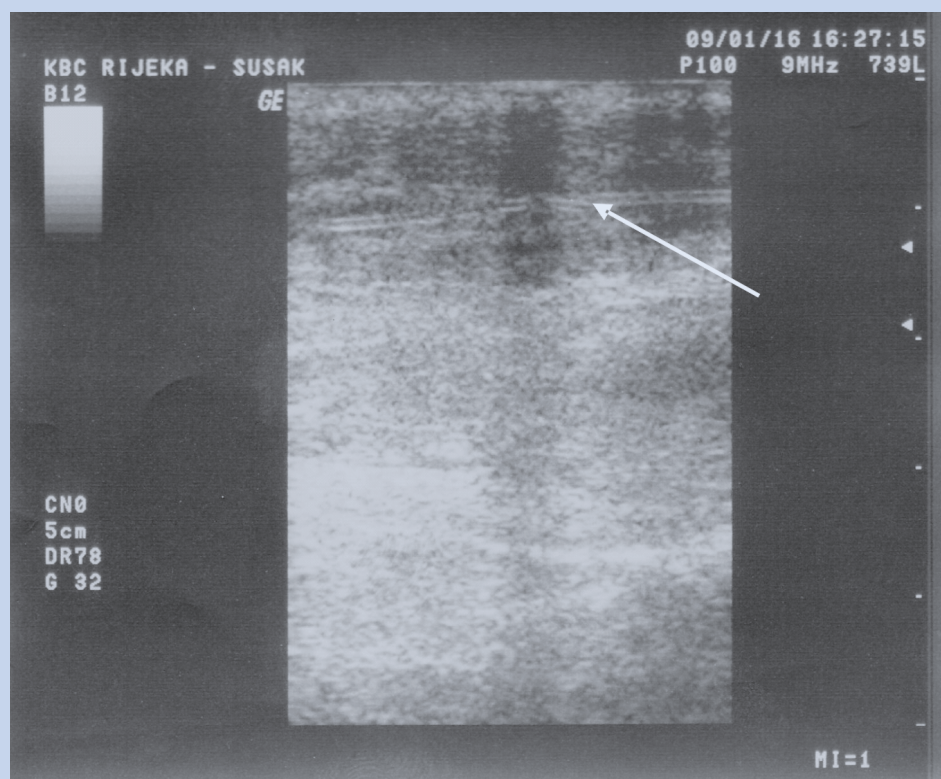
se prvotno precizno prikaže ultrazvukom, učini se dodatna incizija od 1 cm u sredini apscesa. Bolesniku se intraoperativno uzme bris apscesa te se primijene antibiotici prema antibiogramu. Nakon prelijanja tijekom sljedeća tri dana, bolesnik se otpušta iz bolnice na ambulantno liječenje. Kontrolnim kliničkim i ultrazvučnim pregledom nakon trideset dana ne nalazi se znakova upalnog procesa niti stranog tijela u području dotadašnje patologije.

PRIKAZ DRUGOG SLUČAJA

Pedesettogodišnji muškarac dolazi na ultrazvučni pregled na koji ga upućuje traumatolog zbog bolnosti i otoka u području stražnjeg dijela distalne trećine lijeve potkoljenice. Bolesnik je prije pet godina podvrgnut operacijskom zahvatu zbog rupture Ahilove tetive lijeve potkoljenice. Ultrazvučnim



Slika 1. Strelica na slici prikazuje apsidirajuću formaciju
Figure 1. Arrow on the picture shows the abscess



Slika 2. Strelica na slici prikazuje kirurški konac
Figure 2. Arrow on the picture shows the surgical suture

pregledom, kao i u prethodnom slučaju, utvrdi se hipoeohogenicitet i posumnja na formirani apsces. Istim pregledom postavi se sumnja na postojanje stranog tijela (konca) u strukturama koje bi odgovarale Ahilovoj tetivi. Učini se prijeoperacijska priprema i bolesnika se uputi na operacijski zahvat. Prije početka operacijskog zahvata, kao i u prethodnom slučaju, bolesnik dobiva regionalnu anestezijsku pod kontrolom ultrazvuka (*in-line* tehnikom) u obliku poplitealnog bloka (Bupivacain 0.5% 50 mg i Lidocain 2% 200 mg). Nakon pripreme operacijskog polja sterilno se pripremi ultrazvučna sonda kojom se locira strano tijelo. Učini se minimalna incizija dužine 1 cm u liniji ultrazvučnog snopa distalno od ultrazvukom vidljivog konca kao i u prethodnom slučaju. Kirurškim instrumentom (jednozubom kukicom) pod kontrolom ultrazvuka (*in-line* tehnika) dolazi se do konca koji se zakvači i izvuče na površinu. Okom vidljiv konac uhvati se peanom, presječe i tehnikom namotavanja na pean izvuče kroz minimalni kirurški rez. Ultrazvukom se provjeri cijelo mjesto oko apscesa i ustanovi se da nema znakova stranog tijela u ispitivanoj regiji. Kroz prvotno učinjeni rez dužine 1 cm uspije se drenirati abscedirajuća formacija te se istovremeno uzima bris apscesa. Postoperativno se primjene antibiotici prema antibiogramu. Bolesnika se previja tijekom sljedeća četiri dana nakon čega se otpušta iz bolnice na ambulantno liječenje. Kontrolnim kliničkim i ultrazvučnim pregledom nakon trideset dana ne nalazi se znakova upalnog procesa niti starog tijela u području dotadašnje patologije.

RASPRAVA

Navedena patologija do sada se rješavala klasičnim kirurškim zahvatom⁵⁻⁷. Klasični kirurški zahvat je invazivan s mogućnošću propagacije infekcije prema zdravom tkivu te uz mogućnost pogreške u smislu nenalaženja svih konaca koji su bili vidljivi na ultrazvuku kao što je to prikazano u prvom slučaju. Minimalno invazivna tehnika u smislu endoskopskog pristupa inficiranom mekom tkivu uz popratnu ultrazvučnu evaluaciju pokazala se boljim izborom od otvorene kirurške tehnike⁸. Prikazom ovih dvaju slučajeva dokazali smo da, osim u dijagnostičke svrhe, ultrazvuk može poslužiti i kao pomoć pri samom kirurškom postupku radi izvođenja minimalno invazivnog kirurškog zahvata⁹. Intraoperacijski primijenjen, ultrazvuk olakšava pronalaženje patologije dublje u tkivima

kroz koja dobro prolazi ultrazvučni snop, uključujući i moždano tkivo¹⁰. Navođenjem kirurškog instrumenta pod kontrolom ultrazvuka uz minimalnu inciziju kože može se doći do zaostalog konca u dubljim potkožnim strukturama kao što je Ahilova tetiva i izvaditi ga bez veće destrukcije tkiva. Osim navedenog vađenja konca, ultrazvukom se u operacijskoj dvorani može preciznije locirati prijeoperacijski dijagnosticirani apsces i samim time najučinkovitije drenirati. Na posljeticu ultrazvučna intraoperacijska kontrola cijelog operacijskog polja onemogućava pogrešku u smislu zaostalih konaca kao i klinički neprepoznatih dubljih apscesa.

ZAKLJUČAK

Ovaj prikaz dvaju slučajeva ukazuje na potencijalnu vrijednost ultrazvuka u smislu navođenja kirurškog instrumenta tijekom operacijskog postupka čime se otvara mogućnost minimalno invazivnog kirurškog postupka pri vađenju zaostalih konaca, uzročnika upalnog odgovora okolnog tkiva.

LITERATURA

1. Ramirez-Schrempp D, Dorfman DH, Baker WE, Liteplo AS. Ultrasound soft tissue applications in the pediatric emergency department: to drain or not to drain? *Pediatr Emerg Care* 2009;25:44-8.
2. Shepard ME, Lindsey DP, Chou LB. Biomechanical comparison of the simple running and cross-stitch epitenon sutures in achilles tendon repairs. *Foot Ankle Int* 2008;29:513-7.
3. Shinohara H, Matsuo K, Kikuchi N. Absorbable and non-absorbable buried sutures for primary cleft lip repair. *Ann Plast Surg* 1996;36:44-6.
4. Hsu TC, Wang CL, Wang TG, Shieh FJ. Sonographic detection of a stitch abscess. *J Clin Ultrasound* 1998;26:225-7.
5. Nagar H. Stitch granulomas following inguinal herniotomy: a 10-year review. *J Pediatr Surg* 1993;28:1505-7.
6. Khalil PN, Huber-Wagner S, Altheim S, Bürklein D, Siebeck M, Hallfeldt K et al. Diagnostic and treatment options for skin and soft tissue abscesses in injecting drug users with consideration of the natural history and concomitant risk factors. *Eur J Med Res* 2008;13:415-24.
7. Brook I. Microbiology and management of soft tissue and muscle infections. *Int J Surg* 2008;6:328-38.
8. Sazhin VP, Zhabolenko VP, Sazhin AV, Avdovenko AL, Lurishchev VA, Karlov DI et al. Ultrasound evaluation of traumatic process course after endoscopic operations for pyoinflammatory diseases of soft tissues. *Khirurgiia (Mosk)* 2008;12:4-7.
9. Della Santa D, Rossi F, Carlucci F, Vignoli M, Kircher P. Ultrasound-guided retrieval of plant awns. *Vet Radiol Ultrasound* 2008;49:484-6.
10. Jagannathan J, Sanghvi NT, Crum LA, Yen CP, Medel R, Dumont AS et al. High-intensity focused ultrasound surgery of the brain: part 1--A historical perspective with modern applications. *Neurosurgery* 2009;64:201-10.