

Uloga TDP-43 proteinopatije u razvoju neuroupale i neurodegeneracije u modelu ponavljajuće blage traumatske ozljede mozga u miša

Špeh, Gabriela

Master's thesis / Diplomski rad

2024

Degree Grantor / Ustanova koja je dodijelila akademski / stručni stupanj: **University of Rijeka, Faculty of Medicine / Sveučilište u Rijeci, Medicinski fakultet**

Permanent link / Trajna poveznica: <https://um.nsk.hr/um:nbn:hr:184:740249>

Rights / Prava: [In copyright](#) / [Zaštićeno autorskim pravom.](#)

Download date / Datum preuzimanja: **2024-10-02**



Repository / Repozitorij:

[Repository of the University of Rijeka, Faculty of Medicine - FMRI Repository](#)



SVEUČILIŠTE U RIJECI
MEDICINSKI FAKULTET
SVEUČILIŠNI DIPLOMSKI STUDIJ
SANITARNOG INŽENJERSTVA

Gabriela Špeh

ULOGA TDP-43 PROTEINOPATIJE U RAZVOJU NEUROUPALE I
NEURODEGENERACIJE U MODELU PONAVLJAJUĆE BLAGE TRAUMATSKE
OZLJEDE MOZGA U MIŠA

Diplomski rad

Rijeka, 2024.

Mentor rada: prof. dr. sc. Kristina Pilipović, dr. med.

Ko-mentor: dr. sc. Jelena Rajič Bumber, dipl. ing. biol.

Diplomski rad obranjen je dana 16.09.2024. na Medicinskom fakultetu u Rijeci, pred povjerenstvom u sastavu:

1. _____

2. _____

3. _____

Rad sadrži 47 stranica, 12 slika, 2 tablice, 86 literaturnih navoda.

Predgovor

Rad je učinjen na Zavodu za temeljnu i kliničku farmakologiju s toksikologijom Medicinskog fakulteta Sveučilišta u Rijeci.

Zahvaljujem se svojoj mentorici izv.prof.dr.sc. Kristini Pilipović na predloženoj temi, susretljivosti, uloženom trudu, izdvojenom vremenu, strpljenju, te stručnoj podršci tijekom izrade ovog diplomskog rada.

Posebno hvala dr.sc. Jeleni Rajič Bumber na iznimnoj susretljivosti, brojnim savjetima, nesebičnoj pomoći u radu, te ugodnoj suradnji.

Zahvaljujem se i ostalim djelatnicima Zavoda za temeljnu i kliničku farmakologiju s toksikologijom, posebno Ivi, Maji, Tanji i Marini na iznimnoj pomoći u svakom trenutku, susretljivosti te ugodnom društvu.

Zahvaljujem se svojim cimericama i dragim prijateljima koji su bili uz mene tijekom cijelog studija. Vaša spremnost da me slušate, podržite i podijelite smijeh sa mnom bila je nezamjenjiva. Vaša prisutnost pretvorila je sve izazove u uspomene na koje ću zauvijek biti ponosna.

Posebna zahvala ide mojoj obitelji, naročito mojim roditeljima i bratu, čija su ljubav, bezuvjetna podrška i ogromno razumijevanje bili neiscrpan izvor snage tijekom cijelog mog studija. Vaša vjera u mene i vaša prisutnost u svakom trenutku učinili su ovaj put lakšim. Vaša podrška bila je nezamjenjiva.

SAŽETAK

Ciljevi israživanja: Istražiti regulaciju TAR DNK vezujućeg proteina 43 (engl. *TAR DNA binding protein-43*; TDP-43) u frontalnom korteksu, hipokampusu i optičkom traktu u modelu ponavljajuće blage traumatske ozljede mozga (engl. *mild traumatic brain injury*, mTBI) u miševa divljeg tipa i TDP-43 transgeničnog tipa, te analizirati i usporediti prisutnost i intenzitet neurodegeneracije i aktivaciju glija stanica u navedenim dijelovima velikog mozga.

Materijali i metode: Ponavljajuće ozljede mozga izazvane su metodom pada utega, po dvije ozljede dnevno tijekom pet uzastopnih dana. Izražaj proteina od interesa u citoplazmatskim i nuklearnim frakcijama analiziran je Western blot metodom. Imunohistokemijskim analizama praćena je unutarstanična lokalizacija i raspodjela TDP-43 u različitim tipovima stanica. Neurodegeneracija je procijenjena bojanjem Fluoro-Jade C.

Rezultati: Ponavljajuća mTBI nije utjecala na razvoj neurodegeneracije u frontalnom korteksu i hipokampusu ozlijeđenih miševa, dok su neurodegenerativne promjene bile prisutne u optičkom traktu. Razlike nisu uočene u intenzitetu Fluoro-Jade C bojenja između miševa različitih genotipova u optičkom traktu. Ponavljajuća mTBI nije imala utjecaj na citoplazmatsku i nuklearnu ekspresiju TDP-43, niti na citoplazmatsku ekspresiju TDP-35 u frontalnom korteksu ozlijeđenih miševa oba genotipa. Razine mikroglijalne i astrocitne reakcije između lažno ozlijeđenih miševa i onih s ponavljajućom mTBI u frontalnom korteksu, hipokampusu i optičkom traktu nisu se značajno razlikovale.

Zaključak: Ovaj rad pokazuje da nema promjena TDP-43 proteina, kao ni neurodegenerativnih promjena i glijalne aktivacije u frontalnom korteksu i hipokampusu ozlijeđenih miševa, 12 mjeseci nakon ponavljajućih blagih traumatskih ozljeda mozga. Međutim, ponavljajuća mTBI uzrokuje neurodegeneraciju i pojačanu glijalnu reakciju u optičkom traktu, što ukazuje na osjetljivost ove strukture na mTBI. Daljnja istraživanja potrebna su za razumijevanje veze između TDP-43 i oštećenja mozga te za razvoj novih terapija.

Ključne riječi: Miševi, traumatska ozljeda mozga, neurodegeneracija, TDP-43 proteinopatije

SUMMARY

Objectives: To investigate the regulation of TAR DNA binding protein 43 (eng. TAR DNA binding protein-43; TDP-43) in the frontal cortex, hippocampus and optic tract in a model of repetitive mild traumatic brain injury (eng. mild traumatic brain injury; mTBI) in of wild-type and TDP-43 transgenic mice, and to analyze and compare the presence and intensity of neurodegeneration and glial cell activation in the mentioned parts of the cerebrum.

Materials and methods: Repetitive brain injuries were induced by the weight drop method, two injuries per day for five consecutive days. Western blotting analyzed the expression of proteins of interest in cytoplasmic and nuclear fractions. Immunohistochemical analyses followed subcellular localization and distribution of TDP-43 in different cell types. Neurodegeneration was assessed by Fluoro-Jade C staining.

Results: mTBI did not affect the development of neurodegeneration in the frontal cortex and hippocampus of injured mice, while neurodegenerative changes were present in the optic tract. No differences were observed in the intensity of Fluoro-Jade C staining between different genotypes in the optic tract. mTBI did not affect the cytoplasmic and nuclear expression of TDP-43, nor the cytoplasmic expression of TDP-35 in the frontal cortex of injured mice of both genotypes. No significant differences were noted in the levels of microglial and astrocytic response between sham-injured mice and those with repetitive mild traumatic brain injury in the frontal cortex, hippocampus, and optic tract.

Conclusion: This work shows that changes in TDP-43 are not associated with neurodegeneration or glial activation in the frontal cortex of injured mice, 12 months after repeated mild traumatic brain injury. However, repeated mTBI causes neurodegeneration and increased glial responsiveness in the optic tract, confirming its susceptibility to mTBI. Further research is needed to understand the link between TDP-43 and brain damage and to develop new therapies.

Keywords: Mice, traumatic brain injury, neurodegeneration, TDP-43 proteinopathies

SADRŽAJ

1. UVOD.....	1
1.1. Traumatska ozljeda mozga.....	1
1.2. Epidemiologija blage i ponavljajuće ozljede mozga.....	2
1.3. Patofiziologija blage traumatske ozljede mozga.....	3
1.3.1. Primarna ozljeda mozga.....	4
1.3.2. Sekundarna ozljeda mozga	5
1.4. Glija stanice, neuroimunost i neuroupala.....	6
1.5. TAR DNK-vezujući protein 43	9
1.5.1. Fiziološka funkcija.....	9
1.5.2. Patologija TDP-43	10
1.6. Efekti traumatske ozljede mozga na mozak.....	11
1.7. Eksperimentalni modeli ponavljajuće blage traumatske ozljede mozga <i>in vivo</i>	13
2. CILJEVI.....	16
3. MATERIJALI I METODE.....	17
3.1. Eksperimentalne životinje i etički aspekti istraživanja	17
3.2. Materijali	17
3.2.1. Kemikalije za Western blot analizu	17
3.2.2. Kemikalije za histološke i imunohistokemijske analize	18
3.2.3. Lijekovi.....	18
3.2.4. Primarna protutijela	18
3.2.5. Sekundarna protutijela	19
3.3. Metode.....	19
3.3.1. Genotipizacija	19
3.3.2. Western blot analize.....	20
3.3.3. Histološke i imunohistokemijske analize.....	21
3.3.4. Fluoro Jade C	22
3.3.5. Statistička obrada podataka.....	23
4. REZULTATI	24
4.1. Neurodegeneracija u središnjem živčevlju miševa divljeg i TDP-43 transgeničnog tipa godinu dana nakon ponavljajuće blage traumatske ozljede mozga.....	24

4.2. Regulacija TDP-43 u središnjem živčevlju miševa divljeg tipa godinu dana nakon ponavljajuće blage traumatske ozljede mozga	25
4.3. Regulacija TDP-43 u središnjem živčevlju transgeničnih TDP-43 ^{G348C} miševa godinu dana nakon ponavljajuće blage traumatske ozljede mozga.....	29
4.4. Reakcije glija stanica u središnjem živčevlju miševa divljeg i TDP-43 ^{G348C} tipa godinu dana nakon ponavljajuće blage traumatske ozljede mozga.....	31
5. RASPRAVA.....	36
6. ZAKLJUČAK.....	38
7. LITERATURA	39
PRILOZI	46
ŽIVOTOPIS	47

1. UVOD

1.1. Traumatska ozljeda mozga

Traumatska ozljeda mozga (engl. *traumatic brain injury*, TBI) predstavlja strukturno ili funkcionalno oštećenje mozga uzrokovano djelovanjem vanjskih mehaničkih sila na lubanju, pri čemu dolazi do oštećenja tkiva mozga te promjena u mentalnim funkcijama. [1,2] TBI može nastati od prodornog i tupog udarca, trzajem glave, zračnim udarom (engl. *blast-induced traumatic brain injury*) koji posljedično mogu dovesti do ireverzibilne neurodegeneracije. [3] Simptomi i znakovi TBI uključuju niz fizičkih, bihevioralnih, emocionalnih i kognitivnih oštećenja kao što su glavobolja, vrtoglavica, osjetljivost na buku i svjetlost, umor, depresija, promjene raspoloženja, tjeskoba, poteškoće koncentracije, gubitci pamćenja. Broj zdravstvenih problema povezanih s TBI s godinama raste, kako i raste povećana svijest i znanje o ozljedama mozga i njegovim posljedicama na zdravlje pojedinca te sve preciznijim metodama praćenja TBI. [4]

Etiologija TBI razlikuje tupu ozljedu, penetrirajuću ozljedu i ozljede eksplozijom. Navedene ozljede glave nastaju kao posljedica padova, prometnih nesreća, udarca čvrstim predmetom te napadima, odnosno zlostavljanjem. Kod mladih su ljudi čest uzrok TBI sportske aktivnosti poput biciklizma, nogometa, košarke, hokeja, američkog nogometa i ostalih aktivnosti na sportskim igralištima. U vojsci su vrlo česti uzroci TBI ozljede eksplozijom poput hitaca iz vatrenog oružja, udarci krhotina od eksplozija, a uz njih također i padovi, napadi, te sudari motornih vozila. [5] Općenito, TBI nastaje zbog jakih ubrzavajućih učinaka na parenhim mozga i na okolna tkiva što dovodi do oštećenja tkiva i patofizioloških promjena. Klasifikacija TBI važan je aspekt za razumijevanje i tretiranje ozljeda, a klasifikacija se vrši se na temelju struktura koje su uključene u razvoj ozljede, načinu na koji se ozljeda razvila i težini same ozljede. Ozljede mogu biti primarne, dakle šteta koja nastaje je trenutna, te sekundarne, odnosno posljedice se mogu očitovati postupno tijekom sati, dana ili tjedana nakon ozljede kao rezultat reaktivnih procesa koji se javljaju nakon početne traume glave. Klasifikacija se također vrši obzirom na cjelovitost moždanih opni, stoga postoje dvije široke vrste ozljede glave: penetrantne i nepenetrantne. Penetrantne ozljede, poznate i kao otvoreni TBI, a događaju se kada predmet probije lubanju i uđe u tkivo mozga (npr. metak, fragment kosti) te obično oštećuju samo dio mozga. Nepenetrirajuća TBI, odnosno zatvorena ozljeda glave ili tupa TBI, nastaje djelovanjem vanjske sile koja je dovoljno jaka da pomakne mozak unutar lubanje. Penetrantna i nepenetrantna TBI također mogu nastati i kod iste

ozljeđene osobe. [6]

Prema težini kliničke slike, TBI se dijeli u tri kategorije: teška , umjerena te blaga TBI [7], a procjenjuje se određivanjem stupnja poremećaja svijesti ozljeđene osobe na temelju otvaranja očiju, najboljeg verbalnog i najboljeg motoričkog odgovora. [8] Prilikom procjene težine kliničke slike TBI najčešće se koristi Glasgow ljestovica kome (engl. *Glasgow Coma Scale*, GCS) pomoću koje se prilikom procjene stanja bolesnika dodjeljuju bodovi koji se naposljetku zbrajaju. Najmanji mogući zbroj bodova je tri, a najveći petnaest. U bolesnika s blagom TBI (mTBI), raspon bodova je od 13 do 15 što predstavlja najblaži poremećaj svijesti. U bolesnika sa umjerenom TBI, GCS je od 9 do 12, dok je u komatoznih pacijenata sa sTBI ≤ 8 . [2] Ako se tijekom ispitivanja razina ponašanja mijenja, kao krajnji rezultat uzima se najbolji uočeni odgovor. [8]

Posljedice TBI mogu biti širokog spektra, a uključuju različite funkcionalne, stanične i molekularne promjene. Mnoge epidemiološke studije dokazuju da je tretiranje jednog ili više TBI povezano s povećanim rizikom od degenerativnih stanja koja mogu rezultirati stanjima poput Alzheimerove i Parkinsonove bolesti. Blaga TBI, također poznata u literaturi i kao potres mozga, općenito se smatra ozljedom glave koja je povezana s kratkotrajnim gubitkom svijesti te pojavom simptoma kratkotrajne neurološke disfunkcionalnosti. [7] Osobe s mTBI mogu se žaliti na različite simptome, poput vrtoglavice, glavobolje, umora, problema s pamćenjem, anksioznosti, a koji se mogu pojavljivati i dugotrajno nakon ozljede. Dijagnoza mTBI postavlja se na temelju kliničkog praćenja i simptoma koje ozljeđene osobe daju tijekom prijema u bolnicu. [2] Prolazna i heterogena priroda simptoma mTBI otežava dijagnosticiranje zbog čega velik dio tih ozljeda ostane neprepoznat. [7]

Teška i umjerena TBI često su povezane s intrakranijalnim krvarenjem te značajnim poremećajem svijesti, a postavljanje dijagnoze utvrđuje se pregledom i upotrebom radioloških postupaka poput CT-a i MRI-a. [7]

1.2. Epidemiologija blage i ponavljajuće ozljede mozga

Traumatska ozljeda mozga (TBI) smatra se ozbiljnim javnozdravstvenim problemom, koji pogađa djecu i odrasle osobe, a dovodi do velikog broja hospitalizacija, invaliditeta i smrti. Epidemiologija TBI obuhvaća različite aspekte, uključujući incidenciju, smrtnost, dobnu i spolnu distribuciju, težinu ozljede te mehanizam stjecanja ozljede. Procjenjuje se da je globalna godišnja incidencija između 29 i 69 milijuna slučajeva. [10] Incidencija TBI u Europi varira ovisno o zemlji

i regiji, no za sve dobne skupine i težine ozljede incidencija varira između 47,3 do 694 na 100 000 stanovnika godišnje na razini zemlje te od 83,3, do 849 na 100 000 stanovnika godišnje na regionalnoj razini. [12] Općenito, u Europi svake godine 2,5 milijuna ljudi doživi TBI od čega milijun ozljeđenih osoba potraži bolničku pomoć, a 75 000 ljudi umire od posljedica. Muškarci su, prema podacima CENTAR-TBI projekta, dvostruko skloniji nastanku TBI od žena, točnije, omjer muškaraca i žena kretao se od 1,2:1,0 do 4,6:1,0. [10,11] Prosječna dob muškaraca i žena varira ovisno o studiji, no u većini je slučajeva dob žena viša od prosječne dobi muškaraca. Najčešći uzrok nastanka TBI u mlađih pacijenata su prometne nesreće te šport, dok su kod starijih pacijenata najčešći uzrok padovi. [10] Općenito je TBI češći kod osoba mlađih od 25 i starijih od 75 godina. [11] Smrtnost kao posljedica TBI u Europi na razini zemlje iznosi od 9 do 28,1 na 100 000 stanovnika godišnje, a na regionalnoj razini od 3,3 do 24,4 na 100 000 stanovnika godišnje. [12] Stopa smrtnosti od TBI općenito se kreće od 0,9 do 7,6 na 100 pacijenata, dok je za teške TBI stopa smrtnost 29 do 55 na 100 pacijenata. [11] U Sjedinjenim Američkim Državama (SAD) TBI je uzrok približno 40% svih smrti od akutnih ozljeda. Godišnje 200 000 žrtava TBI treba hospitalizaciju, a 1,74 milijuna osoba ima blagu TBI koja zahtijeva posjet ordinaciji obiteljskog liječnika, dok je 52 000 smrtnih slučajeva. Procjena Panela za razvoj koncenzusa Nacionalnog instituta za zdravlje o rehabilitaciji osoba s TBI pokazuju da 2,5 – 6,5 milijuna Amerikanaca živi s invaliditetom povezanim s TBI. Incidencija blage TBI je oko 131 slučaj na 100 00 ljudi, umjerene TBI je oko 15 slučajeva na 100 000 ljudi, a teške TBI 14 slučajeva na 100 000 ljudi. Uključivanje prehospitalnih smrti povećava posljednju brojku na 21 slučaj na 100 000 ljudi. [10] Prevalencija TBI nije pravilno dokumentirana jer većina slučajeva koji predstavljaju blagu TBI nije fatalna, te pacijenti nisu bili hospitalizirani.

1.3. Patofiziologija blage traumatske ozljede mozga

Traumatske ozljede mozga remete normalnu funkciju moždanih stanica pod djelovanjem izravnih, rotacijskih i sila smicanja koje mogu biti prisutne kod svih razina težine ozljede. Direktne sile nastaju pri udaru glave u predmet ili prilikom udarca predmeta u glavu. Rotacijske sile nastaju kada se glava naglo zarotira ili zaustavi, što uzrokuje pomicanje mozga unutar lubanje. Sile smicanja djeluju paralelno s površinom mozga, uzrokujući pomicanje različitih dijelova mozga u različitim smjerovima. Rotacijske sile uzrokuju oštećenje aksona u bijeloj tvari mozga, što može rezultirati difuznom aksonskom ozljedom. Uz to, ozljeda mozga uzrokuje i lokalno oticanje, što

usporava prijenos signala. TBI također uzrokuje i promjene u cerebralnom protoku krvi što najprije smanjuje protok, a zatim dovodi do vazodilatacije. [13]

Blaga TBI se iz patofiziološke perspektive, odnosno s obzirom na oštećenja neuronskog tkiva povezanog s TBI, može podijeliti na primarnu i sekundarnu ozljedu mozga. Primarna ozljeda mozga uzrokovana je izravnim djelovanjem vanjskih mehaničkih sila na moždano tkivo, a posljedično nastaje ireverzibilno oštećenje mozga. Sekundarna ozljeda nastaje nakon početne traume glave te kao posljedica djelovanja patofizioloških procesa dolazi do oštećenja moždanog tkiva i smrti stanica. [13,14]

Patofiziologija ponavljajuće blage traumatske ozljede mozga (mTBI) temelji se na rezultatima studija na životinjama, a točni mehanizmi povezani s ponavljajućom mTBI u ljudi još nam uvijek nisu poznati. U blage i ponavljajuće mTBI nema definirane razlike između primarne i sekundarne ozljede, no smatra se kako su aksoni jedne od najranjivijih moždanih struktura. [15] Brojne studije ukazuju kako, ovisno o težini ozljede, mTBI ne zahvaća sve dijelove mozga nego točno određene dijelove bijele tvari. Važno je naglasiti kako sve veći broj istraživača smatra kako oštećenja aksona nakon mTBI ne nastaje prilikom njihovog mehaničkog kidanja u trenutku ozljede, nego kao posljedica progresivnih patoloških promjena. [16]

1.3.1. Primarna ozljeda mozga

Primarna ozljeda odnosi se na neizbježnu i trenutnu štetu parenhima mozga koja nastaje u trenutku ozljede. Ova šteta nastaje zbog djelovanja mehaničkih sila koje narušavaju strukturni integritet stanične građe mozga uzrokujući ireverzibilne promjene. [17] Djelovanje vanjskih mehaničkih sila na moždano tkivo može uzrokovati dvije vrste primarnih ozljeda: žarišne ozljede i difuzne ozljede mozga. Žarišne ozljede nastaju kao posljedica laceracija, sila kompresije te potresa mozga. Podrazumijevaju oštećenje mozga s pokazateljima frakture lubanje te lokalizirane kontuzije kao penetrantna i nepenetrantna TBI glave. Prilikom udarca ili trzaja glave može doći do oštećenja neurona i glija stanica, a kompromitirana opskrba krvlju može uzrokovati stvaranje hematoma, epiduralnih, subduralnih i intracerebralnih krvarenja. Također se može razviti i sekundarna kontuzija zbog sekundarnog udara, odnosno sila izravnog udara izazvat će pomicanje mozga u suprotnu stranu lubanje. Žarišne su ozljede najčešće povezane s oštećenjem frontalnog i temporalnog režnja što posljedično, ovisno o težini ozljede, može dovesti do kognitivnih nedostataka, promjena u ponašanju i hemipareze (nepotpune paralize). [13, 18]

S druge strane, glavni mehanizam nastanka difuzne ozljede mozga su beskontakne sile naglog ubrzanja i usporavanja koje u konačnici uzrokuju istezanje i smicanje moždanog tkiva. Snažne vučne sile oštećuju neuronske aksone, oligodendrocite i krvne žile, što dovodi do edema mozga i ishemijskog oštećenja. Karakteristična značajka difuzne TBI je opsežno oštećenje aksona u subkutanom i dubokom tkivu bijele tvari, točnije u moždanom deblu i žuljevitom tijelu (lat. *corpus callosum*), te uključuje oštećenje aksonskog transporta i degradaciju citoskeleta aksona. Navedena oštećenja aksona mogu trajati nekoliko mjeseci nakon TBI, što ukazuje na povezanost s odgođenom sekundarnom patologijom, kao što su krvarenja i edem mozga. Drugim riječima, oštećenja aksona mogu pridonijeti ili biti povezana s kasnijim komplikacijama koje se razvijaju nakon početne ozljede mozga. [18]

1.3.2. Sekundarna ozljeda mozga

Biokemijski, stanični i fiziološki događaji koji se odvijaju tijekom primarne ozljede često dovode do odgođenih i produljenih sekundarnih oštećenja u rasponu od nekoliko minuta do nekoliko godina nakon početne štete. Brojni čimbenici pridonose nastanku sekundarnih ozljeda, uključujući ekscitotoksičnost, mitohondrijsku disfunkciju, oksidativni stres, peroksidaciju lipida, neuroupalu, degeneraciju aksona i apoptozu. [18, 19] Uključena su i oštećenja uzrokovana ishemijom, edemom, promjenama u neuronima i funkciji glija stanica. [17] Obično se razvijaju zbog poremećaja u fiziološkoj ravnoteži metabolizma središnjeg živčanog sustava (SŽS). Edem mozga često se pojavljuje zbog oštećenja krvno-moždane barijere, prekomjernog otpuštanja neurotransmitora, depolarizacije neurona ili cerebralne vazodilatacije koja doprinosi povećanju intrakranijalnog tlaka. Osim toga, neadekvatno funkcioniranje mitohondrija može uzrokovati neispravan rad neurona što posljedično uzrokuje smrt neuronskih stanica. Uz to se javlja endotelni odgovor zbog stresa uzrokovanog glikemijskom neravnotežom, vazokonstriktorskih ili vazodilatacijskih poremećaja. Ovo može dovesti do cerebralne hipoksemije i cerebralne hipoksije. Oba stanja pridonose razvoju nepovratnog oštećenja neuronskog tkiva te različitih poremećaja ovisno o stupnju ishemije. Gubitak cerebralne autoregulacije čini SŽS podložnijim promjenama u sustavnom krvnom tlaku i razinama kisika u krvi što posljedično može povećati rizik od sekundarnog oštećenja mozga jer se ne može osigurati adekvatna perfuzija i opskrba kisikom. [20,21,22] Veliki broj znanstvenih istraživanja pokazuje da ponavljajuća mTBI uzrokuje nakupljanje, nepravilno smatanje i agregaciju mnogih proteina poput tau proteina i TAR DNK

vezujućeg proteina 43 (TDP-43), za koje se smatra da su povezani s razvojem neurodegeneracije. [23]

Navedeni procesi dovode do pojačane osjetljivosti pri čemu svaka naknadna ozljeda ili drugi traumatski događaj može povećati oštećenje te posljedično uzrokovati kronične neurološke, kognitivne, emocionalne i motoričke poremećaje. [24] Prolazne promjene u funkciji mozga kod jednog mTBI rezultat su procesa oporavka. [25] S druge strane, dugoročne posljedice ponavljajuće mTBI više nalikuju onima kod umjerenih do teških ozljeda, što sugerira da se temelje na sličnim staničnim i metaboličkim procesima, uz različitu vremensku progresiju te stupanj progresije. [26]

1.4. Glija stanice, neuroimunost i neuroupala

Neuroupalna reakcija izazvana uslijed TBI može se opisati kao složena interakcija između stanica urođenog (nespecifičnog) i adaptivnog (specifičnog) imunološkog odgovora. Urođeni imunološki sustav aktiviraju nespecifični signali opasnosti oslobođeni iz oštećenih stanica i tkiva, što dovodi do infiltracije neutrofila, aktivacije mikroglije i astrocita te oslobađanja imunoloških faktora poput komplemenata i histamina iz mastocita. Nakon toga se aktivira prilagodljivi imunološki odgovor, što uzrokuje dugotrajnije učinke neuroupale [27]. Urođeni imunološki sustav doprinosi trenutnom razvoju upalnih procesa u oštećenom tkivu SŽS-a, te se posljedično aktivira adaptivni imunološki sustav koji može pridonijeti razvoju sekundarne ozljede mozga jer može uključivati produženu upalu i autoimunosne reakcije koje mogu dodatno oštetiti tkivo [28]. Poznato je da neuroupalni odgovori igraju veliku ulogu u prirodi raznih neurodegenerativnih bolesti poput Alzheimerove bolesti (AD), Parkinsonove bolesti (PD), amiotrofične lateralne skleroze (ALS) i Huntingtonove bolesti (HD). [29]

Glija stanice, uz neurone najzastupljenije stanice u SŽS-u, karakterizira njihov protektivni učinak prema neuronima, zbog čega se smatraju posrednicima u odgovoru mozga na TBI. Postoji nekoliko vrsta glija stanica, od kojih svaka ima specifične funkcije i karakteristike. Astrociti igraju ključnu ulogu u homeostazi vode i iona u mozgu, krvno-moždanoj barijeri, imunološkom odgovoru te energetsom metabolizmu. Vršu puferiranje glutamata i kalija, podupiru metabolizam neurona i oslobađaju gliotransmitere koji moduliraju sinapaptičku komunikaciju između neurona. Uspostavljaju vezu između izvanstaničnog moždanog mijelina i periferne krvi u krvno-moždanoj barijeri. Kao odgovor na ozljede poput TBI, mijenjaju svoju morfologiju i ekspresiju proteina. Stanice mikroglije primarne su imunološke stanice u SŽS-u, a djeluju kao fagocitne

mononuklearne stanice. Nakon TBI, mikroglia također mijenja svoju morfologiju i oslobađa proutupalne medijatore. Oligodendrociti imaju ključnu ulogu u potpori i zaštiti aksona stvaranjem specijalizirane mijelinske ovojnice. Mijelinizacija je odgovorna za električnu izolaciju aksona što omogućava povećanje brzine provođenja živčanih impulsa. TBI može uzrokovati apoptozu oligodendrocita, što dovodi do demijelinizacije i poremećaja u transportu aksona. NG2 stanice su specifična populacija glija stanica koje izražavaju protein neuron-glija 2, a često se nazivaju i oligodendrocitnim progenitorskim stanicama jer su prekursori oligodendrocita. Imaju sposobnost interakcije s neuronima i drugim tipovima glija stanica što im omogućava reagiranje na promjene u okruženju i sudjelovanje u procesima kao što su sinaptička plastičnost i popravak tkiva. Važnost neuroupale uočena kod TBI, uz demijelinizaciju puteva bijele tvari, naglašava ulogu glija stanica u TBI-u te njihov doprinos oštećenju mozga. [30]

Kao što je spomenuto, glija stanice igraju ključnu ulogu u regulaciji sinaptičkog prijenosa, mijelinizacije i zdravlja aksona, što je važno u procesu neuroupale. Iako je neuroupala ključna za regulaciju SŽS-a, njezino kontinuirano, odnosno kronično stanje može biti štetno za normalno funkcioniranje i zdravlje stanice. [31] Reaktivnost astrocita i mikroglije važna je značajka neuroupale. Imunoreaktivnost astrocitnog markera glijalnog fibrilarnog kiselog proteina (engl. *glial acidic fibrillary protein*; GFAP) i mikroglijalnog markera ionizirane molekule adaptera za vezanje kalcija 1 (engl. *ionized calcium-binding adapter molecule 1*; Iba-1) povećava se u odgovoru na TBI. [32]

Proces aktivacije i proliferacije astrocita, poznat kao astroglioza, uočen je nakon TBI različitih težina. Također je utvrđeno da astrociti na mjestu lezije mogu poticati ne samo od starih postojećih astrocita, već i od polidendrocita, što ukazuje na stvaranje novih astrocita iz prekursorskih stanica ubrzo nakon TBI. Proliferacija i aktivacija astrocita rezultat je aktivacije Notch signalnog puta, uključujući endotelin B, transkripcijski faktor STAT3 i Wnt signalni regulator Dixdc1, što rezultira stvaranjem zaštitnog ožiljka. [32] Stvaranje astrogljalnog ožiljka zaštitni je mehanizam koji sprječava širenje sekundarnog oštećenja na druge regije mozga, a formiranje takvog ožiljka također omogućava blizinu upalnih medijatora za uklanjanje oštećenog tkiva i regeneracije. Međutim, oni također mogu pogoršati negativne ishode, pridonoseći ekscitotoksičnosti, širenju oštećenja na distalna mjesta lezije, neuroupali i edemu. [33] Astrociti doprinose ekscitotoksičnosti nakon TBI povećanjem izvanstaničnog glutamata i smanjenjem regulacije glutamatnih prijenosnika (GLT-1) unutar astrocita. Povećavaju aktivnost koneksin-43 (Cx43) kanala što

posljedično uzrokuje širenje oštećenja na udaljene regije od lezije, a nepravilnom lokalizacijom aquaporin-4 (AQP-4) nakon TBI pridonosi edemu mozga. [34]

Stanice mikroglije primarni su medijator urođenog imunološkog odgovora mozga, a glavna im je uloga održavanje homeostaze mozga uklanjanjem staničnih ostataka i toksičnih tvari. Uključene su u razna neurološka patofiziološka stanja, uključujući neuroupalu, koja je i njihova najvažnija funkcija, te neurodegeneraciju. Mikroglija se može polarizirati se u dva fenotipa: M1, koji izlučuje proupalne citokine i potiče razvoj upale, te M2, koji ima protuupalni i neuroprotektivni učinak. M2 mikroglija dijeli se dalje na M2a, M2b i M2c, od kojih svaka ima specifične uloge. Aktivacija M1 javlja se kao odgovor na patogene ili citokine, potičući upalu, dok je M2 mikroglija inducirana IL-4 i IL-13, pomažući u oporavku tkiva i rješavanju upale. M1 mikroglija proizvodi citokine poput TNF- α i IL-1 β , dok M2 mikroglija proizvodi IL-4, IL-10 i TGF- β . Prijelaz između M1 i M2 pod utjecajem je staničnog metabolizma, pri čemu je mikroglija M1 ovisna o glikolizi, a M2 o oksidativnoj fosforilaciji (OXPHOS). Promicanje M2 polarizacije može poboljšati ishode TBI, no ako se upala ne može kontrolirati, mikroglija M2 može se preopteretiti, što dovodi do kronične proupalne aktivnosti M1 i dugotrajnog oštećenja. Regulacija smjera polarizacije mikroglije od velike je važnosti za pacijente s TBI, a manipulacija mikroglijalnom polarizacijom ključna je za razvoj tretmana u pacijenata s TBI. Nakon staničnih oštećenja izazvanih TBI, mikroglija reagira otpuštanjem molekularnih obrazaca povezanih s opasnošću (DAMP), koji pokreću upalu i oštećenje tkiva, te mijenja svoj oblik i veličinu. [35] Aktivacija mikroglije često se manifestira povećanom ekspresijom upalnih gena i citokina nakon TBI što posljedično može dovesti i do oštećenja normalnih i zdravih neurona i sinapsi, potičući stvaranje β -amiloida ili drugih pogrešno savijenih proteina koji uzrokuju neurodegenerativne bolesti. Mikroglija može proizvoditi i citokine kao što su interleukin-1 α , faktor nekroze tumora i C1q, koji su povezani sa stvaranjem neurotoksičnih astrocita. [36] Aktivacija inflamiasoma, kompleksa koji posreduje u imunološkom odgovoru protiv DAMP-a, u mikrogliji također igra važnu ulogu u TBI. Njegova aktivacija može uzrokovati upalu i staničnu smrt, dok inhibicija smanjuje upalu i štiti neurone. [37] Mikroglija također može oslobađati izvanstanične vezikule (EV) tijekom upale, koje prenose proupalne citokine te na taj način pogoršavaju upalu. Molekule poput miR-124 i miR-21 igraju ključne uloge u regulaciji mikroglijane aktivnosti nakon TBI. MiR-124 potiče protuupalne signale i poboljšava neurološki ishod, dok miR-21 može pojačati proupalnu aktivnost. [38]

Također, periferne imunološke stanice, poput neutrofila, upalnih leukocita, makrofaga,

dendritičnih stanica i T- stanica, migriraju na mjesto oštećenja nakon aktivacije, doprinoseći oštećenju mozga putem upale, oksidativnog stresa i autoimunskih reakcija. [39] Leukociti su dio urođenog i adaptivnog imunološkog sustava, a dijele se na: granulocite, uključuju neutrofile, eozinofile i bazofile, te agranulocite, u čiju skupinu pripadaju limfociti i monociti. Obično su prisutni u moždanim ovojnicama i žilnom pleksusu, a njihova blizina mozgu sugerira da mogu imati ključnu ulogu u modulaciji upalnog odgovora ependimalnih i endotelnih stanica u slučaju ozljede. Limfociti također izlučuju citokine u cerebrospinalnu tekućinu, mijenjajući mikrokruženje i aktivirajući rezidentne imunološke stanice poput mikroglije. [27,40] Neutrofili su najčešći leukociti koje proizvodi koštana srž. Nakon TBI, imunološke kaskade aktiviraju adhezivne proteine na mjestu ozljede kako bi se neutrofili regrutirali i akumulirali. [41, 42] Uočeni su unutar nekoliko minuta na mjestu ozljede nakon TBI, s najvećom koncentracijom u meningealnom prostoru otprilike 2 sata nakon ozljede te u moždanom parenhimu unutar 24 do 48 sati, što ukazuje na njihovu značajnu ulogu u ranoj patogenezi TBI. [43] Na mjestu ozljede, neutrofili djeluju kao fagociti kako bi se očistilo tkivo od nekrotičnih ostataka. Endotelni adhezivni procesi olakšavaju regrutaciju neutrofila, te se pokazalo da uvelike pridonose razvoju edema. [44] T stanice dio su adaptivnog imunološkog sustava, te su pokazale važnost u neurogenezi i normalnim kognitivnim funkcijama, poput prostornog učenja i održavanja plastičnosti mozga. [45]

1.5. TAR DNK-vezujući protein 43

1.5.1. Fiziološka funkcija

TDP-43 je protein prisutan u svim stanicama našeg tijela, koji se pretežito nalazi u jezgri gdje se veže za DNK i RNK. Iako se sintetizira u citoplazmi, može slobodno prelaziti između jezgre i citoplazme, obavljajući svoje funkcije u oba odjeljka. Prvi put je identificiran 1995. godine tijekom genetskog pretraživanja proteinskih faktora koji su bili sposobni vezati element transaktivnog odgovora (engl. *trans-activation response*, TAR) HIV-1 virusa, prilikom čega je ustanovljeno da TDP-43 djeluje kao njegov transkripcijski represor. [46] Posjeduje dvije evolucijski očuvane RNK-vezujuće domene, N-terminalnu regiju, signalna područja za ulazanje i napuštenje jezgre, te karboksi-terminalnu domenu bogatu glicinom. Ova struktura smješta ga u podklasu heterogenih nuklearnih ribonukleoproteina (hnRNP) 2x RNA-vezujući glicin protein. Sastoji se od 414 aminokiselina te je kodiran genom TARDBP na kromosomu 1. [47] Eksperimentalna istraživanja su pokazala da delecija ovog gena dovodi do smrtnog ishoda kod embrija [48], dok njegov

prekomjerni izražaj uzrokuje ozbiljnu neurotoksičnost, koja se manifestira motoričkim poremećajima, paralizom i prijevremenom smrću. [49]

Fiziološka funkcija TDP-43 još je nepotpuno karakterizirana, međutim, dostupni dokazi sugeriraju da ovaj protein ima nekoliko uloga u regulaciji ekspresije gena. Funkcije TDP-43 odnose se na regulaciju transkripcije, procesiranje RNK, biogenezu mikroRNK, transport i lokalizaciju RNK te regulaciju apoptoze. Također, veže specifične sekvence DNK i regulira transkripciju gena, čime kontrolira ekspresiju gena i održava pravilno funkcioniranje stanice. Uključen je u nekoliko koraka obrade RNK, što obuhvaća prekrajanje, transport i stabilizaciju RNK molekula. Ima izuzetnu važnost za pravilno formiranje funkcionalnih RNK molekula za biosintezu proteina. Sudjeluje u biogenezi mikroRNK (miRNA), malih RNK molekula uključenih u post-transkripcijsku regulaciju gena, čime utječe na kontrolu mnogih fizioloških procesa putem regulacije ciljnih gena miRNA. Pomaže u transportu i lokalizaciji RNK unutar stanica, što je važno za pravilnu lokaliziranu biosintezu proteina i funkcionalnost staničnih procesa. Postoje dokazi da TDP-43 može igrati ulogu u regulaciji apoptoze, procesa programirane stanične smrti, što je bitno za održavanje tkivne homeostaze i uklanjanje oštećenih stanica. [50, 51]

1.5.2. Patologija TDP-43

Patologija TDP-43 prisutna je u mnogim neurodegenerativnim bolestima poput frontotemporalne lobarne degeneracije (FTLD), ALS, AD, PD te HD. U patofiziološkim se uvjetima TDP-43 uklanja iz jezgriog odjeljka i nakuplja u citoplazmi gdje je patološki hiperfosforiliran i ubikvitiniran te tako manje topiv od TDP-43 u fiziološkim uvjetima, što ga čini sklonijim agregaciji i razvoju neurodegenerativnih bolesti. [52] Redistribucija TDP-43 u citoplazmu obično je praćena formiranjem patoloških agregata, koji se ne javljaju samo u ALS-u i FTLD-u, već i u drugim neurodegenerativnim bolestima. Nastanak ovih agregata povezan je s C-terminalnom domenom bogatom glicinom, gdje su također otkrivene brojne mutacije povezane s ALS-om. [53, 54] Jedna od karakteristika TDP-43 proteinopatije je cijepanje ovog proteina u citoplazmi na C-terminalne fragmente veličine 20-25 kDa i 35kDa, koji se mogu podvrgnuti fosforilaciji, ubikvitinaciji i formiranju citoplazmatskih agregata. Neka istraživanja ukazuju da ovi fragmenti mogu biti neurotoksični i dovesti do stanične smrti, [55] dok druge upućuju na to da bi mogli predstavljati fiziološki odgovor stanice na povećanu razinu TDP-43 u citoplazmi. [56]

TDP-43 je ključni protein koji se nalazi u agregatima u neuronima i glija stanicama kod 97%

pacijenata s ALS-om, oko 50% oboljelih od FTLD i kod nekih pacijenata s primarnom lateralnom sklerozom i progresivnom mišićnom atrofijom, oboljenjima poznatim kao TDP-43 proteinopatije. [57] FTLD, druga najčešća demencija u osoba mlađih od 65 godina, klinički se očituje progresivnim poremećajima ponašanja i govora uzrokovanim degeneracijom frontalnih i temporalnih režnjeva. FTLD se histopatološki, prema prisutnosti ili odsutnosti specifičnih inkluzijskih tjelešaca, dijeli na FTLD s tau inkluzijama i FTLD s TDP-43 inkluzijama, dok manji broj slučajeva ne pokazuje prisutnost ni tau ni TDP-43 proteina.

Komorbiditet ALS-a i FTLD-a prisutan je u 50% slučajeva. [58] Tijekom posljednjeg desetljeća, TDP-43 agregati otkriveni su i u drugim neurodegenerativnim bolestima poput kronične traumatske encefalopatije (CTE), AD i kortikobazalne degeneracije, što naglašava značaj TDP-43 u patogenezi ovih oboljenja. [52, 59, 60] Iako točni mehanizmi kojima TDP-43 izaziva neurotoksičnost nisu potpuno razjašnjeni, eksperimentalni nalazi ukazuju da poremećene funkcije staničnih procesa povezane s patološkom ulogom TDP-43 mogu dovesti do smrti neurona, staničnog stresa, poremećenog funkcioniranja mitohondrija, smanjenja autofagije i poremećaje proteosomskih procesa. [61, 62, 63] Poznato je da su mutacije TARDBP gena povezane s nasljednim i sporadičnim slučajevima ALS-a i FTLD-a, što dodatno potvrđuje povezanost promjena strukture TDP-43 s neurodegeneracijom. [64] S obzirom na to da ponavljajuća mTBI može povećati rizik za razvoj ALS/FTLD, potrebno je istražiti doprinos genetske predispozicije u kombinaciji s ponavljajućom mTBI u razvoju neurodegeneracije, aktivnosti glija stanica i motoričkih deficita. Također je važno ispitati kako ponavljajuća mTBI utječe na TDP-43 disregulaciju i povezane patološke promjene u transgeničnih miševa predisponiranih za nakupljanje ovog proteina.

1.6. Efekti traumatske ozljede mozga na mozak

Blaga traumatska ozljeda mozga može imati različite učinke na mozak, ovisno o težini ozljede, broju ponovljenih ozljeda i individualnim faktorima. Iako blaga, TBI može uzrokovati strukturalne promjene u mozgu, te se općenito smatra da je ozljeda mozga nepovratna, mnogi od navedenih simptoma pojavljuju se samo akutno i nestaju u roku od nekoliko dana ili tjedana, kako kod ljudi tako i kod životinjskih modela. Navedeno ukazuje da ti simptomi ne predstavljaju trajno oštećenje tkiva, već privremenu promjenu u funkciji neurona ili neuronskih krugova. Kod pojedinačnog mTBI, privremene promjene u funkciji mozga vjerojatno su rezultat dinamičnih procesa oporavka.

[65] S druge strane, dugoročne posljedice ponovljenih mTBI više nalikuju onima kod umjerenih do teških ozljeda, što upućuje da se u njihovoj osnovi nalaze slični stanični i metabolički procesi, iako su vjerojatno manje izraženi i odvijaju se drugačijim tempom. [66]

Istraživanja o staničnoj neuropatologiji TBI naglašavaju važnost ispitivanja organizacije bijele tvari i debljine sive tvari prilikom proučavanja moždanih markera ozljede. Istraživanje Sarah I. Gimbel i sur. [67] pokazalo je da je DTI (engl. *diffusion tensor imaging*) cijelog mozga i volumetrijski MRI-a kod pripadnika aktivne službe s kroničnim TBI-jem otkrila povezanost povijesti TBI i mikrostruktura bijele tvari, volumena bijele tvari te kortikalnoj debljini u skupinama s blagim, umjerenim i teškim TBI-jem u usporedbi s neozlijeđenim kontrolama. Utvrđene abnormalnosti bijele i sive tvari također su bile povezane s većom ozbiljnošću simptoma koje su ispitanici sami prijavili. Daljnja analiza pokazala je da prisutnost, obrazac i neuroanatomska distribucija MRI nalaza značajno variraju ovisno o težini ozljede.

Istraživanje Whitney A. i sur. [68] pokazalo je da blagi TBI uzrokovan eksplozivnim udarnim valom uzrokuje smanjenu distribuciju dendritičkog stabla u parijetalnom korteksu i hipokampusu. Posebno je istaknuto da je središnje područje parijetalnog korteksa najviše pogođeno ovim smanjenjem. Istraživači su također primijetili skraćenje duljine dendrita u hipokampusu, dok je u parijetalnom korteksu zabilježeno smanjenje duljine dendrita samo u središnjoj regiji. Osim toga, zabilježeno je smanjenje kompleksnosti dendrita u oba ova područja nakon blage bTBI, što može objasniti kognitivne deficite uočene kod ljudi i životinja nakon takvih ozljeda.

TBI može dovesti do akutnih motoričkih i kognitivnih problema, ali također izaziva autonomne i neuroendokrine disfunkcije, poput poremećaja u termoregulaciji, abnormalnih odgovora zjenica i poremećaje otkucaja srca. Pacijenti s TBI također mogu pokazati i poremećaje u ishrani, hormonalnim profilima te u ravnoteži elektrolita što može odražavati promjene u neuroendokrinnoj funkciji. Dobro je poznato da hipotalamus upravlja autonomnim i neuroendokrinim procesima te se zbog toga posttraumatski deficiti u ovim funkcijama često pripisuju oštećenju hipotalamusa ili hipofize. [69] Eksperimentalna istraživanja O'Reilly-Fong i sur., ukazuju na to da simptomi povezani s hipotalamusom nakon TBI mogu nastati kao rezultat privremenih funkcionalnih promjena u neuronima, bez vidljivog oštećenja tkiva. Na primjer, akutna hipotermija nakon TBI može se povući unutar 48 sati, što sugerira da je uzrokovana privremenom disfunkcijom hipotalamusa, dok se kasnija hipertermija može povezati s odgođenim upalnim odgovorom. Slično tome, gubitak apetita nakon TBI također se može brzo oporaviti, što implicira da se radi o

reverzibilnoj disfunkciji hipotalamusa. [70]

1.7. Eksperimentalni modeli ponavljajuće blage traumatske ozljede mozga *in vivo*

Zbog složenosti patofizioloških procesa nakon ponavljajuće mTBI i etičkih ograničenja u ljudskim istraživanjima, razvijeni su laboratorijski modeli za praćenje staničnih, molekularnih i neurobiheviornalnih promjena koje mogu trajati i mjesecima nakon ozljede. Prednost laboratorijskih modela je mogućnost mijenjanja eksperimentalnih parametara te reproducibilnost. Eksperimentalne mTBI metode nastoje biti minimalno invazivne, uzrokujući blage ozljede bez makroskopskih promjena poput prijeloma lubanje ili intrakranijalnog krvarenja. [71] Eksperimentalni animalni modeli TBI mogu se radi jednostavnosti podijeliti u žarišne, difuzne i kombinirane modele. [72] U istraživanjima se također koriste i dodatni eksperimentalni modeli poput modela ubodne i traumatske ozljede uzrokovane eksplozijom. [73] Upotreba navedenih modela ključna je za razumijevanje patofiziologije TBI te za razvoj novih kliničkih i terapijskih pristupa. Iako su razvijeni brojni eksperimentalni modeli, niti jedan ne može u potpunosti replicirati sve aspekte patofiziologije TBI. Međutim, ovisno o vrsti istraživanja, svaki model se može usredotočiti na specifične karakteristike kliničke slike te na neuropatološke ili neurobiheviornalne promjene. Korištenje razukujelicitih TBI modela u istraživanjima može pomoći u boljem razumijevanju heterogenosti ozljede i u prepoznavanju specifičnih karakteristika koje su jedinstvene za određene vrste trame mozga. [74]

Žarišni modeli TBI primjenjuju kontroliranu mehaničku silu kako bi izazvali lokaliziranu ozljedu moždanog tkiva. Takva ozljeda oponaša karakteristike ozljede kod ljudi, poput kontuzije, krvarenja i aksonalne ozljede. Najčešće korišteni modeli kojima se reproducira takva vrsta ozljede su model kontroliranog kortikalnog udara (engl. *controlled cortical impact*, CCI) i model pada utega (engl. *weight drop method*, WD).

U CCI modelu se najprije izvodi kraniotomija kako bi se izložila dura mater, a traumatska ozljeda se izaziva pneumatskim ili elektromagnetskim impaktorom izravno na izloženu tvrdu ovojnici mozga, dok je glava imobilizirana. Model CCI izaziva akutni subduralni hematoma, aksonalnu ozljedu oštećenje krvno-moždane barijere i gubitak kortikalnog tkiva, te se najčešće koristio za simulaciju umjerenih do teških ozljeda mozga. U posljednje vrijeme, CCI se koristi i za simulaciju blage TBI na zatvorenoj lubanji, čime se izbjegava povratni udarac koji je čest problem u WD modelu. Ozljeda uzrokuje različite motoričke, kognitivne i biheviornalne promjene,

a njezina se težina može precizno prilagoditi trajanjem ozljede, dubinom prodora impaktora, kutom i brzinom. Glavni nedostatak CCI modela je opsežna kontuzija, koja nije u potpunosti usporediva s ljudskim TBI, kao i sekundarne ozljede nastale zbog kraniotomije. [72]

WD model koristi slobodno padajući uteg koji udara o lubanju (u slučaju zatvorene lubanje) ili tvrdu ovojniciu mozga (u slučaju otvorene lubanje) anestetizirane životinje, a težina ozljede regulira se težinom utega i visinom s koje pada. [73, 76] Prednosti su brzina i jednostavnost, dok su nedostaci mogućnost nenamjernih fraktura lubanje, povratni udarac utega i neprecizna lokalizacija traume. [74] WD modeli mogu reproducirati žarišnu ili difuznu traumu, ovisno o tipu modela. [76] Glava životinje može biti imobilizirana ili slobodna, a površina na kojoj se nalazi može biti kruta ili meka kako bi se omogućilo pomicanje glave i simulacija akceleracijske ozljede. Životinje su pritom uspavane, a udarac može biti direktan ili indirektan, a po lokalizaciji ozljede pokusi se mogu izvoditi nad medijalnom linijom ili lateralnim korteksom. Za uključivanje sila translacijskog (djelovanje sile u ravnini) i rotacijskog ubrzanja (djelovanje silo pod kutem), životinja se postavlja na materijale koji omogućuju slobodno kretanje nakon udarca. U istraživanjima ponavljajuće mTBI, korišteni su različiti brojevi ozljeda i vremenski intervali između trauma. [71]

Najčešće korišteni modeli difuzne TBI uključuju model akceleracijskog udara (engl. *impact/acceleration, I/A*), model medijalne ozljede tlakom tekućine (engl. *central fluid percussion injury, CFPI*) te modificirani CCI modeli [72], a temeljni način uzrokovanja ozljede uključuje nelokaliziranu primjenu mehaničke sile za izazivanje ozljede moždanog tkiva, oponašajući difuzna oštećenja koja se javljaju kod ljudi s TBI. [71]

I/A model, poznat i kao Marmarouov model, [77] koristi slobodno padajući uteg koji udara na čelični disk fiksiran na zatvorenu lubanju životinje, bez prisutnosti fraktura lubanje i lezija parenhima, oponašajući ozljede koje se često javljaju kod ljudi zbog brzih promjena tijekom ubrzanja i usporavanja. Prednosti modela su produljeni gubitak svijesti i dugotrajne bihevioralne promjene nakon TBI te prilagodljivost udara, no metoda je ograničena poteškoćama u određivanju težine ozljede i mogućnošću povratnog udarca. [73, 78]

CFPI model ozljede tlakom tekućine uključuje izvođenje kraniotomije iznad sagitalnog sinusa kako bi se otkrila dura mater, a zatim se specijaliziranim uređajem šalju krati, visokotlačni puls tekućine na površinu mozga. Na taj se način izaziva difuzna ozljeda aksona, hipertenziju, povišenim intrakranijalnim tlakom i smanjenim moždanim krvim protokom, što posljedično može

dovesti i do sekundarne ozljede, upale, edema i smrti neuronskih stanica.[72, 73] Prednost je primjenjivost na različitim životinjskim modelima, dok su ograničenja zahtjevna kirurška priprema i visok mortalitet.

Modificirani CCI modeli koriste se za reprodukciju difuzne TBI pomoću pneumatskih ili elektromagnetskih kontroliranih klipova, s prilagodbama kao što su kraniotomija na sredini sagitalne suture ili bilateralne kraniotomije kako bi se izazvala specifična i točna trauma. Ovi modeli uzrokuju oštećenje hipokampusa, moždanog debla i aksona, te poremećaje motorike i kognicije. [72, 80]

Kombinirane eksperimentalne modele TBI kod miševa uključuju korištenje višestrukih paradigmi ozljeda kako bi se stimulirala složena i heterogena priroda ljudske traumatske ozljede. Najčešće korišten model eksperimentalne TBI koji karakterizira žarišna i difuzna TBI je lateralni FPI (LFPI) model. Tijekom navedenog modela izvodi se kraniotomija i prekriva se plastičnom kapičom koja se fiksira dentalnim cementom. Otpuštanje njihala će izazvati bolus tekućine koja prolazi kroz rezervoar ispunjen fiziološkom otopinom i konačno će udariti u netaknutu površinu dura mater, šireći se u epiduralni prostor i uzrokujući deformaciju mozga. [80] Prednosti LFPI modela su visoka reproducibilnost i precizno određivanje težine ozljede, dok su nedostaci dugotrajnost postupka i potreba za kraniotomijom. Ovaj model izaziva krvarenje, edem, kortikalnu kontuziju, reaktivnu gliozu te difuzni subkortikalni gubitak neurona koji s vremenom perzistira u hipokampus, talamus, striatum i amigdal. [75, 78, 82]

2. CILJEVI

Ciljevi istraživanja u ovom diplomskom radu bili su, u modelu ponavljajuće mTBI:

1. Odrediti pojavnost i opseg patohistoloških promjena u velikom mozgu miševa divljeg tipa i TDP-43 transgeničnih miševa godinu dana nakon zadnje ozljede, te
2. Usporediti pojavnost i opseg neurodegeneracije, kao i aktivnosti glija stanica, između miševa TDP-43 transgeničnog i divljeg tipa.

3. MATERIJALI I METODE

3.1. Eksperimentalne životinje i etički aspekti istraživanja

Istraživanje je provedeno na C57BL/6 miševima, uključujući divlji tip i miševе s genotipom TDP-43^{G348C}. Zbog potencijalnog učinka estrogena na regenerativne procese u neuronskom tkivu, iz istraživanja su isključene ženke miševa. Transgenični miševi za uspostavljanje kolonije dobiveni su od Sveučilišta Laval, Quebec, Kanada. U Centru za inženjering i uzgoj laboratorijskih miševa (LAMRI) Medicinskog fakulteta Sveučilišta u Rijeci, križani su s divljim jedinkama, a potom su uzgajani u LAMRI i Nastambi za laboratorijske životinje Zavoda za temeljnu i kliničku farmakologiju s toksikologijom Medicinskog fakulteta Sveučilišta u Rijeci. Životinje su bile smještene u prostorijama s kontroliranim uvjetima, izmjenjivanja svjetla i tame, temperature i vlage. Prehranjivane su standardnom mišjom hranom te su imale neograničen pristup vodovodnoj vodi.

Istraživanje je provedeno na Zavodu za temeljnu i kliničku farmakologiju s toksikologijom Medicinskog fakulteta Sveučilišta u Rijeci u skladu s bioetičkim standardima za eksperimentiranje na životinjama, s ciljem izbjegavanja nepotrebnog stresa i patnje, te u skladu s tzv. 3R pristupom: *Replacement* (zamjena), *Reduction* (smanjenje broja životinja) i *Refinement* (unaprjeđenje modela).

Svi postupci provedeni na životinjama bili su u skladu s važećim Zakonom o zaštiti životinja (NN 102/17, 32/19) i Pravilnikom o zaštiti životinja koje se koriste u znanstvene svrhe (NN 55/13, 39/17, 116/19).

3.2. Materijali

3.2.1. Kemikalije za Western blot analizu

Za određivanje izražaja proteina metodom Western blot korištene su sljedeće kemikalije: metanol, 2-merkaptoetanol, natrijev dodecil-sulfat (SDS), natrijev klorid (NaCl), natrijev azid (NaN₃), natrij ortovanadat (Na₃VO₄), natrijev fluorid (NaF), natrijev pirofosfat-dekahidrat (NaPP), glicerol, glicin, kloridna kiselina (HCl), octena kiselina (CH₃COOH), ditiotreitol (DTT), aprotinin, leupeptin, fenilmetansulfonil fluorid (PMSF), etilendiaminotetraoctena kiselina (EDTA), etilenglikol-aminoetiletertetraoctena kiselina (EGTA), N, N, N, N-tetrametiletilendiamin (TEMED), amonijev persulfat ((NH₄)₂S₂O₈), akrilamid (C₃H₅NO), brom fenol plavi (A.C.S.

reagens), Ponceau S, Bradford reagens, Triton X®, Tween® 20, mlijeko u prahu (non-fat dry milk), nitrocelulozna membrana, tekući dušik i SuperSignal® West Pico kemiluminescentni supstrat.

3.2.2. Kemikalije za histološke i imunohistokemijske analize

Tijekom histoloških i imunohistokemijskih analiza korištene su sljedeće kemikalije: ksilen, etanol, entelan, Tris-Buffered Saline, Tween Detergent (TBS-T_X), Normal Horse Serum 2,5 % (NHS), Citrate Buffer For Heat Induced Epitope Recovery (HIER) pH 6.0, vodikov peroksid 30% (H₂O₂), Bovine serum albumin (BSA).

3.2.3. Lijekovi

U pokusima su korišteni sljedeći lijekovi: izofluran (Forane®, Abbott Laboratories, Sittingbourne, UK), ketamin (Ketamidor®, Richter Pharma AG, Wels, Austrija), ksilazin (Xylazine®, Alfasan International B.V., Woerden, Nizozemska), kisik, dušikov oksid i fiziološka otopina.

3.2.4. Primarna protutijela

Tijekom provođenja Western blot i imunofluorescencijskih analiza korištena su primarna protutijela navedena u Tablici 1.

Tablica 1. Primarna protutijela

Epitop	Domaćin i klonalnost	Proizvođač	Primjena
β-aktin	Mišje monoklonsko	Santa Cruz Biotechnology, Santa Cruz, SAD	WB
GFAP	Mišje monoklonsko	Cell Signaling Technology, Danvers, SAD	IF
Histon-H3	Zečje poliklonsko	Abcam, Cambridge, UK	WB
Iba1	Zečje poliklonsko	Wako Chemicals, Richmond, SAD	IF
TDP-43	Zečje poliklonsko	Proteintech Group, Rosemont, SAD	WB

Kratice: GFAP, kiseli fibrilarni protein glije (engl. *glial fibrillary acidic protein*); HSP70, protein toplinskog šoka 70 (engl. *heat shock protein 70*); Iba1, adaptorna molekula 1 za vezivanje ionizirajućeg kalcija (engl. *ionized calcium binding adaptor molecule 1*); NeuN,

protein jezgre neurona (engl. *neuronal nuclear protein*); WB, Western blot; IF, imunofluorescencija

3.2.5. Sekundarna protutijela

Tijekom provođenja Western blot i imunofluorescencijskih analiza korištena su sekundarna protutijela navedena u Tablici 2.

Epitop	Domaćin i klonalnost	Proizvođač	Primjena
Mišji imunoglobulini	Zečje poliklonsko	Thermo Scientific, Rockford, SAD	WB
Zečji imunoglobulini	Mišje poliklonsko	Thermo Scientific, Rockford, SAD	WB
Kozji imunoglobulini	Kokošje poliklonsko, AlexaFluor ₅₉₄	Molecular Probes, Eugene, SAD	IF
Zečji imunoglobulini	Kozje poliklonsko, DyLight ₅₉₄	Abcam, Cambridge, UK	IF
Zečji imunoglobulini	Kokošje poliklonsko, AlexaFluor ₄₈₈	Molecular Probes, Eugene, SAD	IF
Mišji imunoglobulini	AlexaFluor ₄₈₈ Conjugate	Cell Signaling Technology, Danvers, SAD	IF

Kratice: WB, Western blot; IF, imunofluorescencija

3.3. Metode

3.3.1. Genotipizacija

Za izolaciju DNK, radi određivanja prisutnosti transgena TDP-43^{G348C}, miševima starosti 3,5 do 4 tjedna uzet je uzorak uha ili vršak repa. Tkivo je tretirano puferom za razgradnju tkiva, (10 mM Tris (pH 8,0), 10 mM EDTA, 0,2% SDS, 150 mM NaCl i 0,2 mg/ml proteinaze K), tijekom 3 sata na 55°C na tresilici. Nakon centrifugiranja, u odvojeni nadsloj dodano je 400 µl izopropanola, a DNK je istaložena centrifugiranjem, te potom isprana s 800 µl 70% etanola i ponovno centrifugirana. Etanol je uklonjen, a DNK osušena na zraku te otopljena u 200 µl sterilne vode i pohranjena na 4°C.

Za PCR reakciju korišten je GoTaq® G2 Green Master Mix (Promega), 10 μ M specifične početnice (CTCTTTGTGGAGAGGAC i TTATTACCCGATGGGCA) i 1 μ l DNK, a ukupan je volumen reakcijske smjese bio 25 μ l. Reakcija je izvedena u PCR termobloku (SimpliAmp Thermal Cycler, Applied Biosystems®, Thermo Fisher Scientific, Rockford, SAD). Nakon početne denaturacije uzorka tijekom 3 minute pri 95°C, izvedeno je 35 ciklusa koji su se sastojali od denaturacije DNK (35 s na 95°C), lijepljenja početnica (60 s na 59°C) i produljivanja lanaca (60 s na 72°C), te završne polimerizacije nedovršenih lanaca DNK tijekom 5 minuta pri 72°C.

Ponavljajuća blaga TBI inducirana je modificiranom metodom pada utega po Marmarou. Uređaj se sastojao od čeličnog utega mase 97g i vertikalne metalne cijevi. Miševi stari 9-11 tjedana anestezirani su izofluranom, postavljeni na aluminijsku foliju, a uteg je pušten s visine od 1 metra, te je pao između uški miša. Nakon udarca, miševi su propali kroz zarezanu aluminijsku foliju na postavljenu spužvu ispod, te su vraćeni u kavez. Dva udarca dnevno primjenjivana su 5 dana, s razmakom između udaraca od 6 sati. Kontrolna skupina prošla je istu proceduru, ali bez izazivanja ozljede mozga. Miševi su žrtvovani godinu dana nakon mTBI/lažne procedure.

3.3.2. Western blot analize

3.3.2.1. Priprema uzorka za analizu i određivanje koncentracije proteina

Životinje su u svrhu prikupljanja uzoraka dekapitirane, a mozgovi izolirani i postavljeni na led, gdje su regije od interesa odvojene. Tkivo je brzo smrznuto u tekućem dušiku i pohranjeno na -80°C. Za pripremu nuklearne i citoplazmatske frakcije proteina, odmrznuti uzorci tkiva isprani su PBS puferom, centrifugirani na 3000 rpm 5 minuta pri 4°C. Talog je resuspendiran u puferu za lizu A (sastojci: 25 mM HEPES (pH 7,4), 50 mM KCl, 2 mM EDTA, 2 mM EGTA, 0,1% Triton-X, 1 mM DTT, 25 mM NaF, 1 mM NaVO₃, 1 mM PMSF, 10 μ g/ μ L aprotinina, 10 μ g/ μ L leupeptina i 10 μ g/ μ L NaPP) i homogeniziran, uz inkubaciju na ledu 30 minuta. Nakon centrifugiranja na 13375 rpm 5 minuta pri 4°C, citosolna frakcija je pohranjena na -80°C. Zaostali talog je resuspendiran u puferu za lizu B (istog sastavakao pufer A, ali bez Triton-X-a) i ponovno centrifugiran na 3000 \times g tijekom 1 minute na 4°C, a zatim resuspendiran u puferu za ekstrakciju jezgra (pufer B s 450 mM KCl i 50% glicerolom) te zamrznut na 30 minuta na -80°C. Nakon odmrzavanja, centrifugiran je na 13375 rpm, 15 minuta pri 4°C, a nuklearna frakcija pohranjena na -80°C.

Koncentracije proteina u uzorcima frakcija određene su kolorimetrijski pomoću Bradford

metode [83]. Intenzitet boje izmjeren je spektrofotometrom na valnoj duljini od 595 nm a koncentracija proteina izračunata je iz kalibracijske krivulje koristeći pročišćeni goveđi serumski albumin (BSA) kao standard.

3.3.2.2. Western blot mjerenje razine izražaja proteina

Proteini iz nuklearnih i citoplazmatskih frakcija, normaliziranih koncentracija na 3 ili 4 $\mu\text{g}/\mu\text{L}$, razdvojeni su elektroforezom na denaturirajućem poliakrilamidnom gelu i preneseni na nitroceluloznu membranu. Da bi se spriječilo nespecifično vezanje protutijela, membrane su inkubirane u otopinama za blokiranje koje su se sastojale od 5% BSA odnosno nemasnog mlijeka u prahu u puferu TBST (engl. *Tris-buffered saline*, TBS, koji sadrži 0,1% Tween 20) na sobnoj temperaturi tijekom jednog sata. Nakon uklanjanja bloka, membrana su tretirane primarnim protutijelima (Tablica 1.) razrijeđenima u otopini za blokiranje i inkubirane na tresilici preko noći na 4°C. Sljedećeg dana, nakon ispiranja u puferu TBST, primijenjena su biotinizirana sekundarna protutijela (tijekom jednog sata), a zatim streptavidin označen peroksidazom iz hrena (30 minuta). Nakon ispiranja membrane su vizualizirane kemiluminiscencijom uz pomoć Pierce SuperSignal West Pico kemiluminescentnog supstrata (Thermo Fisher Scientific Inc., Rockford, SAD).. Detekcija i kvantifikacija signala provedena je pomoću sustava za *imaging*, s uključenim programom za denzitometrijsku analizu (Kodak Image Station 440CF i Kodak 1D Image Analysis Software, Eastman Kodak, Rochester, SAD).

3.3.3. Histološke i imunohistokemijske analize

3.3.3.1. Priprema mozгова za histološke analize

Životinje su anestetizirane intraperitonealnom injekcijom ksilazina (10 mg/kg) i ketamina (100 mg/kg). Nakon gubitka refleksa šape, perfundirane su hladnom fiziološkom otopinom i prefiksirane 4%-tnim paraformaldehidom. Izvađeno tkivo je postfiksirano u istom fiksativu tijekom 20 do 22 sata te uz pomoć histokineta Leica TP1020 (Leica Biosystems GmbH, Wetzlar, Njemačka) dehidrirano u rastućim koncentracijama alkohola (50% do 100%) i ksilolu, te uklopljeno u parafin. Presjeci od 3 μm izrezani su mikrotomom HM 340E Electronic Rotary Microtome (Thermo Fisher Scientific, Rockford, SAD), stavljeni na silanizirana stakalca i pohranjeni na sobnoj temperaturi. Rezovi frontalnog i parijetalnog režnja velikog mozga korišteni su tijekom analiza.

3.3.3.2. Imunohistokemijske analize

Imunohistokemijske analize koriste se u svrhu analize prisutnosti i distribucije specifičnih proteina u tkivu. Stakalca s rezovima mozga prvo su deparafinizirana uranjanjem u ksilol, a zatim rehidrirana prolaskom kroz padajuće koncentracije etanola do destilirane vode. Proces razotkrivanja epitopa induciran toplinom proveden je uranjanjem stakalaca u citratni pufer (10 mM, pH 6,0) koji je prethodno zagrijan u vodenoj kupelji na 98°C te daljnjim zagrijavanjem u mikrovalnoj pećnici tijekom 20 minuta. Nakon hlađenja i ispiranja s destiliranom vodom, rezovi su permeabilizirani u otopini Triton X-100 u TBS puferu 10 minuta, a potom su uronjeni u otopinu za blokiranje (1% BSA, 0,025% Triton X-100, TBS) na dva sata. Nakon toga, stakalca su prenesena u vlažnu komoru, gdje su tretirana primarnim protutijelima, razrijeđenima u otopini za blokiranje, i ostavljena preko noći na temperaturi od 4°C. Sljedećeg dana, nakon ispiranja s TBS puferom, uslijedila je inkubacija u trajanju od jednog sata s odgovarajućim sekundarnim protutijelima (Tablica 2.), konjugiranima s fluorokromom, u omjeru 1:200 s TBS puferom pri sobnoj temperaturi. U određenim presjecima, jezgre su dodatno bojene nuklearnom DAPI bojom (4', 6'-diamino-2- fenilindol dihidroklorid; engl. *4',6-diamino-2-phenylindole dihydrochlorid*). Nakon ispiranja, tkivo je prekriveno medijem za uklapanje fluorescentnih preparata.

Pored jednostrukog imunofluorescentnog bojenja, provedeno je i dvostruko bojenje određenih stakalaca, pri čemu je inkubacija s primarnim protutijelima trajala dva dana, gdje je svako protutijelo primijenjeno zasebno po jedan dan. Dva različita sekundarna protutijela zatim su pomiješana i aplicirana treći dan, pazeći da njihove fluorescentne karakteristike ne interferiraju. Za određene analize, uz dva različita primarna protutijela, korištena je i DAPI boja za bojenje jezgri, čime je postignut trostruki fluorescentni signal. Snimke preparata napravljene su pomoću Olympus DP70 kamere na Olympus BX51 mikroskopu (oboje Olympus, Tokio, Japan), koristeći odgovarajuće ekscitacijske filtre.

3.3.4. Fluoro Jade C

Za utvrđivanje neurodegeneracije u frontalnom korteksu, hipokampusu i optičkom traktu, korištena je standardna metoda bojanja parafinskih rezova Fluoro-Jade C bojom (Chemicon, Millipore, Billerica, SAD). Preparati su prvo deparafinizirani u ksilolu dva puta po 10 minuta, zatim rehidrirani u etanolu s opadajućim koncentracijama od 100% do 70% po 5 minuta i isprani destiliranom vodom. Nakon tretmana s 0,006%-tnom otopinom kalijevog permanganata (10

minuta), preparati su isprani i u zatamnjenoj prostoriji obojeni 0,0001%-tnom Fluoro-Jade C otopinom u 0,1%-tnoj octenoj kiselini tijekom 20 minuta. Nakon ispiranja u destiliranoj vodi, osušeni su (na 50°C kroz 20 minuta), uronjeni u ksilol i prekriveni medijem za uklapanje.

3.3.5. Statistička obrada podataka

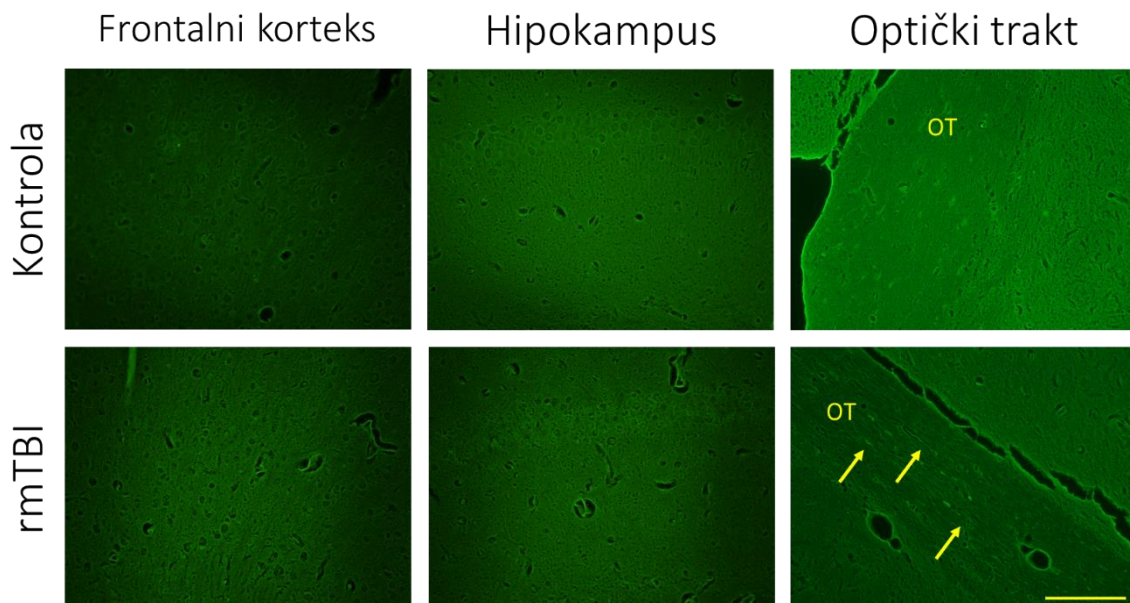
Za pohranu podataka i izradu grafovakorišten je Microsoft Office Excel® 2011. Podaci su prilagođeni između različitih pokusa te su prikazani kao srednje vrijednosti uz standardne pogreške srednjih vrijednosti. Za statističku analizu podataka uspoređivane su varijable među skupinama, a ovisno o rezultatima Shapiro-Wilks testa normalnosti distribucije podataka, primijenjeni su parametrijski (T-test) statistički postupci. Razina značajnosti postavljena je na $P < 0,05$. Svi statistički postupci provedeni su korištenjem programa STATISTICA® verzija 13.3 (StatSoft Inc., Tulsa, SAD).

4. REZULTATI

4.1. Neurodegeneracija u središnjem živčevlju miševa divljeg i TDP-43 transgeničnog tipa godinu dana nakon ponavljajuće blage traumatske ozljede mozga

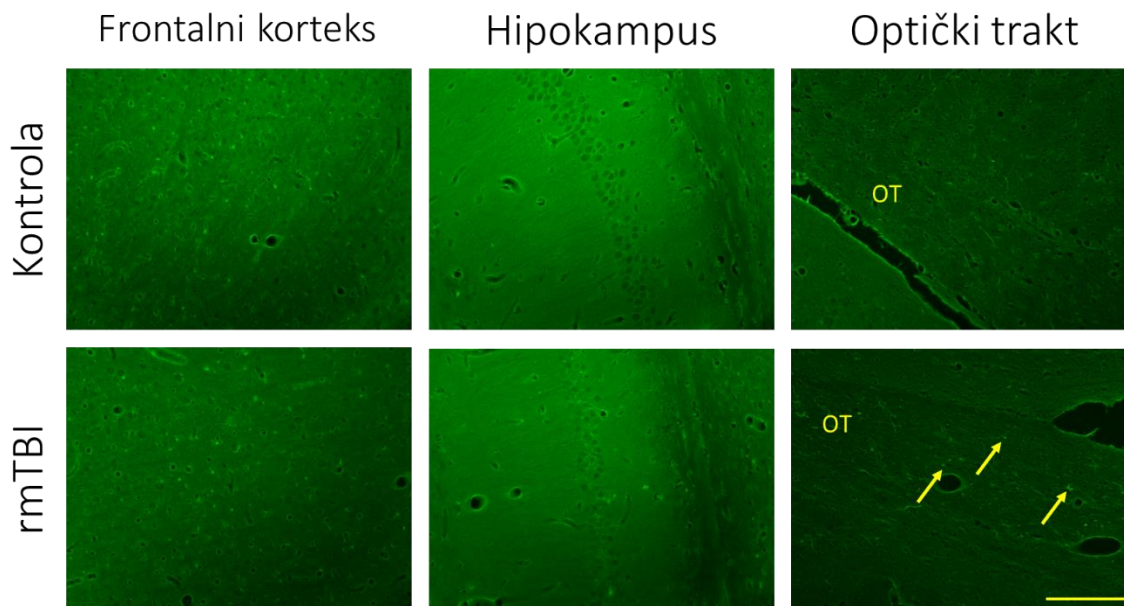
Utjecaj ponavljajuće mTBI na neurodegenerativne promjene u frontalnom korteksu, hipokampusu i optičkom traktu miševa divljeg (Slika 1.) i TDP-43 transgeničnog tipa (Slika 2.) godinu dana nakon eksperimentalne traume istraživani je korištenjem Fluoro-Jade C fluorescentne boje koja se veže na stanična tijela i nastavke degenerativno promijenjenih neurona.

Fluoro-Jade C-pozitivno bojenje nije otkriveno u frontalnom korteksu i hipokampusu, ali se neurodegenerativne promjene neuronskih vlakana mogu vidjeti u području optičkog trakta traumatiziranih miševa oba genotipa žrtvovanih 12 mjeseci nakon zadnje lažne procedure ili traume mozga. Slika 1. prikazuje reprezentativno fluorescentno bojenje uzoraka mozga Fluoro Jade C fluorescentnom bojom lažno ozljeđenih miševa divljeg tipa, dok Slika 2. prikazuje reprezentativno fluorescentno bojenje uzoraka mozga Fluoro Jade C fluorescentnom bojom transgeničnih TDP-43 miševa. Usporedbom mikrofotografija učinjenih u regiji optičkog trakta između traumatiziranih životinja različitih genotipova, nije uočena razlika u intenzitetu obojenja Fluoro Jade C.



Slika 1. Neurodegeneracija u frontalnom korteksu, hipokampusu i optičkom traktu 12 mjeseci nakon repetitivne blage traumatske ozljede mozga u miševa divljeg tipa. Reprezentativne mikrofotografije prikazuju odabrane regije mozgovu obojanih fluorescentnim

markerom Fluoro Jade C u lažno ozljeđenih miševa (Kontrola) i životinja s repetitivnom blagom traumom mozga (rmTBI), žrtvovanih 12 mjeseci nakon zadnje lažne procedure ili traume mozga. Strelice ukazuju na neurodegenerativne promjene neuronskih vlakana u optičkom traktu (OT). Mjerna traka: 50 μ m.



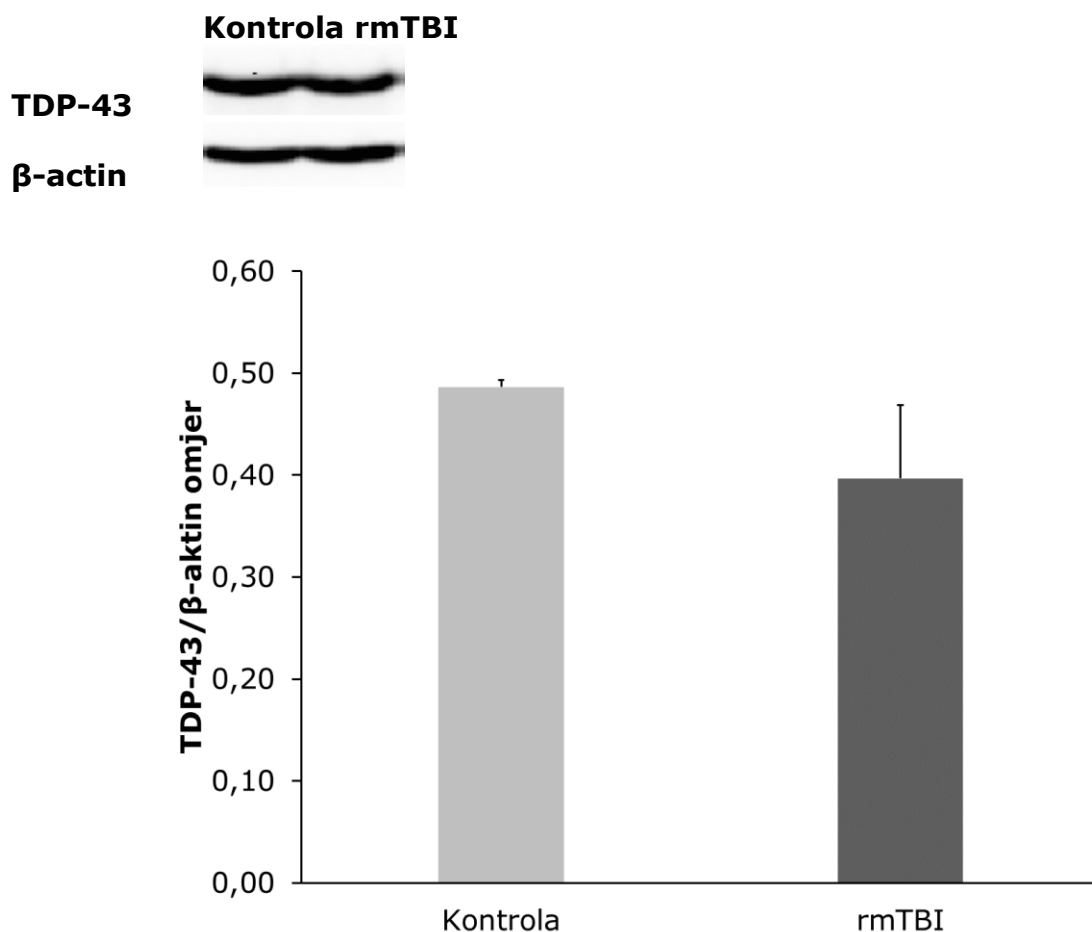
Slika 2. Neurodegeneracija u frontalnom korteksu, hipokampusu i optičkom traktu 12 mjeseci nakon repetitivne blage traumatske ozljede mozga u transgeničnih TDP-43 miševa. Reprezentativne mikrofotografije prikazuju odabrane regije mozgov obojanih fluorescentnim markerom Fluoro Jade C u lažno ozljeđenih miševa (Kontrola) i životinja s repetitivnom blagom traumom mozga (rmTBI), žrtvovanih 12 mjeseci nakon zadnje lažne procedure ili traume mozga. Strelice ukazuju na neurodegenerativne promjene neuronskih vlakana u optičkom traktu (OT). Mjerna traka: 50 μ m.

4.2. Regulacija TDP-43 u središnjem živčevlju miševa divljeg tipa godinu dana nakon ponavljajuće blage traumatske ozljede mozga

Istraživan je utjecaj ponavljajuće mTBI na razine ekspresije TDP-43 u citoplazmi (Slika 3.) i jezgri (Slika 5.) te na citoplazmatsku ekspresiju produkta cijepanja TDP-43, TDP-35 (Slika 4.), u stanicama frontalnog korteksa ozljeđenih miševa divljeg tipa koji su žrtvovani godinu dana nakon

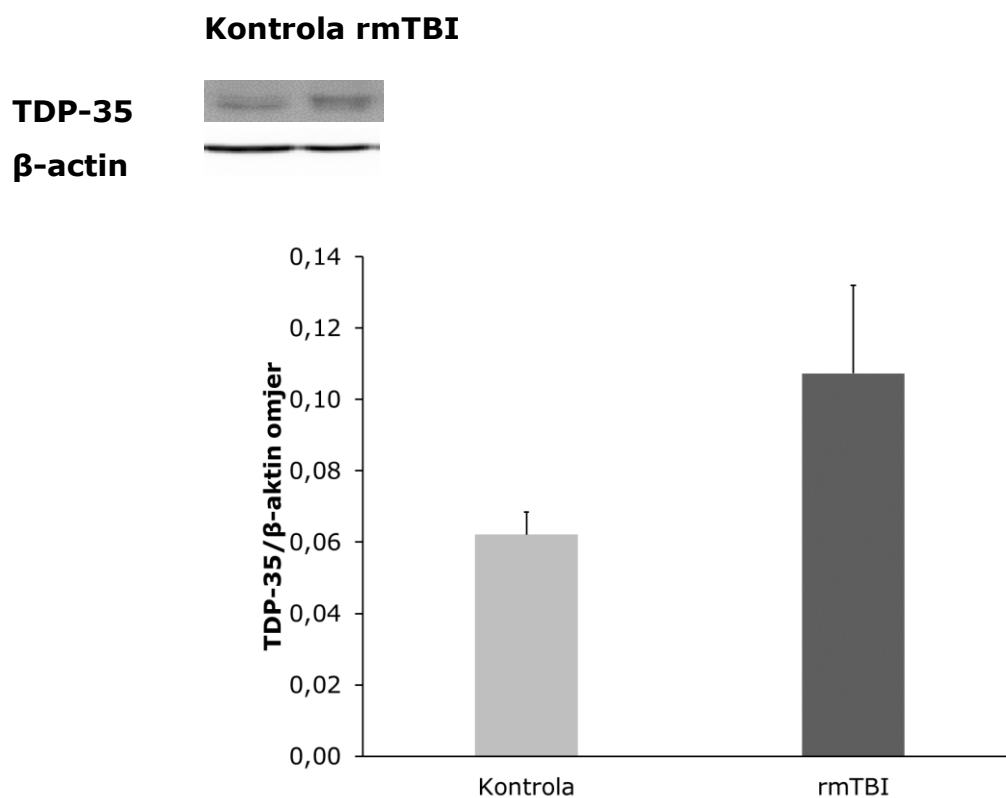
posljednje mTBI ili lažne procedure.

Na Slici 3. prikazani su reprezentativni imunoblotovi i denzitometrijske analize razina izražaja citoplazmatske ekspresije TDP-43 u stanicama frontalnog korteksa 12 mjeseci nakon zadnje lažne procedure ili traume mozga. Statističkom analizom dobivenih rezultata Western blot analize uzorak od miševa divljeg tipa nisu utvrđene razlike u količini navedenog proteina između lažno ozljeđenih i životinja s ponavljajućom traumom mozga [$P = 0,261$].



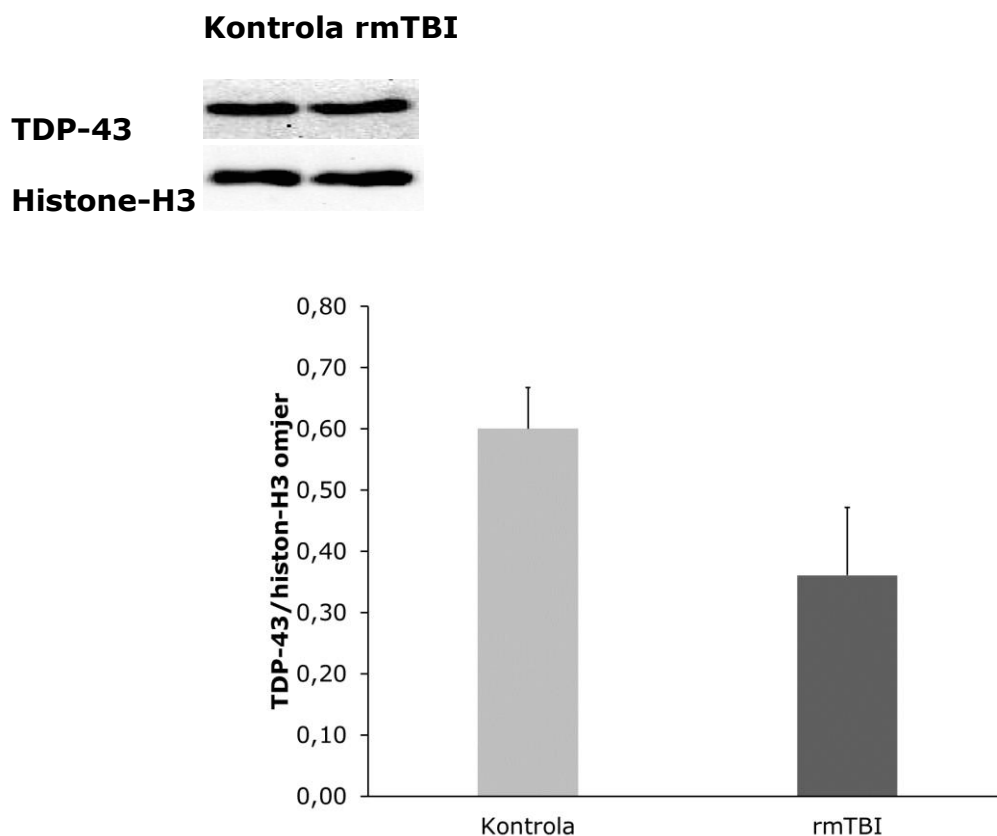
Slika 3. Učinci ponavljajuće blage traumatske ozljede mozga (rmTBI) na citoplazmatsku ekspresiju TDP-43 u frontalnom korteksu 12 mjeseci nakon zadnje lažne procedure ili traume mozga. Prikazani su reprezentativni blotovi i njihove denzitometrijske analize u lažno ozljeđenih (Kontrola) i životinja s ponavljajućom traumom mozga (rmTBI) u miševa divljeg tipa. U denzitometrijskim analizama vrijednosti su izražene kao relativne optičke gustoće, korigirane za odgovarajući sadržaj β-aktina. Rezultati su izraženi kao srednje vrijednosti \pm SEM (N = 4 životinje po skupini).

Na Slici 4. prikazano je kako ponavljajuća mTBI nije utjecala na razinu ekspresije TDP-35 proteina u citoplazmi stanica frontalnog korteksa ozljeđenih miševa divljeg tipa godinu dana nakon lažne procedure ili traume mozga. Iz prikazanih rezultata denzitometrijske analize može se uočiti da je izražaj TDP-43 proteina veći u životinja s ponavljajućom traumom mozga nego u lažno ozljeđenih miševa divljeg tipa. Međutim, statističkom analizom dobivenih rezultata nisu utvrđene razlike u količini navedenog proteina između lažno ozljeđenih i životinja s ponavljajućom traumom mozga u miševa divljeg tipa [P=0,127].



Slika 4. Učinci ponavljajuće blage traumatske ozljede mozga (rmTBI) na citoplazmatsku ekspresiju produkta cijepanja TDP-43, TDP-35, u frontalnom korteksu 12 mjeseci nakon zadnje lažne procedure ili traume mozga. Prikazani su reprezentativni blotovi i njihove denzitometrijske analize u lažno ozljeđenih (Kontrola) i životinja s ponavljajućom traumom mozga (rmTBI) u miševa divljeg tipa. U denzitometrijskim analizama vrijednosti su izražene kao relativne optičke gustoće, korigirane za odgovarajući sadržaj β-aktina. Rezultati su izraženi kao srednje vrijednosti ± SEM (N = 4 životinje po skupini).

Na Slici 5. prikazani su reprezentativni imunoblotovi i denzitometrijske analize razina izražaja nuklearne ekspresije TDP-43 u stanicama frontalnog korteksa 12 mjeseci nakon zadnje lažne procedure ili traume mozga. Iz prikazanih rezultata denzitometrijske analize može se uočiti da je izražaj TDP-43 veći u lažno ozljeđenih (Kontrola) nego u životinja s ponavljajućom traumom mozga (rmTBI) miševa divljeg tipa. Statističkom analizom dobivenih rezultata nisu utvrđene razlike u količini navedenog proteina između lažno ozljeđenih i životinja s ponavljajućom traumom mozga u miševa divljeg tipa [P=0,107].

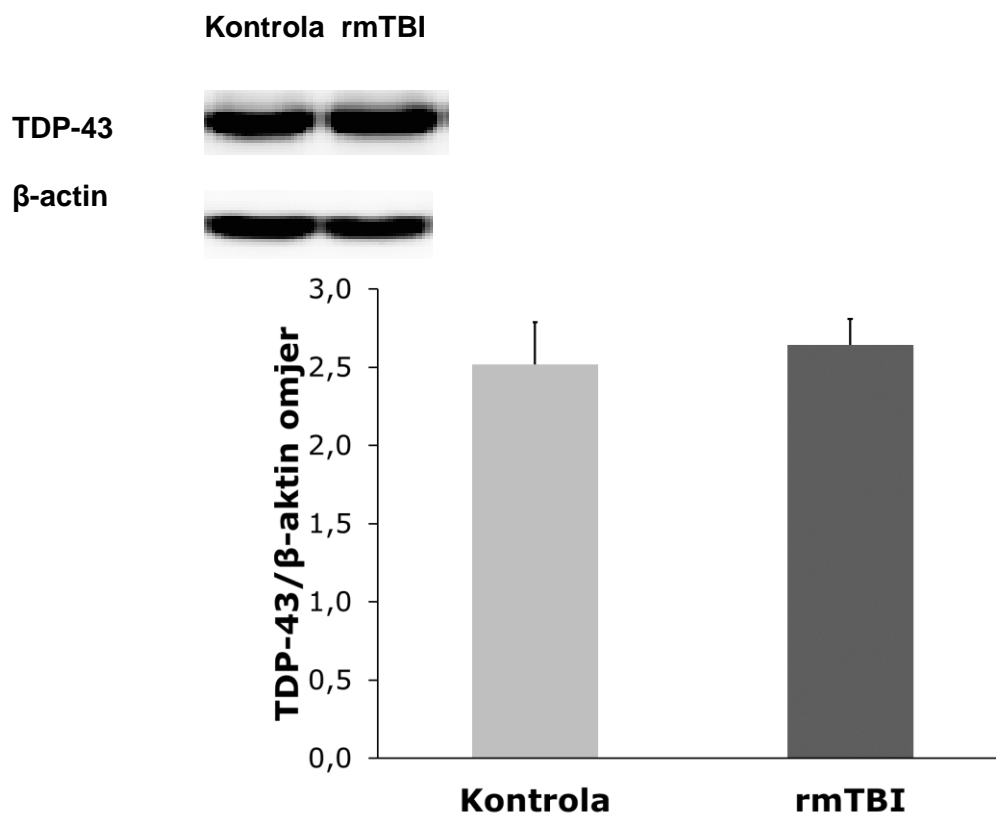


Slika 5. Učinci ponavljajuće blage traumatske ozljede mozga na nuklearnu ekspresiju TDP-43 u frontalnom korteksu 12 mjeseci nakon zadnje lažne procedure ili traume mozga. Prikazani su reprezentativni blotovi i njihove denzitometrijske analize u lažno ozljeđenih (Kontrola) i životinja s ponavljajućom traumom mozga (rmTBI) u miševa divljeg tipa. U denzitometrijskim analizama vrijednosti su izražene kao relativne optičke gustoće, korigirane za odgovarajući sadržaj histona-H3. Rezultati su izraženi kao srednje vrijednosti \pm SEM (N = 3-4 životinje po skupini).

4.3. Regulacija TDP-43 u središnjem živčevlju transgeničnih TDP-43^{G348C} miševa godinu dana nakon ponavljajuće blage traumatske ozljede mozga

Nadalje, istražen je utjecaj ponavljajuće mTBI na razine ekspresije TDP-43 u citoplazmi i jezgri te na citoplazmatsku ekspresiju produkta cijepanja TDP-43, TDP-35, u frakcijama stanica frontalnog korteksa ozlijeđenih transgeničnih TDP-43 miševa koji su žrtvovani godinu dana nakon posljednje mTBI ili lažne procedure.

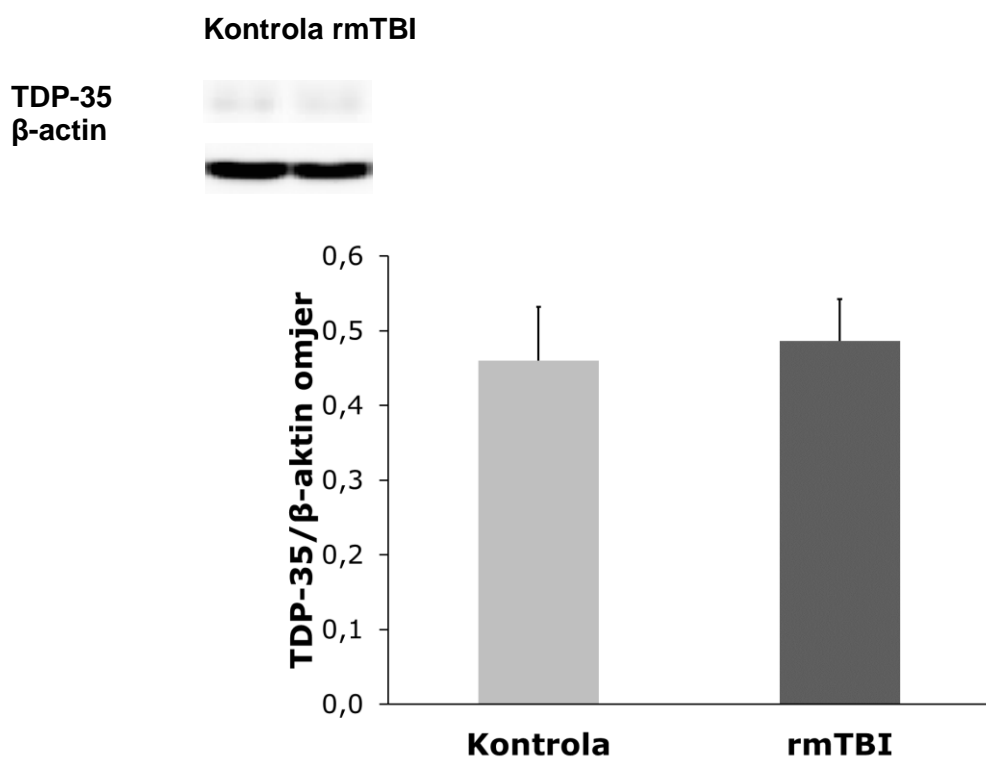
Na Slici 6. prikazani su reprezentativni imunoblotovi i denzitometrijske analize razina izražaja citoplazmatske ekspresije TDP-43 u stanicama frontalnog korteksa 12 mjeseci nakon zadnje lažne procedure ili traume mozga. Iz prikazanih rezultata denzitometrijske analize može se uočiti da je izražaj TDP-43 proteina podjednak u analiziranim uzorcima obje eksperimentalne skupine [P = 0,713].



Slika 6. Učinci ponavljajuće blage traumatske ozljede mozga (rmTBI) na citoplazmatsku ekspresiju TDP-43 u frontalnom korteksu 12 mjeseci nakon zadnje lažne procedure ili traume mozga. Prikazani su reprezentativni blotovi i njihove denzitometrijske analize u lažno ozlijeđenih (Kontrola) i životinja s ponavljajućom traumom mozga (rmTBI) u transgeničnih TDP-

43 miševa. U denzitometrijskim analizama vrijednosti su izražene kao relativne optičke gustoće, korigirane za odgovarajući sadržaj β -aktina. Rezultati su izraženi kao srednje vrijednosti \pm SEM (N = 4 životinje po skupini).

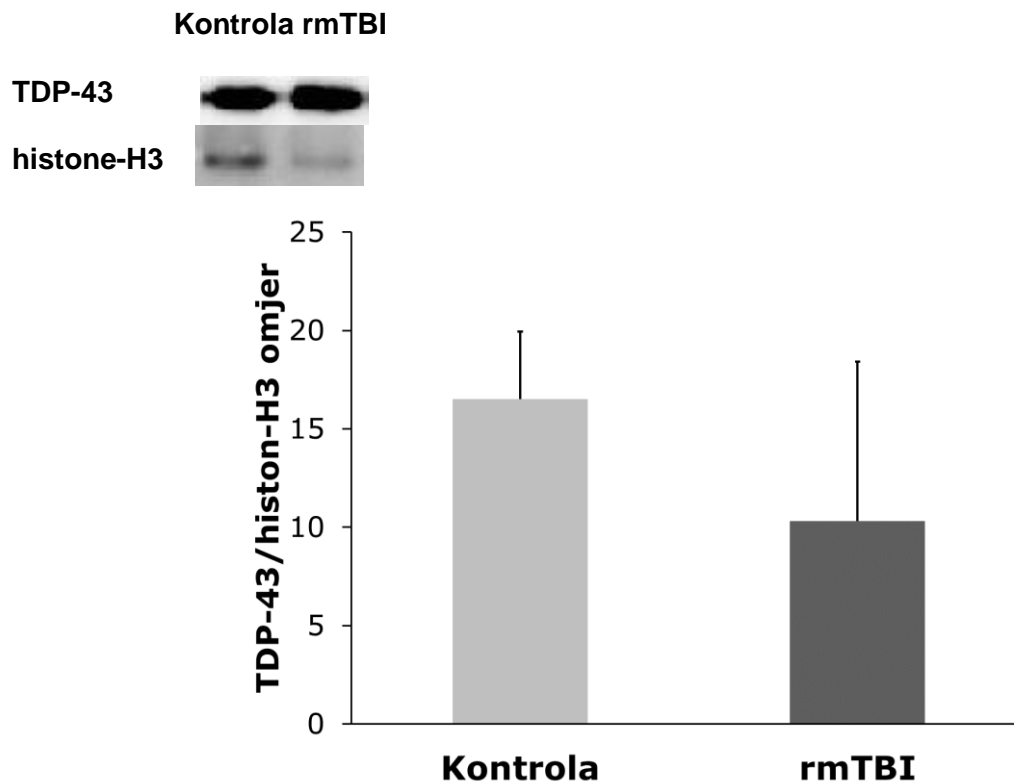
Na Slici 7. prikazani su reprezentativni imunoblotovi i denzitometrijske analize razina izražaja citoplazmatske ekspresije TDP-35 u stanicama frontalnog korteksa 12 mjeseci nakon zadnje lažne procedure ili traume mozga u transgeničnih TDP-43 miševa. Iz prikazanih rezultata denzitometrijske analize može se uočiti da sje izražaj TDP-43 proteina nije mijenjao u životinja s traumom mozga u odnosu na miševe podvrgnute lažnoj proceduri [P=0,784].



Slika 7. Učinci ponavljajuće blage traumatske ozljede mozga (rmTBI) na citoplazmatsku ekspresiju produkta cijepanja TDP-43, TDP-35, u frontalnom korteksu 12 mjeseci nakon posljednje lažne procedure ili traume mozga u transgeničnih TDP-43 miševa. Prikazani su reprezentativni blotovi i denzitometrijske analize u lažno ozljeđenih (Kontrola) i životinja s ponavljajućom traumom mozga (rmTBI) u transgeničnih TDP-43 miševa. U denzitometrijskim analizama vrijednosti su izražene kao relativne optičke gustoće, korigirane za odgovarajući sadržaj β -aktina. Rezultati su izraženi kao srednje vrijednosti \pm SEM (N = 4 životinje po skupini).

Na Slici 8. prikazani su reprezentativni imunoblotovi i denzitometrijske analize razina izražaja

nuklearne ekspresije TDP-43 u stanicama frontalnog korteksa 12 mjeseci nakon zadnje lažne procedure ili traume mozga. Iz prikazanih rezultata denzitometrijske analize može se uočiti da se izražaj TDP-43 proteina u lažno ozljeđenih miševa ne razlikuje značajno u odnosu na životinja s ponavljajućom traumom mozga istog genotipa [P = 0,469].



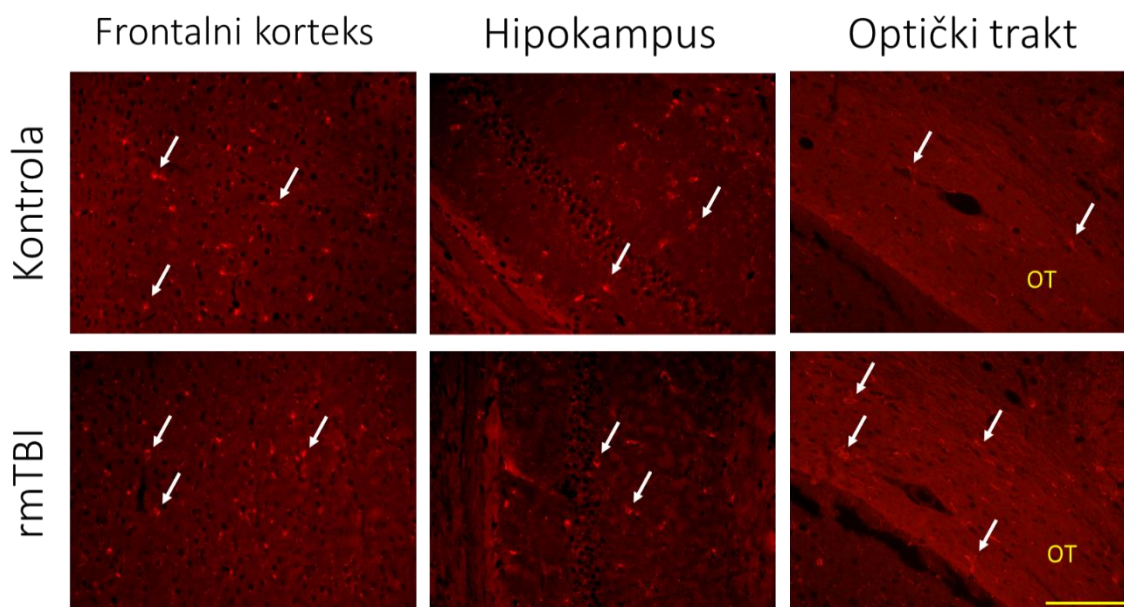
Slika 8. Učinci ponavljajuće blage traumatske ozljede mozga (rmTBI) na nuklearnu ekspresiju TDP-43 u 12 mjeseci nakon zadnje lažne procedure ili traume mozga u transgeničnih TDP-43 miševa. Prikazani su reprezentativni blotovi i njihove povezane denzitometrijske analize u lažno ozljeđenih (Kontrola) i životinja s ponavljajućom traumom mozga (rmTBI) u transgeničnih TDP-43 miševa. U denzitometrijskim analizama vrijednosti su izražene kao relativne optičke gustoće, korigirane za odgovarajući sadržaj histona-H3. Rezultati su izraženi kao srednje vrijednosti ± SEM (N = 3-4 životinje po skupini).

4.4. Reakcije glija stanica u središnjem živčevlju miševa divljeg i TDP-43^{G348C} tipa godinu dana nakon ponavljajuće blage traumatske ozljede mozga

Provedeno je imunofluorescentno histološko označavanje koristeći Iba1, marker specifičan za

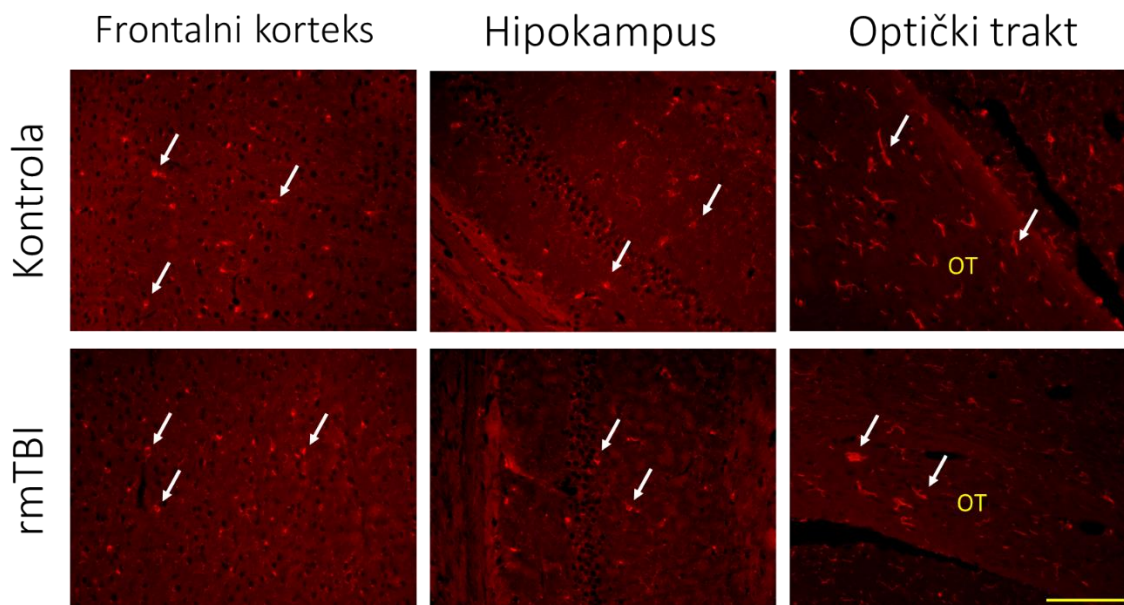
mikrogliju, te GFAP protutijelo, koje se uobičajeno koristi za označavanje astrocita, kako bi se ispitaio odgovor glija stanica na ponavljajuću mTBI, u frontalnom korteksu, CA1 regiji hipokampusa te optičkom traktu ozlijeđenih miševa divljeg tipa i transgeničnih TDP-43^{G348C} životinja žrtvovanih godinu dana nakon posljednje mTBI ili lažne procedure.

Slika 9. prikazuje reprezentativne mikrofotografije reakcije mikroglije nakon ponavljajuće blage traumatske ozljede mozga u frontalnom korteksu, hipokampusu i optičkom traktu miševa divljeg tipa u lažno ozlijeđenih životinja i miševa s blagom traumatskom ozljedom mozga, imunološki obojenih mikroglijalnim markerom Iba1. Na priloženim se mikrofotografijama odabranih regija ne uočavaju značajne razlike između kontrole i rmTBI.



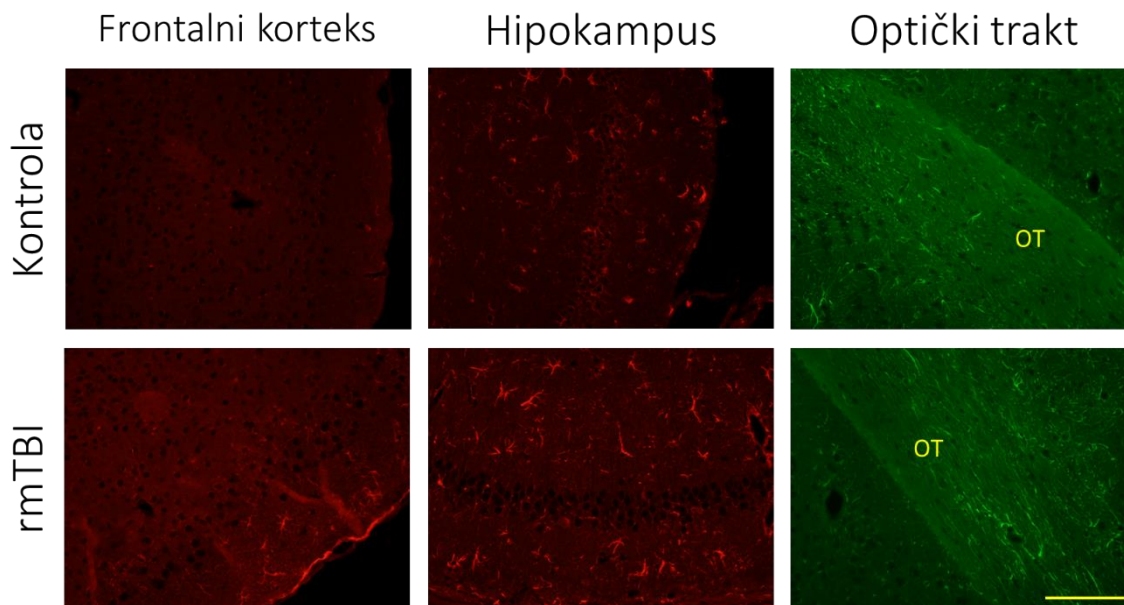
Slika 9. Reakcija mikroglije nakon ponavljajuće blage traumatske ozljede mozga (rmTBI) u frontalnom korteksu, hipokampusu i optičkom traktu (OT) u miševa divljeg tipa. Prikazane su reprezentativne mikrofotografije u lažno ozlijeđenih životinja (Kontrola) i miševa s rmTBI, žrtvovanih 12 mjeseci nakon zadnje procedure, imunološki obojenih mikroglijalnim markerom Iba1. Strelice pokazuju na Iba1-pozitivne stanice. Mjerna traka: 100 μ m.

Slika 10. prikazuje reprezentativne mikrofotografije reakcije mikroglije nakon ponavljajuće mTBI u frontalnom korteksu, hipokampusu i optičkom traktu transgeničnih TDP-43 miševa u lažno ozlijeđenih životinja i miševa s blagom traumatskom ozljedom mozga, imunološki obojenih mikroglijalnim markerom Iba1. Na priloženim se mikrofotografijama odabranih regija ne uočavaju značajne razlike između kontrola i rmTBI u transgeničnih TDP-43 miševa.



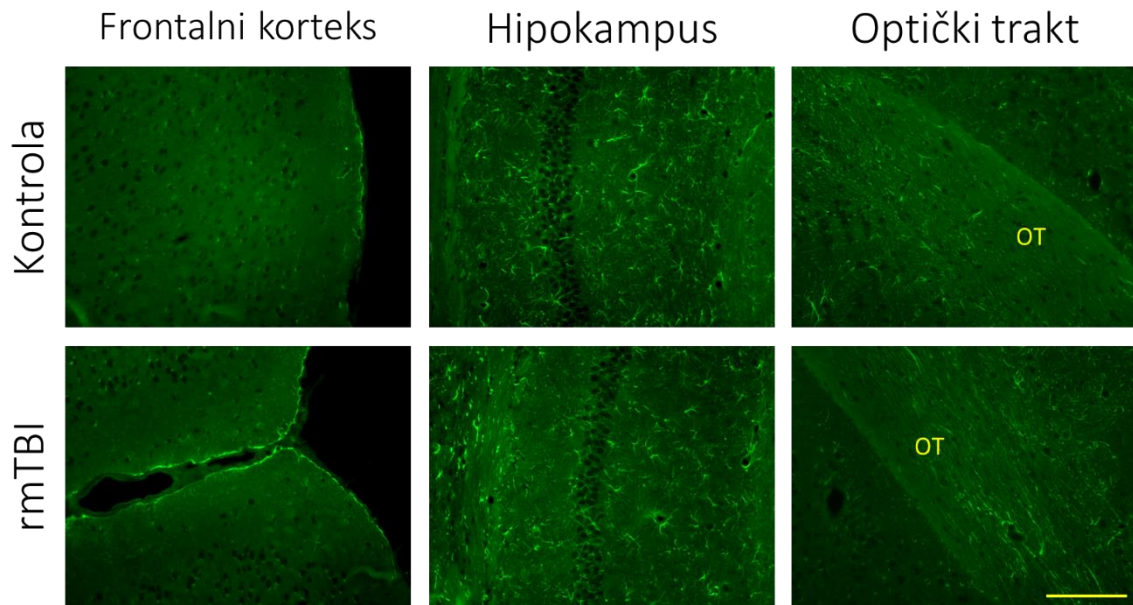
Slika 10. Reakcija mikroglije nakon ponavljajuće blage traumatske ozljede mozga (rmTBI) u frontalnom korteksu, hipokampusu i optičkom traktu (OT) u transgeničnih TDP-43 miševa. Prikazane su reprezentativne mikrofotografije u lažnih ozljeđenih životinja (Kontrola) i miševa s rmTBI, žrtvovanih 12 mjeseci nakon zadnje procedure, imunološki obojenih mikroglijalnim markerom Iba1. Strelice pokazuju na Iba1-pozitivne stanice. Mjerna traka: 100 μ m.

Slika 11. prikazuje reprezentativne mikrofotografije reakcije astrocita nakon ponavljajuće blage traumatske ozljede mozga u frontalnom korteksu, hipokampusu i optičkom traktu miševa divljeg tipa u lažno ozljeđenih životinja i miševa s blagom traumatskom ozljedom mozga, imunološki obojenih astrocitnim markerom GFAP. Na priloženim se mikrofotografijama odabranih regija ne uočavaju značajne razlike između kontrola i rmTBI, odnosno nisu uočene morfološke promjene koje bi ukazivale na aktivaciju astrocita.



Slika 11. Reakcija astrocita nakon ponavljajuće blage traumatske ozljede mozga (rmTBI) u frontalnom korteksu, hipokampusu i optičkom traktu (OT) u miševa divljeg tipa. Prikazane su reprezentativne mikrofotografije u lažnih ozljeđenih životinja (Kontrola) i miševa s rmTBI, žrtvovanih 12 mjeseci nakon zadnje procedure, imunološki obojenih astrocitnim markerom GFAP. Mjerna traka: 100 μ m.

Slika 12. prikazuje reprezentativne mikrofotografije reakcije astrocita nakon ponavljajuće blage traumatske ozljede mozga u frontalnom korteksu, hipokampusu i optičkom traktu transgeničnih TDP-43 miševa u lažno ozljeđenih životinja i miševa s blagom traumatskom ozljedom mozga, imunološki obojenih astrocitnim markerom GFAP. Na priloženim se mikrofotografijama odabranih regija ne uočavaju značajne razlike između kontrole i rmTBI.



Slika 12. Reakcija astrocita nakon ponavljajuće blage traumatske ozljede mozga (rmTBI) u frontalnom korteksu, hipokampusu i optičkom traktu (OT) u transgeničnih TDP-43 miševa. Prikazane su reprezentativne mikrofotografije u lažnih ozljeđenih životinja (Kontrola) i miševa s rmTBI, žrtvovanih 12 mjeseci nakon zadnje procedure, imunološki obojenih astrocitnim markerom GFAP. Mjerna traka: 100 μ m.

5. RASPRAVA

Ciljevi ovog diplomskog rada bili su utvrditi učestalost i opseg patohistoloških promjena u mozgu miševa divljeg tipa i TDP-43 transgeničnih miševa godinu dana nakon zadnje ponavljajuće mTBI ozljede, te usporediti patohistološke promjene između miševa divljeg tipa i TDP-43 transgeničnih miševa. U istraživanju je korišten klinički relevantan model ponavljajuće mTBI karakteriziran ozljedom mozga koja je posljedica djelovanja akceleracijskih, deceleracijskih i rotacijskih sila. Prilikom izvođenja ekperimentalne mTBI, glava i tijelo miša su slobodni što je reprezentativno za ovu vrstu traume. Ovaj model, koji su prvotno opisali Kane i suradnici [85], oponaša ponavljajuću mTBI kod ljudi, pri čemu su miševi izloženi 1 do 2 udarca dnevno, s ukupno najmanje 10 izlaganja. Odabrali smo režim od 2 udarca dnevno tijekom 5 dana kako bismo simulirali učestale udarce u glavu i ponavljajuće potrese mozga kakvi se viđaju u kontaktnim sportovima. Ova metoda izaziva blagu ozljedu uz brz oporavak miševa i normalno ponašanje, bez ozbiljnih posljedica poput prijeloma lubanje, intrakranijalnog krvarenja, respiratornog zastoja ili napadaja. U istraživanju su korišteni transgenični TDP-43^{G348C} miševi koji su skloni patološkom nakupljanju proteina TDP-43 u mozgu i leđnoj moždini, te s vremenom razvijaju kognitivne nedostatke koji se bilježe nakon sedam mjeseci starosti kao i motoričke probleme povezane sa starenjem od 10. mjeseca života nadalje.

U fiziološkim uvjetima, TDP-43 pretežito je lokaliziran u jezgri gdje sudjeluje u regulaciji mnogih puteva obrade RNK. Sadrži sekvencu za prijenos u citoplazmu, no opisana je i pasivna difuzija između jezgre i citoplazme. Autoregulacijski sustav s negativnom povratnom spregom omogućuje da TDP-43 kontrolira i održava svoje razine unutar normalnih fizioloških raspona. Kao odgovor na ozljedu mozga može doći do pogrešne lokalizacije TDP-43 iz stanične jezgre u citoplazmu te do poremećaja u regulaciji. Patološki izmjenjen TDP-43 prolazi kroz fosforilaciju, cijepanje u C-terminalne fragmente i stvara netopive ubikvitinirane inkluzije. Disregulacija TDP-43 kod ponavljajuće mTBI povezuje se s razvojem neurodegenerativnih bolesti u kasnijim fazama života, pri čemu se naglašava ključna uloga TDP-43 proteinopatije u patogenezi neurodegeneracije [86].

U prvom dijelu istraživanja analizirana je prisutnost neurodegeneracija u CNS-u miševa divljeg tipa te u transgeničnih TDP-43 životinja, žrtvovanih godinu dana nakon ponavljajuće mTBI u području frontalnog korteksa, hipokampusa i optičkog trakta korištenjem Fluoro-Jade C fluorescentne boje koja se veže na stanične tijela i nastavke degenerativno promijenjenih neurona.

Fluoro-Jade C-pozitivno bojenje nije otkriveno u frontalnom korteksu i hipokampusu, međutim, neurodegenerativne promjene su se mogle uočiti u području optičkog trakta traumatiziranih miševa oba genotipa. Međutim, usporedbom mikrofotografija u regiji optičkog trakta između traumatiziranih životinja oba genotipa, nije uočena razlika u intezitetu obojenja Fluoro-Jade C. Ovi rezultati sugeriraju da pogrešna lokalizacija TDP-43 i njegove posttranslacijske promjene nisu nužno praćene oštećenjem kortikalnih neurona u oba genotipa. Također, povećana ekspresija TDP-43 ne doprinosi jačoj neurodegeneraciji u optičkom traktu u odnosu na promjene koje se detektiraju u životinja divljeg tipa s ponavljajućom traumom mozga.

Istraživana je i regulacija TDP-43, točnije razina ekspresije TDP-43 u citoplazmi i jezgri, te citoplazmatska ekspresija TDP-35, u središnjem živčelju ozljeđenih miševa oba genotipa godinu dana nakon ponavljajuće mTBI. Pogrešna lokalizacija TDP-43 u ozljeđenih miševa oba genotipa prikazana je Western blot analizom nuklearnih i citoplazmatskih lizata frontalnog korteksa. Statističkom analizom dobivenih rezultata Western blot analize uzorka miševa oba genotipa nisu utvrđene razlike u količini navedenih proteina između lažno ozljeđenih i životinja s ponavljajućom traumom mozga. Ponavljajuća mTBI nije imala učinak na citoplazmatsku i nuklearnu ekspresiju TDP-43, niti na citoplazmatsku ekspresiju TDP-35, u frontalnom korteksu 12 mjeseci nakon zadnje lažne procedure ili traume mozga.

Aktivacija mikroglije i astrocita u kasnijim fazama nakon traume mozga smatra se jednim od znakova kronične upale koja posljedično može imati dugoročne štetne posljedice. Stoga je provedeno i imunofluorescentno histološko označavanje glija stanica u CNS-u miševa oba genotipa koristeći Iba1, marker specifičan za mikrogliju, te GFAP protutijelo, koje se koristi za označavanje astrocita. Usporedbom mikrofotografija reakcije mikroglije nakon ponavljajuće ozljede mozga u frontalnom korteksu, hipokampusu i optičkom traktu miševa oba genotipa ne uočavaju se značajne razlike između lažno ozljeđenih i miševa s ponavljajućom blagom traumatskom ozljedom mozga. Također, pri ispitivanju reakcije astrocita nakon ponovljenih mTBI, nisu uočene značajne razlike između lažno ozljeđenih i miševa s rmTBI oba genotipa u frontalnom korteksu, hipokampusu i optičkom traktu. Dakle, u ovom radu nismo uočili razlike u razini kronične reaktivnosti mikroglije i astrocita između ozljeđenih miševa oba genotipa, što sugerira da istraživana genetska osnova nije utjecala na kronične promjene upalnih parametara koji su korišteni u istraživanju.

6. ZAKLJUČAK

Ovaj diplomski rad pokazuje da promjene u regulaciji TDP-43 nisu bile povezane s neurodegeneracijom i glijalnom aktivacijom u frontalnom korteksu ozlijeđenih miševa divljeg i TDP-43 transgeničnog genotipa 12 mjeseci nakon ponovljenih blagih ozljeda mozga. Ovi nalazi sugeriraju da su promjene u TDP-43 samo privremeni odgovori na stres i ozljede, a ne indikatori trajne štete u kortikalnom tkivu. Međutim, u oba genotipa miševa, ponovljeni mTBI uzrokovao je neurodegeneraciju i povećanu glijalnu reakciju u optičkom traktu, što upućuje da je optički trakt posebno osjetljiv na ponovljene udarce te potvrđuje ključnu ulogu traumatskih ozljeda aksona u razvoju patobiologije ponovljenih potresa mozga. Daljnja istraživanja su potrebna za bolje razumijevanje odnosa između regulacije TDP-43 i oštećenja mozga, te za razvoj novih terapijskih strategija.

7. LITERATURA

1. Janković T. Uloga TAR DNK-vezujućeg proteina 43 u modulaciji neuropale i sinaptičke plastičnosti u različitim modelima traumatske ozljede mozga u miša [doktorski rad]. Rijeka: Sveučilište u Rijeci, Medicinski fakultet; 2022.
2. Rajič Bumber J. Utjecaj ponavljajuće blage traumatske ozljede mozga na regulaciju TAR DNK-vezujućeg proteina 43, neuropatologiju i funkcionalne ishode u miša [doktorski rad]. Rijeka: Sveučilište u Rijeci, Medicinski fakultet; 2021.
3. Jaeger M. Pathophysiological changes in the spinal cord following single moderate and repetitive mild traumatic brain injury [diplomski rad]. Rijeka: Sveučilište u Rijeci, Medicinski fakultet; 2023.
4. TBI Data | Concussion | Traumatic Brain Injury | CDC Injury Center [Internet]. 2023 [Pristupljeno: 12.07.2024.]. Dostupno na: <https://www.cdc.gov/traumaticbraininjury/data/index.html>
5. National Institute of Child Health and Human Development. Traumatic Brain Injury: Condition Information - Causes. NIH. Dostupno na: <https://www.nichd.nih.gov/health/topics/tbi/conditioninfo/causes#f1>. [Pristupljeno: 30.042024].
6. National Institute of Neurological Disorders and Stroke. Traumatic Brain Injury (TBI). NIH. Dostupno na: <https://www.ninds.nih.gov/health-information/disorders/traumatic-brain-injury-tbi>. [Pristupljeno: 30.042024].
7. Rubenstein R, Sharma DR, Chang B, Oumata N, Cam M, Vaucelle L, et al. Novel mouse tauopathy model for repetitive mild traumatic brain injury: Evaluation of long-term effects on cognition and biomarker levels after therapeutic inhibition of tau phosphorylation. *Front Neurol.* 2019;10:124.
8. Klobučar L. Ljestvice za procjenu dubine kome [diplomski rad]. Zagreb: Sveučilište u Zagrebu, Medicinski fakultet; 2018.
9. Janković T, Dolenc P, Rajič Bumber J, Gržeta N, Kriz J, Župan G, Pilipović K. Differential expression patterns of TDP-43 in single moderate versus repetitive mild traumatic brain injury in mice. *Int J Mol Sci.* 2021;22(21):12211.
10. Center-TBI. Traumatic Brain Injury. Center-TBI. Available from: <https://www.center-tbi.eu/patients/tbi>. [Pristupljeno: 30.042024].
11. Peeters W, van den Brande R, Polinder S, et al. Epidemiology of traumatic brain injury in Europe. *Acta Neurochir (Wien).* 2015;157(10):1683-1696.

12. Brazinova A, Rehorcikova V, Taylor MS, Buckova V, Majdan M, Psota M, et al. Epidemiology of traumatic brain injury in Europe: A living systematic review. *J Neurotrauma*. 2021;38(10):1411-1440.
13. Capizzi A, Woo J, Verduzco-Gutierrez M. Traumatic brain injury: An overview of epidemiology, pathophysiology, and medical management. *J Med Sci*. 2021;35(4):123-134.
14. Loane DJ, Faden AI. Neuroprotection for traumatic brain injury: translational challenges and emerging therapeutic strategies. *Trends Pharmacol Sci* 2010;31:596–604
15. Fehily B, Fitzgerald M. Repeated mild traumatic brain injury: potential mechanisms of damage. *Cell Transplant* 2017;26(7):1131-55
16. Bruggeman GF, Haitsma IK, Dirven CMF, Volovici V. Traumatic axonal injury (TAI): definitions, pathophysiology and imaging - a narrative review. *Acta Neurochir* 2021;163:31–44
17. Obasa AA, Olopade FE, Juliano SL, Olopade JO. Traumatic brain injury or traumatic brain disease: A scientific commentary. *Brain Multiphysics*. 2024;6:100092.
18. Ng SY, Lee AYW. Traumatic brain injuries: Pathophysiology and potential therapeutic targets. *Front Cell Neurosci*. 2019;13:528.
19. Syzdykbayev M, Kazymov M, Aubakirov M, Kurmangazina A, Kairkhanov E, Kazangapov R, et al. A modern approach to the treatment of traumatic brain injury. *Medicines (Basel)*. 2024;11(5):10.
20. Elsevier. *Medical-Surgical Nursing: Concepts for Interprofessional Collaborative Care*, 10th Edition. Evolve. Dostupno na: <https://evolve.elsevier.com/cs/product/9780323757898?role=student>. [Pristupljeno: 30.042024].
21. Kinoshita K. Traumatic brain injury: pathophysiology for neurocritical care. *J Intensive Care*. 2016;4:29.
22. Abdelmalik PA, Draghic N, Ling GS. Management of moderate and severe traumatic brain injury. *Transfusion*. 2019;59(S2):1529-1538.
23. Hay J, Johnson VE, Smith DH, Stewart W. Chronic traumatic encephalopathy: the neuropathological legacy of traumatic brain injury. *Annu Rev Pathol* 2016;11:21–45.
24. Dashnaw ML, Petraglia AL, Bailes JE. An overview of the basic science of concussion and subconcussion: Where we are and where we are going. *Neurosurg Focus* 2012;33(6):1–9.
25. Iverson GL. Outcome from mild traumatic brain injury. *Curr Opin Psychiatry* 2005;18:301–17.

26. Barkhoudarian G, Hovda DA, Giza CC. The molecular pathophysiology of concussive brain injury. *Clin Sports Med*; 2011;30:33–48.
27. Nasr IW, Chun Y, Kannan S. Neuroimmune responses in the developing brain following traumatic brain injury. *Exp Neurol*. 2019;320:112957.
28. Nizamutdinov D, Shapiro LA. Overview of Traumatic Brain Injury: An Immunological Context. *Brain Sci*. 2017;7(1):11.
29. Kelso ML, Gendelman HE. Bridge Between Neuroimmunity and Traumatic Brain Injury. *Curr Pharm Des*. 2014;20(26):4284–98.
30. Mira RG, Lira M, Cerpa W. Traumatic brain injury: Mechanisms of glial response. *Front Physiol*. 2021;12:740939.
31. Yang QQ, Zhou JW. Neuroinflammation in the central nervous system: Symphony of glial cells. *Glia*. 2019;67(6):1017-35.
32. Broussard JI, Acion L, De Jesús-Cortés H, Yin T, Britt JK, Salas R, et al. Repeated mild traumatic brain injury produces neuroinflammation, anxiety-like behaviour and impaired spatial memory in mice. *Brain Inj*. 2018;32(1):113-22.
33. Alawieh A, Langley EF, Weber S, Adkins D, Tomlinson S. Identifying the role of complement in triggering neuroinflammation after traumatic brain injury. *J Neurosci*. 2018;38(10):2519-2532.
34. Burda JE, Bernstein AM, Sofroniew MV. Astrocyte roles in traumatic brain injury. *Exp Neurol*. 2016 Jan;275(3):305-315.
35. Li YF, Ren X, Zhang L, Wang YH, Chen T. Microglial polarization in TBI: Signaling pathways and influencing pharmaceuticals. *Front Aging Neurosci*. 2022;14:901117.
36. Hauser SL, Kriegstein AR, Prusiner SB. Pathobiology of Neurologic Diseases. In: Loscalzo J, Fauci A, Kasper D, Hauser S, Longo D, Jameson JL, editors. *Harrison's Principles of Internal Medicine* [Internet]. 21st ed. New York, NY: McGraw-Hill Education; 2022.
37. Shao F, Wang X, Wu H, Wu Q, Zhang J. Microglia and Neuroinflammation: Crucial Pathological Mechanisms in Traumatic Brain Injury-Induced Neurodegeneration. *Front Aging Neurosci*. 2022;14:825086.
38. Panaro MA, Benameur T, Porro C. Extracellular Vesicles miRNA Cargo for Microglia Polarization in Traumatic Brain Injury. *Biomolecules*. 2020;10(6):901.

39. Krämer TJ, Hack N, Brühl TJ, Menzel L, Hummel R, Griemert EV, et al. Depletion of regulatory T cells increases T cell brain infiltration, reactive astrogliosis, and interferon- γ gene expression in acute experimental traumatic brain injury. *J Neuroinflammation*. 2019;16(1):163.
40. Bouras M, Asehnoune K, Roquilly A. Immune modulation after traumatic brain injury. *Front Med (Lausanne)*. 2022;9:995044.
41. Borregaard N. Neutrophils, from marrow to microbes. *Immunity*. 2010;33(5):657–70.
42. Kenne E, Erlandsson A, Lindbom L, Hillered L, Clausen F. Neutrophil depletion reduces edema formation and tissue loss following traumatic brain injury in mice. *J Neuroinflammation*. 2012;9:17.
43. Carlos TM, Clark RS, Franicola-Higgins D, Schiding JK, Kochanek PM. Expression of endothelial adhesion molecules and recruitment of neutrophils after traumatic brain injury in rats. *J Leukoc Biol*. 1997;61(3):279–85.
44. Kenne E, Erlandsson A, Lindbom L, Hillered L, Clausen F. Neutrophil depletion reduces edema formation and tissue loss following traumatic brain injury in mice. *J Neuroinflammation*. 2012;9(1):17.
45. Đermanović M. Imunološki odgovor u procesu neurodegeneracije [Završni rad]. Osijek, Croatia: Josip Juraj Strossmayer University of Osijek, Department of Biology; 2017.
46. Ou SH, Wu F, Harrich D, García-Martínez LF, Gaynor RB. Cloning and characterization of a novel cellular protein, TDP-43, that binds to human immunodeficiency virus type 1 TAR DNA sequence motifs. *J Virol*. 1995;69(6):3584-96
47. Ayala YM, Pantano S, D'Ambrogio A, Buratti E, Brindisi A, Marchetti C i sur. Human, Drosophila, and C. elegans TDP-43: nucleic acid binding properties and splicing regulatory function. *J Mol Biol* 2005;348(3):575–88.
48. Sephton CF, Good SK, Atkin S, Dewey CM, Mayer P, Herz J i sur. TDP-43 is a developmentally regulated protein essential for early embryonic development. *J Biol Chem* 2010;285(9):6826–34
49. Xu YF, Gendron TF, Zhang YJ, Lin WL, D'Alton S, Sheng H i sur. Wild-type human TDP-43 expression causes TDP-43 phosphorylation, mitochondrial aggregation, motor deficits, and early mortality in transgenic mice. *J Neurosci* 2010;30(32):10851–9
50. Berning BA, Walker AK. The Pathobiology of TDP-43 C-Terminal Fragments in ALS and FTL. *Front Neurosci* 2019;13:335.

51. Polymenidou M, Lagier-Tourenne C, Hutt KR, Huelga SC, Moran J, Liang TY i sur. Long pre-mRNA depletion and RNA missplicing contribute to neuronal vulnerability from loss of TDP-43. *Nat Neurosci* 2011;14(4):459–68.
52. Geser F, Lee VM-Y, Trojanowski JQ. TAR DNA-binding protein 43 in neurodegenerative disease. *Nat Rev Neurol*. 2010;6(4):211-220.
53. Amador-Ortiz C, Lin W-L, Ahmed Z i sur. TDP-43 immunoreactivity in hippocampal sclerosis and Alzheimer’s disease. *Ann Neurol* 2007;61:435–45.
54. Kapeli K, Martinez FJ, Yeo GW. Genetic mutations in RNA-binding proteins and their roles in ALS. *Hum Genet* 2017;136:1193–214.
55. Wang H-K, Lee Y-C, Huang C-Y i sur. Traumatic brain injury causes frontotemporal dementia and TDP-43 proteolysis. *Neuroscience* 2015;300:94–103.
56. Lee EB, Lee VM-Y, Trojanowski JQ. Gains or losses: molecular mechanisms of TDP43- mediated neurodegeneration. *Nat Rev Neurosci* 2011;13:38–50.
57. Dugger BN, Dickson DW. Pathology of neurodegenerative diseases. *Cold Spring Harb Perspect Biol* 2017;9(7):a028035.
58. Murphy JM, Henry RG, Langmore S, Kramer JH, Miller BL, Lomen-Hoerth C. Continuum of frontal lobe impairment in amyotrophic lateral sclerosis. *Arch Neurol* 2007;64(4):530–4.
59. McKee AC, Gavett BE, Stern RA, Nowinski CJ, Cantu RC, Kowall NW i sur. TDP-43 proteinopathy and motor neuron disease in chronic traumatic encephalopathy. *J Neuropathol Exp Neurol* 2010;69(9):918–29.
60. Higashi S, Iseki E, Yamamoto R, Minegishi M, Hino H, Fujisawa K i sur. Concurrence of TDP-43, tau and alpha-synuclein pathology in brains of Alzheimer’s disease and dementia with Lewy bodies. *Brain Res* 2007;1184:284–94.
61. Winton MJ, Igaz LM, Wong MM, Kwong LK, Trojanowski JQ, Lee VMY. Disturbance of nuclear and cytoplasmic TAR DNA-binding protein (TDP-43) induces disease-like redistribution, sequestration, and aggregate formation. *J Biol Chem* 2008;283(19):13302–9.
62. Huang CC, Bose JK, Majumder P, Lee KH, Huang JTJ, Huang JK i sur. Metabolism and mis-metabolism of the neuropathological signature protein TDP-43. *J Cell Sci* 2014;127(14):3024–38.
63. Prasad A, Bharathi V, Sivalingam V, Girdhar A, Patel BK. Molecular mechanisms of TDP-43 misfolding and pathology in amyotrophic lateral sclerosis. *Front Mol Neurosci* 2019;12:25.

64. Gendron TF, Josephs KA, Petrucelli L. Review: Transactive response DNA-binding protein 43 (TDP-43): mechanisms of neurodegeneration. *Neuropathol Appl Neurobiol* 2010;36:97-112.
65. Iverson GL. Outcome from mild traumatic brain injury. *Curr Opin Psychiatry* 2005;18:301– 17.
66. Barkhoudarian G, Hovda DA, Giza CC. The molecular pathophysiology of concussive brain injury. *Clin Sports Med*; 2011;30:33–48.
67. Gimbel SI, Hungerford LD, Twamley EW, Ettenhofer ML. White matter organization and cortical thickness differ among active duty service members with chronic mild, moderate, and severe traumatic brain injury. *J Neurotrauma*. 2024;41(7-8).
68. Ratliff WA, Mervis RF, Citron BA, Schwartz B, Rubovitch V, Schreiber S, Pick CG. Effect of mild blast-induced TBI on dendritic architecture of the cortex and hippocampus in the mouse. *Sci Rep*. 2020;10(1):2206.
69. Dusick JR, Wang C, Cohan P, et al. Pathophysiology of hypopituitarism in the setting of brain injury. *Pituitary* 2012;15(1):2–9
70. O'Reilly-Fong J, Simpson NJ, Thirouin ZS, Bastone PA, Zaelzer C, Murtaz A, Bourque CW. Acute and Reversible Hypothalamic Symptoms in a Lateral Head Impact Mouse Model of Mild Traumatic Brain Injury. *Neurotrauma Rep*. 2024; Published Online: 8 August 2024.
71. Fehily B, Fitzgerald M. Repeated mild traumatic brain injury: Potential mechanisms of damage. *Cell Transplant* 2017;26:1131–55.
72. Marklund N, Hillered L. Animal modelling of traumatic brain injury in preclinical drug development: where do we go from here? *Br J Pharmacol* 2011;164:1207–29.
73. Cernak I. Animal models of head trauma. *NeuroRx J Am Soc Exp Neurother* 2005;2:410–22.
74. Rostami E. Traumatic brain injury models in animals. *Methods Mol Biol Clifton NJ*. 2016;1462:47–59.
75. Berkner J, Mannix R, Qiu J. Clinical traumatic brain injury in the preclinical setting. *Methods Mol Biol* 2016;1462:11–28.
76. Morganti-Kossmann MC, Yan E, Bye N. Animal models of traumatic brain injury: is there an optimal model to reproduce human brain injury in the laboratory? *Injury* 2010;41:10-13.
77. Hellewell SC, Ziebell JM, Lifshitz J, Morganti-Kossmann MC. Impact Acceleration Model of Diffuse Traumatic Brain Injury. *Methods Mol Biol Clifton NJ*. 2016;1462:253–66.

78. Marmarou A, Foda MA, van den Brink W, Campbell J, Kita H, Demetriadou K. A new model of diffuse brain injury in rats. Part I: Pathophysiology and biomechanics. *J Neurosurg* 1994;80:291–300.
79. Ma X, Aravind A, Pfister BJ, Chandra N, Haorah J. Animal models of traumatic brain injury and assessment of injury severity. *Mol Neurobiol* 2019;56:5332–45.
80. Kabadi SV, Hilton GD, Stoica BA, Zapple DN, Faden AI. Fluid-percussion-induced traumatic brain injury model in rats. *Nat Protoc* 2010;5:1552–63.
81. Edward Dixon C, Clifton GL, Lighthall JW, Yaghmai AA, Hayes RL. A controlled cortical impact model of traumatic brain injury in the rat. *J Neurosci Methods*. 1991;39(3):253–62.
82. Carbonell WS, Grady MS. Regional and temporal characterization of neuronal, glial, and axonal response after traumatic brain injury in the mouse. *Acta Neuropathol (Berl)* 1999;98:396–406.
83. Bradford MM. A rapid and sensitive method for the quantitation of microgram quantities of protein utilizing the principle of protein-dye binding. *Anal Biochem* 1976;72: 248-54
84. Paxinos G, Franklin KBJ. *The mouse brain in stereotaxic coordinates*. San Diego:Academic Press; 2001.
85. Kane MJ, Angoa-Pérez M, Briggs DI, Viano DC, Kreipke CW, Kuhn DM. A mouse model of human repetitive mild traumatic brain injury. *J Neurosci Methods*. 2012;203(1):41-9.
86. Buratti E, Baralle FE. The molecular links between TDP-43 dysfunction and neurodegeneration. *Adv Genet*. 2009;66:1-34.

PRILOZI

Slika 1. Neurodegeneracija u frontalnom korteksu, hipokampusu i optičkom traktu 12 mjeseci nakon repetitivne blage traumatske ozljede mozga u miševa divljeg tipa.

Slika 2. Neurodegeneracija u frontalnom korteksu, hipokampusu i optičkom traktu 12 mjeseci nakon repetitivne blage traumatske ozljede mozga u transgeničnih TDP-43 miševa.

Slika 3. Učinci ponavljajuće blage traumatske ozljede mozga (rmTBI) na citoplazmatsku ekspresiju TDP-43 u frontalnom korteksu 12 mjeseci nakon zadnje lažne procedure ili traume mozga

Slika 4. Učinci ponavljajuće blage traumatske ozljede mozga (rmTBI) na citoplazmatsku ekspresiju produkta cijepanja TDP-43, TDP-35, u frontalnom korteksu 12 mjeseci nakon zadnje lažne procedure ili traume mozga.

Slika 5. Učinci ponavljajuće blage traumatske ozljede mozga na nuklearnu ekspresiju TDP-43 u frontalnom korteksu 12 mjeseci nakon zadnje lažne procedure ili traume mozga.

Slika 6. Učinci ponavljajuće blage traumatske ozljede mozga (rmTBI) na citoplazmatsku ekspresiju TDP-43 u frontalnom korteksu 12 mjeseci nakon zadnje lažne procedure ili traume mozga.

Slika 7. Učinci ponavljajuće blage traumatske ozljede mozga (rmTBI) na citoplazmatsku ekspresiju produkta cijepanja TDP-43, TDP-35, u frontalnom korteksu 12 mjeseci nakon posljednje lažne procedure ili traume mozga u transgeničnih TDP-43 miševa.

Slika 8. Učinci ponavljajuće blage traumatske ozljede mozga (rmTBI) na nuklearnu ekspresiju TDP-43 u 12 mjeseci nakon zadnje lažne procedure ili traume mozga u transgeničnih TDP-43 miševa.

Slika 9. Reakcija mikroglije nakon ponavljajuće blage traumatske ozljede mozga (rmTBI) u frontalnom korteksu, hipokampusu i optičkom traktu (OT) u miševa divljeg tipa.

Slika 10. Reakcija mikroglije nakon ponavljajuće blage traumatske ozljede mozga (rmTBI) u frontalnom korteksu, hipokampusu i optičkom traktu (OT) u transgeničnih TDP-43 miševa.

Slika 11. Reakcija astrocita nakon ponavljajuće blage traumatske ozljede mozga (rmTBI) u frontalnom korteksu, hipokampusu i optičkom traktu (OT) u miševa divljeg tipa.

Slika 12. Reakcija astrocita nakon ponavljajuće blage traumatske ozljede mozga (rmTBI) u frontalnom korteksu, hipokampusu i optičkom traktu (OT) u transgeničnih TDP-43 miševa.

Tablica 1. Primarna protutijela za Western blot i imunofluorescencijske analize

Tablica 2. Sekundarna protutijela za Western blot i imunofluorescencijske analize

ŽIVOTOPIS

OSOBNI PODACI

Prezime i ime: Gabriela Špeh

E-mail: ga.speh22@gmail.com

Datum rođenja: 22. rujna 2000.

OBRAZOVANJE

2019. – sada

Studentica diplomskog sveučilišnog studija Sanitarno inženjerstvo, Medicinski fakultet u Rijeci

2015. – 2019.

Medicinska škola Bjelovar, smjer farmaceutski tehničar

Stečena kvalifikacija: Farmaceutska tehničarka

RADNO ISKUSTVO

Kolovoz 2018.

Stručna praksa u ZU Ljekarna Bjelovar

CILJEVI U KARIJERI

Neprestano stručno usavršavanje, stjecanje novih znanja te daljnje obrazovanje.

POSEBNA ZNANJA I VJEŠTINE

- Završena osnovna i srednja glazbena škola Vatroslava Lisinskog u Bjelovaru
 - Završena edukacija u Centru izvrsnosti za kemiju
 - Predstavnica godine u Studentskom zboru Medicinskog fakulteta
 - Voditeljica projekta "Čiste ručice"
 - Članica organizacijskog odbora studentskog projekta Sanitas
 - Sudjelovala na međunarodnim ljetnim školama u sklopu CEEPUS programa na teme "Food Safety and Healthy Living" (Ljubljana 2023., Bukurešt 2024.) i "Hygiene of Surfaces" (Ljubljana 2024.)
 - Aktivno znanje engleskog jezika
 - Vozačka dozvola B kategorije
-

OSOBINE I INTERESI

Izražena odgovornost, sklonost timskom radu te usmjerenost na osobni i profesionalni rast.