

Ultrazvuk u odnosu na klasičan rendgen u dijagnostici plućne patologije bolesnika jedinice za intenzivno liječenje

Janković, Leonarda

Master's thesis / Diplomski rad

2024

Degree Grantor / Ustanova koja je dodijelila akademski / stručni stupanj: **University of Rijeka, Faculty of Medicine / Sveučilište u Rijeci, Medicinski fakultet**

Permanent link / Trajna poveznica: <https://um.nsk.hr/um:nbn:hr:184:608806>

Rights / Prava: [In copyright](#)/[Zaštićeno autorskim pravom.](#)

Download date / Datum preuzimanja: **2025-03-01**



Repository / Repozitorij:

[Repository of the University of Rijeka, Faculty of Medicine - FMRI Repository](#)



SVEUČILIŠTE U RIJECI

MEDICINSKI FAKULTET

SVEUČILIŠNI INTEGRIRANI PRIJEDIPLOMSKI I DIPLOMSKI

STUDIJ MEDICINA

Leonarda Janković

ULTRAZVUK U ODNOSU NA KLASIČAN RENDGEN U DIJAGNOSTICI PLUĆNE

PATOLOGIJE BOLESNIKA JEDINICE ZA INTENZIVNO LIJEČENJE

Diplomski rad

Rijeka, 2024.

SVEUČILIŠTE U RIJECI

MEDICINSKI FAKULTET

SVEUČILIŠNI INTEGRIRANI PRIJEDIPLOMSKI I DIPLOMSKI

STUDIJ MEDICINA

Leonarda Janković

ULTRAZVUK U ODNOSU NA KLASIČAN RENDGEN U DIJAGNOSTICI PLUĆNE

PATOLOGIJE BOLESNIKA JEDINICE ZA INTENZIVNO LIJEČENJE

Diplomski rad

Rijeka, 2024.

Mentor rada: prof. dr. sc. Alen Protić, dr. med.

Diplomski rad ocijenjen je dana 27.6.2024. u Rijeci pred povjerenstvom u sastavu:

1. doc. dr. sc. Igor Barković, dr. med.

2. doc. Mirna Bobinac, dr. med.

3. prof. dr. sc. Vlatka Sotošek, dr. med.

Rad sadrži 25 stranica, 6 slika, 0 tablica i 27 literaturnih navoda.

Zahvala

Veliko hvala mom mentoru, profesoru Alenu Protiću, na svojoj pomoći i neiscrpnom strpljenju pri izradi ovog rada.

Također, hvala svim mojim prijateljima koji su bili uz mene i bodrili me ovaj dugi niz godina kroz sve uspone i padove.

Najveće hvala mom bratu i mojoj mami koji su mi omogućili da se bavim onime što najviše volim, hvala na bezuvjetnoj ljubavi i potpori, strpljenju i razumijevanju. Hvala što ste uvijek tu za mene.

Sadržaj

1. UVOD	1
2. SVRHA RADA	2
3. PREGLED LITERATURE	3
3.1. PLUĆNA PATOLOGIJA	3
3.1.1. <i>Pleuralni izljev</i>	3
3.1.2. <i>Atelektaza</i>	4
3.1.3. <i>Konsolidacija</i>	5
3.2. DIJAGNOSTIČKE METODE	7
3.2.1. <i>Ultrasonografija pluća u intenzivnoj medicini</i>	7
3.2.2. <i>Radiografija pluća u intenzivnoj medicini</i>	11
4. RASPRAVA	15
5. ZAKLJUČAK	18
6. SAŽETAK	19
7. SUMMARY	20
8. LITERATURA	21
9. ŽIVOTOPIS	25

Popis skraćenica i akronima

LUS – od eng. Lung Ultrasound, ultrazvuk pluća

RTG - rendgen

JIL – jedinica intenzivnog liječenja

ARDS – od eng. Acute Respiratory Distress Syndrome, sindrom akutnog respiratornog distresa

1. Uvod

Dijagnosticiranje plućnih poremećaja u kritično bolesnih pacijenata može svakako biti izazov, posebice u jedinicama intenzivne medicine gdje su pravovremene, a točne procjene ključne za ishod liječenja pacijenta.

Dugi niz godina, klasična radiografija (RTG) bio je standardni izbor metode slikovne dijagnostike. Međutim, tijekom godina, pokazalo se da radiografija ima svoja ograničenja posebice u osjetljivosti i specifičnosti. Iz toga su potakla mnoga istraživanja i usvajanje alternativnih tehnika i protokola kao što je Lung ultrasound (LUS) - ultrazvuk pluća. LUS se pokazao kao moćni dijagnostički alat koji nudi nekoliko prednosti pred RTG-om.

Odsutnost ionizirajućeg zračenja, izvrsna mobilnost te bolja osjetljivost u dijagnosticiranju određenih plućnih patologija poput pleuralnih izljeva i konsolidacija samo su neke od posebitosti ultrazvuka. Sve veći i veći broj istraživanja sugerira da korištenje LUS-a nadmašuje RTG u smislu dijagnostičke točnosti i učinkovitosti, posebice zbog mogućnosti korištenja u realnom vremenu što je izrazito korisno u dinamičnom okruženju JIL-a. U nastavku ovog rada, ukratko će se usporediti ultrazvuk pluća u odnosu na klasičnu radiografiju ovisno o osjetljivosti i specifičnosti dijagnosticiranja pojedinih patoloških stanja, aspektu sigurnosti za pacijenta i specifičnostima korištenja jednog ili drugog dijagnostičkog modaliteta.

2. Svrha rada

Svrha ovoga rada je usporediti ultrazvuk pluća (LUS) s klasičnom radiografijom prsnoga koša, odnosno njihovu učinkovitost u dijagnostici plućne patologije u jedinicama intenzivne medicine.

Konkretnije, cilj je ovog diplomskog procijeniti dijagnostičku točnost, brzinu i korist u kliničkoj primjeni ovih slikovnih dijagnostičkih tehnika za liječenje kritično bolesnih pacijenata. Kroz ovu sveobuhvatnu usporedbu, nastojalo se utvrditi koji je slikovni modalitet učinkovitiji u dijagnosticiranju i liječenju pacijenata JIL-a u svrhu odabira najprikladnije metode koja u konačnici poboljšava skrb o pacijentu te optimizira korištenje resursa jedinica intenzivne medicine.

Literatura je pretraživana u bazi podataka Medline, tražilica PubMed prema ključnim riječima *lung ultrasound, chest x-rays, pleural effusion, atelectasis, consolidation, intensive care unit*.

3. Pregled literature

3.1. Plućna patologija

3.1.1. Pleuralni izljev

Pleuralni izljev, stanje koje je karakterizirano akumulacijom tekućine između slojeva pleure. Pleura je tanka membrana koja oblaže pluća i unutrašnjost torakalne šupljine i omogućava glatko pomicanje i zaštitu pluća tijekom disanja. Pleuralni izljev može se sastojati od transudata (tekućine bistrog sadržaja) – obično zbog sistemskih faktora koji mijenjaju tlačnu dinamiku unutar samog pleuralnog prostora, kao što su zatajenje srca, ciroza jetre i nefrotski sindrom ili može biti eksudat (tekućina zamućenog, nerijetko gušćeg sadržaja) koji je rezultat lokalnih čimbenika poput infekcije (npr. pneumonija), malignih procesa, plućne embolije ili nekih upalnih događanja koja povećavaju propusnost pleuralnih membrana (1).

Simptomi su bol u prsima, posebice kod dubokih udaha, pleuritičnog karaktera, zatim kašalj te vrućica u infekcijama. Dijagnostički se utvrđuje fizikalnim pregledom (slabiji disajni šum, muklina pri perkusiji, smanjeni taktilni fremitus na zahvaćenoj strani) te slikovnim tehnikama klasičnom radiografijom, ultrazvukom ili MSCT-om. Liječenje obuhvaća prvenstveno uzrok nastanka pleuralnog izljeva, a nerijetko je potrebna torakocenteza u svrhu oslobađanja prostora potrebnog za disanje. Torakocenteza ili pleuralna punkcija je postupak aspiracije sadržaja iz pleuralnog prostora, sadržaj se može poslati na analizu kako bi se točnije odredio karakter i sam uzrok pleuralnog izljeva. Osim dijagnostičkog, ima i svoj terapijski učinak ublažavanjem simptoma i sprječavanjem daljnjih komplikacija, kao što je kompresivna atelektaza pluća, hipoksija,

hipoventilacija i slično. Ako su izljevi rekurentni, često se koriste i trajnija rješenja kao što je postavljanje pleuralnog katetera (1).

3.1.2. Atelektaza

Atelektaza je parcijalni ili potpuni kolaps pluća. U atelektazi izmjena plinova je smanjena ili odsutna te se može pojaviti iz raznih razloga, npr. opstrukcija dišnih putova, pritisak izvan pluća ili ozljeda (2).

Postoji nekoliko vrsta atelektaza. Opstruktivna atelektaza se javlja kada opstrukcija dišnih putova sprječava dolazak zraka do krajnjih dijelova pluća. Postojeći zrak u alveolama se u potpunosti apsorbira u krvotok te dolazi do kolapsa pluća.

Neopstruktivna atelektaza ima nekoliko podvrsta. Kompresivnu atelektazu uzrokuje vanjski pritisak na pluća, poput pleuralnog izljeva ili tumora, dok ona adhezivna nastaje kao rezultat manjka surfaktanta što uzrokuje kolaps alveola (2). Postoji još i cikatrička atelektaza – pojavljuje se zbog fibroze, odnosno ožiljkavanja pluća, zatim relaksacijska atelektaza zbog gubitka kontakta stijenke pluća i prsnog koša (npr. pneumotoraks), i zamjenska atelektaza gdje tumori zamjenjuju alveole, tipično viđena kod bronhoalveolarnog karcinoma (2).

Simptomi uključuju kratkoću daha, brzo i plitko disanje te kašalj, uz moguću povišenu temperaturu i u nekim slučajevima bol u prsima (2).

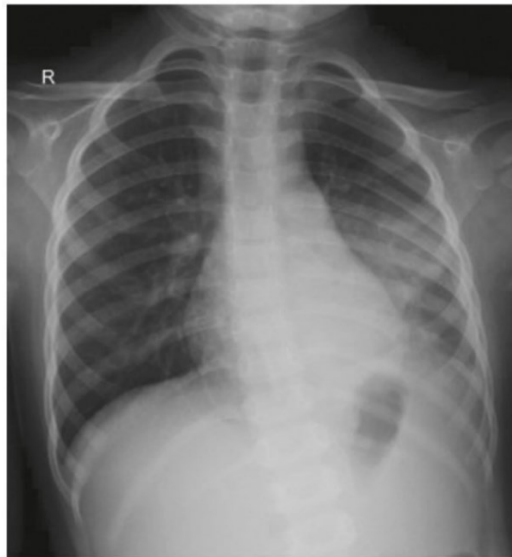Uzroci atelektaze mogu biti: strano tijelo u dišnom sustavu, sluzni čep, tumor odnosno kompresija tumorom ili povećanim limfnim čvorovima, pleuralni izljev, pneumotoraks, ozljede, a može se pojaviti postoperacijski. Dijagnostika atelektaze moguća je RTG-om grudnih organa (za vizualizaciju kolabiranog dijela pluća), MSCT-om koji pruža detaljniji pregled i bolji uvid u potencijalni uzrok, a također LUS-om što je posebno korisno u

kontekstu intenzivne medicine gdje se nastoji izbjeći učestali transport kritično bolesnih pacijenata zbog rizika od komplikacija. Liječenje atelektaze većinom je bazirano na rješavanju njenog inicijalnog uzroka (2).

3.1.3. Konsolidacija

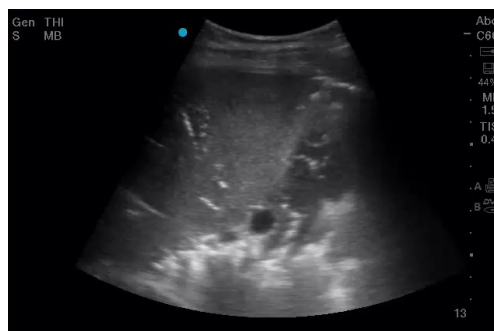Konsolidacija pluća, patološko je stanje u kojem je zrak u plućnom parenhimu za razliku od normalnih uvjeta, evakuiran i zamijenjen tekućinom, stanicama ili tkivom. Uslijed zamjene zraka za drugi medij, dolazi do disrupcije normalne izmjene plinova u alveolama. Ukupno se smanjuje volumen zraka u plućima što dovodi do smanjenje plućne popustljivosti i čini pluća krućima, smanjujući sposobnost lakog širenja što zahtijeva ulaganje dodatnog napora pri disanju za jednaku promjenu volumena. Konsolidacija pluća stoga rezultira povećanim naporom pri disanju te u teškim slučajevima (npr. teška bronhopneumonija) može zahtijevati primjenu mehaničke ventilacije. Konsolidaciju može uzrokovati infekcija, posebice upala pluća, bilo bakterijska, virusna ili gljivična gdje se alveole pune eksudatom i upalnim stanicama. U plućnom se edemu tekućina može skupljati zbog zatajenja srca ili akutnog respiratornog distres sindroma (ARDS). Nadalje, uzroci mogu biti krvarenje, kao i aspiracija stranog tijela, hrane ili želučanog sadržaja. Simptomi su kašalj, koji je vrlo često produktivne prirode, vrućica, dispneja, bolovi u prsima koji mogu biti pleuritičnog karaktera te umor (3). Dijagnoza se postavlja na temelju fizikalnog pregleda gdje se čuje tiši šum disanja, muklina pri perkusiji, pojačan taktilni fremitus te bronhalni šum nad zahvaćenim područjem. Slikovno se dijagnosticira RTG-om (područja povećane

neprozirnosti što upućuje na konsolidaciju) vidljivo na slici 1 koja prikazuje područje konsolidacije u donjem lijevom plućnom režnju,

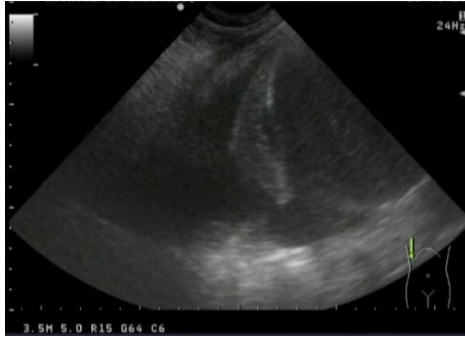

Slika 1- AP radiograf u ležećem položaju: vidljiva konsolidacija u donjem lijevom plućnom režnju (4)

MSCT-om te ultrasonografijom koja osim što može identificirati područja konsolidacije, u realnom je vremenu moguće razlikovati konsolidaciju od drugih potencijalnih uzroka slične prezentacije, kao što je npr. pleuralni izljev. Na slikama 2 i 3 prikazani su ultrazvučni nalazi konsolidacije donjeg desnog režnja pluća te pleuralni izljev i manja atelektaza desnog pluća.



Slika 2 – konsolidacija donjeg desnog režnja pluća (slika autora)



Slika 3 – pleuralni izljev i manja atelektaza, desno pluće (slika autora)

Ako se radi o bakterijskoj infekciji, kao uzroku konsolidacije, liječenje je antibioticima te suportivnim mjerama poput respiratorne fizikalne terapije, optimiziranja nutritivnog statusa i imunološkog odgovora (3).

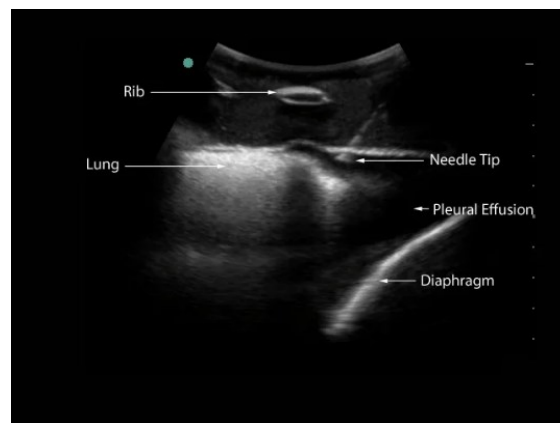
3.2. Dijagnostičke metode

3.2.1. Ultrasonografija pluća u intenzivnoj medicini

Ultrazvuk, posebice ultrazvuk pluća (eng. LUS – lung ultrasonography) pokazao se kao izvanredan modalitet za dijagnosticiranje i liječenje plućne patologije u jedinicama intenzivnog liječenja. Apsolutne prednosti ove metode su praćenje u stvarnom vremenu, odsutnost zračenja te odlična osjetljivost za dijagnosticiranje određenih patologija.

Ultrazvuk je metoda koja je sigurna i neinvazivna (5). Odsutnost izloženosti zračenju x zraka, čini ga sigurnim za učestalu upotrebu, što je izuzetno korisno u kritičnih bolesnika koji često zahtijevaju višestruku slikovnu obradu tijekom svog vremena boravka u JIL-u (6,7). Također, uređaji su prijenosni i mogu se koristiti uz krevet bolesnika, što smanjuje potrebu za premještajem bolesnika i time minimizira rizik i olakšava kontinuirani monitoring kritično bolesnih. Upotrebom ultrazvuka, liječnik dobiva rezultate u realnom vremenu, što omogućava brzu to jest trenutnu dijagnozu i

potencijalnu intervenciju (5). LUS je neprocjenjiva metoda u postupcima kao što je torakocenteza i postavljanje torakalnog drena. Osigurava sigurnost i točnost vizualizirajući lokaciju izljeva i plućnih, odnosno torakalnih struktura u realnom vremenu (6,7). Na slici 3, prikazan je postupak torakocenteze na ultrazvučnom nalazu, gdje se točno može lokalizirati pleuralni izljev te pratiti pokrete i put insercije igle u pleuralnu šupljinu (6).



Slika 3 Ultrazvučni prikaz pleuralnog izljeva i inserirane igle pri postupku torakocenteze
(8)

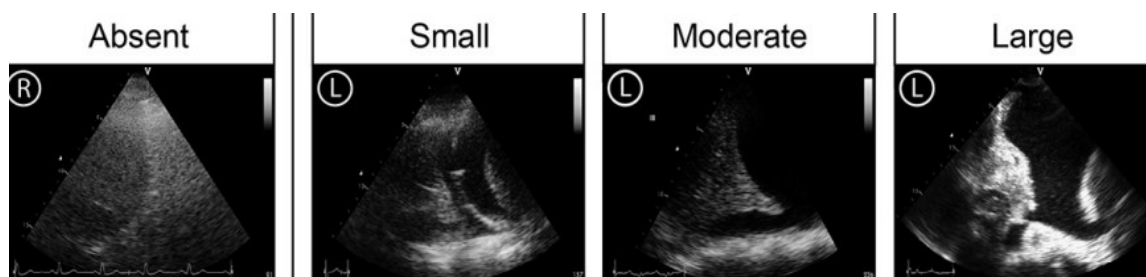
Iako ima mnogobrojne prednosti pred nekim drugim slikovnim modalitetima, ultrazvuk također ima i svoja ograničenja. To je relativno subjektivna metoda koja ovisi o iskustvu i vještinama osobe koja ga koristi. Odgovarajuća edukacija nezaobilazni je faktor koji utječe na pouzdanost i točnost interpretacije ultrazvučnog nalaza.

Prosječna točnost interpretacije LUS kod početnika bila je 68,7 % u usporedbi sa 72,2 % u srednjoj i 73,4 % u naprednih korisnika. Stručnjaci su imali prosječnu točnost od 95,0 %, što je značajno bolje od početnika, srednjih i naprednih korisnika ($p < 0,001$) (9).

Iako izvrstan za dijagnosticiranje pleuralnog izljeva i drugih plućnih patologija, ultrazvuk nije metoda izbora za utvrđivanje stanja za koje je potrebna duboka penetracija u tkivo ili

detaljno vizualiziranje anatomiju kao što su bronhopneumonija, plućna embolija ili neke vrste intersticijskih bolesti pluća (6).

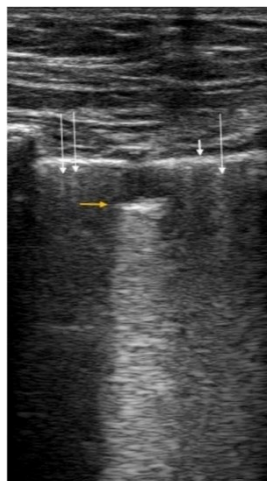
Ultrazvuk se tijekom godina pokazao kao vrlo učinkovita metoda dijagnostike različitih plućnih patologija. U usporedbi s klasičnom radiografijom, pokazao je vrlo visoku točnost za otkrivanje pleuralnih izljeva, posebice onih manjih (10). Šustić i suradnici, proveli su istraživanje o kvantifikaciji minimalnog volumena slobodne tekućine u toraksu detektibilnog ultrazvukom. U prospektivnoj studiji na kadaverima, ubrizgavana je NaCl 0,9% otopina u prsni koš, uz ultrazvučno praćenje slobodne tekućine. Otkriveno je da minimalni volumen tekućine detektabilan ultrazvukom iznosi otprilike 200 mL pri ležećem položaju i pozitivno korelira s visinom, masom i površinom tijela (11). U istraživanju Inglisa i suradnika, LUS je proveden s pacijentima postavljenima u ležeći položaj s uzdignutom glavom pod kutom od 15-30°. Zabilježena je prisutnost ili odsutnost pleuralnog izljeva, a ako je izljev bio prisutan, njegova veličina je kategorizirana kao mali (maksimalni promjer < 2 cm), umjereni (maksimalni promjer 2-4 cm) ili veliki (maksimalni promjer > 4 cm) što je prikazano na slici 4 (12).



Slika 4 Ultrazvučni prikaz pleuralnih izljeva po veličini – bez prisutnosti pleuralnog izljeva, mali pleuralni izljev (promjer do 2cm), umjereni pleuralni izljev(promjer 2-4cm), veliki pleuralni izljev (više od 4 cm promjera) (12)

Studije pokazuju kako ultrazvuk ima osjetljivost i specifičnost u dijagnostici pleuralnog izljeva preko 90%, dok one za RTG variraju od 65 do 81% (13).

Što se tiče upala pluća i plućnih konsolidacija, ultrazvukom se mogu detektirati hipoehogena ili područja mješovite ehogenosti sa zračnim bronhogramima koji ukazuju na bakterijsku pneumoniju (14). Osim toga, uspješno diskriminira između upale pluća i atelektaze. Istraživanje Yanga i suradnika pokazalo je visoku osjetljivost (81,8%), specifičnost (100%), pozitivnu prediktivnu vrijednost (100%), negativnu prediktivnu vrijednost (85,9%) i točnost (91,4%) ultrazvuka u dijagnosticiranju atelektaza i konsolidacija usporedivu s MSCT-om (15). Lichtenstein i njegovi suradnici opisali su fraktalni znak kao indikator netranslobarne konsolidacije s osjetljivošću od 90% i specifičnošću od 98% (16). Nepravilna granica između konsolidiranog i aeriranog pluća naziva se fraktalna linija. Slika 5 prikazuje male subpleuralne hipoehogene zone s nepravilnom dubokom granicom, poznate kao fraktalni ili "shred" znak, koje označavaju područja konsolidiranog pluća (17).



Slika 5 Ultrazvučni pregled pluća linearnom sondom na desnom prednjem dijelu prsnog koša otkriva subpleuralnu hipoehogenu zonu s neravnim rubovima, označenu zlatnom strelicom, što se naziva shred znak. Dugačke bijele strelice označavaju B linije, dok kratka debela bijela strelica označava pleuralni rub. (17)

Također se može koristiti za praćenje progresije ili regresije bolesti čime se dobije kvalitetna informacija koliko je liječenje uspješno.

Obzirom LUS nudi detaljan i trenutačan uvid u pulmonalnu patologiju, ultrazvuk pluća postaje vitalni dio prakse intenzivne medicine. LUS postaje važan alat u praksi intenzivne medicine koji uz adekvatnu obuku i iskustvo pruža točnu i učinkovitu dijagnostiku.

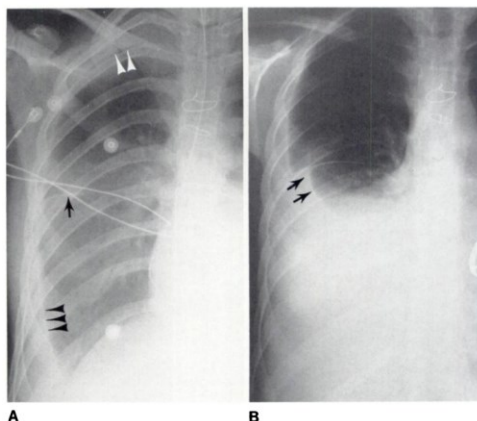
3.2.2. Radiografija pluća u intenzivnoj medicini

RTG toraksa, bio je do nedavno jedan od temeljnih dijagnostičkih alata u jedinicama intenzivne medicine važan za dijagnosticiranje i liječenje plućne patologije. Usprkos sve većoj upotrebi ultrazvuka, RTG i dalje ima veliki značaj zbog svoje pristupačnosti i jednostavnosti korištenja. Rendgen je široko dostupan u većini bolnica, a također postoje i prijenosni uređaji koji se mogu dovesti direktno do kreveta kritično bolesnog pacijenta, takozvani "bedside x-ray" (18). Također, radiografska tehnika je vrlo dobro poznata i standardizirana, što uvelike olakšava tumačenje nalaza i daljnje liječenje. Posebnu važnost je nekada imao u dijagnostici pleuralnog izljeva, atelektaze, upale pluća i pneumotoraksa (19).

Međutim, klasična radiografija ima i svoje mane. Osjetljivost rendgena u usporedbi s kompjuteriziranom tomografijom ili ultrazvukom je niža. Mali izljevi, mali pneumotoraks ili male konsolidacije mogu se previdjeti na rendgenskoj slici, posebno u bolesnika u ležećem položaju koji čine većinu bolesnika u jedinicama intenzivne medicine(10,20). Postizanje optimalnih rezultata često zahtijeva uspravan stav ili specifično pozicioniranje pacijenata, a to nije uvijek moguće zbog kritičnog stanja bolesnika. Također treba misliti i na utjecaj x zraka. Učestala upotreba rendgena izlaže bolesnike

kumulativnom zračenju, što ima negativne učinke, osobito na ranjive skupine pacijenata koji dugo borave u jedinicama intenzivne medicine (21,22).

U dijagnostici pleuralnih izljeva, rendgenom se mogu utvrditi umjereni do veliki pleuralni izljevi. Zatupljenost kostofreničnog kuta, odnosno znak meniskusa na rendgenskoj snimci upućuju na prisutnost pleuralnog izljeva (19). U ležećih bolesnika, ako je izljev dostatne veličine može se primijetiti zamagljenje zbog njegove razlivenosti po cijeloj stražnjoj stijenci prsišta. Veći izljevi su stoga lakše uočljiviji te to čini rendgen pogodnim za početnu procjenu stanja bolesnika. Istraživanje Woodringa i suradnika pokazalo je da su mali pleuralni izljevi (<175 mL) nedetektabilni radiografijom u ležećem položaju te da su promjene poput znaka meniskusa vidljive u 25% umjerenih velikih, odnosno 41% velikih pleuralnih izljeva, a kompletno zasjenjenje hemitoraksa vidljivo je tek u pleuralnih izljeva većih od 525 mL (23). Na slici 6 su prikazane radiografske snimke velikog pleuralnog izljeva istog bolesnika u ležećem položaju (A) koja prikazuje difuzno zasjenjenje hemitoraksa, zatupljeni kostofrenični kut (3 crne strelice) i u sjedećem položaju (B) u kojem se vidi da pleuralni izljev dosiže iznad razine četvrtog rebra (23).



Slika 6 Veliki pleuralni izljev, radiografija u ležećem položaju (A) i sjedećem položaju (B)
(23)

Međutim, u ležećih pacijenata, manji se izljevi mogu previdjeti te mu ta činjenica uvelike smanjuje osjetljivost (19).

Osim za pleuralne izljeve, rendgensko snimanje grudnih organa služi i u dijagnostici atelektaza, posebice u pacijenata na mehaničkoj ventilaciji. Rendgenske slike mogu ilustrirati područja kolapsa pluća koja se prikazuju kao područja povećane gustoće s gubitkom volumena te pomakom okolnih struktura (19).

Radiogram grudnih organa često se koristi za dijagnozu upale pluća u pacijenata na intenzivnom liječenju. Učinkovita je metoda za identificiranje konsolidacija i infiltrata koje se prikazuju u obliku lokaliziranih zamućenja te ukazuju na infektivnu patologiju. Koristan je u dijagnosticiranju bronhopneumonija koje nije moguće prepoznati korištenjem ultrazvuka. Iako nije optimalan za početnu dijagnozu, jednako je učinkovit kao i LUS za praćenje progresije i regresije bolesti tijekom liječenja u jedinicama intenzivne medicine (7). U pacijenata s teškom i dugotrajnom upalom pluća npr. COVID infekcija, osjetljivost radiograma raste te je koristan za praćenje tijeka bolesti kada nije moguće učiniti MSCT snimanje (24).

Radiografija prsnog koša pruža bitne dijagnostičke informacije, ali u usporedbi s drugim slikovnim dijagnostičkim metodama (CT, LUS) ima svoja ograničenja poglavito u osjetljivosti i specifičnosti. CT snimka daje detaljniju sliku, ali nije toliko praktična za rutinsku upotrebu u JIL-u zbog potencijalnih komplikacija pri transportu kritičnih bolesnika. U određenim stanjima, ultrazvuk se pokazao kao superiornija metoda zbog veće osjetljivosti, sigurnosti i jednostavnog korištenja (25,26). Međutim, RTG je i dalje ostao standard u velikom broju jedinica intenzivne medicine kada je u pitanju slikovna dijagnostika patologije pluća. Usprkos svojim ograničenjima, pruža bitne informacije za

daljnje planiranje liječenja kritično bolesnih pacijenata te se često koristi u kombinaciji s drugim metodama kako bi se dijagnostika i praćenje stanja bolesnika upotpunilo.

4. Rasprava

Usporedba učinkovitosti LUS-a i konvencionalnog rendgenskog snimanja toraksa u dijagnostici plućne patologije pacijenata jedinice intenzivne medicine ističe nekoliko ključnih uvida i implikacija za kliničku praksu. Studije dosljedno pokazuju da u kontekstu dijagnostičke točnosti, ultrazvuk pluća prednjači pred RTG-om u poljima osjetljivosti i specifičnosti. Znatno veća specifičnost i osjetljivost LUS-a u dijagnozi, na primjer, pleuralnog izljeva u odnosu na RTG ključni su u radu jedinica intenzivne medicine (7,11). Brzina i preciznost donošenja odluka u jedinicama intenzivne medicine izravno utječu na ishod liječenja bolesnika. Klasičnom se radiografijom manji pneumotoraksi i manji pleuralni izljevi mogu lako previdjeti te to uvjetuje nižu specifičnost i osjetljivost RTG-a u ovim dijagnozama (7).

Jedna od glavnih prednosti ultrasonografije u odnosu na rendgen i druge radiološke metode je mogućnost obavljanja snimanja u stvarnom vremenu pored kreveta kritično bolesnih pacijenata. Naime, klasičan radiogram često zahtijeva premještanje pacijenta iz jedinice intenzivnog medicine što pridonosi riziku od komplikacija. U posljednje vrijeme sve se češće koristi i „bed-side x-ray” (14). Navedeni uređaji imaju svoju primjenu, međutim i dalje iziskuju posebno pozicioniranje pacijenata, što u uvjetima kritičnog stanja može biti izuzetno izazovan pothvat za liječnike i ostale zdravstvene djelatnike te predstavljati dodatan rizik za pacijenta (7,13). U kontekstu toga, ultrazvuk je vrlo praktičan za korištenje uz sam krevet bolesnika. Iako LUS nudi brojne prednosti, njegova učinkovitost uvelike ovisi o vještini i iskustvu operatera. Točna interpretacija ultrazvučnih slika zahtijeva značajnu obuku, što bi moglo ograničiti njegovu široku primjenu. Sveobuhvatni programi obuke i stalna edukacija

ključni su kako bi se osiguralo da pružatelji zdravstvenih usluga mogu učinkovito koristiti LUS u kliničkoj praksi. Tijekom godina razvijeni su i protokoli pravilnog i jednostavnijeg korištenja te tumačenja ultrazvučnog nalaza poput BLUE, FALLS, i tako dalje (25,27). Također neposrednost povratne dijagnostičke informacije olakšava pravovremenu intervenciju često životno ugroženih pacijenata jedinice intenzivne medicine. To je značajno jer su pacijenti JIL-a kritično bolesni pacijenti koji su često nestabilnih vitalnih parametara i vrlo ograničene pokretljivosti (7). Kompaktan dizajn i prenosivost čine LUS izvrsnim i nezaobilaznim alatom u nizu medicinskih postupaka. Jedan od tih postupaka je torakocenteza i postavljanje torakalnog drena. Primjena ultrazvučnog vođenja tijekom ovog zahvata iznimno je važna jer značajno smanjuje rizik od komplikacija i općenito poboljšava ishod liječenja. Ultrazvuk omogućuje liječniku precizno lokaliziranje patologije i praćenje postupka u stvarnom vremenu, čime se osigurava točna i učinkovita intervencija (6).

Jedan od postulata moderne medicine je „*primum non nocere*“ što u prijevodu znači da je prvenstveno bitno ne naštetiti pacijentu, a potom se dalje usredotočiti na liječenje. Ta misao u ovom slučaju podupire ideju primjene LUS-a umjesto ili prije klasične radiografije te korištenje ultrazvuka pri invazivnim procedurama u jedinicama intenzivne medicine. Jedna od najuvjerljivijih prednosti LUS-a je sigurnosni profil, jer za razliku od RTG-a, nema ionizirajućeg zračenja što ga čini pogodnim za učestalu upotrebu, osobito u jedinicama intenzivne medicine gdje je često praćenje i naknadno snimanje svakodnevnica tretmana kritično oboljelih pacijenata (7,21,22,27).

Dokazi podupiru prijelaz na opsežniju upotrebu LUS-a u jedinicama intenzivnog liječenja. Uz veću dijagnostičku točnost, primjenjivost uz krevet i poboljšani sigurnosni

profil, LUS može poboljšati brigu o pacijentima i pojednostaviti klinički tijek rada.

Međutim, provedba LUS-a zahtijeva rješavanje potreba edukacije zdravstvenih djelatnika kako bi se maksimizirao njegov dijagnostički potencijal i osiguralo točno tumačenje.

Buduća bi se istraživanja trebala usredotočiti na opsežne studije koje uspoređuju dugoročne ishode pacijenata na temelju dijagnoza postavljenih LUS-om naspram RTG-a u JIL-u. Dodatno, napredak u ultrazvučnoj tehnologiji, kao što je poboljšana rezolucija slike i automatizirani alati za tumačenje, mogao bi dodatno poboljšati korisnost i točnost LUS-a, učvršćujući njegovu ulogu primarnog dijagnostičkog alata za plućne patologije u intenzivnoj medicini. Iskorištavanjem prednosti ultrazvuka pluća, timovi intenzivne medicine mogu poboljšati dijagnostičku preciznost, smanjiti rizike povezane s ionizirajućim zračenjem i pružiti pravovremenu i učinkovitiju skrb kritično bolesnim pacijentima. Ovaj prijelaz ima potencijal značajno poboljšati kliničke ishode i sigurnost pacijenata u okruženju jedinica intenzivne medicine.

5. Zaključak

Brojna istraživanja, kojih ima sve više, govore u korist primjene ultrazvuka pluća ispred klasične radiografije u praksi intenzivne medicine. Iako se nekada preporučalo raditi čak svakodnevne rendgenske pretrage u jedinicama intenzivne medicine, danas znamo kako je ta praksa prošlost i kako postoje učinkovitije, brže, sigurnije i pouzdanije metode. U dijagnostici odnosno općenitom donošenju odluka u intenzivnoj medicine to su iznimno bitne kvalitete. Ultrazvuk pluća se pokazao kao superiornija metoda u dijagnosticiranju pleuralnih izljeva, pneumotoraksa, konsolidacija, atelektaza, ali i nekih drugih patologija.

Osim toga je i neizbježna sastavnica protokola terapijskih postupaka u navedenim patološkim stanjima.

Iako klasičan RTG i dalje ima svoje indikacije u okvirima JIL-a, u ovom konkretnom području ultrazvuk nadilazi mogućnosti radiografije.

6. Sažetak

Ovaj rad, pregledom literature istražio je i usporedio učinkovitost ultrazvuka pluća (LUS) s klasičnom radiografijom (RTG) u dijagnostici plućnih patologija s naglaskom na pleuralni izljev, atelektazu i konsolidacije u bolesnika jedinica intenzivnog liječenja (JIL). Cilj je bio procijeniti dijagnostičku točnost, praktičnost i time utjecaj na kliničke ishode ova dva slikovna modaliteta.

Konvencionalni rendgenski snimak prsnog koša bio je standardna tehnika snimanja za dijagnosticiranje plućnih stanja u odjelima intenzivne medicine. Međutim, ima ograničenja u osjetljivosti i specifičnosti, posebno za određena stanja poput pleuralnog izljeva, pneumotoraksa i konsolidacije pluća. Ultrazvuk pluća pojavio se kao obećavajuća alternativa, koja nudi nekoliko prednosti u odnosu na RTG, uključujući odsutnost ionizirajućeg zračenja, snimanje u stvarnom vremenu te bolju osjetljivost i specifičnost za ove dijagnoze. Najnovija istraživanja upućuju na pomak prema široj upotrebi ultrazvuka pluća u jedinicama intenzivne medicine, uz uvjet adekvatne edukacije i rutinska primjena ultrazvuka pluća umjesto RTG-a toraksa u ovim slučajevima pokazuje poboljšanu dijagnostičku točnost, brže donošenje kliničkih odluka i bolji sveukupni ishod za bolesnike liječene u jedinicama intenzivne medicine.

KLJUČNE RIJEČI – ultrazvuk pluća, klasična radiografija, pleuralni izljev, atelektaza, konsolidacije, jedinica intenzivne medicina

7. Summary

This paper, through a review of the literature, investigated and compared the effectiveness of lung ultrasound (LUS) with conventional radiography (RTG) in the diagnosis of lung pathologies with an emphasis on pleural effusion, atelectasis and consolidation in the intensive care unit (ICU). The aim was to evaluate the diagnostic accuracy, practicality and temporal impact on clinical outcomes of these two imaging modalities.

Conventional chest X-ray has been the standard imaging technique for the diagnosis of pulmonary conditions in intensive care units. However, it has limitations in sensitivity and specificity, especially for certain conditions such as pleural effusion, pneumothorax, and lung consolidation. Lung ultrasound has emerged as a promising alternative, offering several advantages over X-ray, including the absence of ionizing radiation, real-time imaging, and better sensitivity and specificity for these diagnoses. The latest research points to a shift towards a wider use of lung ultrasound in intensive care units, with the condition of adequate education and routine use of lung ultrasound instead of chest X-ray in these cases shows improved diagnostic accuracy, faster clinical decision-making and better overall outcome for patients treated in the units of intensive care medicine.

KEY WORDS - lung ultrasound, classic radiography, pleural effusion, atelectasis, consolidation, intensive care unit

8. Literatura

1. Pleural Effusion - StatPearls - NCBI Bookshelf [Internet]. [citirano 19. lipanj 2024.]. Dostupno na: <https://www.ncbi.nlm.nih.gov/books/NBK448189/>
2. Grott K, Chauhan S, Sanghavi DK, Dunlap JD. Atelectasis. Encyclopedia of Respiratory Medicine: Volume 1-4 [Internet]. 26. veljača 2024. [citirano 18. lipanj 2024.];1-4:V1-215-V1-219. Dostupno na: <https://www.ncbi.nlm.nih.gov/books/NBK545316/>
3. Consolidation | Radiology Reference Article | Radiopaedia.org [Internet]. [citirano 18. lipanj 2024.]. Dostupno na: <https://radiopaedia.org/articles/consolidation>
4. AP-supine chest radiograph: visible consolidation in the left inferior... | Download Scientific Diagram [Internet]. [citirano 19. lipanj 2024.]. Dostupno na: https://www.researchgate.net/figure/AP-supine-chest-radiograph-visible-consolidation-in-the-left-inferior-lobe-of-the-lungs_fig1_347757024
5. Touw HR, Parlevliet KL, Beerepoot M, Schober P, Vonk A, Twisk JW, i ostali. Lung ultrasound compared with chest X-ray in diagnosing postoperative pulmonary complications following cardiothoracic surgery: a prospective observational study. Anaesthesia [Internet]. 01. kolovoz 2018. [citirano 18. lipanj 2024.];73(8):946. Dostupno na: </pmc/articles/PMC6099367/>
6. Rodriguez Lima DR, Yepes AF, Birchenall Jiménez CI, Mercado Díaz MA, Pinilla Rojas DI. Real-time ultrasound-guided thoracentesis in the intensive care unit: prevalence of mechanical complications. Ultrasound J [Internet]. 01. prosinac 2020. [citirano 18. lipanj 2024.];12(1). Dostupno na: <https://pubmed.ncbi.nlm.nih.gov/32337606/>
7. Vetrugno L, Biasucci DG, Deana C, Spadaro S, Lombardi FA, Longhini F, i ostali. Lung ultrasound and supine chest X-ray use in modern adult intensive care: mapping 30 years of advancement (1993–2023). Ultrasound J [Internet]. 01. prosinac 2024. [citirano 18. lipanj 2024.];16(1):7. Dostupno na: </pmc/articles/PMC10861418/>
8. Thoracentesis Procedure - Ultrasound Guided - SIFSOFF [Internet]. [citirano 19. lipanj 2024.]. Dostupno na: <https://sifsof.com/clinical-apps/thoracentesis/>
9. Nhat PTH, Van Hao N, Tho PV, Kerdegari H, Pisani L, Thu LNM, i ostali. Clinical benefit of AI-assisted lung ultrasound in a resource-limited

- intensive care unit. Crit Care [Internet]. 01. prosinac 2023. [citirano 18. lipanj 2024.];27(1). Dostupno na: <https://pubmed.ncbi.nlm.nih.gov/37393330/>
10. Bediwy AS, Al-Biltagi M, Saeed NK, Bediwy HA, Elbeltagi R. Pleural effusion in critically ill patients and intensive care setting. World J Clin Cases [Internet]. 02. veljača 2023. [citirano 18. lipanj 2024.];11(5):989. Dostupno na: [/pmc/articles/PMC9979285/](https://pubmed.ncbi.nlm.nih.gov/409979285/)
 11. Šustić A, Medved I, Kovač D, Ivaniš N, Ekl D, Šimić O. Ultrasonography of pleural effusion : the quantification of minimal detectable volume. Radiol Oncol [Internet]. 01. ožujak 2001. [citirano 18. lipanj 2024.];35(1). Dostupno na: <https://www.radioloncol.com/index.php/ro/article/view/1463>
 12. Inglis AJ, Nalos M, Sue KH, Hruba J, Campbell DM, Braham RM, i ostali. Bedside lung ultrasound, mobile radiography and physical examination: A comparative analysis of diagnostic tools in the critically ill. Critical Care and Resuscitation. 01. lipanj 2016.;18(2):116–24.
 13. Hansell L, Milross M, Delaney A, Tian DH, Ntoumenopoulos G. Lung ultrasound has greater accuracy than conventional respiratory assessment tools for the diagnosis of pleural effusion, lung consolidation and collapse: a systematic review. J Physiother [Internet]. 01. siječanj 2021. [citirano 18. lipanj 2024.];67(1):41–8. Dostupno na: <https://pubmed.ncbi.nlm.nih.gov/33353830/>
 14. Bitar ZI, Maadarani OS, El-Shably AAM, Al-Ajmi MJ. Diagnostic accuracy of chest ultrasound in patients with pneumonia in the intensive care unit: A single-hospital study. Health Sci Rep [Internet]. 01. siječanj 2019. [citirano 18. lipanj 2024.];2(1). Dostupno na: [/pmc/articles/PMC6346984/](https://pubmed.ncbi.nlm.nih.gov/36346984/)
 15. Yang J xin, Zhang M, Liu Z hai, Ba L, Gan J xin, Xu S wen. Detection of lung atelectasis/consolidation by ultrasound in multiple trauma patients with mechanical ventilation. Critical Ultrasound Journal 2009 1:1 [Internet]. 26. rujanj 2009. [citirano 19. lipanj 2024.];1(1):13–6. Dostupno na: <https://theultrasoundjournal.springeropen.com/articles/10.1007/s13089-009-0003-x>
 16. A. Lichtenstein D, Mauriat P. Lung Ultrasound in the Critically Ill Neonate. Curr Pediatr Rev [Internet]. 02. kolovoz 2012. [citirano 19. lipanj 2024.];8(3):217. Dostupno na: [/pmc/articles/PMC3522086/](https://pubmed.ncbi.nlm.nih.gov/23522086/)
 17. Biswas A, Lascano JE, Mehta HJ, Faruqi I. The utility of the „shred sign“ in the diagnosis of acute respiratory distress syndrome resulting from

- multifocal pneumonia. *Am J Respir Crit Care Med*. 15. siječanj 2017.;195(2):e20–2.
18. Eisenhuber E, Schaefer-Prokop CM, Prosch H, Schima W. Bedside chest radiography. *Respir Care* [Internet]. ožujak 2012. [citirano 18. lipanj 2024.];57(3):427–43. Dostupno na: <https://pubmed.ncbi.nlm.nih.gov/22391269/>
 19. Jain SN, Modi T, Aswani Y, Varma RU. Chest radiography in adult critical care unit: A pictorial review. *Indian J Radiol Imaging* [Internet]. 01. listopad 2019. [citirano 18. lipanj 2024.];29(4):418–25. Dostupno na: <https://pubmed.ncbi.nlm.nih.gov/31949345/>
 20. Zaki HA, Albaroudi B, Shaban EE, Shaban A, Elgassim M, Almarri ND, i ostali. Advancement in pleura effusion diagnosis: a systematic review and meta-analysis of point-of-care ultrasound versus radiographic thoracic imaging. *Ultrasound J* [Internet]. 23. siječanj 2024. [citirano 18. lipanj 2024.];16(1):3. Dostupno na: <http://www.ncbi.nlm.nih.gov/pubmed/38261109>
 21. Leppek R, Bertrams SS, Höltermann W, Klose KJ. Strahlenexposition durch röntgenthoraxaufnahmen auf der intensivstation. Dosiskumulation und strahlenkrebsrisiko bei langzeittherapie. *Radiologe*. rujan 1998.;38(9):730–6.
 22. Zanon C, Bini C, Toniolo A, Benetti T, Quaia E. Radiation Overuse in Intensive Care Units. *Tomography* [Internet]. 01. veljača 2024. [citirano 18. lipanj 2024.];10(2):193. Dostupno na: </pmc/articles/PMC10892508/>
 23. Woodring1 JH. Recognition of Pleural Effusion on Supine Radiographs: How Much Fluid Is Required? 1984.;
 24. Gibbons RC, Magee M, Goett H, Murrett J, Genninger J, Mendez K, i ostali. Lung Ultrasound vs. Chest X-Ray Study for the Radiographic Diagnosis of COVID-19 Pneumonia in a High-Prevalence Population. *J Emerg Med* [Internet]. 01. svibanj 2021. [citirano 18. lipanj 2024.];60(5):615. Dostupno na: </pmc/articles/PMC7859730/>
 25. Abid I, Qureshi N, Lategan N, Williams S, Shahid S. Point-of-care lung ultrasound in detecting pneumonia: A systematic review. *Can J Respir Ther* [Internet]. 29. siječanj 2024. [citirano 18. lipanj 2024.];60(1):37–48. Dostupno na: <https://pubmed.ncbi.nlm.nih.gov/38299193/>
 26. Rocca E, Zanza C, Longhitano Y, Piccolella F, Romenskaya T, Racca F, i ostali. Lung Ultrasound in Critical Care and Emergency Medicine: Clinical Review. *Adv Respir Med* [Internet]. 01. lipanj 2023. [citirano 18. lipanj

2024.];91(3):203–23. Dostupno na:
<https://pubmed.ncbi.nlm.nih.gov/37218800/>

27. Lichtenstein DA. Lung ultrasound in the critically ill. *Ann Intensive Care* [Internet]. 2014. [citirano 18. lipanj 2024.];4(1):1–12. Dostupno na:
<https://pubmed.ncbi.nlm.nih.gov/24401163/>

9. Životopis

Leonarda Janković rođena je 15.5.1995. Osnovnu školu završila je u OŠ Pavla Štoosa u Kraljevcu na Sutli. Pohađala je jezičnu gimnaziju Lucijana Vranjanina u Zagrebu te potom upisala Medicinski fakultet u Rijeci koji završava ove godine. Članica je studentskog zbora Medicinskog fakulteta „Axis“. Također je demonstratorica u Kabinetu Vještina na Katedri za anesteziologiju, reanimatologiju i intenzivnu medicinu.