

# FRONTOTEMPORALNA DEMENCIJA

---

**Magaš, Luka**

**Master's thesis / Diplomski rad**

**2024**

*Degree Grantor / Ustanova koja je dodijelila akademski / stručni stupanj:* **University of Rijeka, Faculty of Medicine / Sveučilište u Rijeci, Medicinski fakultet**

*Permanent link / Trajna poveznica:* <https://um.nsk.hr/um:nbn:hr:184:059923>

*Rights / Prava:* [In copyright](#)/[Zaštićeno autorskim pravom.](#)

*Download date / Datum preuzimanja:* **2024-07-17**



*Repository / Repozitorij:*

[Repository of the University of Rijeka, Faculty of Medicine - FMRI Repository](#)



SVEUČILIŠTE U RIJECI  
MEDICINSKI FAKULTET  
SVEUČILIŠNI INTEGRIRANI PRIJEDIPLOMSKI I DIPLOMSKI  
STUDIJ MEDICINA

Luka Magaš

FRONTOTEMPORALNA DEMENCIJA

Diplomski rad

Rijeka, 2024.

SVEUČILIŠTE U RIJECI  
MEDICINSKI FAKULTET  
SVEUČILIŠNI INTEGRIRANI PRIJEDIPLOMSKI I DIPLOMSKI  
STUDIJ MEDICINA

Luka Magaš

FRONTOTEMPORALNA DEMENCIJA

Diplomski rad

Rijeka, 2024.

Mentor rada: izv.prof.prim.dr.sc. Vladimira Vuletić, dr.med.

Diplomski rad ocjenjen je dana \_\_\_\_\_ u/na \_\_\_\_\_

\_\_\_\_\_ pred povjerenstvom u sastavu:

1. izv.prof.dr.sc. Olivio Perković, dr.med.
2. doc.dr.sc. Siniša Dunatov, dr.med.
3. doc.dr.sc. David Bonifačić, dr.med.

Rad sadrži \_50\_ stranica, \_9\_ slika, \_4\_ tablice, \_79\_ literaturnih navoda.

## ZAHVALA

*Zahvaljujem se svojoj mentorici izv.prof.prim.dr.sc. Vladimiri Vuletić, dr.med., na pomoći  
prilikom odabira teme i pisanju ovog diplomskog rada.*

*Zahvaljujem se roditeljima Violeti i Tomislavu, bratu Borni i djevojci Karolini na pruženoj  
podršci i motivaciji tijekom svih 6 godina studija.*

*Posebno hvala obitelji, svim prijateljima i kolegama koji su bili uz mene kroz sve moje  
studentske dane.*

## SADRŽAJ

<b>1. UVOD</b> .....	<b>1</b>
<b>2. SVRHA RADA</b> .....	<b>1</b>
<b>3. FRONTOTEMPORALNA LOBARNNA DEGENERACIJA</b> .....	<b>2</b>
<b>3.1. Epidemiologija</b> .....	<b>2</b>
<b>3.2. Etiologija</b> .....	<b>3</b>
<b>3.3. Čimbenici rizika</b> .....	<b>3</b>
<b>3.4. Genetski čimbenici rizika</b> .....	<b>4</b>
<b>3.5. Neuropatologija</b> .....	<b>5</b>
<b>4. BIHEVIORALNA VARIJANTA FRONTOTEMPORALNE DEMENCIJE</b> .....	<b>11</b>
<b>4.1. Klinička slika</b> .....	<b>11</b>
<b>4.2. Dijagnostika</b> .....	<b>14</b>
<b>5. PRIMARNA PROGRESIVNA AFAZIJA</b> .....	<b>18</b>
<b>5.1. Semantička varijanta primarne progresivne afazije</b> .....	<b>19</b>
<b>5.1.1. Klinička slika</b> .....	<b>20</b>
<b>5.1.2. Dijagnostika</b> .....	<b>22</b>
<b>5.2. Nefluenta/agramatička varijanta primarne progresivne afazije</b> .....	<b>24</b>
<b>5.2.1. Klinička slika</b> .....	<b>25</b>
<b>5.2.2. Dijagnostika</b> .....	<b>26</b>
<b>6. LIJEČENJE</b> .....	<b>28</b>
<b>6.1. Lijekovi za Alzheimerovu bolest</b> .....	<b>28</b>
<b>6.2. Selektivni inhibitori ponovne pohrane serotonina (SSRI)</b> .....	<b>29</b>
<b>6.3. Atipični antipsihotici</b> .....	<b>29</b>
<b>6.4. Antiepileptici</b> .....	<b>30</b>
<b>6.5. Nefarmakološke metode liječenja</b> .....	<b>30</b>
<b>6.6. Budućnost liječenja FTD-a</b> .....	<b>31</b>
<b>7. RASPRAVA</b> .....	<b>33</b>

<b>8.</b>	<b>ZAKLJUČAK.....</b>	<b>34</b>
<b>9.</b>	<b>SAŽETAK.....</b>	<b>35</b>
<b>10.</b>	<b>SUMMARY.....</b>	<b>36</b>
<b>11.</b>	<b>LITERATURA .....</b>	<b>37</b>
<b>12.</b>	<b>ŽIVOTOPIS.....</b>	<b>50</b>

## POPIS SKRAĆENICA I AKRONIMA

1. FTD – Frontotemporalna demencija
2. AB – Alzheimerova bolest
3. bvFTD – Bihevioralna varijanta frontotemporalne demencije
4. svPPA – Semantička varijanta primarne progresivne afazije
5. nfvPPA – Nefluentna/agramatička varijanta primarne progresivne afazije
6. FTD-MND – Frontotemporalna demencija sa bolesti motornih neurona
7. PSP – Progresivna supranuklearna paraliza
8. CBS – Kortikobazalni sindrom
9. FTL D – Frontotemporalna lobarna degeneracija
10. FTL D-tau – Tau pozitivna frontotemporalna lobarna degeneracija
11. TDP 43 – eng. *transactive response DNA-binding protein 43*
12. GBD – Studija o globalnom teretu (eng. *Global Burden of Disease*)
13. PiPPIN – Studija *Pickova bolest i progresivna supranuklearna paraliza: incidencija i prevalencija* (eng. *Pick's Disease and Progressive Supranuclear Palsy: Incidence and Prevalence*)
14. CVI – Cerebrovaskularni inzult
15. MAPT – eng. *microtubule associated protein tau*
16. GRN – Progranulin
17. C9ORF72 – eng. *chromosome 9 open reading frame 72*
18. mRNA - Glasnička RNA
19. ALS – Amiotrofična lateralna skleroza
20. VEN – Von Economo neuroni
21. CT – Kompjuterizirana tomografija
22. MR – Magnetska rezonancija



23. PET – Pozitronska emisijska tomografija
24. SPECT - Jednofotonska emisijska kompjuterizirana tomografija
25. SŽS – Središnji živčani sustav
26. NfL – Neurofilamentni laki lanac
27. CSF – Cerebrospinalni likvor
28. PPA – Primarna progresivna afazija
29. lvPPA – Logopenična varijanta primarne progresivne afazije
30. MMSE – eng. *Mini-Mental State Examination*
31. FDA – Američka agencija za hranu i lijekove (eng. *Food and Drug Administration*)
32. EMA – Europska agencija za lijekove (eng. *European Medicines Agency*)
33. NMDA – N-metil-D-aspartat
34. SAD – Sjedinjene Američke Države
35. SSRI – Selektivni inhibitori ponovne pohrane serotonina (eng. *Selective serotonin reuptake inhibitors*)
36. HIV – Virus humane imunodeficijencije

## **1. UVOD**

Frontotemporalna demencija (FTD) je progresivna neurodegenerativna bolest koja primarno zahvaća frontalne i temporalne režnjeve velikog mozga, što dovodi do niza bihevioralnih, jezičnih i kognitivnih oštećenja (1). To je treća najčešća demencija nakon Alzheimerove bolesti (AB) i demencije Lewijevih tjelešaca (2). FTD je prvi opisao češki neurolog, Albert Pick 1892. godine. On je u svome radu prezentirao pacijenta s progresivnim oštećenjem govora i ljevostranom atrofijom temporalnog režnja. Godine 1911., Alois Alzheimer je prepoznao specifičnost atrofije temporalnog režnja i nakupljanja Pickovih tjelešaca u neuronima te je tu kliničko-patološku sliku nazvao Pickova bolest. FTD obuhvaća široki spektar stanja, ali pod klasičnu sliku FTD-a spadaju bihevioralna varijanta FTD-a (bvFTD), semantička varijanta primarne progresivne afazije (svPPA) i nefluentna/agramatička varijanta primarne progresivne afazije (nfvPPA). Bolesti srodne FTD-u su frontotemporalna demencija s bolesti motornih neurona (FTD-MND), progresivna supranuklearna paraliza (PSP) i kortikobazalni sindrom (CBS) (3).

## **2. SVRHA RADA**

FTD je treća po učestalosti demencija, ali nije ni približno poznata kao srodna AB. Potrebna je veća informiranost kako bi se ova demencija mogla ranije prepoznati te pružiti najbolja moguća skrb tim pacijentima. Osobe sa FTD-om često prolaze mnoge specijalističke preglede prije nego im se postavi konačna dijagnoza. Svrha ovog rada je prikazati moguće kliničke slike FTD-a kako bi ranije i lakše dijagnosticirali ovu demenciju i što prije započeli terapiju.

### **3. FRONTOTEMPORALNA LOBARNA DEGENERACIJA**

Frontotemporalna lobarna degeneracija (FTLD) je neurodegenerativni proces koji dovodi do oštećenja neurona u frontalim i temporalnim režnjevima velikog mozga. Poznato je nekoliko podtipova FTLD-a. Postoje tau pozitivni FTLD (FTLD-tau) i tau negativni FTLD, koji se dijeli na TDP 43 (eng. *transactive response DNA-binding protein 43*) pozitivne FTLD i TDP 43 negativne FTLD. Ova najnovija podjela bazirana je na imunohistokemijskim obojenjima specifičnih unutarstaničnih proteina koji se nakupljaju u neuronima u FTD-u i FTD srodnim bolestima (4).

#### **3.1. Epidemiologija**

Demencija je jedna od najčešćih bolesti starije populacije. Pretpostavlja se da trenutno preko 55 milijuna ljudi boluje od demencije diljem svijeta, dok se dijagnosticira oko 10 milijuna ljudi slučajeva godišnje (5). Studija o globalnom teretu (eng. *Global Burden of Disease – GBD*) predviđa da će do 2050. godine, broj oboljelih ljudi od demencije iznositi 152,8 milijuna što je porast za 177,8% (6). FTD je treća po učestalosti demencija u populaciji. Studija Pickova bolest i progresivna supranuklearna paraliza (PSP): incidencija i prevalencija (eng. *Pick's Disease and Progressive Supranuclear Palsy: Incidence and Prevalence – PiPPIN*) iznosi podatke da je prevalencija FTLD-a 10,84/100 000 ljudi. U studiji su se koristili podaci iz dvije regije Ujedinjenog Kraljevstva u kojoj živi oko 1,69 milijuna ljudi (7). Najčešći oblik FTD-a je bvFTD koji čini 57% svih slučajeva, dok je primarna progresivna afazija prisutna u preostalih 43% slučajeva (8).

### **3.2. Etiologija**

Etiologija FTLD-a je i dalje uvelike nepoznata. Poznato je da FTLD uzrokuje nakupljanje tau ili TDP 43 proteina u neurone frontalnog i temporalnog režnja velikoga mozga uzrokujući atrofiju (3). Smatra se da genetika ima veliku ulogu u razvijanju FTD-a jer se pretpostavlja da između 10-30% slučajeva bvFTD imaju pozitivnu obiteljsku anamnezu demencije (3,9).

### **3.3. Čimbenici rizika**

Smatra se da veći stupanj obrazovanja ima protektivni učinak na AB i vaskularnu demenciju. Veza između FTD-a, PSP-a i kortikobazalnog sindroma (CBS) i stupnja obrazovanja je također bila proučavana. U toj su analizi bili uključeni i razni drugi čimbenici rizika, kao što su pozitivna obiteljska anamneza, kardiomiopatija, arterijska hipertenzija, hiperkolesterolemija, diabetes mellitus i apolipoprotein genotip. U analizi se uspoređivalo 177 osoba sa FTD-om naspram kontrolne grupe koju su sačinjavali 400 osoba sa AB-om, 55 osoba sa PSP-S-om i 55 osoba sa CBS-om. Utvrđena je veća incidencija FTD-a kod osoba većeg stupnja obrazovanja i pozitivnom obiteljskom anamnezom te da se simptomi pojavljuju ranije od ostalih demencija (10).

U studiji iz 2014. godine sudjelovalo je 100 osoba sa FTD-om i 200 osoba koje su činili kontrolu. Otkriveno je da postoji veća incidencija FTD-a kod osoba koje boluju od diabetesa mellitusa tip 2 (11). Osobe sa bvFTD-om češće boluju od arterijske hipertenzije ili imaju pozitivnu anamnezu na cerebrovaskularni inzult (CVI). Studija iz 2015. godine je također pokazala da je teže dijagnosticirati FTD kod osoba koje su preboljele CVI (12).

Trauma glave je jednako tako povezana s povećanim rizikom za nastanak FTD-a. U studiji je korištena kohorta od 63 osobe s bvFTD-om naspram kontrolne grupe 491 osobe s drugim oblikom demencije. Dokazano je da je traumatska ozljeda mozga češća u osoba sa bvFTD-om (13). Jedna studija je utvrdila i povećanje prevalencije autoimunih bolesti u osoba sa svPPA naspram kontrolne grupe zdravih pojedinaca i kontrolne grupe osoba s AB (14).

### 3.4. Genetski čimbenici rizika

Poznato je da genetika ima veliki utjecaj u razvitku FTD-a. Otprilike 40% svih pacijenata s FTD-om ima pozitivnu obiteljsku anamnezu na demenciju, psihijatrijska oboljenja ili bolesti motornih neurona (15). Od svih oblika FTD spektra FTD-MND se najčešće nasljeđuje, dok se svPPA najrjeđe nasljeđuje. Najčešći geni povezani sa FTD-om su MAPT (eng. *microtubule associated protein tau*), progranulin (GRN) i C9ORF72 (eng. *chromosome 9 open reading frame 72*). Sredinom 20. stoljeća Malamud, Waggoner i Sjogren su dokazali da postoje obitelji s autosomno dominantnim nasljeđivanjem FTD-a. Godine 1998., dokazano je da je riječ o missense mutaciji na tau egzonima 9-13 na kromosomu 17 (16). Radi se o MAPT genu, koji uzrokuje nakupljanje 4R tau proteina u neuronima frontanog i temporalnog režnja. Klinička slika osoba sa MAPT mutacijom varira od bvFTD, nvPPA, PSP-S i CBS-a (3).

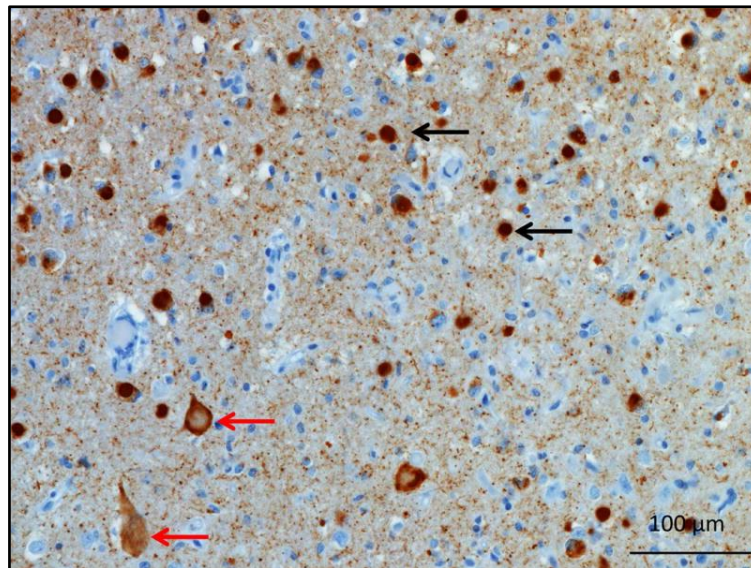
GRN mutacija, koja se isto pojavljuje na kromosomu 17, dokazana je 2006. godine kao uzrok FTLD-a. GRN je protein koji se pojavljuje u raznim stanicama u tijelu te se količina ovog proteina povećava u neuronima tijekom života. Osim što se pojavljuje u razvijenijim neuronima i mikroglia stanicama, pretpostavlja se da astrociti i ependimske stanice sadrže malenu količinu GRN-a. Još uvijek nije poznata patogeneza mutacije GRN gena na razvitak FTLD-a, ali se smatra da GRN ima ulogu u razvitku neurona, funkciju lizosoma te da djeluje protuupalno. Osobe sa GRN mutacijom se najčešće prezentiraju kliničkom slikom bvFTD i

nfvPPA. Simptomi se pojavljuju oko 60 godine života. Samo 70-90% pacijenata sa GRN mutacijom imaju pozitivnu obiteljsku anamnezu neurodegenerativnih bolesti što pokazuje da ta mutacija ima manju penetrabilnost od ostalih poremećaja FTD gena (17). Godine 2011., otkrivena je poveznica između C9ORF72 mutacije i FTD-MND-a. Riječ je o heksanukleotidnom ponavljanju GGGGCC sekvence u nekodirajućoj regiji kromosoma 9. Ova mutacija je najčešći uzrok obiteljskog FTD-a. U kontrolnim grupama veličina heksanukleotidne sekvence je bila između 2 i 23 ponavljanja. Osobe sa FTD-om imaju između 700 i 1600 ponavljanja ove sekvence. Najčešća klinička slika C9ORF72 mutacije je bvFTD. Dokazala se i veća incidencija psihotičnih simptoma i deluzija kod ove mutacije. Simptomi se uglavnom javljaju u kasnijoj životnoj dobi, ali sama bolest traje dulje nego kod ostalih mutacija FTD gena (18).

### **3.5. Neuropatologija**

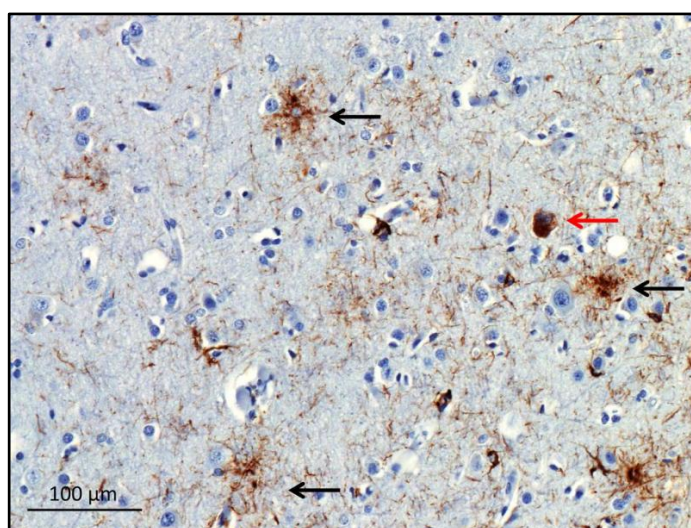
Trenutna klasifikacija FTLD podtipova bazirana je na imunohistokemijskom obojenju unutarstaničnih proteina koji se nakupljaju u zahvaćenim neuronima. Razlikujemo FTLD-tau, FTLD-TDP 43 pozitivne i FTLD-TDP 43 negativne podtipove (4). Protein tau je prvi put otkriven 1975. godine, kao važan protein u stvaranju mikrotubula unutar neurona (19). Kasnije je otkrivena i njegova važnost u unutarstaničnom transportu kao i u stabiliziranju strukture stanice. Upravo je MAPT gen važan u stvaranju tau proteina i do sad je poznato više od 50 mutacija na tom genu. U neuropatologiji FTLD-a važna su dva oblika tau proteina koja se nazivaju 3R tau i 4R tau (20). Pickova bolest je neuropatološka klasifikacija FTLD-a koje je karakterizirana uvećanim neuronima s tipičnim sferičnim inkluzijama poznatijim kao Pickova tjelešca, koje sačinjavaju 3R tau proteini. U nekim slučajevima moguća je i pojava 4R proteina. Prvenstveno se pojavljuje značajna atrofija ventralnih područja frontalnog i temporalnog režnja s atrofijom anteriornog cingularnog girusa i insule. Ovaj podtip se

najčešće pojavljuje sporadično iako su otkrivene specifične MAPT mutacije. Pickova bolest se prezentira prvenstveno bvFTD-om, ali su i moguće pojave svPPA i nvFTD fenotipova (3,21).



Slika 1: Mikroskopski prikaz moždanog tkiva (Pickova bolest), crne strelice prikazuju imunohistokemijski obojana Pickova tjelešca, crvene strelice prikazuju uvećane Pickove stanice, preuzeto iz: *Olney NT, Spina S, Miller BL. Frontotemporal Dementia. Neurol Clin* [Internet]. *svibanj 2017;35(2):339-374*. Dostupno na: <https://www.ncbi.nlm.nih.gov/pmc/articles/PMC5472209/> (3).

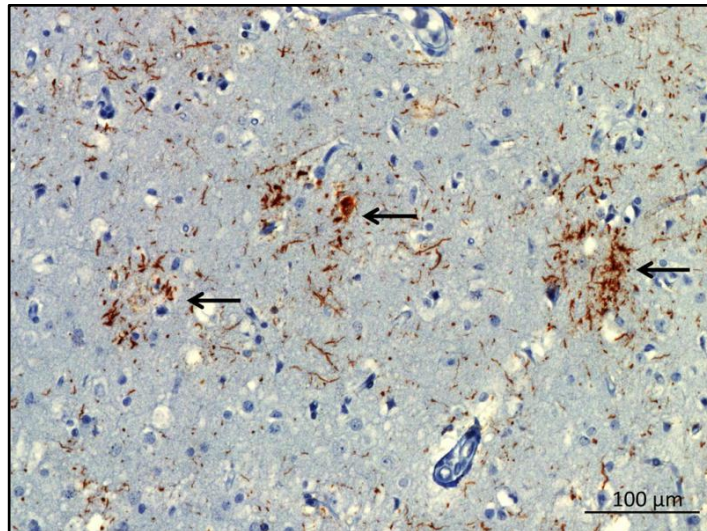
U neuropatologiji PSP-a karakteristična je prisutnost trnastih astrocita i specifične sferične neurofibrilatorne mreže koju sačinjavaju 4R tau proteini. Same inkluzije se češće javljaju u moždanom deblu, nego u kori velikoga mozga. Primarni motorni centar i okcipitalni režanj su najčešće zahvaćeni u kori. Ispad kognitivne funkcije se javlja kod opsežnijih neurodegenerativnih zahvaćanja kore (3).



Slika 2: Mikroskopski prikaz superiornog frontanog sulkusa (PSP 4R tau), crne strelice prikazuju trnaste astrocite, crvena strelica prikazuje sferičnu mrežu 4R tau proteina, preuzeto iz: *Olney NT, Spina S, Miller BL. Frontotemporal Dementia. Neurol Clin* [Internet]. svibanj 2017;35(2):339-374. Dostupno na: <https://www.ncbi.nlm.nih.gov/pmc/articles/PMC5472209/> (3).

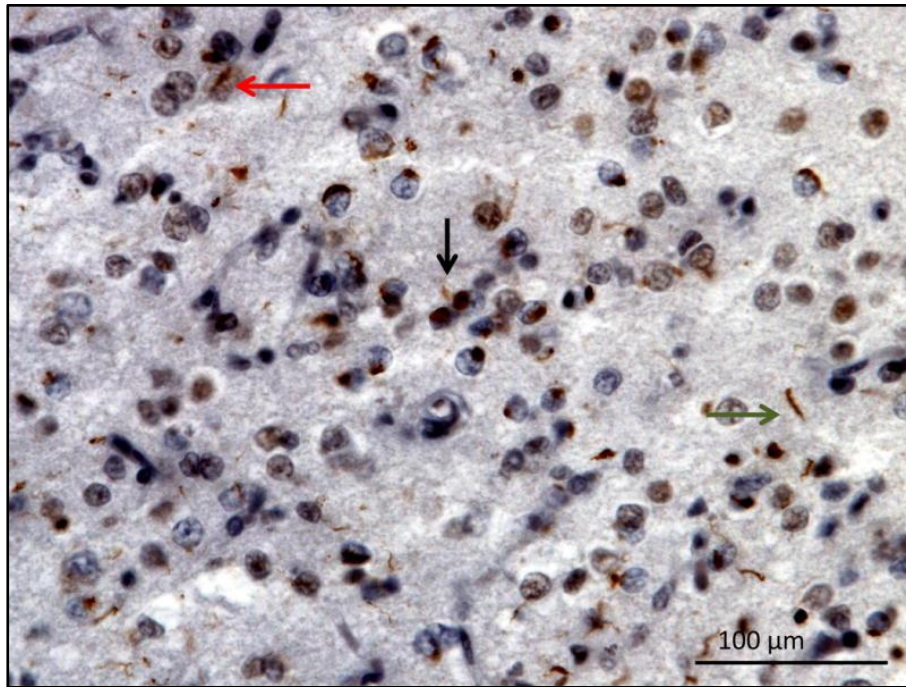
Karakteristična neuropatološka slika CBS-a je nakupljanje astrocitnih plakova unutar koji se nalaze nakupine 4R tau proteina. Za razliku od trnastih astrocita, kod kojih se nakupine tau proteina nalaze proksimalno od staničnog tijela, kod CBS-a te nakupine se nalaze distalno. Slično kao i kod Pickove bolesti postoje karakteristični uvećani neuroni. Specifičnost kod CBS-a je nakupljanje tau proteina u oligodendrocitima (3).





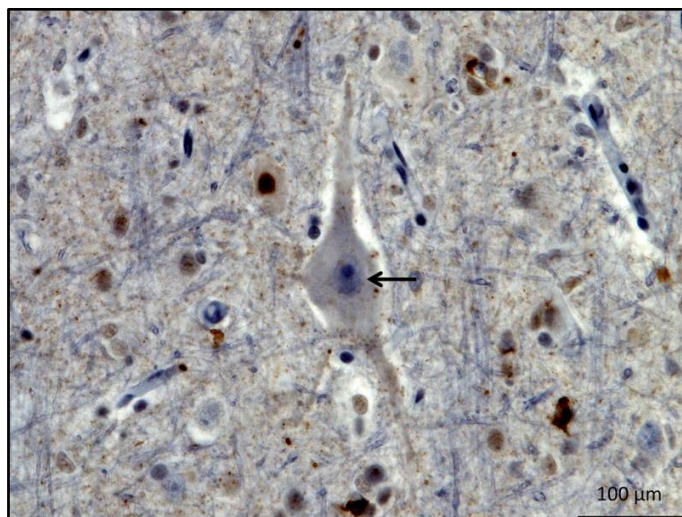
Slika 3: Mikroskopski prikaz paracentralnog girusa (CBS 4R tau), crne strelice prikazuju astrocitne plakove, preuzeto iz: *Olney NT, Spina S, Miller BL. Frontotemporal Dementia. Neurol Clin* [Internet]. svibanj 2017;35(2):339-374. Dostupno na: <https://www.ncbi.nlm.nih.gov/pmc/articles/PMC5472209/> (3)

TDP 43 je protein koji je važan stabilizaciji, transportu i translaciji glasničke RNA (mRNA). Godine 2006., otkrivena je njegova uloga u patogenezi FTD-a i amiotrofične lateralne skleroze (ALS). FTLD-TDP 43 se može klasificirati u 4 podgrupe naziva tip A, B, C i D. Neuropatologija TDP 43 tip A je karakterizirana povećanim brojem lunarnih citoplazmatskih inkluzija, kratkim neuritima i rijetkim lentiformnim intranuklearnim inkluzijama, a povezana je sa GRN mutacijom na kromosomu 17 i najčešće se prezentira kliničkom slikom bvFTD-a, nvPPA-a i CBS-a (3).



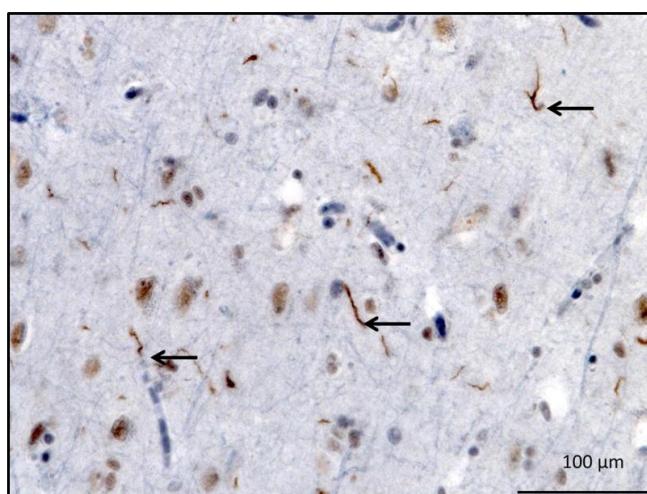
Slika 4: Mikroskopski prikaz orbitofrontalnog girusa (tip A), crvena strelica prikazuje lentiformnu intranuklearnu inkluziju, crna strelica prikazuje kratke neurite, zelena strelica prikazuje citoplazmatsku inkluziju, preuzeto iz: *Olney NT, Spina S, Miller BL. Frontotemporal Dementia. Neurol Clin [Internet]. svibanj 2017;35(2):339-374. Dostupno na: <https://www.ncbi.nlm.nih.gov/pmc/articles/PMC5472209/> (3).*

TDP 43 tip B je karakteriziran s puno manje neuronskih citoplazmatskih inkluzija, ali s povećanim brojem kratkih neurita u površnim i dubokim područjima kore velikoga mozga. Osobe sa C9ORF72 mutacijom se često prezentiraju sa TDP 43 tip B neuropatološkom slikom. Najčešća klinička prezentacija ove patologije je FTD, MND i FTD-MND (3).



Slika 5: Mikroskopski prikaz precentralnog girusa (tip B), crna strelica prikazuje neuronsku citoplazmatsku inkluziju, preuzeto iz: *Olney NT, Spina S, Miller BL. Frontotemporal Dementia. Neurol Clin* [Internet]. svibanj 2017;35(2):339-374. Dostupno na: <https://www.ncbi.nlm.nih.gov/pmc/articles/PMC5472209/> (3).

Neuropatologija TDP 43 tip C je karakterizirana dugačkim zavijenim neuritima i ponekom intracitoplazmatskom inkluzijom. Najčešća klinička prezentacija ove neuropatologije je svPPA. U tipu D su prisutne česte lentiformne intracitoplazmatske inkluzije sa kratkim neuritima i rijetkim neuronskim citoplazmatskim inkluzijama (3).



Slika 6: Mikroskopski prikaz moždanog tkiva (tip C), crne strelice prikazuju dugačke zavijene neurite, preuzeto iz: *Olney NT, Spina S, Miller BL. Frontotemporal Dementia. Neurol Clin*

[Internet]. *svibanj 2017*;35(2):339-374. Dostupno na:

<https://www.ncbi.nlm.nih.gov/pmc/articles/PMC5472209/> (3)

#### **4. BIHEVIORALNA VARIJANTA FRONTOTEMPORALNE DEMENCIJE**

Bihevioralna varijanta frontotemporalne demencije (bvFTD) je klinički sindrom karakteriziran progresivnim pogoršanjem osobnosti, kognicije i društvenog ponašanja. Ove promjene nastupaju uslijed promjena u kori velikoga mozga uzrokovane FTLD-om. Unatoč napretku medicine i spoznaja o bvFTD-u, ovi pacijenti i dalje često budu pogrešno dijagnosticirani te se njihova promjena ponašanja najčešće pridodaje mogućem psihijatrijskom oboljenju ili kao moguća AB (22). Ovaj tip FTD-a je najčešći te se smatra da zauzima 60-70% svih dijagnoza te je prosječna dob pojave simptoma oko 50 godina (23).

##### **4.1. Klinička slika**

Klinička slika bvFTD-a se može podijeliti u 6 grupa simptoma. Dezinhibicija ponašanja je najčešća grupa simptoma koja se nalazi u 73-98% svih slučajeva (1,3). Pretpostavlja se da su promjene u ponašanju rezultat poremećaja funkcije paralimbickih područja koja uključuju medijalni frontalni, orbitalni frontalni, prednji cingularni i frontoinsularni korteks (24).

Unutar tih područja se nalaze von Economo neuroni (VEN) koji su zahvaćeni u bvFTD-u, ali pokazuju manju osjetljivost prilikom neurodegenerativnih procesa u AB-u (25). Dezinhibicija podrazumijeva neprimjereno socijalno ponašanje, kao što je neprikladno dodirivanje, pretjerana socijalna interakcija sa nepoznatim osobama, novonastala ovisnost o kockanju, kleptomanija i općenito loše donošenje odluka bez razmišljanja o mogućim posljedicama (3). Uočen je i porast kriminalne aktivnosti u pacijenata sa bvFTD-om. Opisano je da čak 54% pacijenata podliježe nekom obliku kriminalne aktivnosti naspram samo 12% pacijenata s AB-om. Najčešće se uočava krađa tuđe imovine poput hrane, kozmetike ili novca. Moguće su i

oštećenje imovine, ulazak u tuđi posjed (najčešće rodbine ili susjeda), fizički napad na osobe i neprimjereno ponašanje u javnosti primjerice neprikladno dodirivanje drugih ljudi (26). Apatija se može prezentirati kao ravnodušnost, nebriga, smanjena želja za kretanjem ili općenito manjak kretanja. Razlikujemo tri podvrste apatije: kognitivna, bihevioralna i afektivno-emocionalna. Kognitivna apatija očituje se smanjenjem aktivnosti planiranja i voljnih radnji; bihevioralna apatija predstavlja smanjenje misli i ponašanja; i afektivno-emocionalna apatija je predstavljena gubitkom interesa za aktivnosti koje su se prije smatrale ugodnim i stimulativnim te se često može krivo protumačiti kao depresija (3,23,27). Kod tih pacijenata se javlja atrofija u medijalnim prefrontalnim režnjevima (28). Gubitak suosjećanja ili empatije je česti simptom u bvFTD-u, a uglavnom se prezentira neprimjernim reakcijama na ozbiljne životne situacije. Primjeri gubitka empatije su neprimjerna reakcija po saznanju da je članu obitelji dijagnosticirana teško lječiva bolest, manjak interesa prema drugim osobama ili verbalno napadanje članova obitelji (3). Jedan od simptoma bvFTD-a je i takozvana „frontalna anozodijaforija“. To je specifično stanje u kojemu pacijent ne pokazuje brigu prema vlastitoj dijagnozi, kao i kako ta dijagnoza utječe na njega i njegovu obitelj (29).

Pacijenti sa bvFTD-om često se prezentiraju sa stereotipnim i kompulzivnim ponašanjem. Mogu se javiti jednostavni pokreti poput lupanja nogom, pljeskanje ili udaranje prstima po stolu. Složenije kretnje uključuju hodanje po određenim rutama, brojanje novca, pretjerano pranje ruku ili skupljanje opušaka cigareta. Moguća je i pojava stereotipnog govora, gdje dolazi do ponavljanja određenih riječi ili rečenica. U nekim slučajevima uočila se i pojava hiperreligioznosti (23,30). Stereotipni i kompulzivni simptomi su povezani s atrofijom više dijelova mozga kao što su lijevi premotorni korteks i striatum, te gubitka sive tvari u putamenu lijeve hemisfere, globus pallidusu i lateralnom temporalnom polu (3).



Promjene u prehrani i hiperoralnost jedan su od simptoma bvFTD-a. Može se prezentirati promjenama u sklonosti prema hrani, prejedanju, povećanoj konzumaciji alkohola ili cigareta i konzumiranje nejestivih predmeta (22). Primarno se pojavljuje povećana sklonost prema slatkijima i ugljikohidratima te prejedanje. Tek u kasnijim stadijima bolesti pojavljuje se želja za konzumacijom nejestivih predmeta. Prejedanje dovodi do povećanja tjelesne mase, koja povećava rizik od kardiovaskularnih oboljenja i diabetesa tip 2 (23). Na primjer u jednom je slučaju pacijent unutar 7 godina povećao svoju tjelesnu masu za 45 kilograma (31). Ovi simptomi se najčešće povezuju s atrofijom u orbitalnom frontalnom korteksu, desnom insularnom korteksu i striatumu (32). Neuropsihološko testiranje u ranim stadijima bolesti može biti uredno, a napretkom bolesti javlja se smanjenje u izvršavanju zadataka, relativna ušteda epizodnog pamćenja i relativno štedenje vizualno-prostornih vještina (22).

Postoji i podvrsta koji se prezentiraju sporo progresivnim bvFTD-om ili „FTD-fenokopijom“. U nekim slučajevima kod tih pacijenata nije prisutna neurodegenerativna promjena, iako su se kod nekih pacijenata otkrile mutacije na C9ORF72 genu. Ti se pacijenti prezentiraju sa simptomima pomoću kojih je moguće odrediti postojanje moguće bvFTD, ali se progresijom bolesti ne razvija demencija. Pomoću kompjuterizirane tomografije (CT) ili magnetske rezonancije (MR) nije otkrivena atrofija frontalnog ili temporalnog režnja mozga. Također, nije otkrivena niti hipoperfuzija tih dijelova mozga pomoću pozitronske emisijske tomografije (PET) ili jednofotonske emisijske kompjuterizirane tomografije (SPECT). Za sad je poznato kako te osobe ne pokazuju smanjenje kognitivnih sposobnosti te da uglavnom dulje žive nego osobe koje imaju dijagnosticiran bvFTD (33).

## 4.2. Dijagnostika

Postavljanje dijagnoze bvFTD nije uvijek jednostavno. Brojne psihijatrijske bolesti, kao i AB, koji mogu imati vrlo slične simptome. Često se koristi termin „dijagnostička odiseja FTD-a“, zbog velikog broja specijalističkih pregleda koje pacijenti odrade prije nego im se postavi pravilna dijagnoza. Trenutno se koriste dijagnostički kriteriji za bvFTD iz 2011. godine (31).

Tablica 1. Dijagnostički kriterij za postavljanje sumnje na moguću bvFTD (22)

Tri od sljedećih bihevioralnih/kognitivnih simptoma (A–F) moraju biti prisutna kako bi se zadovoljili kriteriji. Utvrđivanje zahtijeva da simptomi budu trajni ili se ponavljaju, a ne pojedinačni ili rijetki događaji.

**A. Rana dezinhibicija ponašanja [mora biti prisutan jedan od sljedećih simptoma (A.1.-A.3.)]:**

- A.1. Socijalno neprimjereno ponašanje
- A.2. Gubitak manira ili pristojnosti
- A.3. Impulzivni, nepromišljeni ili neoprezni postupci

**B. Rana apatija ili inertnost [mora biti prisutan jedan od sljedećih simptoma (B.1.–B.2.)]:**

- B.1. Apatija
- B.2. Inertnost

**C. Rani gubitak suosjećanja ili empatije [jedan od sljedećih simptoma (C.1–C.2) mora biti prisutan]:**

- C.1. Smanjeni odgovor na potrebe i osjećaje drugih ljudi
- C.2. Smanjeni društveni interes, međusobna povezanost ili osobna toplina

**D. Rano perseverativno, stereotipno ili kompulzivno/ritualističko ponašanje [mora biti prisutan jedan od sljedećih simptoma (D.1–D.3)]:**

- D.1. Jednostavni ponavljajući pokreti
- D.2. Složena, kompulzivna ili ritualna ponašanja
- D.3. Stereotipnost govora

**E. Hiperoralnost i promjene u prehrani [mora biti prisutan jedan od sljedećih simptoma (E.1–E.3)]:**

- E.1. Promijenjene sklonosti hrani
- E.2. Prejedanje, povećana konzumacija alkohola ili cigareta
- E.3. Oralno istraživanje ili konzumiranje nejestivih predmeta

**F. Neuropsihološki profil: izvršni/generacijski deficiti s relativnim smanjenjem pamćenja i vidno-prostornih funkcija [svi sljedeći simptomi (F.1–F.3) moraju biti prisutni]:**

- F.1. Nedostaci u izvršavanju zadataka
- F.2. Relativna ušteda epizodnog pamćenja
- F.3. Relativno štedenje vizualno-prostornih vještina

Za postavljanje dijagnoze bvFTD-a potrebni su dijagnostički kriteriji iz 2011. godine koji se sastoje od 5 dijelova: neurodegenerativna bolest, moguća bvFTD, vjerojatna bvFTD, bvFTD sa definiranom FTLD patologijom i kriterij za isključenje bvFTD-a. Prvo je potrebno odrediti postojanje neurodegenerativna bolest, a za to je potrebno progresivno pogoršanje ponašanja i/ili kognicije prema opažanju ili anamnezi. S dokazanom neurodegenerativnom bolesti, prelazi se na drugi dio koji se sastoji od kriterija za moguću bvFTD (tablica 1). Pacijent mora imati 3 od mogućih 6 grupa kognitivno/bihevioralnih simptoma. Ti simptomi moraju biti trajni ili se ponavljati, a ne pojedinačni ili rijetki događaji. Ovaj dio se sastoji od rane dezinhibicije ponašanja, rane apatije ili inertnosti, rani gubitak suosjećanja ili empatije, rano perseverativno, stereotipno ili kompulzivno/ritualističko ponašanje, hiperoralnost ili promjene u prehrani i izvršni/generacijski deficiti s relativnim smanjenjem pamćenja i vidno-prostornih funkcija. Nakon postavljanja sumnje na moguću bvFTD, prelazi se na sljedeći dio u kojem se određuje vjerojatna bvFTD. Potrebno je imati kriterije za moguću bvFTD uz značajan funkcionalni pad i dokazivanje frontalne i/ili temporalne atrofije pomoću CT-a ili MR-a ili dokazivanje frontalne i/ili temporalne hipoperfuzije pomoću PET-a. Dokazivanjem FTLD patologije post mortem ili dokazivanje mutacije gena kod kojeg je dokazana pojava FTLD-a, postavlja se definitivna dijagnoza bvFTD-a s FTLD patologijom. Završni dio dijagnostičkih kriterija čine isključni kriteriji. Ukoliko simptomi bolje opisuju nedegenerativnu bolest središnjeg živčanog sustava (SŽS) ili neku psihijatrijsku bolest, tada se isključuje postojanje bvFTD-a. Postojanje pozitivnih biomarkera za AB ili drugu neurodegenerativnu bolest isključuju bvFTD ako postoje pozitivni kriteriji za vjerojatnu bvFTD. Ovaj kriterij može biti pozitivan ukoliko je postavljena samo sumnja na moguću bvFTD (22). Studija iz 2020. godine je pokazala da je u više od 40% pacijenata, bilo potrebno dulje od godinu dana da im se postavi dijagnoza bvFTD-a, više od 60% je bilo na pregledima kod tri ili više specijalista, a



kod više od 80% ljudi su bila potreba tri ili više pregleda prije nego im se postavila pravilna dijagnoza (34).

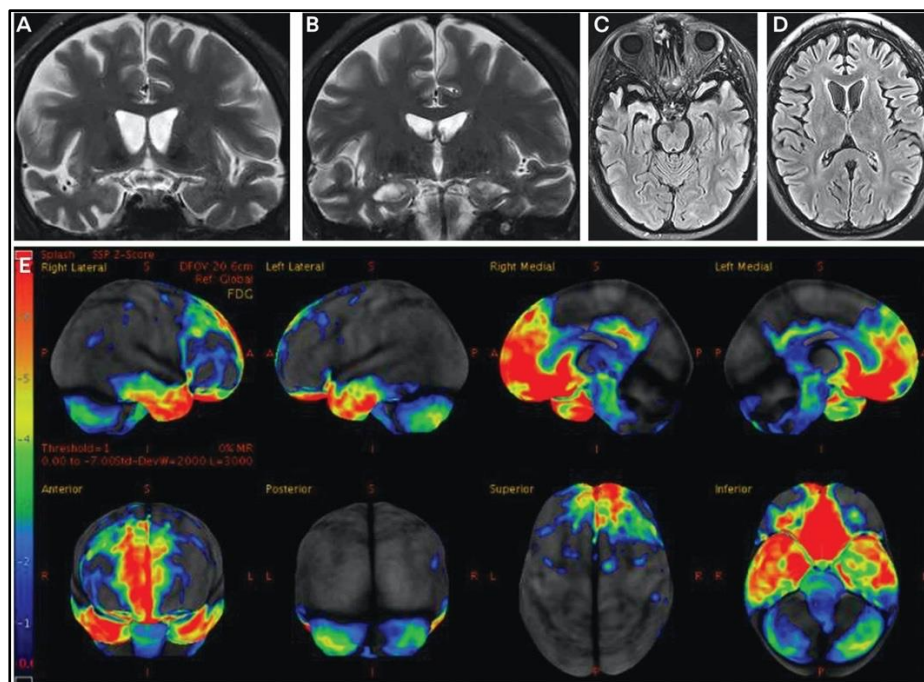
Trenutno još nije otkriven specifični biomarker u krvi ili urinu koji bi potvrdio FTLD patologiju (31). Koncentracija proteina tau181 je viša kod osoba sa AB nego kod osoba s FTLD-om, što može pomoći prilikom diferencijalne dijagnostike ovih pacijenata. Čini se da je neurofilamentni laki lanac (NfL) od posebne važnosti i trenutna istraživanja pokazuju da osobe sa bvFTD-om imaju veće koncentracije NfL-a od osoba sa AB. Iako se čini da bi upravo NfL mogao poslužiti u dijagnostici bvFTD-a, njegove visoke koncentracije se pojavljuju i kod osoba sa PSP-S-om i CBS-om (35). NfL je dobar biomarker koji pokazuje neurodegenerativne promjene u SŽS-u, zbog čega bi određivanje njegove koncentracije moglo poslužiti za razlikovanje bvFTD-a od mogućih psihijatrijskih oboljenja (36).

Slično kao i u dijagnostici nalaza krvi i urina, određivanje koncentracije raznih proteina iz cerebrospinalnog likvora (CSF) još nije pokazalo idealne rezultate. Povišene razine tau217 u CSF-u mogu pomoći u razlikovanju AB-a od bvFTD-a. Povišena razina NfL-a se također pojavljuje u CSF-u kao i u krvi, ali pomoću nje nije moguće odrediti o kojoj se točno FTLD patologiji radi, niti koja je točno proteinopatija. Trenutno najbolje rezultate pokazuje analiziranje CSF-a na biomarkere za AB te ukoliko su negativni, taj rezultat može pomoći u dijagnostici bvFTD-a (31,37).

Neuropsihološka procjena je od iznimne važnosti kod dijagnosticiranja bvFTD-a. Ona obično uključuje testove koji mjere izvedbu u kognitivnim domenama, pažnje i koncentracije, izvršnog, jezičnog i vizualno-prostornog funkcioniranja te učenja i pamćenja. Kod osoba s bvFTD-om obično se pojavljuje poremećaj u pažnji i koncentraciji i izvršnom i jezičnom

funkcioniranju. Vizualno-prostorno funkcioniranje i pamćenje su obično očuvani (38). U bvFTD-u je oštećena socijalna spoznaja, zbog čega su potrebni posebni testovi kojima bi se ona otkrila. Takvi testovi se rijetko koriste u kliničkim uvjetima prilikom dijagnosticiranja bvFTD-a. Pacijenti u ranim fazama bolesti često pokazuju uredne rezultate prilikom neuropsihološkog testiranja (31).

Pomoću CT-a ili MR-a moguće je prikazati atrofiju frontalnog i/ili temporalnog režnja. Atrofija može biti simetrična, asimetrična ili fokalna. Odsutnost atrofije ne isključuje postojanje neurodegenerativne bolesti. Također, mogući je i lažno pozitivni nalaz atrofije frontalnog i temporalnog režnja kod intrakranijalne hipotenzije (31,39). Ako je nalaz CT-a ili MR-a uredan može se koristiti PET. On služi za otkrivanje hipometabolizma u mozgu koji se u bvFTD-u karakteristično pojavljuje u frontalnom i temporalnom režnju (31).



Slika 7: Slike A i B: MR mozga frontalni presjek; slike C i D: MR mozga transverzalni presjek; uočava se atrofija u frontalnim i temporalnim režnjevima; Slika E: PET mozga; hipometabolizam u frontalnim i temporalnim režnjevima, preuzeto sa: *Boeve BF. Behavioral*

*Variant Frontotemporal Dementia. Continuum (Minneap Minn)* [Internet]. lipanj 2022;28(3):702-725. Dostupno na: <https://www.ncbi.nlm.nih.gov/pmc/articles/PMC9578563/>  
(31)

## **5. PRIMARNA PROGRESIVNA AFAZIJA**

Primarna progresivna afazija (PPA) je neurodegenerativni sindrom koji ponajviše zahvaća govor, artikulaciju, razumijevanje pojmova i slaganje rečenica. Primarno se PPA dijeli u dvije podvrste, koje se nazivaju semantička varijanta primarne progresivne afazije (svPPA) i nefluentna/agramatička varijanta primarne progresivne afazije (nfvPPA). Daljnja istraživanja su dokazala da postoji još jedna varijanta čija se klinička slika ne uklapa niti u svPPA niti u nfvPPA. Takva atipična prezentacija PPA nazvana je logopenična varijanta PPA (lvPPA). Ona je primarno povezana sa patologijom AB-a, zbog čega se u diferencijaciji FTD spektra koriste jedino svPPA i nfvPPA (3).

Neuropatologija PPA je kompleksna i raznovrsna. Poznato je da PPA može biti tau pozitivna, TDP 43 pozitivna što spada u tipičnu neuropatologiju FTLD-a ili patologija može biti povezana sa AB-om (40). U najvećem broju slučajeva nfvPPA ima tau pozitivnu patologiju, svPPA ima TDP 43 pozitivnu patologiju, a lvPPA se uglavnom povezuje sa patologijom AB-om (41).

Za postavljanje dijagnoze PPA potrebno je ispuniti nekoliko kriterija. Prvotno se određuje postojanje PPA, a tek po postavljenoj dijagnozi ona se može klasificirati ili u svPPA ili u nfvPPA. Potrebno je ispuniti kriterije po Mesulamu, koji podrazumijevaju da su najizraženije kliničke karakteristike u početnim fazama bolesti poteškoće sa jezikom i govorom. Postepeno dolazi do poteškoća u imenovanju predmeta, razumijevanju riječi, slaganju rečenica i

općenito poteškoće u govoru. Svakodnevne aktivnosti, osim one za koje je potreban govor, nisu otežane kod tih pacijenata. Poremećaj u kognitivnim funkcijama je moguć u kasnijim fazama bolesti, ali u početku upravo afazija glavni problem zbog kojeg pacijent dolazi na pregled neurologa (40).

Tablica 2. Kriteriji uključivanja i isključivanja za dijagnozu PPA: Na temelju kriterija po Mesulamu (40)

Uključivanje: kriteriji 1-3 moraju biti pozitivni

1. Najistaknutija klinička karakteristika je poteškoća s jezikom
2. Taj je deficit glavni uzrok smanjenih dnevnih životnih aktivnosti
3. Afazija bi trebala biti najizraženiji deficit na početku pojave simptoma i u početnim fazama bolesti

Isključivanje: Na kriterije 1-4 mora se odgovoriti negativno za dijagnozu PPA

1. Obrazac deficita bolje je objašnjen drugim nedegenerativnim bolestima živčanog sustava
2. Kognitivne poremećaje su bolje objašnjene psihijatrijskom dijagnozom
3. Izražena početna oštećenja epizodnog pamćenja, vizualnog pamćenja i vizuoperceptivna oštećenja
4. Izražen početni poremećaj ponašanja

### **5.1. Semantička varijanta primarne progresivne afazije**

Semantička varijanta primarne progresivne afazije (svPPA) je najučestalija varijanta PPA (40). Ukoliko je zahvaćen lijevi temporalni režanj, takozvana lijeva svPPA, dominantni simptomi su vezani za govor i razumijevanje riječi. Kod desne svPPA simptomi su pretežno bihevioralnog oblika. Prosječno 3 godine od pojave prvih javlja se druga grupa simptoma koja je ili semantička ili bihevioralna s obzirom s koje je strane zahvaćen temporalni režanj. Progresijom bolesti obje hemisfere budu zahvaćene, što dovodi do preklapanja simptoma lijeve i desne svPPA. Otprilike 5 do 7 godina od pojave simptoma pojavljuje se dezinhibicija, poremećaj u prepoznavanju lica, hiperoralnost i porast tjelesne mase. Ti se simptomi javljaju uslijed postupne atrofije frontalnog režnja (42).

### 5.1.1. Klinička slika

Jedan od glavnih simptoma svPPA je izraženo slabo razumijevanje pojedinih riječi. Ono se posebno pojavljuje kod riječi niske učestalosti za razliku od riječi koje se često koriste i kod kojih je njihovo razumijevanje očuvano. Kao primjer riječi niske učestalosti često se koristi riječ „žirafa“. Takva riječ se ne koristi u svakodnevnom govoru, zbog čega dolazi do poremećaja u njenom razumijevanju. Kod takvih slučajeva u prepoznavanju te riječi ne pomaže niti slikovni prikaz niti opisivanje riječi kao na primjer „životinja koja ima dugačak vrat“. Za razliku od toga, riječi koje se često koriste primjerice „pas“ ili „mačka“ ostaju poznate i očuvana je mogućnost njihovog opisivanja (3,40). Kod svPPA dolazi do sveobuhvatnog poremećaja u razumijevanju riječi, što uključuje ne samo čitanje ili opisivanje tih riječi, nego i povezivanje zvukova, mirisa i izgleda sa pojedinim nisko frekventnim riječima (43). Poremećaj u prepoznavanju pojedinih riječi se pretežno grupira u pojedine skupine kao što su životinje, ljudi, objekti itd. Postoje rijetki slučajevi gdje se javila izolirana nemogućnost u prepoznavanju lica ili prozopagnozija. U tim slučajevima uslijed desne svPPA pojavljuje se nemogućnost prepoznavanja lica poznatih osoba, najčešće glumaca u popularnim filmovima. Progresijom bolesti ti pacijent izgube sposobnost prepoznavanja liječnika kod kojih su išli na preglede (44). Također, postoje i slučajevi kod kojih se ne javlja poremećaj u prepoznavanju stvari, već poremećaj u prepoznavanju glagola i njegovog pravilnog korištenja u rečenicama (45).

Površna disleksija i disgrafija su jednako tako karakteristične za svPPA. One podrazumijevaju poremećaj u čitanju i pisanju pojedinih riječi. Uobičajeno da se javljaju u govornim područjima, gdje je jezik takav da se riječi ne izgovaraju na način da se svako slovo jedne riječi zasebno izgovara, nego postoji naučeni obrazac izgovaranja riječi, kao na primjer engleski ili njemački jezik. Obično se javlja kod riječi koje se ne izgovaraju nekim logičnim

izgovorom, već su te osobe naučile izgovor i pisanje tih riječi kroz život. Primjer takve riječi je riječ *once* (/ˈwɒn(t)s/ - hrv. jednom). Iako je takva riječ učestala u govoru, njezin izgovor je drugačiji od logičnog slijeda izgovora u engleskom jeziku (uobičajeno se slovo „o“ ne čita kao slovo “w“). Zbog toga dolazi do poremećaja u čitanju, ali i u pisanju takvih riječi.

Ukoliko se tim pacijentima daju potpuno izmišljene riječi, neće imati problema u pisanju niti u njihovome izgovaranju ako su te riječi specifično izmišljene da je njihovo zapisivanje ili sam izgovor logičan (46). Iako se kod svPPA pojavljuje poremećaj u razumijevanju i imenovanju pojedinih riječi, stvaranje složenih rečenica nije zahvaćeno. Gramatika je kod tih pacijenata netaknuta. Može se pojaviti poremećaj govora u obliku sporijeg i isprekidanog govora, ali on se javlja isključivo zbog nemogućnosti izgovora pojedinih riječi. Zbog toga se na prvi pogled može činiti kao da je i gramatika zahvaćena, no to je zbog nemogućnosti izgovora riječi i pokušaja opisivanja te iste (47).

Pacijenti koji se uglavnom prezentiraju kao desna svPPA, pokazuju razne poremećaje ponašanja. Oni uključuju dezinhibiciju, neprimjereno ponašanje, prejedanje itd. Pretpostavlja se da je neprimjereno ponašanje, posljedica poremećaja u razumijevanju emocija kod drugih osoba (48). Ponekad se kod svPPA javlja zanimljiv fenomen, koji se prezentira s pojavom novih umjetničkih sposobnosti. Kod lijeve svPPA može se javiti novonastala sposobnost crtanja, slikanja i stvaranja muzike. U desnoj svPPA, unatoč pogoršanju stanja moguća je pojava sposobnosti pisanja pjesama ili priča. U jednom prikazu slučaja, pacijent se s desnom svPPA prezentirao novonastalom sposobnošću slikanja i crtanja. Ta umjetnička sposobnost se pojavila prije simptoma svPPA. Kako je temporalna degeneracija napredovala tako je njegov način slikanja postao drugačiji. Slike su imale manje različitih boja te su izrazi lica postali generički sa osmjehom u kojem su se vidjeli zubi. Također, likovi u slikama nisu više bili

bliski jedan drugome, nego su postajali više udaljeni, kao da nemaju nikakav odnos jedni prema drugima (3,49).



Slika 8: Crtež naslikan u završnim fazama svPPA, likovi su generički, korišteno je tek nekoliko boja te postoji manja međusobna interakcija likova, preuzeto sa: *Liu A, Werner K, Roy S, et al. A case study of an emerging visual artist with frontotemporal lobar degeneration and amyotrophic lateral sclerosis. Neurocase* [Internet]. lipanj 2009;15(3):235-247.

Dostupno na: <https://pubmed.ncbi.nlm.nih.gov/19274573/> (49)

### 5.1.2. Dijagnostika

Slikovnim metodama, kao što su CT ili MR, moguće je uočiti asimetričnu fokalnu atrofiju anteroinferiornog i mezijalnog dijela temporalnog režnja, zajedno s amigdalom i anteriornim hipokampusom. Atrofija se primarno pojavljuje u temporalnom režnju, nakon toga se proširuje na suprotnu stranu prilikom čega postoji bilateralna atrofija temporalnog režnja. Tek se u završnim fazama bolesti pojavljuje atrofija frontalnog režnja. Neuropatološki svPPA se najčešće prezentira TDP-43 patologijom. Rijetko se pojavljuje FTLD-tau patologija, ali i patologija AB. Ova varijanta FTD-a je najrjeđe uzrokovana genetičkim mutacijama (50).

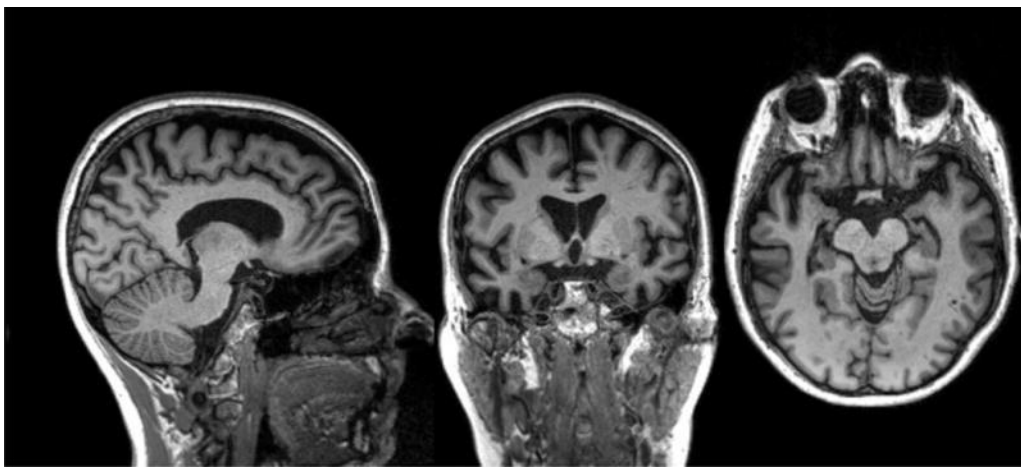
Tablica 3. Dijagnostički kriteriji za semantičku varijantu PPA (40)

<p><b>I. Klinička dijagnoza semantičke varijante PPA:</b> Moraju biti prisutne obje sljedeće osnovne značajke: A. Poremećeno konfrontacijsko imenovanje B. Poremećeno razumijevanje jedne riječi Moraju biti prisutne najmanje tri od sljedećih drugih dijagnostičkih značajki: A. Poremećeno poznavanje objekta, posebno za stavke niske frekvencije ili manje poznate stavke B. Površinska disleksija ili disgrafija C. Pošteđeno ponavljanje riječi D. Pošteđena govorna produkcija (gramatika i motorički govor)</p> <p><b>II. Semantička varijanta PPA dijagnoza podržana slikovnim metodama:</b> Moraju biti prisutna oba sljedeća kriterija: A. Klinička dijagnoza semantičke varijante PPA B. Slikovne metode moraju pokazati jedan ili više sljedećih rezultata: 1. Dominantna atrofija prednjeg temporalnog režnja 2. Dominantna prednja temporalna hipoperfuzija ili hipometabolizam na SPECT ili PET</p> <p><b>III. Semantička varijanta PPA s određenom patologijom:</b> Klinička dijagnoza (kriterij A u nastavku) i kriterij B ili C moraju biti prisutni: A. Klinička dijagnoza semantičke varijante PPA B. Histopatološki dokaz specifične neurodegenerativne patologije (npr. FTLT-tau, FTLT-TDP, AB ili drugo) C. Prisutnost poznate patogene mutacije</p>
---

Za dijagnostiku svPPA postoje kriteriji koji se pregledavaju, tek nakon što je postavljena dijagnoza PPA. Za dijagnozu svPPA dva simptoma moraju biti prisutna: poremećeno konfrontacijsko imenovanje i poremećaj u razumijevanju jedne riječi. Uz ta dva osnovna simptoma često se pojavljuje i poremećeno poznavanje riječi niske učestalosti kao i površna disleksija i disgrafija. Karakteristika svPPA je da su ponavljanje riječi i gramatika uglavnom pošteđeni. Za dijagnozu svPPA od ta četiri simptoma potrebno je dokazati tri. U dijagnostici se koriste i razne slikovne metode (CT, MR, PET ili SPECT). Pomoću CT-a i MR-a se može prikazati atrofija temporalnog režnja, dok se PET ili SPECT koriste radi dokazivanja hipometabolizma u temporalnom režnju. Dokazivanjem ili atrofije ili hipometabolizma, uz pozitivne prvotne kriterije može se postaviti dijagnoza svPPA podržana slikovnim metodama. Histopatološkim dokazivanjem specifične FTLT patologije ili dokazivanje genetičke mutacije, postavlja se dijagnoza svPPA sa određenom patologijom. Trenutno još nisu poznata



idealna testiranja za dokazivanje svPPA. Pacijenti u početnim fazama bolesti imaju uredne rezultati na MMSE-u (eng. *Mini-Mental State Examination*), zbog čega je i najčešća prvotna dijagnoza afazija. Tek nakon nekoliko pregleda moguće je odrediti dijagnozu PPA, a potom i svPPA. U dokazivanju svPPA koriste se isti biomarkeri kao i u dijagnostici bvFTD-a koji i dalje nemaju svrhu primarno dokazivati FTD-a, već se koriste za eliminaciju drugih bolesti poput AB (3,40).



Slika 9: MR mozga-sagitalni, frontalni i aksijalni presjeci; atrofija frontalnog režnja i bilateralna atrofija temporalnih režnjeva sa izraženijom atrofijom u lijevoj hemisferi, preuzeto sa: *Olney NT, Spina S, Miller BL. Frontotemporal Dementia. Neurol Clin* [Internet]. svibanj 2017;35(2):339-374. Dostupno na: <https://www.ncbi.nlm.nih.gov/pmc/articles/PMC5472209/> (3)

## 5.2. Nefluenta/agramatička varijanta primarne progresivne afazije

Nefluenta/agramatička varijanta primarne progresivne afazije (nfvPPA) je treća varijanta FTD-a po učestalosti. Zahvaća otprilike 25% pacijenta s FTD-om i prvi simptomi se pojavljuju početkom sedmog desetljeća (23). Ova varijanta se tipično javlja uslijed atrofije inferiornog frontalnog girusa (Brocino područje) i insularnog korteksa dominantne hemisfere

uz značajan gubitak sive tvari precentralnog girusa. Ta područja mozga su izrazito bitna za govor i razumijevanje rečenica (50,51).

### **5.2.1. Klinička slika**

Karakteristika nfvPPA je poremećeni tečni govor i teže razumijevanje i sastavljanje složenih rečenica. Kod ovih je pacijenata tipično poremećena sposobnost pravilnog gramatičkog sastavljanja rečenica. Za razliku od svPPA nije vidljiv poremećaj u razumijevanju specifičnih riječi, već rečenica u cijelosti. U početnim fazama bolesti govor je otežan, usporen i nerazgovijetan sa poremećenom prozodijom. Ovaj skup simptoma još se naziva govor s naporom. Agramatizam je također ključan u dijagnostici nfvPPA, a opisuje se kao korištenje kratkih, jednostavnih fraza i izostavljanje gramatičkih morfema (3,40). Apraksija govora se može pojaviti kao inicijalni simptom nfvPPA. Ona je motorički poremećaj govora, koji je karakteriziran sporim govorom, abnormalnom prozodijom i iskrivljenim glasovnim supstitucijama, dodavanjima, ponavljanjima i produljenjima, i ponekad praćenim artikulacijskim pokretima pokušaja i pogreške. Apraksija govora se često udružuje s afazijom radi učestale zajedničke kliničke prezentacije, ali sama apraksija se može pojaviti samostalno ili čak biti dominantnija od afazije (52).

Pacijenti s nfvPPA tipično prave nedosljedne govorne pogreške, koje se sastoje od supstitucija, delecija, iskrivljenja, umetanja ili transpozicija govornih zvukova, kojih su često sami svjesni. Ukoliko se pacijente upita da ponove kompleksno složenu riječ (npr. „katastrofa“) pet puta, svaki izgovor te riječi biti će drugačiji (53). Govor s naporom može biti prvi simptom prije pojave prave apraksije govora i agramatizma. U tim slučajevima moguće je uočiti gramatičke pogreške prilikom testova koji zahtijevaju da pacijenti pišu složene rečenice (40). Moguća je i pojava afemije, nemogućnosti govora uz razumijevanje tuđeg, kod

koje osobe i dalje mogu pismeno komunicirati (3,40). U nekim slučajevima pojavljuje se obrtanje jednostavnih binarnih izraza, korištenje „da“ umjesto „ne“ ili „on“ umjesto „ona“, ali i odgovaranje jednostavnim rečenicama (npr. „Ne znam.“) radi izbjegavanja korištenja složenih rečenica (50,54).

Kako bolest progredira, pacijenti na kraju postaju neverbalni. Mutizam je kod nfvPPA povezan s većom lezijom koja se širi izvan tipičnih inferiornih frontalnih i insularnih regija zahvaćenih rano kod nfvPPA (55). Što se tiče bihevioralnih simptoma, ponekad se u uznapređovalom stadiju mogu pronaći promjene u ponašanju, poput apatije ili dezinhibicije, iako rjeđe nego kod bvFTD-a (56). Slično kao i kod svPPA, kod nekih pacijenata je moguća pojava novih interesa prema likovnoj ili verbalnoj umjetnosti i glazbi kao rezultat asimetrične degeneracije anteriornih temporalnih režnjeva. Ovaj je fenomen vjerojatno objašnjen postupnim gubitkom funkcije dominantnog temporalnog režnja, što dovodi do remodeliranja i pojačane ekspresije funkcija posteriornih struktura nedominantne hemisfere (57).

### **5.2.2. Dijagnostika**

Dijagnoza nfvPPA se postavlja tek nakon što se odredi PPA (tablica 2). Dva glavna kriterija koja moraju biti prisutna su agramatizam i govor sa naporom. Tipično je da se agramatizam prezentira kao korištenje kratkih, jednostavnih fraza i izostavljanje gramatičkih morfema. Moguća je i prezentacija apraksije govora kao inicijalni simptom, zbog kojega pacijenti dolaze na pregled kod neurologa. Apraksija govora je poremećaj artikulacije, dok je govor s naporom jednostavno spori i isprekidani govor. Pacijenti često rade govorne pogreške, poput supstitucija, delecija, iskrivljenja, umetanja ili transpozicija govornih zvukova. Prozodija je poremećena, a brzina govora značajno smanjena. Također, moraju biti prisutne najmanje 2 od ostalih 3 značajka nefluentne/agramatičke varijante PPA. Poremećeno je razumijevanje

sintaktički složenih rečenica. Za razliku od svPPA, pacijenti uglavnom imaju pošteđeno razumijevanje jedne riječi ili poznavanje određenih predmeta, iako se i ti deficiti mogu prezentirati u nfvPPA. Određen broj pacijenata sa afazijom na kraju razviju kliničku sliku CBS-a ili PSP-S-a, zbog čega kliničku dijagnozu nfvPPA treba ograničiti na bolesnike koji nemaju jasne motoričke simptome, primjerice rigor ili tremor (40).

Tablica 4. Dijagnostički kriteriji za nefluentnu/agramatičku varijantu PPA (40)

<p><b>Dijagnostički kriteriji za nefluentnu/agramatičku varijantu PPA:</b></p> <p><b>I. Klinička dijagnoza nefluentne/agramatičke varijante PPA:</b>  Najmanje jedna od sljedećih osnovnih značajki mora biti prisutna:</p> <ul style="list-style-type: none"> <li>A. Agramatizam u jezičnoj produkciji</li> <li>B. Naporan, zaustavljen govor s nedosljednim zvučnim pogreškama i distorzijama (apraksija govora)</li> </ul> <p>Moraju biti prisutne barem 2 od 3 sljedeće značajke:</p> <ul style="list-style-type: none"> <li>A. Poremećeno razumijevanje sintaktički složenih rečenica</li> <li>B. Pošteđeno razumijevanja jedne riječi</li> <li>C. Pošteđeno poznavanje predmeta</li> </ul> <p><b>II. Nefluentna/agramatička varijanta PPA podržana slikovnim metodama:</b>  Moraju biti prisutna oba sljedeća kriterija:</p> <ul style="list-style-type: none"> <li>A. Klinička dijagnoza nefluentne/agramatičke varijante PPA</li> <li>B. Snimanje mora pokazati jedan ili više sljedećih rezultata: <ol style="list-style-type: none"> <li>1. Dominantna lijeva stražnja frontoinsularna atrofija na MRI ili</li> <li>2. Dominantna lijeva stražnja frontoinsularna hipoperfuzija ili hipometabolizam na SPECT ili PET</li> </ol> </li> </ul> <p><b>III. Nefluentna/agramatička varijanta PPA s određenom patologijom:</b>  Klinička dijagnoza (kriterij A u nastavku) i kriterij B ili C moraju biti prisutni:</p> <ul style="list-style-type: none"> <li>A. Klinička dijagnoza nefluentne/agramatičke varijante PPA</li> <li>B. Histopatološki dokaz specifične neurodegenerativne patologije (npr. FTLD-tau, FTLD-TDP, AB, drugo)</li> <li>C. Prisutnost poznate patogene mutacije</li> </ul>
--

MR-om se može prikazati značajna lijeva posteriorna frontoinsularna atrofija. Otkrivene su značajne atrofije u pars opercularis, pars orbitalis, Brocinom području i lijevom inferiornom frontalnom girusu. Uočen je i gubitak sive tvari u lijevom precentralnom girusu insule, kao i u nucleusu caudatusu sve do putamena u lijevoj hemisferi velikoga mozga. Pomoću SPECT-a ili PET-a, vidljiva je lijeva posteriorna hipoperfuzija ili hipometabolizam (40,51). Sadašnja saznanja pokazuju da nfvPPA pacijenti uglavnom imaju FTLD-tau ili puno rjeđe FTLD-TDP

neuropatologiju. Ova varijanta se najrjeđe pojavljuje uz FTLD specifičnu gensku mutaciju (40).

## **6. LIJEČENJE**

Trenutno ne postoji specifično liječenje za FTD koje propisuje Američka agencija za hranu i lijekove (FDA) i Europska agencija za lijekove (EMA). Liječenje FTD-a uključuje kombinaciju farmakoloških i nefarmakoloških strategija. Liječnici bi prvo trebali isključiti ostale uzroke poremećaja ponašanja poput infekcija, poremećaj elektrolita, trovanje lijekovima, strukturalne lezije mozga i normotenzivnog hidrocefalusa (58).

### **6.1. Lijekovi za Alzheimerovu bolest**

Prema trenutnim saznanjima liječenje FTD-a lijekovima, koji se koriste za AB ne pokazuje nikakav učinak. Najpoznatiji takav lijek je inhibitor kolinesteraze nazvan donepezil. Inhibitori kolinesteraze povećavaju kolinergički prijenos i podižu razinu acetilkolina u mozgu, što ima pozitivan učinak na pamćenje i kogniciju. Zbog tog razloga, pretpostavljalo se da bi taj lijek mogao imati učinak u liječenju FTD-a. Međutim, sva istraživanja ukazuju na to da pacijenti koji koriste donepezil naspram kontrolne grupe imaju pojačanu dezinhibiciju. Jednako tako nije otkriveno poboljšanje kognitivnih funkcija te su ti pacijenti imali iste rezultate kao i kontrolna grupa na MMSE (59,60). Drugi lijek koji se koristi u liječenju AB je memantin. On je antagonist N-metil-D-aspartat (NMDA) receptora te smanjuje intracelularno nakupljanje kalcija. Pretpostavlja se da 30% pacijenata koji boluju od bvFTD-a u Sjedinjenim Američkim Državama (SAD) koriste memantin. Slično kao i kod donepezila, memantin nije pokazao značajan učinak na poboljšanje kognitivnih funkcija niti poboljšanje bihevioralnih simptoma kod bolesnika sa bvFTD-om (61).

## **6.2. Selektivni inhibitori ponovne pohrane serotonina (SSRI)**

Selektivni inhibitori ponovne pohrane serotonina (SSRI) su grupa lijekova koji spadaju pod antidepressive, te se pretežno prepisuju za liječenje generaliziranog anksioznog poremećaja, opsesivno-kompulzivnog poremećaja, paničnog poremećaja, bulimije, posttraumatskog stresnog poremećaja i raznih fobija. Pretpostavlja se da SSRI povećava razinu serotonina u mozgu, tako što inhibiraju njegovu reapsorpciju u neurone (62). Trenutna istraživanja pokazuju da se njihovim korištenjem mogu ublažiti simptomi poput depresije, iritabilnosti i dezinhibicija u pacijenata sa bvFTD-om (63). Također, jedna manja studija je pokazala da trazodon, lijek iz skupine SSRI-a, ima učinak na ublažavanje bihevioralnih simptoma, ali nema učinak u poboljšavanju kognitivnih funkcija što se može testirati pomoću MMSE-a (64). Trenutno se preporučuje korištenje SSRI-a, radi ublažavanja simptoma FTD-a, pogotovo bihevioralnih. (3,63,64)

## **6.3. Atipični antipsihotici**

Antipsihotici su grupa lijekova koji se dijele na tipične i atipične. Tipični antipsihotici su antagonisti dopaminskih receptora i uključuju lijekove kao što su haloperidol, flufenazin i loksapin. U atipične antipsihotike ili antipsihotike druge generacije, spadaju klozapin, risperidon, olanzapin i paliperidon. Oni se mogu koristiti u liječenju halucinacija, sumanutosti i agresije. Tipični antipsihotici često kao nuspojavu imaju pojavu ekstrapiramidnog sindroma. U tom slučaju javljaju se nuspojave koji mogu podsjećati na simptome Parkinsonove bolesti (65). Atipični antipsihotici se mogu koristiti u liječenju bolesnika s FTD-om. Iako su ti bolesnici podložniji pojavi ekstrapiramidnih nuspojava, prilikom korištenja antipsihotika pokazalo se da se uzimanjem risperidona ili olanzapina, mogu ublažiti bihevioralni simptomi

bez pojave neželjenih nuspojava. Unatoč tome, korištenje antipsihotika ne smije biti prva linija liječenja te se treba objasniti pacijentu kao i njegovoj obitelji o brojim nuspojavama koje se mogu pojaviti korištenjem ovih lijekova (66).

#### **6.4. Antiepileptici**

Trenutno nema puno istraživanja koja su pokazala da se antiepileptici uvijek mogu propisati osobama sa FTD-om. Dva antiepileptika, karbamazepin i valproat, su se pokazali korisnima u liječenju manije u bipolarnom poremećaju, koja može imati nekoliko sličnih simptoma kao i bvFTD. Također, pokazalo se da kronična upotreba valproata pogoršava atrofiju mozga kod bolesnika sa AB-om. Trenutno nije preporučena njihova primjena u ublažavanju simptoma kod osoba sa bvFTD-om (66). Međutim, postoji nekoliko prikaza slučajeva gdje se pokazalo da upotreba topamirata, jednog od antiepileptika, može ublažiti hiperoralnost i prejedanje u pacijenta s bvFTD-om (67).

#### **6.5. Nefarmakološke metode liječenja**

Brojne studije ukazuju da povećana fizička i mentalna aktivnost, smanjuju kognitivno propadanje koje se javlja sa starenjem. Time se smanjuje šansa za razvoj bolesti, kao što su AB, Parkinsonova bolest i vaskularna demencija. Zbog manjka dokaza o učinku fizičke aktivnosti prema FTD-u, nedavno je provedena studija koja je za cilj imala otkriti postoji li veza između ta dva čimbenika. Studija je bila provedena na 174 osobe s genetskim oblikom FTD-a. Otkriveno je da postoji određena veza između fizičke aktivnosti i poboljšanja kognitivnih funkcija te su potrebna dodatna istraživanja koja bi to potvrdila (58,68).

Govorna terapija se pokazala iznimno učinkovitim oblikom terapije kod osoba sa PPA-om, ali i kod ostalih oblika FTD-a gdje su osobe razvile apraksiju govora, disartriju ili hipofoniju.

Ova terapija se pokazala učinkovitom ne samo ukoliko je provedena uživo, već je moguće tu terapiju provesti preko interneta što se naziva teleterapija (69). Učinkovitost ovisi i o logopedu te se preporuča da ukoliko provode terapije kod FTD pacijenata moraju biti stručnjaci u neurodegenerativnim afazijama (58).

Vrlo često osobe s FTD-om razvijaju i depresiju. Ona se tipično javlja kod osoba sa PPA. Pokazalo se da potporna terapija može ublažiti depresiju i osjećaj izoliranosti. Ona se uglavnom sastoji od osoba koje boluju od PPA, a obično su u tim grupama osobe koje su razvile FTD u mlađoj životnoj dobi. Trenutna istraživanja pokazuju da korištenje potpornih grupa, kao terapijski oblik povećava kvalitetu života, samouvjerenost i osjećaj nade (58,70,71).

## **6.6. Budućnost liječenja FTD-a**

Trenutno postoje nekoliko istraživanja koja pokušavaju pronaći novu metodu liječenja FTD-a. Genska terapija se smatra budućnosti liječenja autosomno dominantnih oblika FTD-a. Prednost u istraživanju genetskih oblika FTD-a stoji u tome da je moguća rana intervencija, zbog spoznaje da se neurodegeneracija može pojaviti (58). Neka istraživanja pokušavaju pronaći zamjenu za progranulin kod pacijenta sa GRN mutacijom. Postojalo je nekoliko pokušaja gdje se sa nimodipinom i histon deacetilazom pokušalo podići koncentraciju progranulina, međutim taj pokušaj nije uspio (72,73). Istovremeno se provode istraživanja u kojima se pokušava povećati koncentracija progranulina i vidjeti kakav se učinak ostvaruje s virusnim vektorima, zamjenom rekombinantnim progranulinom, dovođenjem progranulina u mozak pomoću protutijela i korištenjem monoklonalnih protutijela koja napadaju sortilin (protein odgovoran za degeneraciju progranulina) (58).



Druga opcija je korištenje lijekova koji mi umanjili nakupljanje tau proteina u mozgu. Slična istraživanja se već provode za liječenje ostalih taupatija, kao što je AB. Postoje razne tehnike koje se koriste kako bi se smanjila koncentracija tau proteina primjerice korištenje tehnika genske terapije za promjenu MAPT ekspresije, inhibiranje tau post-translacijskih modifikacija poput fosforilacije i acetilacije, povećanje tau degradacije, stabilizaciju tau mikrotubula i sprječavanje tau agregacije (74,75,76).

Jedan od bitnijih modernih stavova u patogenezi FTD-a je da je u podlozi neurodegeneracije upalni proces. Pacijenti sa svPPA i GRN mutacijom, imaju veće šanse da razviju neku autoimunu bolest (14). Također, osobe sa FTD-om imaju veću koncentraciju proupalnih citokina u CSF u usporedbi sa kontrolnom skupinom. Radi toga postoje razna istraživanja, kojima je cilj ublažiti upalne procese u mozgu kod pacijenta s FTD-om. Jedan od takvih lijekova je verdiperstat. On je ireverzibilni inhibitor mijeloperoksidaze, koji smanjuje oksidativni stres i patološku aktivaciju mikroglije koja dovodi do stanične smrti. Do sad nije pokazao značajan učinak u liječenju ALS-a, iako se pokazao kao relativno siguran lijek (58,77). U fazi 2a kliničkih istraživanja je trenutno derivat nukleozidnog analoga inhibitora reverzne transkriptaze koji se prvenstveno koristio u liječenju osoba zaraženih virusom humane imunodeficijencije (HIV). U ovom istraživanju određuje se njegov učinak kod pacijenata sa ALS-om i FTD-om sa C9ORF72 mutacijom (58,78). Još jedan lijek pokazuje učinak u pretkliničkim istraživanjima, a to je edaravon. To je inače lijek koji je pokazao određenu vrstu uspjeha u liječenju ALS-a. Edaravon je na mišijim modelima uspješno smanjio fosforilaciju tau proteina i ublažio upalnu reakciju u mozgu. On se trenutno pokazao siguran u liječenju ALS-a i ishemičnog CVI-a, ali su potrebna klinička istraživanja kako bi se dokazao njegov učinak u liječenju taupatija i odredila točna doza ovoga lijeka (79).

## 7. RASPRAVA

Frontotemporalna demencija (FTD) je neurodegenerativna bolest te treći najčešći uzrok demencije globalno (1,2). Albert Pick je opisao prvi slučaj krajem 19. stoljeća, 1892. godine. Postoje tri varijante FTD-a: bihevioralna varijanta FTD-a (bvFTD), semantička varijanta primarne progresivne afazije (svPPA) te nefluenta/agramatička varijanta primarne progresivne afazije (nfvPPA). Iako je treća po učestalosti vrsta demencije, FTD je iznimno teško dijagnosticirati radi preklapanja simptoma s ostalim učestalijim oboljenjima (3). Glavni mehanizam nastanka FTD-a je frontotemporalna lobarna degeneracija (FTLD), što je neuropatološki proces koji zahvaća frontalni i temporalni režanj velikoga mozga (4). Oko 40% svih pacijenata sa FTD-om imaju pozitivnu obiteljsku anamnezu psihijatrijskih oboljenja, demencije ili bolesti motornih neurona. Radi te spoznaje otkriveno je nekoliko gena koji su odgovorni za razvoj ove demencije, kao što su MAPT (eng. *microtubule associated protein tau*), GRN (progranulin) i C9ORF72 (eng. *chromosome 9 open reading frame 72*) (15,16). Problem u dijagnostici bvFTD-a jesu brojni bihevioralni simptomi, zbog kojih pacijenti prvo odlaze na pregled kod psihijatra (22). Uobičajeno je da osobe sa bvFTD-om imaju određene bihevioralne simptome, primjerice dezinhibicija, inertnost ili apatija, manjak empatije, hiperoralnost i perservativno ili stereotipno ponašanje (23). Pacijenti sa svPPA, se najčešće primarno prezentiraju s afazijom. Specifičnost ovog oboljenja je slabo razumijevanje pojedinih riječi, pogotovo riječi koje se rijetko koriste u svakodnevnom govoru. To je specifično za pacijente koji imaju atrofiju lijevog temporalnog režnja (lijeva svPPA). Pacijenti s desnom svPPA mogu imati početne simptome koji oponašaju bvFTD (40,42). Treća varijanta FTD-a ili nfvPPA za simptome ima specifično očuvano prepoznavanje pojedinih riječi, ali otežano izgovaranje kompleksnih riječi, i otežano pravilno gramatičko izgovaranje i pisanje (40). U svim varijantama dijagnostika je otežana radi manjka otkrivenih specifičnih biomarkera i pretjeranog oslanjanja na slikovnu dijagnostiku, kojom se ne mora uvijek uočiti

atrofija ili hipoperfuzija (31,40). Radi toga, kao pomoć mogu poslužiti dijagnostički kriteriji za bvFTD i kriteriji po Mesulamu za svPPA i nvPPA(22,40). Liječenje FTD-a je također iznimno kompleksno, zbog manjka specifičnih lijekova kao što postoje za Alzheimerovu bolest. Poznato je da donepezil i memantin nemaju učinak u liječenju FTD-a (59,60,61). Trenutne su preporuke korištenja SSRI-a (selektivni inhibitor ponovne pohrane serotonina) kao simptomatske terapije (3,63,64). Atipični antipsihotici i antiepileptici se moraju primjenjivati s oprezom (66,67). Fizikalna, govorna i potporna terapija može ublažiti neke simptome (58). Postoje razna istraživanja koja pokušavaju genskom terapijom ublažiti simptome FTD-a, ali su ona još u ranim fazama istraživanja (72-79).

## **8. ZAKLJUČAK**

U današnjem dobu, unatoč napretku u znanosti FTD i dalje je teško dijagnosticirana demencija. Veliki problem stvara i činjenica da je ovaj oblik demencije treći najučestaliji u svijetu. Iako je mehanizam bolesti donekle jasan i dalje ne postoji specifičan način dijagnosticiranja, osim kliničkog pregleda i slikovnih metoda koje nekad mogu imati lažno negativne rezultate. Slično kao i sa dijagnosticiranjem, samo liječenje je teško. Unatoč sličnom mehanizmu nastanka, lijekovi za AB nemaju nikakvu korist u liječenju FTD-a. Trenutno je jedino moguća simptomatska terapija antidepresivima, dok se antipsihotici i antiepileptici mogu prepisati uz posebno upozorenje na brojne nuspojave. Nadu daje činjenica da postoje brojna istraživanja, koje se trenutno baziraju na gensku terapiju kao mogući oblik liječenja ove teške demencije. Samo će nam vrijeme pokazati hoćemo li u bliskoj budućnosti imati bolje metode liječenja od današnjih.

## 9. SAŽETAK

Frontotemporalna demencija (FTD) je neurodegenerativna bolest i treća po učestalosti demencija u svijetu. Prvi ju je opisao češki neurolog Albert Pick, 1892. godine. Postoje tri varijante FTD-a: bihevioralna varijanta FTD-a (bvFTD), semantička varijanta primarne progresivne afazije (svPPA) i nefluentna/agramatička varijanta PPA (nfvPPA). Glavni mehanizam nastanka FTD-a je frontotemporalna lobarna degeneracija (FTLD). To je neuropatološki proces u kojem dolazi do atrofije frontalnog i temporalnog režnja mozga. Pretpostavlja se da je 40% slučajeva FTD-a uzrokovano genskom mutacijom. Simptomi se obično ranije prezentiraju, nego kod ostalih oblika demencija. Bihevioralna varijanta može imati slične simptome kao i razna psihijatrijska oboljenja. To je i razlog zbog kojega pacijenti često odlaze na prvi pregled kod psihijatra. Međutim, postoje dijagnostički kriteriji iz 2011. godine, koji mogu pomoći pri dijagnosticiranju bvFTD-a. Primarna progresivna afazija se sastoji od dva oblika: svPPA i nfvPPA. Pacijenti sa semantičkom varijantom imaju poremećeno razumijevanje pojedinih riječi s očuvanom gramatikom, dok pacijenti s nefluentnom/agramatičkom varijantom, imaju poremećeno razumijevanje složenih riječi i otežan govor radi nerazumijevanja gramatike. Obije varijante PPA imaju zasebne dijagnostičke kriterije po Mesulamu. Trenutno FDA i EMA ne propisuju niti jedno specifično liječenje za FTD. Jedina mogućnost liječenja kod ovih pacijenata je farmakološka ili nefarmakološka simptomatska terapija. Provode se istraživanja, čija je zadaća pronaći specifične lijekove koji se mogu koristiti u obliku genske terapije, ali su ona još uvijek u ranim fazama pretkliničkih i kliničkih istraživanja.

Ključne riječi: frontotemporalna demencija, frontotemporalna lobarna degeneracija, bihevioralna varijanta, primarna progresivna afazija, dijagnostika, liječenje

## 10. SUMMARY

Frontotemporal dementia (FTD) is a neurodegenerative disease and the third most common form of dementia in the world. It was first described by the Czech neurologist Albert Pick in 1892. There are three variants of FTD: behavioral variant of FTD (bvFTD), semantic variant of primary progressive aphasia (svPPA), and non-fluent/agrammatic variant of PPA (nfvPPA). The main mechanism of FTD is frontotemporal lobar degeneration (FTLD). It is a neuropathological process in which the frontal and temporal lobes of the brain atrophy. It is thought that 40% of FTD cases are caused by a gene mutation. Symptom onset is usually earlier than in other forms of dementia. Behavioural variant can have similar symptoms as various psychiatric disorders. This is also the reason why these patients often go to a psychiatrist for their first examination. However, there are diagnostic criteria from 2011 that can help diagnose bvFTD. Primary progressive aphasia consists of two forms: svPPA and nfvPPA. Patients with the semantic variant have impaired understanding of individual words with preserved grammar, while patients with the non-fluent/agrammatic variant have impaired understanding of complex words and difficult speech due to lack of understanding of grammar. Both variants of PPA have separate diagnostic criteria based on Mesulam. Currently, the FDA and EMA do not prescribe any specific treatment for FTD. The only treatment option for these patients is pharmacological or non-pharmacological symptomatic therapy. Research is being conducted to find specific drugs that can be used in the form of gene therapy, but they are still in the early stages of preclinical and clinical research.

Key words: frontotemporal dementia, frontotemporal lobar degeneration, behavioural variant, primary progressive aphasia, diagnostics, therapy

## 11. LITERATURA

1. Bang J, Spina S, Miller BL. Frontotemporal dementia. Lancet [Internet]. listopad 2015. [citirano 18.3.2024.].2015;386(10004):1672-1682. Dostupno na: <https://www.ncbi.nlm.nih.gov/pmc/articles/PMC5970949/>
2. Vieira RT, Caixeta L, Machado S, et al. Epidemiology of early-onset dementia: a review of the literature. Clin Pract Epidemiol Ment Health [Internet]. lipanj 2013. [citirano 18.3.2024.] 2013; 9:88-95. Dostupno na : <https://www.ncbi.nlm.nih.gov/pmc/articles/PMC3715758/>
3. Olney NT, Spina S, Miller BL. Frontotemporal Dementia. Neurol Clin [Internet]. svibanj 2017. [citirano 18.3.2024.] 2017;35(2):339-374. Dostupno na: <https://www.ncbi.nlm.nih.gov/pmc/articles/PMC5472209/>
4. Mackenzie IR, Neumann M, Bigio EH, et al. Nomenclature for neuropathologic subtypes of frontotemporal lobar degeneration: consensus recommendations. Acta Neuropathol [Internet]. srpanj 2009. [citirano 18.3.2024.] 2009;117(1):15-18. Dostupno na: <https://www.ncbi.nlm.nih.gov/pmc/articles/PMC2710877/>
5. Dementia. [Internet] World Health Organization; 15.3.2023. [citirano 19.3.2024.]; Dostupno na: <https://www.who.int/news-room/fact-sheets/detail/dementia>
6. GBD 2019 Dementia Forecasting Collaborators. Estimation of the global prevalence of dementia in 2019 and forecasted prevalence in 2050: an analysis for the Global Burden of Disease Study 2019. The Lancet Public Health. [Internet] 6.1.2022. [citirano: 19.3.2024.]; 2022; 7(2): 105-125. Dostupno na: <https://www.healthdata.org/research-analysis/library/estimation-global-prevalence-dementia-2019-and-forecasted-prevalence-2050>
7. Coyle-Gilchrist IT, Dick KM, Patterson K, et al. Prevalence, characteristics, and survival of frontotemporal lobar degeneration syndromes. Neurology [Internet].

- svibanj 2016. [citirano 19.3.2024.] 2016;86(18):1736-1743. Dostupno na:  
<https://www.ncbi.nlm.nih.gov/pmc/articles/PMC4854589/>
8. Onyike CU, Diehl-Schmid J. The epidemiology of frontotemporal dementia. *Int Rev Psychiatry* [Internet]. travanj 2013. [citirano 19.3.2024.] 2013;25(2):130-137.  
Dostupno na: <https://www.ncbi.nlm.nih.gov/pmc/articles/PMC3932112/>
9. What are frontotemporal disorders? Causes, symptoms, and treatment. NIH National Institute on Aging. [Internet]. [citirano 19.3.2024.]. Dostupno na:  
<https://www.nia.nih.gov/health/frontotemporal-disorders/what-are-frontotemporal-disorders-causes-symptoms-and-treatment>
10. Borroni B, Alberici A, Agosti C, Premi E, Padovani A. Education plays a different role in Frontotemporal Dementia and Alzheimer's disease. *Int J Geriatr Psychiatry* [Internet]. kolovoz 2008. [citirano 19.3.2024.] 2008;23(8):796-800. Dostupno na:  
<https://onlinelibrary.wiley.com/doi/10.1002/gps.1974>
11. Golimstok A, Cámpora N, Rojas JI, et al. Cardiovascular risk factors and frontotemporal dementia: a case-control study. *Transl Neurodegener* [Internet]. lipanj 2014. [citirano 19.3.3024.] 2014;3:13. Dostupno na:  
<https://translationalneurodegeneration.biomedcentral.com/articles/10.1186/2047-9158-3-13>
12. Torralva T, Sposato LA, Riccio PM, et al. Role of brain infarcts in behavioral variant frontotemporal dementia: Clinicopathological characterization in the National Alzheimer's Coordinating Center database. *Neurobiol Aging* [Internet]. srpanj 2015. [citirano 19.3.2024.] 2015;36(10):2861-2868. Dostupno na:  
<https://www.ncbi.nlm.nih.gov/pmc/articles/PMC4562890/>
13. Kalkonde YV, Jawaid A, Qureshi SU, et al. Medical and environmental risk factors associated with frontotemporal dementia: a case-control study in a veteran

- population. *Alzheimers Dement* [Internet]. travanj 2012. [citirano 19.3.2024.]2012;8(3):204-210. Dostupno na: <https://alz-journals.onlinelibrary.wiley.com/doi/10.1016/j.jalz.2011.03.011>
14. Miller ZA, Rankin KP, Graff-Radford NR, et al. TDP-43 frontotemporal lobar degeneration and autoimmune disease. *J Neurol Neurosurg Psychiatry* [Internet]. rujanj 2013. [citirano 19.3.2024.] 2013;84(9):956-962. Dostupno na: <https://www.ncbi.nlm.nih.gov/pmc/articles/PMC3840954/>
15. Chow TW, Miller BL, Hayashi VN, Geschwind DH. Inheritance of frontotemporal dementia. *Arch Neurol* [Internet]. srpanj 1999. [citirano 21.3.2024]1999;56(7):817-822. Dostupno na: <https://jamanetwork.com/journals/jamaneurology/fullarticle/775193>
16. Wilhelmsen KC, Lynch T, Pavlou E, Higgins M, Nygaard TG. Localization of disinhibition-dementia-parkinsonism-amyotrophy complex to 17q21-22. *Am J Hum Genet* [Internet]. prosinac1994. [citirano 21.3.2024]1994;55(6):1159-1165. Dostupno na: <https://www.ncbi.nlm.nih.gov/pmc/articles/PMC1918447/>
17. Petkau TL, Leavitt BR. Progranulin in neurodegenerative disease. *Trends Neurosci* [Internet].svibanj 2014. [citirano 21.3.2024] 2014;37(7):388-398. Dostupno na: <https://pubmed.ncbi.nlm.nih.gov/24800652/>
18. Snowden JS, Adams J, Harris J, et al. Distinct clinical and pathological phenotypes in frontotemporal dementia associated with MAPT, PGRN and C9orf72 mutations. *Amyotroph Lateral Scler Frontotemporal Degener* [Internet]. listopad 2015. [citirano 21.3.2024] 2015;16(7-8):497-505. Dostupno na: <https://pubmed.ncbi.nlm.nih.gov/26473392/>
19. Weingarten MD, Lockwood AH, Hwo SY, Kirschner MW. A protein factor essential for microtubule assembly. *Proc Natl Acad Sci U S A* [Internet]. svibanj 1975. [citirano



22.3.2024]1975;72(5):1858–1862. Dostupno na:

<https://www.ncbi.nlm.nih.gov/pmc/articles/PMC432646/>

20. Mandelkow EM, Mandelkow E. Biochemistry and cell biology of tau protein in neurofibrillary degeneration. *Cold Spring Harb Perspect Med* [Internet]. srpanj 2012. [citirano 22.3.2024]2012;2(7): a006247. Dostupno na:

<https://www.ncbi.nlm.nih.gov/pmc/articles/PMC3385935/>

21. Ghetti B, Oblak AL, Boeve BF, Johnson KA, Dickerson BC, Goedert M. Invited review: Frontotemporal dementia caused by microtubule-associated protein tau gene (MAPT) mutations: a chameleon for neuropathology and neuroimaging. *Neuropathology and applied neurobiology* [Internet]. prosinac 2014. [citirano 22.3.2024] 2014;41(1):24–46. Dostupno na:

<https://onlinelibrary.wiley.com/doi/full/10.1111/nan.12213>

22. Rascovsky K, Hodges JR, Knopman D, et al. Sensitivity of revised diagnostic criteria for the behavioural variant of frontotemporal dementia. *Brain* [Internet]. rujana 2011. [citirano 25.3.2024] 2011;134(Pt 9):2456-2477. Dostupno na:

<https://academic.oup.com/brain/article/134/9/2456/413439>

23. Antonioni A, Raho EM, Lopriore P, et al. Frontotemporal Dementia, Where Do We Stand? A Narrative Review. *Int J Mol Sci* [Internet]. srpanj 2023. [citirano 25.3.2024] 2023;24(14):11732. Dostupno na:

<https://www.ncbi.nlm.nih.gov/pmc/articles/PMC10380352/>

24. Seeley WW, Crawford R, Rascovsky K, et al. Frontal paralimbic network atrophy in very mild behavioral variant frontotemporal dementia. *Arch Neurol* [Internet]. veljača 2008. [citirano 25.3.2024] 2008;65(2):249-255. Dostupno na:

<https://www.ncbi.nlm.nih.gov/pmc/articles/PMC2544627/>

25. Seeley WW. Selective functional, regional, and neuronal vulnerability in frontotemporal dementia. *Curr Opin Neurol* [Internet]. prosinac 2008. [citirano 25.3.2024] 2008;21(6):701-707. Dostupno na:  
<https://www.ncbi.nlm.nih.gov/pmc/articles/PMC2909835/>
26. Diehl-Schmid J, Pernecky R, Koch J, Nedopil N, Kurz A. Guilty by suspicion? Criminal behavior in frontotemporal lobar degeneration. *Cogn Behav Neurol* [Internet]. lipanj 2013. [citirano 25.3.2024] 2013;26(2):73-77. Dostupno na:  
<https://pubmed.ncbi.nlm.nih.gov/23812170/>
27. Chow TW, Binns MA, Cummings JL, et al. Apathy symptom profile and behavioral associations in frontotemporal dementia vs dementia of Alzheimer type. *Arch Neurol* [Internet]. srpanj 2009. [citirano 25.3.2024] 2009;66(7):888-893. Dostupno na:  
<https://www.ncbi.nlm.nih.gov/pmc/articles/PMC2875777/>
28. Rosen HJ, Allison SC, Schauer GF, Gorno-Tempini ML, Weiner MW, Miller BL. Neuroanatomical correlates of behavioural disorders in dementia. *Brain* [Internet]. studeni 2005. [citirano 25.3.2024] 2005;128(Pt 11):2612-2625. Dostupno na:  
<https://www.ncbi.nlm.nih.gov/pmc/articles/PMC1820861/>
29. Mendez MF, Shapira JS. Loss of emotional insight in behavioral variant frontotemporal dementia or “frontal anosodiaphoria” *Conscious Cogn* [Internet]. prosinac 2011. [citirano 25.3.2024] 2011;20(4):1690–1696. Dostupno na:  
<https://www.ncbi.nlm.nih.gov/pmc/articles/PMC3199289/>
30. Warren JD, Rohrer JD, Rossor MN. Clinical review. Frontotemporal dementia. *BMJ* [Internet]. kolovoz 2013. [citirano 25.3.2024] 2013;347:f4827. Dostupno na:  
<https://www.ncbi.nlm.nih.gov/pmc/articles/PMC3735339/>

31. Boeve BF. Behavioral Variant Frontotemporal Dementia. Continuum (Minneapolis Minn) [Internet]. lipanj 2022. [citirano 25.3.2024] 2022;28(3):702-725. Dostupno na: <https://www.ncbi.nlm.nih.gov/pmc/articles/PMC9578563/>
32. Woolley JD, Gorno-Tempini ML, Seeley WW, et al. Binge eating is associated with right orbitofrontal-insular-striatal atrophy in frontotemporal dementia. Neurology [Internet]. listopad 2007. [citirano 25.3.2024] 2007;69(14):1424-1433. Dostupno na: <https://pubmed.ncbi.nlm.nih.gov/17909155/>
33. Valente ES, Caramelli P, Gambogi LB, et al. Phenocopy syndrome of behavioral variant frontotemporal dementia: a systematic review. Alzheimers Res Ther [Internet]. travanj 2019. [citirano 25.3.2024] 2019;11(1):30. Dostupno na: <https://www.ncbi.nlm.nih.gov/pmc/articles/PMC6444822/>
34. Besser LM, Galvin JE. Diagnostic experience reported by caregivers of patients with frontotemporal degeneration. Neurol Clin Pract [Internet]. kolovoz 2020. [citirano 27.3.2024] 2020;10(4):298–306. Dostupno na: <https://www.ncbi.nlm.nih.gov/pmc/articles/PMC7508333/>
35. Thijssen EH, La Joie R, Wolf A, et al. Diagnostic value of plasma phosphorylated tau181 in Alzheimer’s disease and frontotemporal lobar degeneration. Nat Med [Internet]. rujanj 2020. [citirano 27.3.2024] 2020;26(3):387–397. Dostupno na: <https://www.ncbi.nlm.nih.gov/pmc/articles/PMC7101073/>
36. Katisko K, Cajanus A, Jääskeläinen O, et al. Serum neurofilament light chain is a discriminative biomarker between frontotemporal lobar degeneration and primary psychiatric disorders. J Neurol [Internet]. listopad 2019. [citirano 27.3.2024] 2019;267(1):162-167. Dostupno na: <https://www.ncbi.nlm.nih.gov/pmc/articles/PMC6954884/>

37. Palmqvist S, Janelidze S, Quiroz YT, et al. Discriminative accuracy of plasma phospho-tau217 for Alzheimer disease vs other neurodegenerative disorders. *JAMA* [Internet]. srpanj 2020. [citirano 27.3.2024] 2020;324(8): 772–781. Dostupno na: <https://www.ncbi.nlm.nih.gov/pmc/articles/PMC7388060/>
38. Olney NT, Ong E, Goh SM, et al. Clinical and volumetric changes with increasing functional impairment in familial frontotemporal lobar degeneration. *Alzheimers Dement* [Internet]. siječanj 2020. [citirano 27.3.2024] 2020;16(1): 49–59. Dostupno na: <https://www.ncbi.nlm.nih.gov/pmc/articles/PMC6988137/>
39. Wicklund MR, Mokri B, Drubach DA, et al. Frontotemporal brain sagging syndrome: an SIH-like presentation mimicking FTD. *Neurology* [Internet]. travanj 2011. [citirano 27.3.2024] 2011;76(16):1377–1382. Dostupno na: <https://www.ncbi.nlm.nih.gov/pmc/articles/PMC3087405/>
40. Gorno-Tempini ML, Hillis AE, Weintraub S, et al. Classification of primary progressive aphasia and its variants. *Neurology* [Internet]. veljača 2011. [citirano 2.4.2024] 2011;76(11):1006-1014. Dostupno na: <https://www.ncbi.nlm.nih.gov/pmc/articles/PMC3059138/>
41. Mesulam M, Wicklund A, Johnson N, et al. Alzheimer and frontotemporal pathology in subsets of primary progressive aphasia. *Ann Neurol* [Internet]. lipanj 2008. [citirano 2.4.2024] 2008;63(6):709-719. Dostupno na: <https://www.ncbi.nlm.nih.gov/pmc/articles/PMC2858311/>
42. Seeley WW, Bauer AM, Miller BL, et al. The natural history of temporal variant frontotemporal dementia. *Neurology* [Internet]. travanj 2005. [citirano 2.4.2024] 2005;64(8):1384-1390. Dostupno na: <https://www.ncbi.nlm.nih.gov/pmc/articles/PMC2376750/>

43. Bozeat S, Lambon Ralph MA, Patterson K, Garrard P, Hodges JR. Non-verbal semantic impairment in semantic dementia. *Neuropsychologia* [Internet]. kolovoz 2000. [citirano 2.4.2024] 2000;38(9):1207-1215. Dostupno na: <https://pubmed.ncbi.nlm.nih.gov/10865096/>
44. Evans JJ, Higgs AJ, Antoun N, Hodges JR. Progressive prosopagnosia associated with selective right temporal lobe atrophy. A new syndrome? *Brain* [Internet]. veljača 1995. [citirano 2.4.2024] 1995;118 (Pt 1):1-13. Dostupno na: <https://academic.oup.com/brain/issue/118/1>
45. Yi HA, Moore P, Grossman M. Reversal of the concreteness effect for verbs in patients with semantic dementia. *Neuropsychology* [Internet]. veljača 2007. [citirano 2.4.2024] 2007;21(1):9-19. Dostupno na: <https://pubmed.ncbi.nlm.nih.gov/17201526/>
46. Wilson SM, Brambati SM, Henry RG, et al. The neural basis of surface dyslexia in semantic dementia. *Brain* [Internet]. siječanj 2009. [citirano 2.4.2024] 2009;132(Pt 1):71-86. Dostupno na: <https://pubmed.ncbi.nlm.nih.gov/19022856/>
47. Meteyard L, Patterson K. The relation between content and structure in language production: an analysis of speech errors in semantic dementia. *Brain Lang* [Internet]. rujanj 2009. [citirano 2.4.2024] 2009;110(3):121-134. Dostupno na: <https://pubmed.ncbi.nlm.nih.gov/19477502/>
48. Rosen HJ, Perry RJ, Murphy J, et al. Emotion comprehension in the temporal variant of frontotemporal dementia. *Brain* [Internet]. listopad 2002. [citirano 2.4.2024] 2002;125(Pt 10):2286-2295. Dostupno na: <https://pubmed.ncbi.nlm.nih.gov/12244085/>
49. Liu A, Werner K, Roy S, et al. A case study of an emerging visual artist with frontotemporal lobar degeneration and amyotrophic lateral sclerosis. *Neurocase*

- [Internet]. lipanj 2009. [citirano 2.4.2024] 2009;15(3):235-247. Dostupno na:  
<https://pubmed.ncbi.nlm.nih.gov/19274573/>
50. Marshall CR, Hardy CJD, Volkmer A, et al. Primary progressive aphasia: a clinical approach. J Neurol [Internet]. rujana 2018. [citirano 7.4.2024] 2018;265(6):1474-1490. Dostupno na: <https://pubmed.ncbi.nlm.nih.gov/29392464/>
51. Gorno-Tempini ML, Dronkers NF, Rankin KP, et al. Cognition and anatomy in three variants of primary progressive aphasia. Ann Neurol [Internet]. ožujak 2004. [citirano 7.4.2024] 2004;55(3):335-346. Dostupno na:  
<https://pubmed.ncbi.nlm.nih.gov/14991811/>
52. Josephs KA, Duffy JR, Strand EA, et al. Clinicopathological and imaging correlates of progressive aphasia and apraxia of speech. Brain [Internet]. lipanj 2006.[citirano 7.4.2024] 2006;129(Pt 6):1385-1398. Dostupno na:  
<https://pubmed.ncbi.nlm.nih.gov/16613895/>
53. Ogar J, Willock S, Baldo J, Wilkins D, Ludy C, Dronkers N. Clinical and anatomical correlates of apraxia of speech. Brain Lang [Internet]. lipanj 2006. [citirano 7.4.2024] 2006;97(3):343–350. Dostupno na: <https://pubmed.ncbi.nlm.nih.gov/16516956/>
54. Grossman M. The non-fluent/agrammatic variant of primary progressive aphasia. Lancet Neurol [Internet]. lipanj 2012. [citirano 7.4.2024] 2012;11(6):545-555. Dostupno na: <https://pubmed.ncbi.nlm.nih.gov/22608668/>
55. Gorno-Tempini ML, Ogar JM, Brambati SM, Wang P, Jeong JH, Rankin KP, Miller BL. Anatomical correlates of early mutism in progressive nonfluent aphasia. Neurology [Internet]. studeni 2006. [citirano 7.4.2024] 2006;67(10):1849–1851. Dostupno na: <https://pubmed.ncbi.nlm.nih.gov/16931509/>
56. Rosen H.J., Allison S.C., Ogar J.M., Amici S., Rose K., Dronkers N., Miller B.L., Gorno-Tempini M.L. Behavioral features in semantic dementia vs other forms of

- progressive aphasias. Neurology [Internet]. studeni 2006. [citirano 7.4.2024] 2006; 67:1752–1756. Dostupno na: <https://pubmed.ncbi.nlm.nih.gov/17130406/>
57. Mesulam MM, Grossman M, Hillis A, Kertesz A, Weintraub S. The core and halo of primary progressive aphasia and semantic dementia. Ann Neurol [Internet]. lipanj 2003. [citirano 7.4.2024] 2003;54 Suppl 5:S11-S14. Dostupno na: <https://pubmed.ncbi.nlm.nih.gov/12833362/>
58. Neylan KD, Miller BL. New Approaches to the Treatment of Frontotemporal Dementia. Neurotherapeutics [Internet]. srpanj 2023. [citirano 10.4.2024] 2023;20(4):1055-1065. Dostupno na: <https://pubmed.ncbi.nlm.nih.gov/37157041/>
59. Preliminary findings: behavioral worsening on donepezil in patients with frontotemporal dementia. Am J Geriatr Psychiatry [Internet]. siječanj 2007. [citirano 10.4.2024] 2007; 15: 84-87. Dostupno na: <https://pubmed.ncbi.nlm.nih.gov/17194818/>
60. Kimura T, Takamatsu J. Pilot study of pharmacological treatment for frontotemporal dementia: risk of donepezil treatment for behavioral and psychological symptoms. Geriatr Gerontol Int [Internet]. travanj 2013. [citirano 10.4.2024] 2013;13(2):506–507. Dostupno na: <https://pubmed.ncbi.nlm.nih.gov/23551349/>
61. Boxer AL, Knopman DS, Kaufer DI, Grossman M, Onyike C, Graf-Radford N, Miller BL. Memantine in patients with frontotemporal lobar degeneration: a multicentre, randomised, double-blind, placebo-controlled trial. Lancet neurology [Internet]. veljača 2013. [citirano 10.4.2024] 2013; 12(2):149–156. Dostupno na: <https://pubmed.ncbi.nlm.nih.gov/23290598/>
62. Overview – Selective serotonin reuptake inhibitors (SSRI). NHS. [Internet]. [citirano 10.4.2024]. Dostupno na: <https://www.nhs.uk/mental-health/talking-therapies-medicine-treatments/medicines-and-psychiatry/ssri-antidepressants/overview/>

63. Herrmann N, Black SE, Chow T, Cappell J, Tang-Wai DF, Lanctot KL. Serotonergic function and treatment of behavioral and psychological symptoms of frontotemporal dementia. *Am J Geriatr Psychiatry* [Internet]. rujun 2012. [citirano 10.4.2024] 2012;20(9):789–797. Dostupno na: <https://pubmed.ncbi.nlm.nih.gov/21878805/>
64. Lebert F, Stekke W, Hasenbroekx C, Pasquier F. Frontotemporal dementia: a randomised, controlled trial with trazodone. *Dement Geriatr Cogn Disord* [Internet]. lipanj 2004. [citirano 10.4.2024] 2004;17(4):355–359. Dostupno na: <https://pubmed.ncbi.nlm.nih.gov/15178953/>
65. Chokhawala K, Stevens L. Antipsychotic Medications. Treasure Island (FL) [Internet]: StatPearls Publishing; 2023. [citirano 10.4.2024]. Dostupno na: <https://www.ncbi.nlm.nih.gov/books/NBK519503/>
66. Tsai RM, Boxer AL. Treatment of frontotemporal dementia. *Curr Treat Options Neurol* [Internet]. studeni 2014. [citirano 10.4.2024] 2014;16(11):319. Dostupno na: <https://pubmed.ncbi.nlm.nih.gov/25238733/>
67. Singam C, Walterfang M, Mocellin R, Evans A, Velakoulis D. Topiramate for abnormal eating behaviour in frontotemporal dementia. *Behav Neurol* [Internet]. siječanj 2013. [citirano 10.4.2024] 2013;27(3):285-286. Dostupno na: <https://pubmed.ncbi.nlm.nih.gov/23548883/>
68. Casaletto KB, Staffaroni AM, Wolf A, et al. Active lifestyles moderate clinical outcomes in autosomal dominant frontotemporal degeneration. *Alzheimers Dement* [Internet]. siječanj 2020. [citirano 11.4.2024] 2020;16(1):91-105. Dostupno na: <https://pubmed.ncbi.nlm.nih.gov/31914227/>
69. Dial HR, Hinshelwood HA, Grasso SM, Hubbard HI, Gorno-Tempini ML, Henry ML. Investigating the utility of teletherapy in individuals with primary progressive



- aphasia. Clin Interv Aging [Internet]. veljača 2019. [citirano 11.4.2024] 2019; 14:453-471. Dostupno na: <https://pubmed.ncbi.nlm.nih.gov/30880927/>
70. Medina J, Weintraub S. Depression in Primary Progressive Aphasia. J Geriatr Psychiatry Neurol [Internet]. rujan 2007. [citirano 11.4.2024] 2007;20(3):153-160. Dostupno na: <https://pubmed.ncbi.nlm.nih.gov/17712098/>
71. Taylor-Rubin C, Azizi L, Croot K, Nickels L. Primary Progressive Aphasia Education and Support Groups: A Clinical Evaluation. Am J Alzheimers Dis Other Demen [Internet]. veljača 2020. [citirano 11.4.2024] 2020;35: Dostupno na: <https://pubmed.ncbi.nlm.nih.gov/32096652/>
72. Sha SJ, Miller ZA, Min SW, et al. An 8-week, open-label, dose-finding study of nimodipine for the treatment of progranulin insufficiency from GRN gene mutations. Alzheimers Dement (N Y) [Internet]. rujan 2017. [citirano 15.4.2024] 2017;3(4):507-512. Dostupno na: <https://pubmed.ncbi.nlm.nih.gov/29124108/>
73. Ljubenkov PA, Edwards L, Iaccarino L, et al. Effect of the Histone Deacetylase Inhibitor FRM-0334 on Progranulin Levels in Patients With Progranulin Gene Haploinsufficiency: A Randomized Clinical Trial. JAMA Netw Open [Internet]. rujan 2021. [citirano 15.4.2024] 2021;4(9):e2125584. Dostupno na: <https://pubmed.ncbi.nlm.nih.gov/34559230/>
74. VandeVrede L, Boxer AL, Polydoro M. Targeting tau: Clinical trials and novel therapeutic approaches. Neurosci Lett [Internet]. srpanj 2020. [citirano 15.4.2024] 2020;731:134919. Dostupno na: <https://pubmed.ncbi.nlm.nih.gov/32380145/>
75. Shiells H, Schelter BO, Bentham P, et al. Concentration-Dependent Activity of Hydromethylthionine on Clinical Decline and Brain Atrophy in a Randomized Controlled Trial in Behavioral Variant Frontotemporal Dementia. J Alzheimers Dis

[Internet]. svibanj 2020. [citirano 15.4.2024] 2020;75(2):501-519. Dostupno na:

<https://pubmed.ncbi.nlm.nih.gov/32280089/>

76. Sud R, Geller ET, Schellenberg GD. Antisense-mediated Exon Skipping Decreases Tau Protein Expression: A Potential Therapy For Tauopathies [published correction appears in Mol Ther Nucleic Acids. 2014 Oct 21;3:e204]. Mol Ther Nucleic Acids

[Internet]. srpanj 2014. [citirano 15.4.2024] 2014;3(7):e180. Dostupno na:

<https://pubmed.ncbi.nlm.nih.gov/25072694/>

77. Veri-T: A Trial of Verdiperstat in Patients With svPPA Due to TDP-43 Pathology (Veri-T-001). ClinicalTrials.gov [Internet].[citirano 15.4.2024.] Dostupno na:

<https://classic.clinicaltrials.gov/ct2/show/NCT05184569>

78. History of Changes for Study: NCT04993755: A Phase 2a Study of TPN-101 in Patients With C9ORF72 ALS/FTD. ClinicalTrials.gov [Internet].[citirano 15.4.2024.]

Dostupno na: [https://classic.clinicaltrials.gov/ct2/history/NCT04993755?V\\_2=View](https://classic.clinicaltrials.gov/ct2/history/NCT04993755?V_2=View)

79. Kelliny S, Xiong J, Bobrovskaya L, Zhou XF. Preclinical validation of a novel oral Edaravone formulation for treatment of frontotemporal dementia. Neurotox Res

[Internet]. prosinac 2021. [citirano 15.4.2024.] 2021;39(6):1689-1707. Dostupno na:

<https://pubmed.ncbi.nlm.nih.gov/34599751/>

## 12. ŽIVOTOPIS

Luka Magaš, rođen u Rijeci 9.10.1999. godine, osnovnoškolsko obrazovanje završava u Osnovnoj školi Trsat 2014. godine. U periodu od 2014. do 2018. godine, pohađa Salezijansku klasičnu gimnaziju – opći smjer odjel za sportaše. Godine 2018., upisuje Medicinski fakultet u Rijeci, smjer Medicina. Činjenica da je završio smjer za sportaše, ukazuje na okolnost da se aktivno bavio sportom, to jest nogometom. Nakon 15-godišnjeg nogometnog iskustva, radio je kao trener vratara u mlađim uzrastima Nogometnog kluba *Naprijed* – Hreljin.