

Kongenitalne anomalije mokraćnog mjehura

Kassab, Hela

Master's thesis / Diplomski rad

2024

Degree Grantor / Ustanova koja je dodijelila akademski / stručni stupanj: **University of Rijeka, Faculty of Medicine / Sveučilište u Rijeci, Medicinski fakultet**

Permanent link / Trajna poveznica: <https://um.nsk.hr/um:nbn:hr:184:214999>

Rights / Prava: [In copyright](#)/[Zaštićeno autorskim pravom.](#)

Download date / Datum preuzimanja: **2024-07-17**



Repository / Repozitorij:

[Repository of the University of Rijeka, Faculty of Medicine - FMRI Repository](#)



SVEUČILIŠTE U RIJECI
MEDICINSKI FAKULTET
INTEGRIRANI PREDDIPLOMSKI I DIPLOMSKI
SVEUČILIŠNI STUDIJ MEDICINE

Hela Kassab

KONGENITALNE ANOMALIJE MOKRAĆNOG MJEHURA

Diplomski rad

Rijeka, 2024.

SVEUČILIŠTE U RIJECI
MEDICINSKI FAKULTET
INTEGRIRANI PREDDIPLOMSKI I DIPLOMSKI
SVEUČILIŠNI STUDIJ MEDICINE

Hela Kassab

KONGENITALNE ANOMALIJE MOKRAĆNOG MJEHURA

Diplomski rad

Rijeka, 2024.

Mentor rada: Izv.prof.dr.sc. Dean Markić, dr. med.

Diplomski rad obranjen je dana _____ u Rijeci, na Medicinskom fakultetu Sveučilišta u Rijeci na Studiju medicine, pred povjerenstvom u sastavu:

1. *Izv.prof.dr.sc. Romano Oguić, dr.med. (predsjednik Povjerenstva)*
2. *Nasl.doc.dr.sc. Stanislav Sotošek, dr.med.*
3. *Izv.prof.dr.sc. Josip Španjol, dr.med.*

Rad sadrži 24 stranica, 5 slika, 2 tablice, 12 literaturnih navoda.

Zahvala:

*Zahvaljujem mom mentoru izv.prof.dr.sc. Deanu Markiću, dr. med. na strpljenju i stručnoj
pomoći pri pisanju ovog diplomskog rada.*

*Najveće hvala dugujem mojim roditeljima, Alanu i Antoniji koji su bili uz mene i moj vjetar u
leđa, koji su vjerovali u mene kad ja to nisam.*

Hvala mojim prijateljima koji su cijelo ovo vrijeme bili uz mene.

1.	Uvod.....	1
2.	Svrha rada	2
3.	Građa i funkcija mokraćnog mjehura	3
3.1.	Morfologija mokraćnog mjehura	3
3.2.	Detruzor	4
3.2.1.	Kontraktilni sistem.....	4
3.3.	Epitel mokraćnog mjehura - urotel	4
4.	Kongenitalne anomalije mokraćnog mjehura	7
4.1.	Divertikulum mokraćnog mjehura.....	7
4.1.1.	Terapija	7
4.1.2.	Komplikacije.....	8
4.2.	Ekstrofija mokraćnog mjehura.....	8
4.2.1.	Diferencijalna dijagnostika	11
4.2.2.	Terapija ekstrofije	12
4.3.	Agenezija mokraćnog mjehura	13
4.4.	Sindrom megaciste.....	14
4.5.	Neurogeni mjehur	14
5.	Rasprava.....	18
6.	Zaključak.....	20
7.	Sažetak	21

8.	Summary	22
9.	Literatura.....	23
10.	Životopis	24

SKRAĆENICE

MSRE - modern staged repair of exstrophy (suvremena postupna rekonstrukcija ekstrofije)

CPRE - complete primary repair of exstrophy (kompletna primarna rekonstrukcija ekstrofije)

BEEC - bladder-exstrophy-epispadias-complex (kompleks ekstrofija mokraćnog mjehura-epispadija)

1. Uvod

Kongenitalne anomalije mokraćnog sustava čine otprilike 30% svih kongenitalnih anomalija, a incidencija im iznosi 3 - 7 na 1000 živorođene djece. Mehanizam nastanka povezuje se sa promjenama u genetskom materijalu ili uslijed djelovanja okolišnih čimbenika u embrionalnom dobu razvoja. (1,2)

Kongenitalne anomalije mokraćnog mjehura vrlo su rijetke uspoređujući ih sa incidencijom nastanka drugih kongenitalnih anomalija mokraćnog sustava, tako da se ekstrofija mokraćnog mjehura javlja 1 na 50.000 živorođene djece. Mogu se manifestirati u sklopu sindroma poput Prune-Belly sindroma ili sindroma neurogenog mjehura, ali najčešće kada govorimo o kongenitalnim anomalijama mokraćnog mjehura govorimo o izoliranim promjenama kao što su ekstrofija mjehura, divertikulum mjehura, ageneza i megalocistični mjehur. Dijagnostika se temelji na prenatalnom i postnatalnom ultrazvučnom probiru mokraćnog sustava ali i upotrebi drugih radioloških dijagnostičkih pretraga. (1)

Kao što je gore navedeno prirodene anomalije češće se pojavljuju kao izolirane promjene urogenitalnog sustava, a mogu se prezentirati kao različite infekcije mokraćnog sustava, retencija, refluks i inkontinencija.

Terapija prirođenih anomalija može zahtijevati kiruršku intervenciju ili konzervativno liječenje ovisno o vrsti kongenitalne anomalije. (1)

2. Svrha rada

Opisati normalni razvoj, funkciju i građu mokraćnog mjehura kako bi mogli opisati prirođena stanja poremećenog razvoja mokraćnog mjehura. Raščlaniti kongenitalne anomalije pridružene drugim sindromima od izoliranih anomalija mokraćnog mjehura. Pojasniti svaku anomaliju zasebno, njenu specifičnost, radiološku dijagnostiku te terapijske mogućnosti liječenja i moguće komplikacije.

3. Građa i funkcija mokraćnog mjehura

Dno zdjelice jedinstveno je anatomsko mjesto gdje ravnoteža različitih pritisaka visceralnih, mišićnih ili tekućina igra važnu i temeljnu ulogu u fiziološkom funkcioniranju svih struktura koje se nalaze u području zdjelice dna. Zdjelica se može podijeliti u anatomskom smislu na 4 odjeljka od kojih nas interesira prednji u kojem su smješteni mokraćni mjehur, vrat mjehura i uretra. Mokraćni mjehur šuplji je organ koji ima dvije osnovne funkcije regulirane složenim neurološkim i hormonskim kontrolnim sustavima; prva je pohranjivanje mokraće te pražnjenje mokraćnog mjehura. (3,4,5)

Pohranjivanje mokraće zbiva se pod niskim tlakom, a mokraćni mjehur se tim procesom lagano relaksira tokom faze punjenja i priprema za pohranu otprilike 500 ml urina kod odrasle osobe s mogućnošću dodatne ekspanzije i povećanja volumena pohranjene količine tekućine. Pražnjenje mokraćnog mjehura zahtjeva istovremeno procese kontrakcije mišića mokraćnog mjehura i relaksacije uretre odnosno poprečno-prugastog sfinktera. (5)

3.1. Morfologija mokraćnog mjehura

Mokraćni mjehur se može podijeliti na dvije glavne komponente: tijelo mokraćnog mjehura smješteno iznad ureteralnih ušća i baze koja se sastoji od trigonuma, uretrovezikanog spoja, mišića detruzora i prednje stijenke mjehura.

Mokraćni mjehur šuplji je glatki mišićni organ iznutra obložen sluznicom koja je prekrivena specifičnim epitelom koji kontrolira izmjenu tvari iz urina i sprječava cirkulaciju u krvotok, a to je urotel i vanjske strane prekrivene peritonealnom serozom i dijelom fascijom. Detruzor je glatki mišić koji se funkcionalno i strukturno razlikuje od glatkih mišića uretre i trigonuma. (4,5)

3.2. Detruzor

Glatki mišić, detruzor sastoji se od tri sloja stanica čija su vlakna položena u različitim smjerovima; stanice vanjskog i unutarnjeg sloja usmjerene su uzdužno dok su stanice srednjeg sloja položene kružno. Stanice su međusobno okružene vezivnim tkivom bogato kolagenom.(5)

3.2.1. Kontraktilni sistem

Kao što je prethodno navedeno, funkcija pohrane i izlučivanja mokraće složeni je proces koji zahtjeva regulatorni aparat između mišićno - neuralno- hormonalnih procesa koji su integrirani u cjelinu i funkcioniraju kao kaskade koja jedna o drugoj ovise. Mišić mokraćnog mjehura sadržava specifične receptore za neurotransmitere i modulatore koji se otpuštaju od živčanih stanica ili se stvaraju lokalno, a povezani su sa staničnim putevima za inicijaciju kontrakcije i relaksacije mokraćnog mjehura. (5)

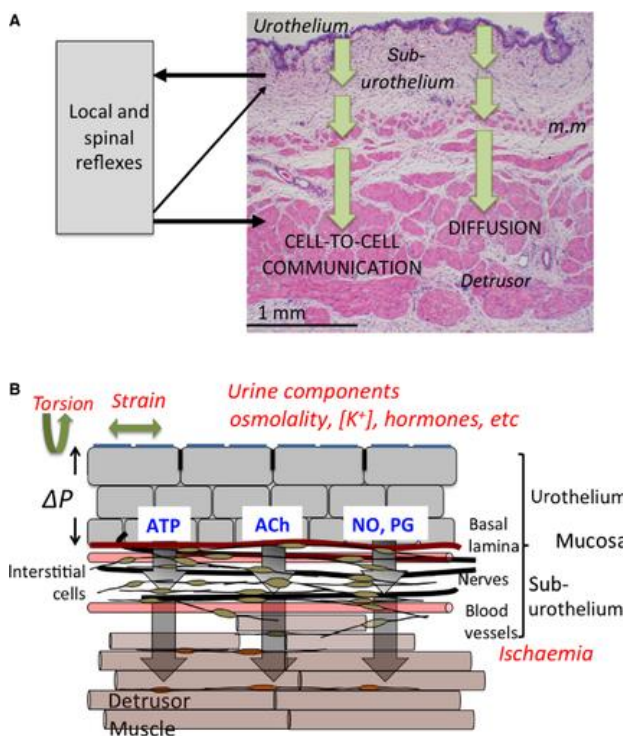
Bozler, na temelju kontraktilnosti, klasificira glatke mišićne stanice u dvije grupe: „jedna jedinica“ i „više jedinica“. Jednojedinični glatki mišićni kontraktilni odgovor rezultira istežanjem tj. relaksacijom mišića, a više jedinični kontraktilni odgovor rezultira stežanjem tj. kontrakcijom.

Također kod podjele glatke muskulature na fazični i tonični glatki mišić, detruzor mokraćnog mjehura je brz glatki mišić sa karakteristikama „fazičnog“ glatkog mišića. (5)

3.3.Epitel mokraćnog mjehura - urotel


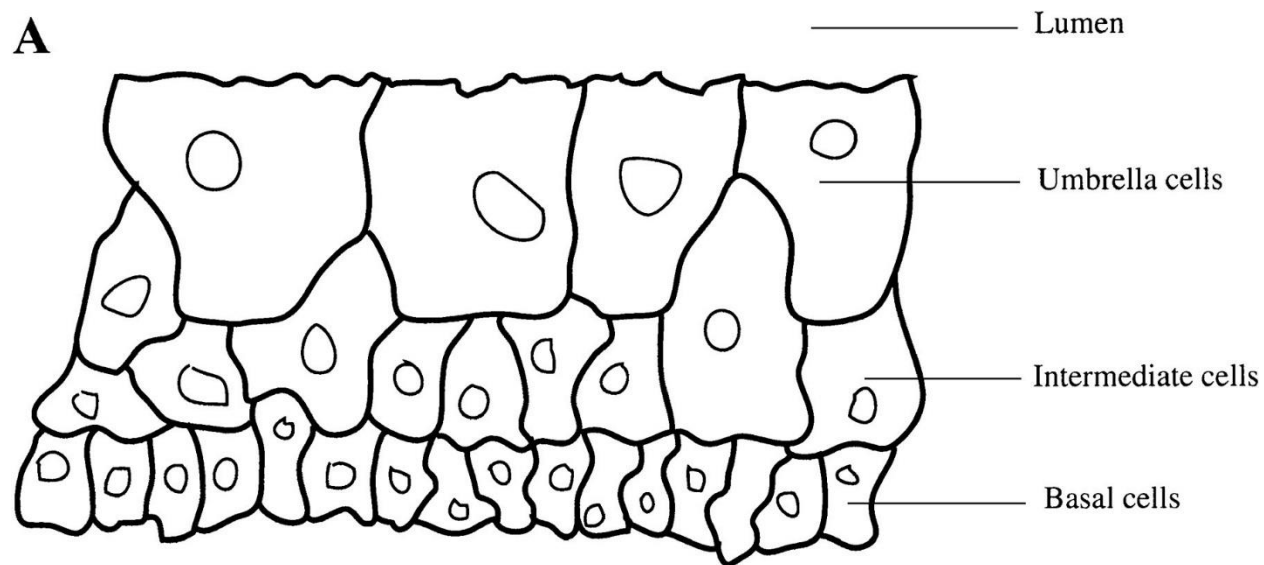
Unutrašnja stijenka glatkog mišića detruzora prekrivena je sluznicom koja ne samo da odvaja mišić od sadržaja urina i tako služi kao struktura niske razine propusnosti i štiti, već također služi za detekciju podražaja koja regulira ispunjenost mokraćnog mjehura i njegovo pražnjenje, ali i kakvoću urina odnosno sastav urina, stoga ima i senzornu funkciju. (2)

Sluznica je građena od prijelaznog epitela (urotela), bazalne membrane i suburotela (slika 1 i 2). Urotel na površini ima mukopolisaharidni glikokaliks koji mu pruža zaštitu od štetnog djelovanja medija urina. Urotel ima tri sloja stanica krenuvši od bazalne membrane prema vanjskom sloju: 1. bazalni sloj, 2. središnji i 3. površinski odnosno apikalni sloj. Apikalni sloj stanica čine takozvane „stanice poput kišobrana“, šesterokutne stanice čvrsto povezane i posložene tijesno kako bi činile barijeru prema urinu. (2)



Slika 1. Histološki prikaz građe mokraćnog mjehura (2)

Suburotel odvaja mišić od urotela, a sastoji se od ekstracelularnog matriksa koji sadržava fibroblaste, intersticijske stanice, krvne i limfne žile, adipocite. Ovaj sloj ima značajnu ulogu u primanju podražaja preko medijatora za osjećaj pražnjenja i punjenja mokraćnog mjehura. (2,3)



Slika 2. A: Prikaz tijesno položenog sloja „kišobran stanica“

B: Shematski prikaz raširenih „kišobran stanica“ (3)

4. Kongenitalne anomalije mokraćnog mjehura

4.1. Divertikulum mokraćnog mjehura

Kongenitalni divertikuli mokraćnog mjehura su izbočine urotela mokraćnog mjehura kroz mišićna vlakna stijenke mokraćnog mjehura, što rezultira strukturom tanke stijenke koja je povezana sa lumenom mokraćnog mjehura i slabo se prazni tokom mokrenja. Učestalost pojave kongenitalnih divertikula procjenjuje se na 1,7%, češći su kod muškaraca, a lokalizacija im je najčešće superolateralno od ušća uretera blizu ureterovezikalnog spoja. Nastaju zbog defekta mišićnih vlakana detruzora uslijed slabosti vlakana, što dovodi do hernijacije sluznice mokraćnog mjehura. Takve promjene postaju mjesta podložna infekcijama i opstrukcijama. Multipli divertikuli većinom su stečeni, stoga ćemo se zadržati na solitarnim divertikulima koji nastaju kao izolirane kongenitalne anomalije mokraćnog mjehura ili u sklopu sindroma kao što su Menkes, Ehlers - Danlos, Prune - Belly i Williams sindrom. Kod Menkes sindroma postoji neurodegenerativni poremećaj vezivnog tkiva zbog poremećaja na X kromosomu koji uzrokuje nedostatak bakra. Ehlers - Danlos sindrom je nasljedni poremećaj kolagena koji utječe na abnormalnosti unutar strukture kolagena koji se povezuje sa nastankom divertikula. Kongenitalne divertikule nije teško dijagnosticirati, a metoda izbora je cistouretrografija, osim toga može se koristiti endoskopija. Dijagnoza se obično postavlja tokom dijagnostike nespecifičnih simptoma poput infekcija mokraćnog trakta, hematurije i dizurije.(1,6)

4.1.1. Terapija

Terapija divertikula ovisi o bolesniku, a može biti konzervativna neoperativna metoda, kirurška ekscizija ili endoskopska operacije. Terapiju zahtijevaju bolesnici u kojih postoje opetovane infekcije mokraćnog mjehura, opstrukcije i perzistentni vezikoureteralni refluks. Odrasle osobe s manjim ili nikakvim simptomima i bez otežavajućih stanja mogu se samo pratiti.

Minimalno invazivne mogućnosti liječenja su endoskopska resekcija, ubrizgavanje sredstva za povećanje volumena u vrat mjehura i fulguracija. (6)

Bolesnici s divertikulom imaju veću incidenciju malignih tumora mokraćnog mjehura te također veći rizik za širenje iste uslijed postojećeg defekta sluznice mokraćnog mjehura. Divertikulektomija se može izvesti laparoskopski, otvorena ili pomoću robota.

Otvorena divertikulektomija je najinvazivnija kirurška metoda liječenja kongenitalnih divertikula koja se izvodi ekstravezikalnim ili intravezikalnim tehnikama . (1,6)

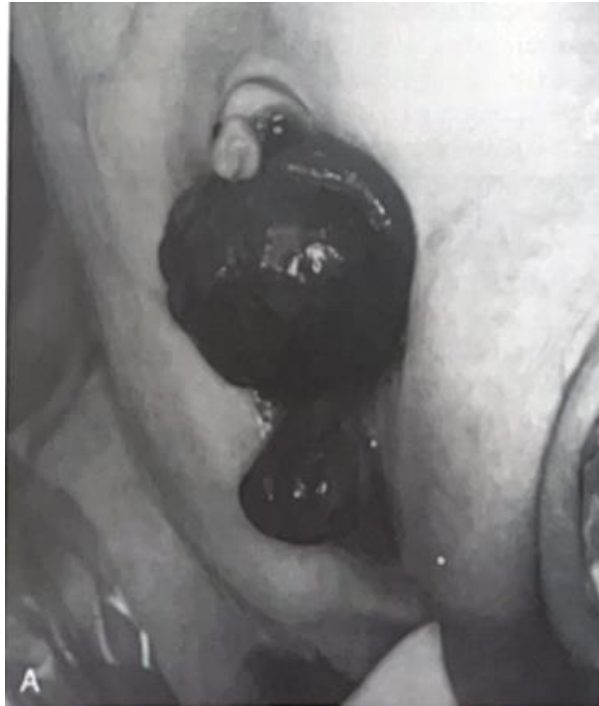4.1.2. Komplikacije

Stvaranje kamenaca, infekcije mokraćnog sustava i zloćudne bolesti mogu biti uzrokovane zastojem urina u divertikulu. Ukupna pojavnost tumora u divertikulumu kreće se od 2 do 10%, a prognoza je obično loša zbog nedostatka glatkog mišićnog sloja. Nedostatak sloja muscularis propriae može predisponirati interdivertikularne tumore za infiltraciju stijenke mjehura i moguću diseminaciju u druge organe. (6)

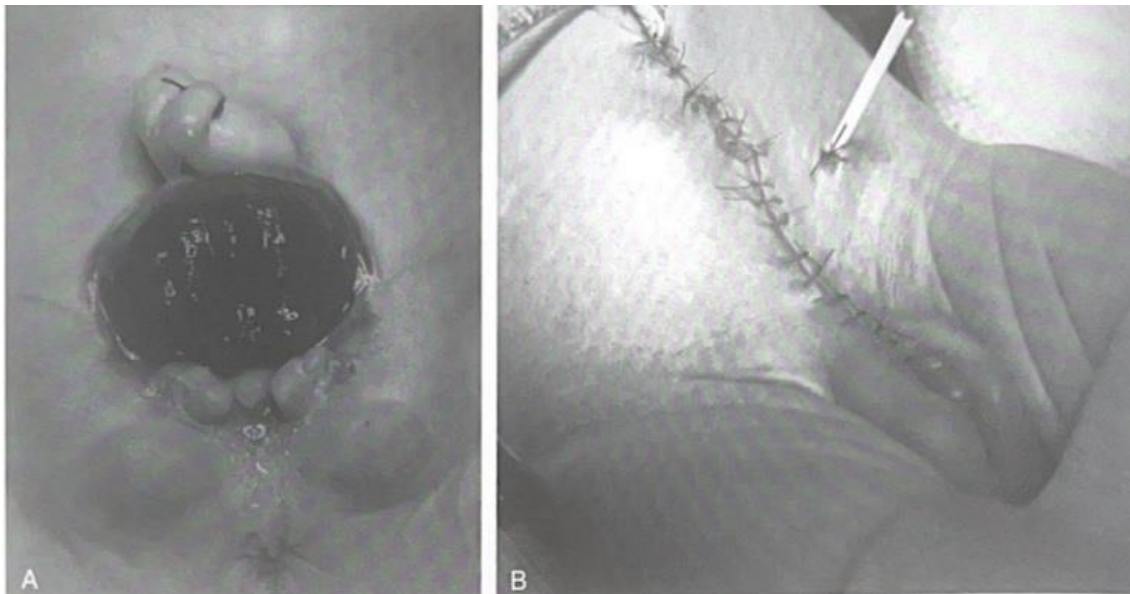
4.2. Ekstrofija mokraćnog mjehura

Ekstrofija mokraćnog mjehura rijetka je kongenitalna anomalija koja obuhvaća spektar anomalija koji uključuju prednji trbušni zid, mokraćni sustav, genitalije, pubičnu kost, anus itd. Dijagnostika se temelji na kliničkom pregledu nakon rođenja novorođenčeta gdje se jasno može vidjeti klinička slika ekstrofije mokraćnog mjehura (slika 3 i 4). Terapija ekstrofije i danas predstavlja izazov u kirurškoj pedijatriji. (7, 8)

Ekstrofija mokraćnog mjehura jedna je od ozbiljnijih kongenitalnih anomalija s incidencijom nastanka 3,3% na 100.000 živorođene djece. Češće zahvaća mušku djecu u odnosu na djevojčice i to u omjeru 2,3:1. (1,7)

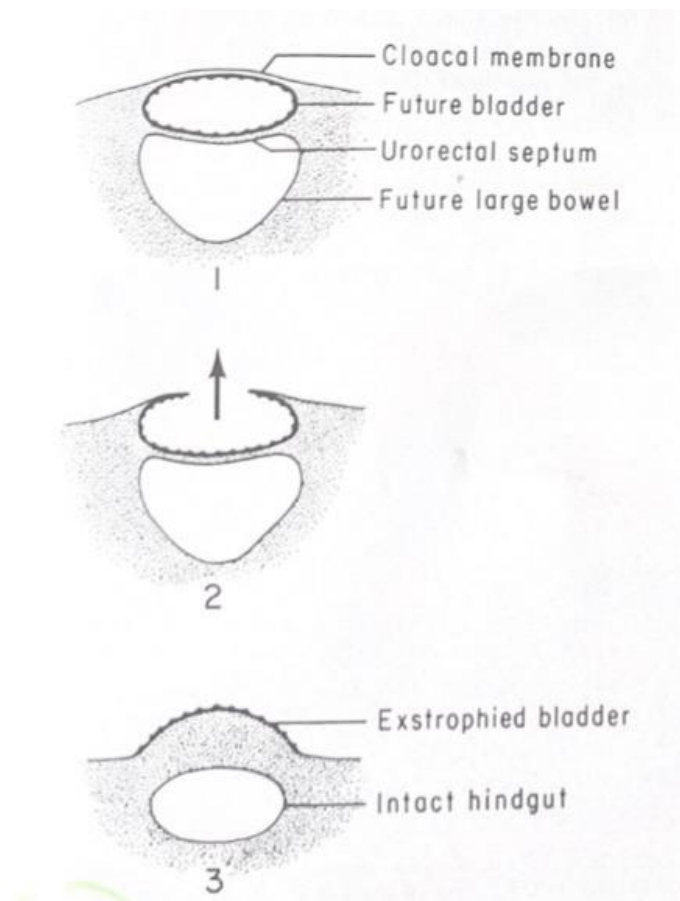


Slika 3. Ekstrofija mokraćnog mjehura kod muškog novorođenčeta (1)



Slika 4. Ekstrofija mokraćnog mjehura kod ženskog novorođenčeta prije i nakon kirurškog zahvata (1)

Patogeneza nastanka potencijalno se povezuje sa varijacijama na ISL-1 transkripcijskom faktoru te BMP4 faktoru kao potencijalne varijacije u genetskom kodu, međutim glavna teorija nastanka ekstrofija - epispadija kompleksa jest abnormalno velika kloakalna membrana koja uzrokuje takozvani „klinasti učinak“ i sprječava migraciju stanica mezenhimalnog tkiva (slika 5). Potonje navedeno uzrokuje loše oblikovanje donjeg dijela prednjeg trbušnog zida, a naknadna ruptura kloakalne membrane uzrokuje hernijaciju cjelokupnog sadržaja te kliničku sliku koja rezultira kompleksom ekstrofije - epispadije mokraćnog mjehura. (7, 8)



Slika 5. Dijagram embrionalnih događaja i rupture kloakalne membrane koje dovode do klasične ekstrofije (1)

BEEC odnosno kompleks ekstrofija - epispadija mokraćnog mjehura prikazuje spektar urođenih mana koje se protežu od epispadije do ekstrofije kloake na blažim i teškim krajevima spektra.

Klasična ekstrofija mokraćnog mjehura se manifestira abnormalnostima donjeg urinarnog trakta, prednje trbušne stijenke, koštanog dijela zdjelice, kralježnice, anusa i genitalija. Strukture mokraćnog sustava uretra, mokraćni mjehur, ali vagina i rektum pomaknute su prema naprijed, zatim pubična dijastaza koja je pri rođenju 4 cm, do desete godine raste do 8 cm, a kod normalnog zdravog čovjeka udaljenost je 1 cm tokom cijelog života. Prisutna je rotacija koštane zdjelice prema van.(7)

Klinička slika uočava se pri rođenju kao crvena mesnata tvorba koja prominira iz suprapubične regije, također uočava se kontinuirano curenje urina. Dimenzija tj. širina ekstrofije i stupanj izloženosti struktura ovisi o stupnju pubične dijastaze, gdje onda klinička slika varira od prominencije samo trigonuma do cijelog mokraćnog mjehura uz vidljiva ureteralna ušća ušća. (7)

Prednji ektopični anus prisutan je kod muške i ženske novorođenčadi zbog abnormalnosti dna zdjelice, dječaci morfološki imaju kratki, zdepasti falus, glans koji je spljošten sa razdvojenim korpusima, testise koji ponekada nisu spušteni pri rođenju, te potencijalno obostranu inguinalnu kilu. (1,3) Kod djevojčica prisutan je bifidan klitoris, a vaginalne i maternične duplikacije također nisu rijetkost. (7)

4.2.1. Diferencijalna dijagnostika

Klasičnu ekstrofiju mokraćnog mjehura potrebno je diferencijalno dijagnostički razlikovati od ostalog spektra anomalija koje uključuju epispadiju i kloakalnu ekstrofiju jer im je u suštini pogreška embriogeneze jednaka, ali kod kliničke slike postoje različite varijacije. Također postoje varijante ekstrofije koje se još u literaturi nazivaju varijantama podijeljene simfize. (1,7)

Pseudoekstrofija označava prisustvo karakterističnog mišićno - koštanog defekta, pubične dijastaze, te mjehura koji je prekriven samo kožom, gdje dolazi do izbočenja mjehura poput kile koje prominira nakon njegovog rastezanja. (1,7)

Gornja vezikalna fisura nastaje kada kloakalna membrana rupturira samo na najvišem dijelu što kasnije rezultira minimalnom ekstruzijom mjehura iznad normalnog pupka, međutim tu je također prisutan mišićno - skeletni defekt kao i kod klasične ekstrofije. (1,7)

Dupla ekstrofija se povezuje sa prethodnim postojanjem gornje vezikalne fisure koja kasnije fuzionira s abdominalnim zidom i dijelovima ekstrofične mukozne ploče mokraćnog mjehura koja ostaje izvana. (1)

Za razliku od prethodne tri varijacije kod pokrivena ekstrofije, postoji izolirani ektopični segment crijeva na donjem trbušnom zidu, ali bez značajnijih defekata mokraćnog sustava. Uz još jednu razliku od prethode tri, a to je postojanje abnormalnosti vanjskih genitalija u pokrivenoj ekstrofiji. (1)

4.2.2. Terapija ekstrofije

Odmah nakon rođenja, prvo što se radi je postavljanje zaštite na ekstrofični mokraćni mjehur. Osim što pruža zaštitu od krvarenja zbog blizine pelena, štiti od traume, ali i sprječava nastanak polipa jer je kao takav, polipozni mokraćni mjehur teško operativno zatvoriti. Najčešće se koristi prozirna folija koja ne prijanja i tako tvori zaštitni film. (7)

Metode izbora za liječenje ekstrofičnog mjehura su operativni postupci koji se mogu u osnovi podijeliti na rekonstruktivne i diverzijske operativne zahvate. Danas su moderni zahvati više usmjereni na rekonstruktivne operativne zahvate koji za cilj imaju zatvaranje mokraćnog mjehura i stvaranja spremnika za pohranu koji raste sa djetetom, rekonstrukciju genitalija koja kasnije daje dobre funkcionalne rezultate spolnih funkcija i kontinencije. Rekonstruktivni zahvati koji se

najčešće provode su suvremena postupna rekonstrukcija ekstrofije (MSRE) i kompletna primarna rekonstrukcija ekstrofije (CPRE). (7)

MSRE predstavlja pristup koji se sastoji od tri operativna zahvata u različitim fazama razvoja djeteta, a s ciljem omogućavanja rasta mokraćnog mjehura. Prvi zahvat (zatvaranje mokraćnog mjehura) radi se unutar nekoliko dana djetetova života tj. u prva tri dana kako bi se izbjegla osteotomija, zaštitila koža od sadržaja amonijaka i spriječila trauma mjehura. Odgoditi se mora onda kada je mokraćni mjehur premalen tj. kada zatvaranje nije moguće tehnički izvesti. Druga operacija događa se između 6. - 9. mjeseca djetetovog života, a obuhvaća rješavanje epispadije i genitalija stvarajući adekvatno okruženje i mogućnost daljnjeg rasta mokraćnog mjehura. Treća operacija jest rekonstrukcija vrata mokraćnog mjehura onda kada je njegova veličina dovoljno velika da pohrani barem 100 ml urina obično u dobi od 4. - 5. godine, kada dijete može sudjelovati u vježbanju mokrenja. (7)

Kompletna primarna rekonstrukcija ekstrofije je operativni zahvat također poznat kao Mitchellov zahvat, u kojem se jednim operativnim zahvatom korigira epispadija, vrat mokraćnog mjehura i zatvara mokraćni mjehur. (7)

Zbog abnormalnosti koštanog dijela zdjelice radi se osteotomija. Najčešće se izodi prednja osteotomija koja nudi manji gubitak krvi, vanjsku jednostavnu fiksaciju te također nije potrebno okretati pacijenta da bi se završila operacija kao kod primjerice stražnje osteotomije. (1,7)

4.3. Agenezija mokraćnog mjehura

Agenezija mokraćnog mjehura rijetki je kongenitalni poremećaj koji većinom dolazi u sklopu drugih abnormalnosti probavnog, neurološkog i ortopedskog sustava. Etiologija nastanka nije poznata, opisano je vrlo malo bolesnika u literaturi, sveukupno između 44 - 75 bolesnika od čega

je incidencija veća kod djevojčica, u omjeru 30:1. To je stanje nespojivo sa životom u velikoj većini bolesnika, jedino ako su se ureteri otvorili ektopično, a stanje je prepoznato na vrijeme s operativnim stvaranjem urostomije kako bi se očuvala bubrežna funkcija. Magnetska rezonanca dijagnostička je metoda odabira. (1, 9)

4.4. Sindrom megaciste

Kongenitalna megacista rijetki je entitet povezan s dilatacijom mokraćnog mjehura povezanog sa nastankom megauretera uslijed masivnog refluksa. Fiziološki rezultat konstantnog refluksa uzrokuje dilataciju uretera i nastanak megauretera i mega mokraćnog mjehura. Kontraktilnost mjehura je normalna ali zbog refluksa i proširenja uretera dolazi do dilatacije i povećanja kapaciteta mokraćnog mjehura što uzrokuje veliki mokraćni mjehur. Trigonum je širok i potpuno razvijen. Dijagnozu je moguće postaviti prenatalno. Nakon rođenja pacijentu je potrebno prepisati profilaktičke antibiotike. Ponekada je dijagnozu teže odrediti, eventualno postoji povezanost sa privremenom opstrukcijom, metaboličkim abnormalnostima i cerebralnom anoksijom. Sindrom megaciste može biti povezan sa sindromom intestinalne hiperperistaltike mikrokolona, Ehlers - Danlos sindromom ili sekundarno uslijed opstrukcije. Terapija je primarno usmjerena na masivni vesikoureteralni refluks pa često redukcija veličine mjehura nije potrebna. Kada govorimo o reimplantaciji uretera treba se pažljivo učiniti jer je stijenka mokraćnog mjehura često tanka. (1,10)

4.5. Neurogeni mjehur

Neurogeni mjehur je termin koji se odnosi na disfunkciju mokraćnog mjehura koja može nastati zbog prirođenog odnosno kongenitalnog uzroka ili stečenog oštećenja inervacije donjeg mokraćnog sustava. Prirođeni uzroci dijagnosticiraju se odmah po rođenju ili u kratkom

vremenskom periodu koje protekne od rođenja, a neki se mogu dijagnosticirati već intrauterino. Osobe sa kongenitalnim urogenitalnim poremećajima zahtijevaju posebnu zdravstvenu skrb koja bi trebala započeti odmah po rođenju, jer osobe sa takvim poremećajima u odrasloj dobi imaju kompleksnu mokraćnu anatomiju, abnormalnu funkciju mokraćnog mjehura i atipične mehanizme mokrenja. Neurogeni mjehur označava poremećaje kod kojeg se punjenje i pražnjenje mjehura ne odvija sinkronizirano kao savršeno koordinirani sustav neuralno - muskularnih radnji kao kod zdravih osoba. (11, 12)

U tablici 1. prikazana je klasifikacija poremećaja koji uzrokuju nastanak neurogenog mjehura. Neke od njih prethodno smo opisali u gornjim odlomcima rada tako da se sada zadržavamo na neurološkim kongenitalnim uzrocima. Najčešće kongenitalne urološke bolesti mogu se tako podijeliti na opstruktivne, primarne bolesti mokraćnog mjehura i neurološke bolesti. Tako u opstruktivne bolesti ubrajamo valvule stražnje uretre, kongenitalne ektopične uretere, ureteralnu atreziju i opstruktivne uretrokele. Primarne bolesti mokraćnog mjehura prethodno smo opisali, a tu su klasificirani ekstrofija mokraćnog mjehura, epispadija, Prune - Belly sindrom, kloakalna ekstrofija. Spina bifida (mijelomeningocela), cerebralna paraliza i degenerativne neuromuskularne bolesti neurološki su uzroci nastanka neurogenog mokraćnog mjehura. (11)

Table 1 The most common congenital urologic diseases by primary pathology

Classification	Underlying etiologies
Obstructive	Posterior urethral valves
	Urethral atresia
	Obstructing ureterocele
	Ectopic ureters
Primary bladder	Epispadias
	Bladder exstrophy
	Cloacal exstrophy
	Eagle-Barrett disease (prune belly)
Neurological	Neural tube defects including myelomeningocele
	Cerebral palsy
	Degenerative neuromuscular diseases

Tablica 1. Klasifikacija kongenitalnih uroloških bolesti koje mogu dovesti do nastanka neurogenog mokraćnog mjehura (11)

Neurogeni mokraćni mjehur tako može biti uzrokovan izoliranim kongenitalnim poremećajima mokraćnog sustava ili u sklopu sindroma kao što je spina bifida. (11)

Pacijentu sa kongenitalnom problematikom mokraćnog mjehura pristupa se operativno ispravljanjem anatomskih varijacija. Nakon operacijskog zahvata i nakon što se uspostavi adekvatan način mokrenja, funkcija mokraćnog mjehura obično se stabilizira. Nakon toga pacijent se mora kontinuirano pratiti godišnjim kontrolama jer kod takvih pacijenta postoji mogućnost za češće infekcije mokraćnog sustava, inkontinencija, bubrežna disfunkcija i urolitijaza. (11)

Odgovarajuća terapija neurogenog mokraćnog mjehura i uspješan ishod liječenja rezultat su točne dijagnoze koja se temelji na pacijentovoj kliničkoj anamnezi, fizikalnom pregledu, dnevniku mokrenja, kao i nizu komplementarnih pretraga, uključujući urodinamiku i slikovne pretrage. (12)

Ciljevi liječenja su postizanje urinarne kontinencije, poboljšanje kvalitete života, prevencija infekcija mokraćnog sustava i očuvanje funkcije gornjeg urinarnog trakta. U tablici 2. navedene su različite terapijske mogućnosti. (12)

	Storage dysfunction		Voiding dysfunction
	Urgency, frequency ± incontinence	Stress incontinence	
Conservative	<ul style="list-style-type: none"> • Behavioral therapy • Antimuscarinic agents • Desmopressin • OnabotulinumtoxinA into the detrusor • Beta-3-receptor agonists • Tibial neuromodulation 	Pelvic floor muscle exercises	<ul style="list-style-type: none"> • Intermittent catheterization • Indwelling catheterization • Triggered voiding • Alpha-blockers • OnabotulinumtoxinA into the external sphincter
Surgical	<ul style="list-style-type: none"> • Sacral neuromodulation • Bladder augmentation • Sacral deafferentation/anterior root stimulation 	<ul style="list-style-type: none"> • Bulking agents • Autologous/synthetic slings • Balloons • Artificial sphincter 	<ul style="list-style-type: none"> • Sacral neuromodulation • Intraurethral stents • External sphincter/bladder neck incision • Transurethral resection of prostate
	Continent/incontinent urinary diversion		

Tablica 2. Terapijske mogućnosti za rješavanje neurogenog mokraćnog mjehura (12)

5. Rasprava

Mokraćni mjehur šuplji je glatki mišićni organ smješten unutar zdjelice zaštićen koštanim okvirom i prednjom trbušnom stijenkom. Glavna funkcija mokraćnog mjehura je pohrana i pražnjenje urina uz svjesnu kontrolu (kontinencija). Građa mokraćnog mjehura je specifična, a najvažnije dvije komponente su mišić detruzor i epitel koji ga oblaže iznutra i štiti od sadržaja urina, a to je urotel. Kontrakcijom mišića i relaksacijom uretre odnosno poprečno-prugastog sfinktera normalna zdrava osoba izlučuje urin, dok pod niskim pritiskom i relaksacijom mokraćni mjehur skladišti mokraću. Urotel je građen od tri sloja stanica od kojih je najvažniji apikalni sloj šesterokutnih „kišobran stanica“ koje čine tijesni spoj i sprječavaju propusnost urina prema mišiću. Proces mokrenja i pohrane je reguliran neurološkim, mišićnim i hormonalnim reakcijama. Kod prirođenih anomalija tj. kongenitalnih poremećaja koje se događaju u embrionalnom razvoju mokraćnog mjehura dolazi do narušavanja morfološki normalne anatomske građe mokraćnog mjehura što za posljedicu ima brojne teškoće u kasnijem dobu. Kod divertikula mokraćnog mjehura, može doći do djelomične retencije urina, a što dovodi do kroničnih upala, nastanka kamenaca uz veću mogućnost nastanka karcinoma na tim mjestima. Ekstrofija mokraćnog mjehura najteže je kongenitalna anomalija koje zahtjeva složeni kirurški terapijski pristup mokraćnog mjehura. U najnovije vrijeme se radi postupno, u nekoliko operacijskih zahvata. Kod agenezije je preživljenje novorođenčeta rijetko, iznimno kod malenih bolesnika s ektopičnim otvaranjem uretera unutar vagine ili kolona. Kod megacističnog mjehura terapijski pristup temelji se više na konzervativnoj upotrebi prenatalnih antibiotika nego na rekonstruktivnoj operativnoj terapiji jer je megacistični sindrom najčešće povezan sa megaureterima. Neurogeni mjehur, ovisno o tome koji je uzrok nastanka, dolazi kao izolirani poremećaj ili u sklopu kompleksnijih sindroma poput spine bifide, te se terapija prema

tome usmjerava. (2, 3, 4). Veoma je bitna rana dijagnostika svih prije navedenih stanja kako bi se moglo poduzeti pravovremeno liječenje.

6. Zaključak

Danas, uz napredak dijagnostike, prirodene anomalije mokraćnog mjehura nije toliko teško dijagnosticirati, a uz razvoj modernih metoda rekonstruktivne medicine i novih lijekova, uspješno se izvodi njihovo liječenje. Od dijagnostičkih metoda koriste se najčešće cistouretrografija, ultrazvučni pregled, kompjuterizirana tomografija, magnetska rezonanca i uretrocistoskopija. Dijagnostiku je moguće učiniti prenatalno i postnatalno odmah po rođenju djeteta, a neke dijagnoze mogu se odmah uočiti po porodu primjerice ekstrofija mokraćnog mjehura. U konačnici, kod svakog prirodnog stanja odnosno anomalije koja je zahvatila mokraćni mjehur, liječenje je usmjereno na zbrinjavanje kasnijih komplikacija. Pacijente je nužno terapijski zbrinuti kako bi mokraćni mjehur novorođenčeta potencijalno mogao nastaviti daljnji rast i razvoj u onoj mjeri u kojoj je to anatomski moguće izvesti. Cilj je da pacijenti mogu imati normalnu funkciju pohrane i pražnjenja mokraće te na taj način omogućiti pacijentima solidnu kvalitetu života sa normalnom funkcijom mokraćnog mjehura uz svjesno pražnjenje i pohranu urina.

7. Sažetak

Kongenitalne anomalije mokraćnog mjehura prirodene su rijetke anomalije uzrokovane kombinacijom genetskih poremećaja i djelovanja vanjskih čimbenika. Incidencija nastanka je najmanja od svih kongenitalnih anomalija mokraćnog sustava, a to je 1:50.000 živorođene djece, i čine 30% svih anomalija mokraćnog sustava. Prirodene anomalije mokraćnog mjehura mogu se dijagnosticirati prenatalno ili postnatalno unutar nekoliko sati od djetetova rođenja. Mogu biti izolirane ili nastajati u sklopu različitih sindroma. Najčešće anomalije koje nastaju jesu ekstrofija mokraćnog mjehura, divertikuli mokraćnog mjehura, neurogeni mjehur, megacistis sindrom i agenezija. Agenezija je vrlo rijetka anomalija često nespojiva sa životom. Osim agenezij, ostale anomalije češće se pojavljuju kod dječaka nego kod djevojčica.

Funkcija samog mokraćnog mjehura zahtjeva savršeno djelovanje neuralno – muskularno - hormonalnih podražaja koji uzrokuju pražnjenje i pohranu urina koja je glavna zadaća mokraćnog mjehura. Terapija ovih prethodno gore navedenih anomalija usmjerena je na kiruršku sanaciju anatomskih defekata u građi mokraćnog mjehura koji je zahvaćen prirodnom anomalijom s ciljem omogućavanja normalne pohrane urina, kontinencije urina i daljnjeg normalnog razvoja mokraćnog mjehura. Na taj način će se izbjeći kasnije infekcije urinarnog trakta, opstrukcije, inkontinencija mokraće i kronične upale kao moguća podloga za veću incidenciju nastanka malignih bolesti.

Ključne riječi: kongenitalne anomalije, mokraćni mjehur, pražnjenje i pohrana urina.

8. Summary

Congenital anomalies of the urinary bladder are rare birth anomalies caused by a combination of genetic disorders and the action of external factors. The incidence of occurrence is the lowest of all congenital anomalies of the urinary system, which is 1:50:000 live births, although it accounts for 30% of all anomalies of the urinary system. Congenital anomalies of the urinary bladder can be diagnosed prenatally or postnatally within a few hours of the child's birth. They can be isolated or arise as part of different syndromes. The most common anomalies that occur are exstrophy of the urinary bladder, diverticula of the urinary bladder, neurogenic bladder, megacystis syndrome and agenesis, which is a very rare anomaly that often does not merge with life. Apart from agenesis, other anomalies appear more often in boys than in girls.

The function of the bladder itself requires the perfect action of neural – muscular - hormonal stimuli that cause emptying and storage of urine, which is the main task of the bladder. The therapy of these previously mentioned anomalies is also focused primarily on the surgical repair of anatomical defects in the structure of the urinary bladder that is affected by the congenital anomaly, enabling normal urine storage, urinary continence, the possibility of further normal development of the urinary bladder and care to avoid later infections of the urinary tract. obstructions, urinary incontinence and chronic inflammation as a possible basis for a higher incidence of malignant diseases.

Key words: Congenital anomalies, emptying and storage of urine, urinary bladder.

9. Literatura

1. Walsh PC, Retik AB, Vaughan ED, Wein AJ, editors. *Campbell's Urology*. 8th Edition. Philadelphia: WB Saunders Co; 2002.
2. Fry HC, Vahabi B. The role of the mucosa in normal and abnormal bladder function. *BCPT* 2016; 119:57-62
3. Lewis SA. Everything you wanted to know about the bladder epithelium but were afraid to ask. *Am J Physiol Renal Physiol* 2000;278:F867-74.
4. Bordoni B, Sugumar K, Leslie SW. *Anatomy, Abdomen and Pelvis, Pelvic Floor*. Stat Pearls 2024.
5. Anersson KE, Anders A. Urinary bladder contraction and relaxation; physiology and pathophysiology. *Am Physiol Soc* 2004; 84:935-86.
6. Haluseh SA., Leslie SW. *Bladder Diverticulum*. Stat Pearls 2024
7. Anand S., Lotfolluhzudeh S. *Bladder Exstrophy*. Stat Pearls 2023
8. Woolf SA, Lopes FM, Ranjzad P, Roberts NA. Congenital disorders of the human urinary tract. *Front Pediatr* 2019; 11:7:136.
9. Yahya MH. *Bladder Agenesis*:.Cureus 2023;15.
10. Sierrata Born MC, Vidal KM, Herrera RJ, Cisternas Olguin D. Factors associated with the survival of fetus with a prenatal diagnosis of megabladder. *Andes Pediatr* 2022;93:78-85.
11. Loftus CJ, Wood HM. Congenital causes of neurogenic bladder and the transition to adult care. *TAU* 2016; 5:39-50.
12. Panicker JN. Neurogenic Bladder: Epidemiology, Diagnosis and Management. *Semin Neurol* 2020 40:569-579.

Životopis

Hela Kassab rođena je 04.06.1997. u Varaždinu. Pohađala je VI. osnovnu školu u Varaždinu, zatim upisuje Prvu privatnu gimnaziju sa pravom javnosti u Varaždinu. Nakon završenog srednjoškolskog obrazovanja sa odličnim uspjehom upisuje Medicinski fakultet u Rijeci. Prilikom studija pohađa brojne kongrese, te se aktivno služi engleskim jezikom.