

Kliničko-terapijske značajke operiranih bolesnika s karcinomom bubrega

Skoko, Leonarda

Master's thesis / Diplomski rad

2024

Degree Grantor / Ustanova koja je dodijelila akademski / stručni stupanj: **University of Rijeka, Faculty of Medicine / Sveučilište u Rijeci, Medicinski fakultet**

Permanent link / Trajna poveznica: <https://um.nsk.hr/um:nbn:hr:184:250965>

Rights / Prava: [In copyright](#)/[Zaštićeno autorskim pravom.](#)

Download date / Datum preuzimanja: **2025-03-25**



Repository / Repozitorij:

[Repository of the University of Rijeka, Faculty of Medicine - FMRI Repository](#)



SVEUČILIŠTE U RIJECI

MEDICINSKI FAKULTET

SVEUČILIŠNI INTEGRIRANI PREDDIPLOMSKI I DIPLOMSKI

STUDIJ MEDICINE

Leonarda Skoko

**KLINIČKO-TERAPIJSKE ZNAČAJKE OPERIRANIH BOLESNIKA S
KARCINOMOM BUBREGA**

Diplomski rad

Rijeka, 2024.

SVEUČILIŠTE U RIJECI

MEDICINSKI FAKULTET

SVEUČILIŠNI INTEGRIRANI PREDDIPLOMSKI I DIPLOMSKI

STUDIJ MEDICINE

Leonarda Skoko

**KLINIČKO-TERAPIJSKE ZNAČAJKE OPERIRANIH BOLESNIKA S
KARCINOMOM BUBREGA**

Diplomski rad

Rijeka, 2024.

Mentor rada: Prof. dr. sc. Dean Markić, dr. med.

Diplomski rad ocjenjen je dana 19.6.2024. godine na Medicinskom fakultetu Sveučilišta u Rijeci, pred povjerenstvom u sastavu:

1. Izv. prof. dr. sc. Romano Oguić, dr. med.

2. Izv. prof. dr. sc. Josip Španjol, dr. med.

3. Doc. dr. sc. Stanislav Sotošek, dr. med.

Rad sadrži 23 stranice, 2 slike, 3 tablice, 34 literaturna navoda.

Zahvala

Zahvaljujem se svome mentoru, prof. dr. sc. Deanu Markiću, dr. med. na pomoći, strpljenju i savjetima prilikom izrade ovog rada.

Hvala mojim roditeljima na podršci i razumijevanju koju su mi pružili tijekom studiranja.

Veliko hvala mojim prijateljima uz koje je bilo lakše prolaziti i rješavati sve studentske obveze. Zahvaljujem što ste mi uljepšali studentske dane i učinili ih nezaboravnim.

Najveća zahvala mojoj noni Ani na bezuvjetnoj ljubavi i podršci koju mi je pružala prilikom svakog koraka kroz studentski život. Voli te tvoja Lea.

Sadržaj rada

1.	Uvod.....	1
1.1.	Podjela karcinoma bubrega	2
1.2.	Klinička slika.....	4
1.3.	Dijagnostika	5
1.4.	Liječenje	6
1.5.	Postoperacijske komplikacije	7
2.	Svrha rada	8
3.	Bolesnici i metode	9
4.	Rezultati	10
5.	Rasprava.....	15
6.	Zaključak	18
7.	Sažetak	19
8.	Summary	20
9.	Literatura.....	21
10.	Životopis	24

Popis skraćenica i akronima

RCC – eng. Renal cell carcinoma

WHO – eng. World Health Organization

UZV – ultrazvuk

CT – kompjuterizirana tomografija

MR – magnetna rezonanca

PET-CT – eng. positron emission tomography-computed tomography

IBIS – integrirani bolnički informacijski sustav

1. Uvod

Karcinom bubrega (RCC, eng. *Renal cell Carcinoma*) je zloćudna novotvorina epitelnih stanica kanalića bubrega i jedan je od najznačajnijih tumora urogenitalnoga sustava koji se odlikuje visokim mortalitetom i rastućom stopom učestalosti.(1) Pojavljuje se 1,5 puta češće u muškaraca nego u žena te prevladava u bolesnika starijih od šezdeset godina života. Najsmrtonosniji je karcinom cijelog urotrakta s incidencijom od 3% od svih malignih bolesti u odrasloj dobi.(2,3) Proteklih 20 godina je porasla ukupna godišnja incidencija karcinoma bubrega za 2,4% u svijetu. Viša je incidencija u razvijenim zemljama u Europi, Australiji i Sjevernoj Americi nego u zemljama u razvoju u Aziji i Africi. Razlog tome je dulji očekivani vijek trajanja života i češća primjena dijagnostičkih metoda u razvijenim zemljama.(4) Njegova etiologija je još neotkrivena, ali brojni rizični faktori su dokazani da doprinose razvoju karcinoma bubrega. Najznačajniji faktori rizika su pušenje, pretilost i arterijska hipertenzija. Pušači su pod 1,36 puta većim rizikom za razvoj karcinoma bubrega od nepušača. Pretilost povećava rizik u muškaraca za 1,57 puta, dok u žena povećava za čak 1,72 puta. Povišeni arterijski tlak udvostručuje rizik kod oba spola te se često javlja u pretilih osoba. Ostali rizični faktori se smatraju dugotrajna dijaliza, estrogenska terapija, dugotrajna terapija analgeticima, antihipertenzivna terapija te izloženost azbestu i teškim metalima.(5)

1.1. Podjela karcinoma bubrega

Podjela karcinoma bubrega se temelji na različitim citogenetičkim i biološkim svojstvima te karakterističnim slikovnim nalazima pojedinog tipa karcinoma.(5, 6) Prema klasifikaciji Svjetske zdravstvene organizacije (WHO, eng. World Health Organization) iz 2004. godine histopatološki se razlikuju svjetlostanični, papilarni, kromofobni, karcinom sabirnih tubula (Bellini), medularni, karcinom s Xp11 translokacijom, karcinom udružen s neuroblastomom, karcinom vretenastih stanica, mucinozno-tubularni karcinom i neklasificirani karcinom.(6)

Karcinom svijetlih stanica čini čak 80% svih zloćudnih tumora bubrega. Potječe iz proksimalnih zavijenih kanalića i ima izražen ekspanzivan rast. Oštro je ograničen od okolnog tkiva zahvaljujući pseudokapsuli. Makroskopski se prikazuje kao solidna lezija žućkaste boje s mogućim područjima nekroze, kalcifikacija, krvarenja i cističnih degeneracija. Nasuprot papilarnom i kromofobnom karcinomu, svjetlostanični karcinom ima lošiju prognozu.(7, 8, 9)

Drugi najučestaliji tip karcinoma bubrega je papilarni karcinom. Češće se javlja u bolesnika u završnom stadiju bolesti bubrega i sa stečenom cističnom bolešću bubrega. Debela fibrozna pseudokapsula ograničava karcinom od okolnoga tkiva. Makroskopski je sive, crvenkasto-smeđe boje, krhke konzistencije sa žarištima fibroze i nekroze.(10,11)

Kromofobni karcinom čini 5% svih malignih epitelnih tumora bubrega i ima najbolju prognozu od ostalih tipova karcinoma bubrežnih stanica. Makroskopski su solitarni i homogeni, odlikuje ih smeđkasta boja s povremenim fibroznim ožiljcima smještenim centralno.(12)

Karcinom sabirnih tubula (Bellini) je vrlo agresivan tip karcinoma bubrega koji prilikom otkrivanja je vrlo često već u uznapredovalom stadiju sa prisutnim sekundarizmima. Na reznoj plohi je sivkasto bijele boje, čvršće konzistencije, sa nepravilnim rubovima i mnogim žarištima nekroze i krvarenja.(13)

Potrebno je napomenuti da ciste bubrega imaju mogućnost maligne promjene. Bosniak klasifikacija se upotrebljava za određivanje malignog rizika cisti bubrega temeljem radioloških pretraga, najčešće ultrazvukom (UZV) i kompjuteriziranom tomografijom (CT).(14) Radiološke značajke koje upućuju na malignu alteraciju su nepravilne septe, nodularne promjene, zadebljanje stijenke i značajno povećanje u kratkom vremenskom razdoblju. Postoje četiri kategorije u klasifikaciji, Bosniak I-IV.(15) Bosniak I predstavlja cistu s najmanjim potencijalom za malignu promjenu dok Bosniak IV je gotovo uvijek maligno promijenjena lezija. Kategoriziranje renalnih cisti uvelike ovisi o znanju i iskustvu liječnika koji pregledava pacijenta. Subjektivni kriteriji i varijacije klasifikacije mogu dovesti do neslaganja različitih stručnjaka o kategoriji jedne pregledane ciste. Liječenje Bosniak cisti ovisi o njihovoj kategoriji kojoj pripadaju. Ukoliko je cista klasificirana kao Bosniak I ili Bosniak II smatra se jednostavnijom cistom s malim rizikom za razvoj karcinoma i nema daljnjih intervencija.(15)

Ciste klasificirane kao Bosniak IIF se prate slikovnim pretragama jedanput godišnje, najčešće ultrazvukom. Bosniak III i Bosniak IV ciste se kirurški uklanjaju kako bi se spriječilo potencijalno širenje maligne lezije. Rizik maligne alteracije resekiranih Bosniak III cisti je varijabilan u literaturi i iznosi 33-84% ovisno o izvoru.(16) Moguće kirurške intervencije su parcijalna ili radikalna nefrektomija, radiofrekventna ablacija i krioblacija.

1.2. Klinička slika

Klasičan trijas prisutan u kliničkoj slici karcinoma bubrega su bol u lumbalnoj regiji, palpabilna tvorba u abdomenu i makrohaturija. Navedeni simptomi su dugo vremena u literaturi predstavljali glavne tegobe prisutne kod novootkrivenih karcinoma bubrega.(17) Danas su rijetkost i javljaju se u samo 5% bolesnika kao naznaka uznapredovale faze bolesti.(18) Prisutnost nekih od simptoma klasičnog trijasa korelira s agresivnijim histopatološkim nalazom i lošijim ishodom.(18, 19) Karcinomi bubrega se u preko 60% bolesnika otkrivaju u asimptomatskoj fazi zahvaljujući razvijenim dijagnostičkim metodama. Pacijenti često dolaze sa nespecifičnim simptomima u svojoj anamnezi poput neželjenog gubitka tjelesne težine u kratkom vremenskom razdoblju, povišene tjelesne temperature i boli u abdomenu.(19) Prva manifestacija karcinoma bubrega se u gotovo 40% bolesnika javlja u sklopu paraneoplastičkog sindroma. Paraneoplastički sindrom je skup znakova i simptoma nastalih zbog djelovanja bioloških aktivnih tvari iz stanica karcinoma i imunomodulacije organizma na prisutnost maligne promjene. Najčešće je prisutna hiperkalcijemija, hipertenzija, vrućica nepoznata uzroka i hipoglikemija od endokrinih manifestacija. Ostale moguće sastavnice paraneoplastičkog sindroma su anemija, neuromiopatija, poremećen hepatogram, amiloidoza i koagulopatije.(19, 20) Neki bolesnici se prezentiraju simptomima uzrokovanim diseminacijom bolesti i metastazama. Bol u kostima zbog koštanih metastaza i stalan kašalj uzrokovan sekundarizmima u plućima su čest nalaz. Oko 25% bolesnika u trenutku postavljanja dijagnoze ima diseminiranu bolest.(20) Lokalno širenje karcinoma bubrega se prvenstveno zbiva u nadbubrežnoj žlijezdi i u donjoj šupljoj veni, a metastaze se najčešće nalaze u plućima, limfnim čvorovima, kostima, jetri i mozgu.(21)

1.3. Dijagnostika

Temelj svake dobre dijagnostike je detaljno uzeta anamneza i potpuni fizikalni pregled. Prilikom prvog pristupa potrebno je ispitati pacijenta o njegovim simptomima, karakteristikama smetnji poput trajanja, intenziteta, lokalizacije i otkad su se javile. Fizikalni pregled je vrlo ograničen osim u uznapredovaloj fazi bolesti kada se može javiti cervikalna limfadenopatija, palpabilna abdominalna tvorba, stalna varikokela i edemi donjih ekstremiteta.(22) Nakon detaljne anamneze i fizikalnog statusa bolesnikova obrada se nadopunjuje laboratorijskim pretragama krvi i analizom urina. Vrijednosti serumskog kreatinina, uree i hemoglobina se koriste za određivanje funkcije bubrega dok vrijednosti C-reaktivnog proteina, laktat dehidrogenaze, trombocita i diferencijalne krvne slike mogu ukazivati na upalne i strukturne promjene u bubrezima.(22)

Slikovne metode su indicirane u bolesnika s potencijalnim promjenama na bubrezima. Široka primjena slikovnih metoda dovela je do povećanog broja novootkrivenih karcinoma bubrega koji se još nalaze u početnome stadiju i imaju asimptomatsku kliničku sliku.(23) Intravenska urografija je bila u prošlosti korištena, a danas su je zamijenile više sofisticirane metode pretrage kao što su kompjuterizirana tomografija (CT) i ultrazvuk (UZV).

Ultrazvuk je prva metoda izbora u dijagnostici renalnih promjena zbog široke dostupnosti, praktičnosti i neštetnosti. Ograničavajući čimbenik je smanjena osjetljivost ispod 80% kod tumora čiji promjer je do 3 cm, postotak se povisuje kod većih tumora. Potvrda dijagnoze karcinoma tumora se izvodi metodom izbora koja je CT. Pretraga CT-om daje uvid u funkciju i morfologiju bubrega, lokalizaciju i veličinu malignih promjena te u njeno širenje u okolna tkiva.(23) Pregledava se prisutnost i veličina limfnih čvorova u blizini tumora te stanje nadbubrežnih žlijezdi. Magnetna rezonanca (MR) se koristi u otkrivanju manjih lezija, u pacijenata koji su alergični na kontrast te u trudnica i djece. Prilikom potvrde i određivanja proširenost bolesti radi se još scintigrafija kostiju, radiogram pluća i PET-CT.(23)

1.4. Liječenje

Liječenje karcinoma bubrega može biti medikamentozno (kemoterapija), zračenjem (radioterapija) i kirurškim putem. Kirurško liječenje je jedini način potpunog uklanjanja karcinoma i izlječenja dok zračenje i medikamentozan pristup su samo nadopuna za bolji ishod bolesti.(24) Nefrektomija koja može biti parcijalna ili radikalna je zlatni standard u liječenju karcinoma bubrega.(25)

Parcijalna nefrektomija je kirurška metoda izbora u bolesnika s veličinom karcinoma bubrega do 4 cm. Koristi se i u odabranim skupinama bolesnika koji imaju bilateralne tumore bubrega, neadekvatnu funkciju drugog bubrega, samo jedan bubreg ili male unilateralne tumore.(25) Može se izvoditi otvorenim ili laporoskopskim pristupom.

Radikalna nefrektomija jest kirurško uklanjanje cijelog bubrega s tumorom zajedno s Gerotovom fascijom, lokalnim limfnim čvorovima i ponekad ipsilateralnom nadbubrežnom žlijezdom. Operacija se također može izvesti otvorenim ili laporoskopskim pristupom. Otvoreni pristup se može izvesti transabdominalno ili lumbotomijom.(25)

Prednost se daje laporoskopskom pristupu i u slučaju parcijalne i radikalne nefrektomije zbog veće poštivosti za pacijenta i bržeg oporavka nakon operacije.(26) Kemoterapija i radioterapija služe kao adjuvantna terapija jer nije dokazano da samostalno djeluju na dugoročno izlječenje. Radioterapija je indicirana u palijativnoj skrbi, kod pacijenata s metastazama mozga i kostiju. Otprilike 30% operiranih bolesnika s lokaliziranim tumorom ima povratak bolesti 18 mjeseci nakon radikalne nefrektomije.(26)

1.5. Postoperacijske komplikacije

Postoperacijske komplikacije su postale značajan čimbenik u kvaliteti kirurškog pristupa liječenja karcinoma bubrega. Povećavaju rizik nepovoljnih ishoda i dužih hospitalizacija kod operiranih bolesnika. Povećana pažnja prilikom kirurških zahvata je uvijek preporučena kako bi se smanjila učestalost postoperacijskih komplikacija. Uvođenje laporoskopskog pristupa u nefrektomiji je smanjilo incidenciju postoperacijskih komplikacija zbog svoje minimalne invazivnosti. Najčešće komplikacije koje se razvijaju u području operacijskog reza su krvarenje, infekcije i apscesi koje produljuju razdoblje cijeljenja.(27) Sistemne komplikacije su prvenstveno febrilitet, posthemoragijska anemija i osip. Krvarenje prilikom otvorenih radikalnih nefrektomija se javlja u 8,5% pacijenata dok prilikom laporoskopskih radikalnih nefrektomija je taj prosjek smanjen na 5,3%. Perforacija crijeva ima incidenciju od 4,1% u otvorenim radikalnim nefrektomijama a u laporoskopski izvedenim operacijama je postotak smanjen na 2,6%. Infekcije se javljaju u 1,7% otvorenih radikalnih nefrektomija i 1,5% u laporoskopskim radikalnim nefrektomijama što nije velika razlika ali ako se uzme u obzir ukupan broj operiranih bolesnika zaključuje se da je riječ o velikom broju pacijenata s postoperacijskom komplikacijom. Boravak u bolnici je također produžen kod otvorenog pristupa na ukupno 5 dana dok kod laporoskopskog je skraćen na 3 dana.(27, 28)

Krvarenje i posthemoragijska anemija ukoliko su značajni, izrazito snižen hemoglobin, liječe se davanjem pripravaka krvi. Febrilitet i infekcije se tretiraju antibiotskom terapijom.

2. Svrha rada

Svrha rada je prikazati kliničke i terapijske značajke bolesnika s karcinomom bubrega koji su bili operirani na Klinici za urologiju, Kliničkog bolničkog centra Rijeka tijekom 2021. i 2022. godine. Naglasak u radu je stavljen na kliničku sliku i kirurško liječenje pacijenata.

3. Bolesnici i metode

Provedena je retrospektivna evaluacija medicinske dokumentacije pacijenata s karcinomom bubrega operiranih u Kliničkom bolničkom centru Rijeka na Klinici za urologiju u razdoblju od 1.1.2021. do 31.12.2022. godine. Unutar kategorije parcijalna nefrektomija su ubrojani svi operacijski zahvati u kojima se nije odstranio cjelovit bubreg nego samo tumor s okolnim manjim dijelom zdravog parenhima bubrega. Operacijski zahvati koji su svrstani pod navedenom kategorijom su heminefektomija, enukleacija tumora i parcijalna nefrektomija.

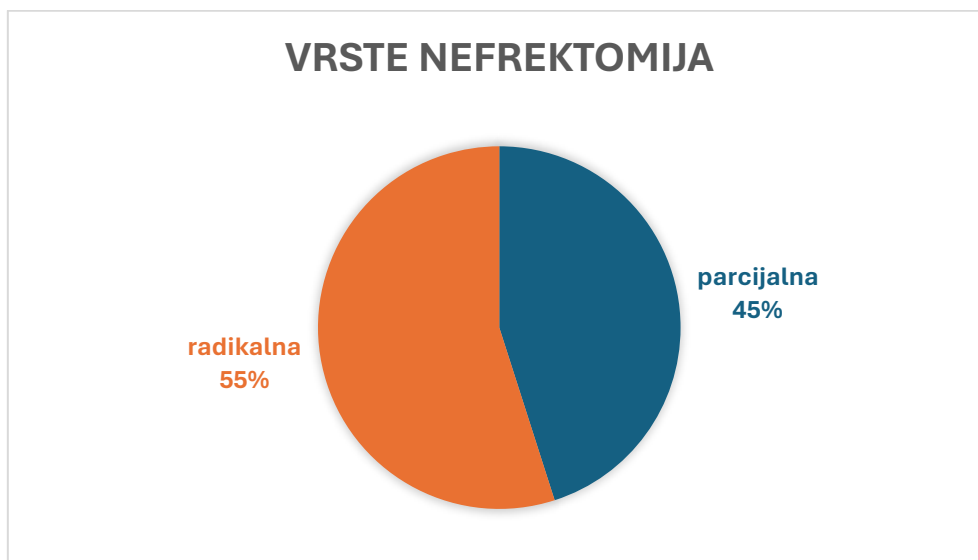
Za potrebe ovog istraživanja prikupljeni su i obrađeni sljedeći podaci pacijenata iz njihove medicinske dokumentacije: dob, spol, vrsta operacije, koji bubreg je operiran, patohistološki tip tumora, veličina tumora, simptomi i znakovi prilikom postavljanja dijagnoze, laboratorijske vrijednosti hemoglobina, kreatinina i ureje, izvršenost slikovnih pretraga, prisutnost metastaza, postoperacijske komplikacije i njihovo liječenje te preživljenje.

Podaci su prikupljeni iz operacijskih protokola i informatičkog sustava IBIS. Obrada podataka je učinjena pomoću računalnog programa Excel a obrada teksta je izvršena u Microsoft Office Word.

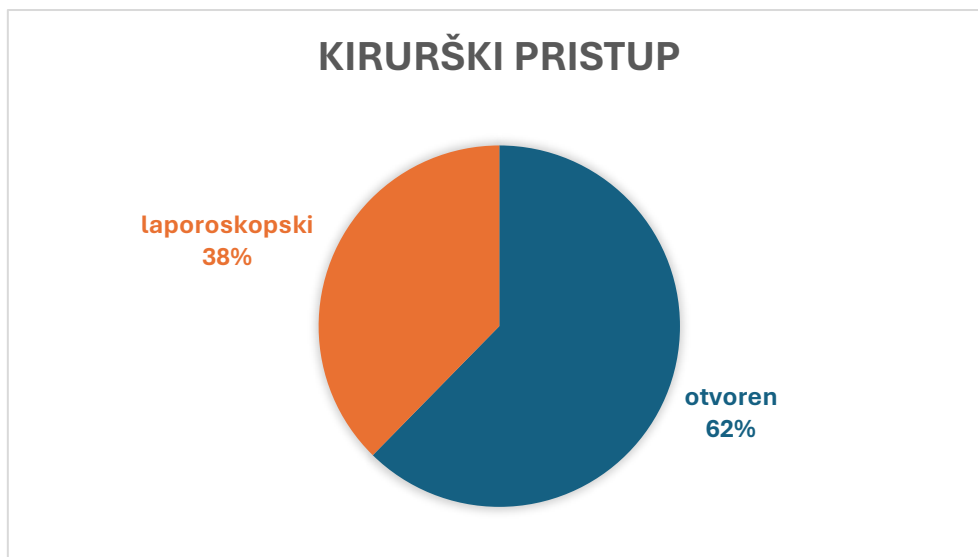Provođenje istraživanja je odobreno od strane Etičkog povjerenstva Kliničkog bolničkog centra u Rijeci.

4. Rezultati

U razdoblju od 1.1.2021. do 31.12.2022. godine u Kliničkom bolničkom centru Rijeka operirano je 162 bolesnika s dijagnozom karcinoma bubrega. Udio muškaraca je bio 64,20%, a udio žena 35,80% u ukupnom uzorku. Prosječna starost je bila jednaka u oba spola i iznosila je 65 godina. U 2021. godini je operirano 76 pacijenata (46,91%) dok je preostalih 86 pacijenata (53,09%) u 2022. godini. Izvršeno je 73 parcijalnih i 89 radikalnih nefrektomija čiji udjeli su prikazani (slika 1). Kirurški pristup je bio otvoren ili laporoskopski (slika 2). Ukupan broj laporoskopskih parcijalnih nefrektomija je bio 23 dok je otvorenih parcijalnih bio 50. Od 89 izvedenih radikalnih nefrektomija u uzorku, 38 ih je bilo laporoskopskim pristupom a 51 otvorenim pristupom.



Slika 1. Udjeli vrsta izvedenih nefrektomija u bolesnika



Slika 2. Udjeli kirurških pristupa nefrektomiji

Desni bubreg je operiran u 83 bolesnika (51,23%) a lijevi u 79 bolesnika (48,77%).

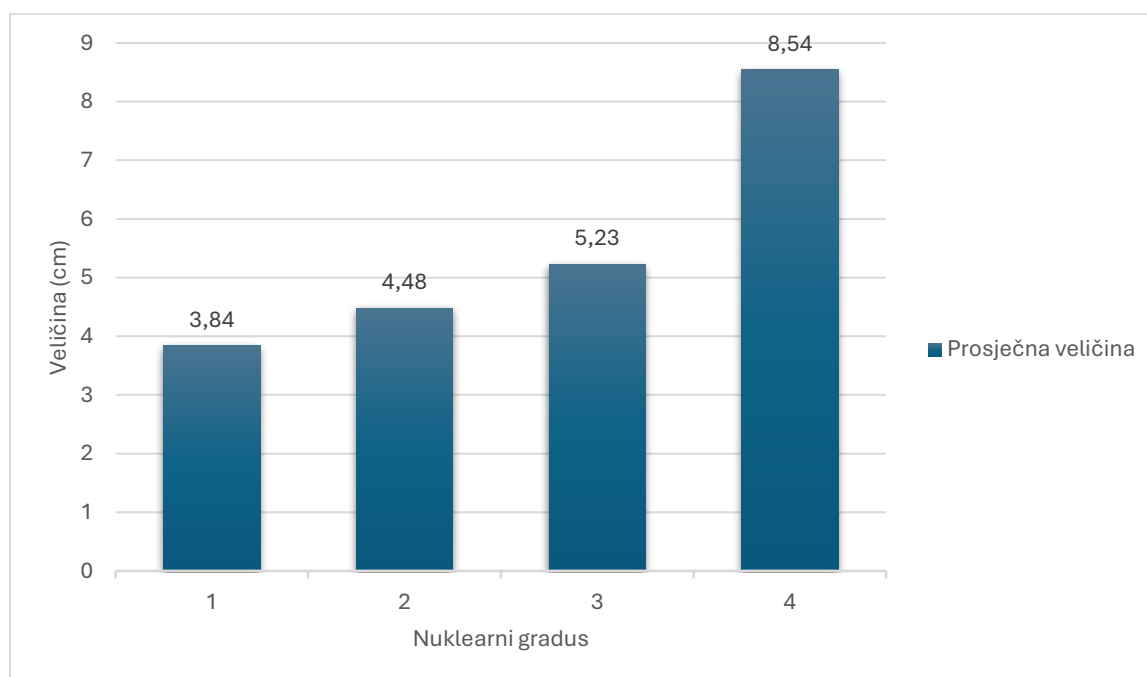
Patohistološka kategorije operiranih lezija u promatranih bolesnika su prikazane u tablici 1.

Tablica 1. Patohistološke kategorije operiranih lezija

Tipovi karcinoma	Muškarci	Žene	N(ukupno)
Svjetlostanični	63	30	93
Papilarni	15	8	23
Kromofobni	12	8	20
Onkocitom	4	2	6
Angiomiolipom	1	3	4
Bellini (sabirni tubuli)	2	0	2
Prijelaznog epitela	1	1	2
Subepitelni hematom nakapnice	2	0	2
Cistične tvorevine	13	6	19

Klasifikacija nuklearnog gradusa tumora bubrega se određuje prema Fuhrmanovoj podjeli u četiri stupnja. Fuhrmanova podjela se temelji na slijedećim stavkama: veličina jezgre, iregularnost jezgre, nukleolarna prominencija ili prisutnost neobičnih multilobularnih jezgara i grubo grudastog kromatina. U ovom istraživanju 55 bolesnika je imalo tumor prvog stupnja, 42 drugog stupnja, 43 trećeg i 22 četvrtog stupnja diferencijacije. Stupanj nuklearnog gradusa uz pripadajuću prosječnu veličinu tumora u operiranih bolesnika je prikazan u tablici 2. Prosječna veličina tumora općenito u ispitivanoj skupini je 5,01 cm. Važno je napomenuti da od 19 operiranih bolesnika sa cističnim promjenama, njih 13 je imalo kategoriziranu cistu po Bosniak klasifikaciji. Maligna alteracija ciste (Bosniak kategorije III i IV) je bila prisutna u 9 pacijenata.

Tablica 2. Prosječna veličina tumora bubrega određenog nuklearnog gradusa



Lokalizirane karcinome bubrega bez zahvaćenih limfnih čvorova i pojava metastaza su imali 127 bolesnika. Pozitivni limfni čvorovi su bili prisutni u 25 operiranih bolesnika dok metastatsku bolest su imali njih 23. Proširenu bolest sa zahvaćenim limfnim čvorovima i pojavom metastaza je imalo 13 pacijenata u trenutku operacije.

Klinička slika je bila asimptomatska u 117 bolesnika (72,22%), slijedila je hematurija u anamnezi u 23 bolesnika (14,20%), zatim abdominalna bol ponajviše lumbalno u 8 bolesnika

(4,94%) i rjeđe bol u slabini, nikturija, dizurija i febrilitet. U laboratorijskim nalazima većina bolesnika je imalo snižen hemoglobin, točnije 132 ispitanih (81,48%), 32 pacijenata povišene vrijednosti uree (19,75%) i 93 pacijenata povišene vrijednosti kreatinina (57,41%).

Osnovne metode dijagnostike karcinoma bubrega su ultrazvuk i kompjuterizirana tomografija. Od 162 bolesnika čak njih 156 (96,30%) je bilo pregledano kompjuteriziranom tomografijom dok 124 pacijenata (76,54%) je napravilo ultrazvuk. Magnetna rezonanca je bila korištena u 20 bolesnika (12,35%).

Renalnoj angiografiji su bili podvrgnuti samo dvoje pacijenata, a embolizaciji samo jedan. Intravenska urografija kao zastarjela metoda dijagnostike s mogućim nuspojavama se nije koristila.

Unatoč modernim kirurškim smjernicama operacijski protokol može biti zakompliciran postoperacijskim komplikacijama kao što je to bilo kod nekih operiranih bolesnika iz ispitivane skupine (tablica 3).

Tablica 3. Postoperacijske komplikacije

Postoperacijske komplikacije	Broj bolesnika	Postotak
Bez komplikacija	105	64,81%
Posthemoragijska anemija	24	14,81%
Febrilitet	20	12,35%
Pleuralni izljev	8	4,94%
Pneumotoraks	2	1,23%
Infekcija rane	4	2,47%
Psihomotorni nemir	2	1,23%
Ostalo	9	5,56%

Među ostalim komplikacijama se ubrajaju svrbež (2 bolesnika), pojačana drenaža urina (2 bolesnika), plućna tromboembolija (1 bolesnik), bol i mučnina u trbuhu (1 bolesnik), ureterolitijaza (1 bolesnik), ileus (1 bolesnik) i hipovolemijski šok (1 bolesnik). Odgovarajuća njega i medikamentozna terapija su spriječili mogući daljnji razvoj komplikacija i ubrzali oporavak pacijenata.

5. Rasprava

Karcinom bubrega jest agresivna bolest čija incidencija raste u svijetu unatoč većoj dostupnosti zdravstvene zaštite i razvijenim dijagnostičkim metodama u liječenju. Glavni razlog tomu je veća uporaba slikovnih pretraga.(28) Ukoliko pacijent ima simptome sumnja se na prisutnost uznapredovale faze bolesti. Pacijenti nerijetko potraže medicinsku skrb tek kad nastupe neki simptomi koji budu rezultat diseminacije bolesti. Prilikom postavljanja dijagnoze već 30% bolesnika ima prisutne sekundarne promjene što otežava izlječenje i ima loš prognostički značaj.(28)

Prema podacima iz literature incidencija karcinoma bubrega je veća u muškaraca nego u žena prema omjeru 1,5:1.(28) Saznanja dobivena ovim istraživanjem prikazuju omjer od 1,8:1 što ukazuje na veću pojavnost karcinoma bubrega u muškaraca u Hrvatskoj nego u svijetu. Prosječna starost operiranih bolesnika u uzorku je bila iznad očekivanih 60 godina, prosjek je bio 65 godina. Otprilike jednak broj pacijenata je bio operiran u svakoj godini, 46,91% u 2021. i 53,09% u 2022. godini., s blagim porastom u promatranom razdoblju. Vrsta nefrektomije i operacijski pristup se određivao ovisno o karakteristikama i željenim ishodima svakog pojedinog bolesnika. Desni bubreg je bio 2,46% češće operiran nego lijevi bubreg.

Prema klasifikaciji Svjetske zdravstvene organizacije patohistološki najčešći tip karcinoma bubrega je svjetlostanični tip.(28) Učestalost navedenog tipa karcinoma u uzorku je 57% što ide u prilog rezultatima drugih istraživanja. Nakon svjetlostaničnog tipa, po učestalosti slijedi papilarni, kromofobni i karcinom sabirnih tubula (Bellini). Bolesnici koji imaju kromofobni tip imaju povoljniju prognozu od pacijenata sa svjetlostaničnim i papilarnim karcinomom bubrega.(29) Patohistološka klasifikacija malignih promjena je, osim za procjenu preživljenja, potrebna za određivanje ciljane terapije. Ukoliko je već došlo do diseminacije bolesti i procjenjeno je da bi kirurški pristup nanio više štete nego koristi bolesniku, liječenje se vrši medikamentozno i zračenjem. U ispitanom uzorku za ovo istraživanje 35 bolesnika (21,60%) je tijekom kirurškog liječenja imalo proširenu bolest.

Osim zloćudnih tumora kirurškom liječenju su bili upućeni pacijenti sa simptomatologijom ili slučajnim slikovnim nalazom lezije u bubregu. Radnom dijagnozom novotvorine bubrega su bili podvrgnuti nefrektomiji i rezultatom patohistološkog nalaza se ustanovilo da su imali benignu tvorbu. Benigne tvorbe po učestalosti u literaturi i u proučenih operiranih bolesnika su onkocitomi, cistične tvorevine i angiomiolipomi.(29, 30) Njihov oštro ograničen, ali ekspanzivan rast može uzrokovati kompresiju na zdravo tkivo i razvoj simptoma poput bolova i hematurije. Ciste imaju mogućnost maligne promjene zbog čega su redovito praćene ili kirurški uklonjene. Naglasak je ovdje stavljen na ciste čijom klasifikacijom po Bosniaku se određuje vjerojatnost alteracije. Bosniak I i II se redovito prate a Bosniak III i IV se kirurški ekstirpiraju. Od 19 operiranih bolesnika u uzorku 13 njih je imalo kategoriziranu cistu po Bosniak klasifikaciji. Maligna alteracija je, nakon patohistološke analize, potvrđena u 9 cisti što je bilo očekivano jer sve su pripadale kategorijama III ili IV.

Porast broja asimptomatskih novootkrivenih karcinoma bubrega se objašnjava s razvojem i uporabom unapređenih dijagnostičkih metoda poput kompjuterizirane tomografije i ultrazvuka.(31) Klasičan trijas simptoma koji se sastoji od makrohaturije, palpabilne abdominalne mase i boli u lumbalnoj regiji je danas rijedak u pacijenata. Otkrivanje karcinoma u ranom stadiju pruža lakše i poštenije liječenje za pacijenta, kao i bolju dugoročnu prognozu.(31, 32) Skupljeni podaci o bolesnicima u Rijeci govore u prilog tome trendu. Od 162 operiranih pacijenata njih 117 su bili asimptomatski (72,22%) a najčešći simptom s kojim su se javljali za pregled je bila hematurija koju su imali 23 pacijenata (14,20%). Slijedi bol lokalizirana u abdomenu ili slabini, poteškoće pri mokrenju i febrilitet. Navedene tegobe nastaju zbog samog rasta karcinoma i posljedičnog razaranja sitnih krvnih žila u parenhimu bubrega i okolnom tkivu.(32) Metaboličke potrebe novotvorina i promjene u irigaciji područja gdje se nalaze mogu dovesti do promjena u krvnoj slici bolesnika. Snižene vrijednosti hemoglobina su često nađene u nalazima (33), a u ovom istraživanju je učestalost iznosila visokih 81,48% što zbog same bolesti što zbog općenite incidencije anemije u starijih ljudi. Povišene vrijednosti uree i kreatinina sugeriraju na smanjenu funkciju bubrega kao posljedica širenja karcinoma u njegov parenhim.(33) U ispitanika su povišeni parametri kreatinina bili prisutni u 57,41% i uree u 19,75% uzorka. Ostala istraživanja prikazuju slične rezultate (33, 34) zbog čega je ustanovljena klinička praksa kontrolnih pregleda nakon operacije koji se sastoje od usporedbe nalaza slikovnih metoda i laboratorijskih nalaza.

Pojavnost postoperacijskih komplikacija se tijekom povijesti smanjila zahvaljujući aseptičkim uvjetima u operacijskim salama i antimikrobnoj terapiji.(34) Među ispitanicima najčešće komplikacije su bile posthemoragijska anemija (14,81%) i febrilitet (12,35%). Ostale komplikacije s incidencijom manjom od 5% su bile pneumotoraks, pleuralni izljev i infekcija rane. Uklanjanje navedenih komplikacija se sastojalo od primjene antibiotika, odgovarajuće njege rana i mirovanja pacijenata.

Laparoskopski pristup pokazuje brojne prednosti naprema otvorenom pristupu u operiranih ispitanika, a što potvrđuje i literatura. Manja invazivnost operacijskog zahvata omogućava veću pošteditnost i brži oporavak bolesnika. Smanjena incidencija krvarenja i perforacije crijeva također čine ovaj pristup sigurnijim.(34) Prosječno je bio kraći boravak u bolnici nakon operacije u ispitanika operiranih laparoskopskim pristupom i prema njihovim navodima, brže su se sveukupno oporavili od operacijskog zahvata.

6. Zaključak

Karcinom bubrega je zloćudna novotvorina bubrežnog parenhima i najsmrtonosnija maligna promjena urotrakta. Zahvaljujući razvijenim dijagnostičkim metodama većina bolesnika se otkriva u početnoj fazi bolesti bez razvoja ikakvih simptoma. Ukoliko se prezentira pacijent s hematurijom, lumbalnom boli ili poremećajima mokrenja potrebno je posumnjati na karcinom bubrega. Potrebno je napraviti krvne nalaze, obavezno provjeriti vrijednosti hemoglobina, uree i kreatinina, te obaviti kompjuteriziranu tomografiju kako bi se isključio karcinom bubrega kao diferencijalnu dijagnozu. Pronalazak složene ciste ultrazvukom je potrebno evidentirati u medicinsku dokumentaciju i kategorizirati ju u pripadajuću Bosniak kategoriju. Liječenje karcinoma bubrega je prvenstveno kirurško a ukoliko je nastupila diseminacija bolesti adjuvantna terapija, kemoterapija i radioterapija, se može koristiti uz kiruršku metodu. Nefrektomija, koja može biti radikalna i parcijalna, se smatra zlatnim standardom kirurškog liječenja karcinoma bubrega. Laporoskopski pristup u nefrektomiji ima brojne prednosti nad otvorenim pristupom i kad god je moguće bi trebao imati prednost. Postoperacijske komplikacije, poput febriliteta, infekcije i posthemoragijske anemije, se liječe antimikrobnom terapijom, krvnim pripravcima i odgovarajućom njegom kako bi se eliminirale i omogućile operiranim bolesnicima što uspješniji oporavak i ozdravljenje.

7. Sažetak

Uvod: Karcinom bubrega je zloćudna novotvorina epitelnih stanica kanalića bubrega i odlikuje se visokim mortalitetom i rastućom stopom učestalosti.

Svrha rada: Svrha ovog rada jest prikazati kliničke i terapijske značajke operiranih bolesnika s karcinomom bubrega u dvogodišnjem razdoblju. Naglasak je stavljen na kliničku sliku i kirurško liječenje pacijenata.

Ispitanici i metode: Provedena je retrospektivna evaluacija medicinske dokumentacije pacijenata s karcinomom bubrega operiranih u Kliničkom bolničkom centru Rijeka na Klinici za urologiju u razdoblju od 1.1.2021. do 31.12.2022. godine. Prikupljeni su i obrađeni sljedeći podaci pacijenata: dob, spol, vrsta operacije, koji bubreg je operiran, patohistološki tip tumora, veličina tumora, simptomi i znakovi prilikom postavljanja dijagnoze, laboratorijske vrijednosti hemoglobina, kreatinina i ureje, izvršenost slikovnih pretraga, prisutnost metastaza, postoperacijske komplikacije i njihovo liječenje.

Rezultati: Operirano je 162 bolesnika s dijagnozom karcinoma bubrega. Udio muškaraca je bio 64,20% a udio žena 35,80% u ukupnom uzorku. Prosječna starost je bila jednaka u oba spola i iznosila je 65 godina. Najveću pojavnost je imao svjetlostanični tip karcinoma. Većina bolesnika su imala asimptomatsku kliničku sliku. Osnovne metode dijagnostike karcinoma bubrega su ultrazvuk i kompjuterizirana tomografija. Najučestalije postoperacijske komplikacije su posthemoragijska anemija i febrilitet koje se liječe antimikrobnom terapijom.

Zaključak: Karcinom bubrega je najčešće asimptomatska bolest, mogući simptomi su hematurija i abdominalna bol. Liječenje je prvenstveno kirurško. Nefrektomija, koja može biti radikalna i parcijalna, se smatra zlatnim standardom kirurškog liječenja karcinoma bubrega.

Ključne riječi: karcinom bubrega, asimptomatska klinička slika, hematurija, nefrektomija

8. Summary

Introduction: Renal cell carcinoma is a malignant neoplasm of renal tubular epithelial cells and is characterized with high mortality and a growing incidence rate.

Purpose: the purpose of this paper is to present the clinical and therapeutic features of operated patients with kidney cancer in two years period. Emphasis is placed on the clinical condition and surgical treatment of patients.

Subjects and methods: A retrospective evaluation of the medical records of patients with kidney cancer operated in the Clinical Hospital Center Rijeka at the Department of Urology in the period from January 1st 2021 until December 31st 2022 was carried out. The following patient data was collected and processed: age, gender, type of operation, which kidney was operated on, pathohistological type of tumor, tumor size, symptoms and signs at the time of diagnosis, laboratory values of hemoglobin, creatinine and urea, performed imaging tests, presence of metastases, postoperative complications and their treatment.

Results: There were 162 operated patients who were diagnosed with kidney cancer. The share of men was 64,20% and the share of women 35,80% in the total sample. The average age was the same in both sexes and was 65 years. The clear cell kidney carcinoma had the highest incidence. Most patients had an asymptomatic clinical condition. The basic diagnostic methods for kidney cancer are ultrasound and computed tomography. The most frequent postoperative complications are posthemorrhagic anemia and febrility, which are treated with antimicrobial therapy.

Conclusion: Kidney cancer is most often an asymptomatic disease, possible symptoms are hematuria and abdominal pain. Treatment is primarily surgical. Nephrectomy, which can be radical or partial, is considered the gold standard of surgical treatment of kidney cancer.

Key words: Kidney cancer, asymptomatic clinical condition, hematuria, nephrectomy

9. Literatura

1. Fučkar Ž, Španjol J i sur. Urologija I i II, Medicinski fakultet u Rijeci, 2013.
2. Blute ML, Chang SL. Renal Cancer: Old and New Paradigms, An Issue of Urologic Clinics, 1. izdanje, Elsevier, 2023.
3. Šitum M, Gotovac J i sur. Urologija, 2. izdanje, Medicinska naklada, 2011.
4. Damjanov I, Seiwerth S, Jukić S, Nola M. Patologija, peto izdanje, Medicinska naklada, 2018.
5. Ananthakrishnan L, Kapur P, Leyendecker JR. The spectrum of renal cell carcinoma in adults. *Abdom Radiol (NY)*. 2016;41:1052-65.
6. Sun M, Choueiri TK. Recurrence in renal cell carcinoma: the work is not done. *Nat Rev Urol* 2016;13:246-247.
7. Williamson SR, Cheng L. Clear cell renal cell tumors: Not all that is "clear" is cancer. *Urol Oncol* 2016;34:292.e17-22.
8. Kimryn Rathmell W, Godley PA, Rini BI. Renal cell carcinoma *Curr Opin Oncol* 2005;17:261-7.
9. Patard JJ, Leray E, Rodriguez A i sur. Correlation between Symptom Graduation, Tumor Characteristics and Survival in Renal Cell Carcinoma *Eur Urol* 2003;44:226-32.
10. Akhtar M, Al-Bozom IA, Al Hussain T. Papillary Renal Cell Carcinoma (PRCC): An Update. *Adv Anat Pathol* 2019;26:124-132
11. Mendhiratta N, Muraki P, Sisk Jr AE, Shuch B. Papillary renal cell carcinoma: Review. *Urol Oncol* 2021;39:327-337.
12. Garje R, Elhag D i sur. Comprehensive review of chromophobe renal cell carcinoma. *Crit Rev Oncol Hematol* 2021:160.
13. Cabanillas G, Montoya-Cerrillo D i sur. Collecting duct carcinoma of the kidney: diagnosis and implications for management. *Urol Oncol* 2022;40:525-536.
14. Moch H. Cystic Renal Tumors: New Entities and Novel Concepts. *Adv Anat Pathol* 2010;17:209-14.
15. Lucocq J, Pillai S i sur. Complex renal cysts (Bosniak \geq IIF): interobserver agreement, progression and malignancy rates. *Eur Radiol* 2021;31:901-908.
16. Ren K, Gou X, Cystic nephroma: A bosniak III benign tumor in the kidney. *Asian J Urol* 2021;8:243-245.
17. Janotha BL. Symptomatic presentation of renal cell carcinoma in a young adult. *Nurse Pract* 2009;34:9-11.

18. Marshall FF. The Behavior of Renal Cell Carcinoma: Sex, Lies and Tumor Size. *J Urol* 2008;179:1657.
19. Omrčen T, Boraska Jelavić T, Šitum M i sur. Smjernice za dijagnosticiranje, liječenje i praćenje bolesnika s rakom bubrega. *Liječ Vjesn* 2019;141:336-342.
20. Kimryn Rathmell W, Godley PA. Renal cell carcinoma. *Curr Opin Oncol* 2004;16:247-52.
21. Hofbauer SL, De Martino M i sur. Associations Between Presenting Symptoms, Clinicopathological Parameters, and Prognosis in a Contemporary Series of Patients With Renal Cell Carcinoma. *Korean J Urol* 2014;55:505-10.
22. Nicolau C, Antunes N i sur. Imaging Characterization of Renal Masses. *Medicina(Kaunas)* 2021;57:51.
23. Zagoria RJ, Dyer RB. The small renal mass: detection, characterization and management. *Abdom Imaging* 1998;23:256-65.
24. Chung JS, Son NH i sur. Overall survival and renal function after partial and radical nephrectomy among older patients with localised renal cell carcinoma: A propensity-matched multicentre study. *Eur J Cancer* 2015;51:489-497.
25. Keegan KA, Schupp CW i sur. Histopathology of Surgically Treated Renal Cell Carcinoma: Survival Differences by Subtype and Stage. *J Urol* 2012;188:391-7.
26. Cheaib JG, Patel HD i sur. Stage-specific conditional survival in renal cell carcinoma after nephrectomy. *Urol Oncol* 2020;38:6.e1-6.e7.
27. Lohse CM, Gupta S, Cheville JC. Outcome prediction for patients with renal cell carcinoma. *Semin Diagn Pathol* 2015;32:172-83.
28. Milostić K, Saratlija Novaković Ž. Tumori bubrega. *Medicus* 2015;25:33-38.
29. Dey S, Noyes SL, Uddin G, Lane BR. Palpable Abdominal Mass is a Renal Oncocytoma: Not All Large Renal Masses are Malignant. *Case Rep Urol* 2019.
30. Stojanović N, Ignjatovic I i sur. Giant renal oncocytoma. *Vojnosanit Pregl* 2013;70:68-71.
31. Wasserman M, Sobel D, Pareek G. Choice of Surgical Options in Kidney Cancer and Surgical Complications. *Semin Nephrol* 2020;40:42-48.
32. Vermassen T, De Meulenaere A i sur. Therapeutic approaches in clear cell and non-clear cell renal cell carcinoma. *Acta Clin Belg* 2017;72:12-18.
33. Kim SP, Leibovich BC i sur. The relationship of postoperative complications with in-hospital outcomes and costs after renal surgery for kidney cancer. *BJU Int* 2013;111:580-588.

34. Tan HJ, Hafez KS i sur. Postoperative Complications and Long-Term Survival Among Patients Treated Surgically for Renal Cell Carcinoma- J Urol 2012;187:60-67

10. Životopis

Leonarda Skoko rođena je 27. studenog 1998. godine u Puli. Osnovnu školu "Kaštanjer" završava u Puli nakon koje upisuje Gimnaziju Pula, opći smjer. Završetkom svoga srednjoškolskog obrazovanja, s odličnim uspjehom, upisuje Prirodoslovno-matematički fakultet Sveučilišta u Zagrebu. Nakon završene prve akademske godine ispisuje se i prebacuje na Medicinski fakultet Sveučilišta u Rijeci 2018. godine, na studij Medicine. Sudjelovala je u brojnim radionicama i predavanjima tijekom studiranja te volontirala na više odjela u Općoj bolnici Pula tijekom kliničkih godina studija. Sve studentske obveze je ispunila redovno i diplomirala 2024. godine na Integriranom preddiplomskom i diplomskom sveučilišnom studiju Medicine.