

Čvor na vratu - diferencijalna dijagnoza

Novoselac, Patricia

Master's thesis / Diplomski rad

2024

Degree Grantor / Ustanova koja je dodijelila akademski / stručni stupanj: **University of Rijeka, Faculty of Medicine / Sveučilište u Rijeci, Medicinski fakultet**

Permanent link / Trajna poveznica: <https://um.nsk.hr/um:nbn:hr:184:586865>

Rights / Prava: [In copyright](#)/[Zaštićeno autorskim pravom.](#)

Download date / Datum preuzimanja: **2024-07-17**



Repository / Repozitorij:

[Repository of the University of Rijeka, Faculty of Medicine - FMRI Repository](#)



SVEUČILIŠTE U RIJECI

MEDICINSKI FAKULTET

SVEUČILIŠNI INTEGRIRANI PRIJEDIPLOMSKI I DIPLOMSKI

STUDIJ MEDICINA

Patricia Novoselac

ČVOR NA VRATU – DIFERENCIJALNA DIJAGNOZA

Diplomski rad

Rijeka, 2024.

SVEUČILIŠTE U RIJECI

MEDICINSKI FAKULTET

SVEUČILIŠNI INTEGRIRANI PRIJEDIPLOMSKI I DIPLOMSKI

STUDIJ MEDICINA

Patricia Novoselac

ČVOR NA VRATU – DIFERENCIJALNA DIJAGNOZA

Diplomski rad

Rijeka, 2024.

Mentor rada: prof. dr.sc. Margita Belušić, dr.med.

Diplomski rad ocjenjen je dana 26.6.2024. u/na Medicinskom fakultetu Sveučilišta u

Rijeci pred povjerenstvom u sastavu:

1. prof.dr.sc. Robert Cerović, dr.med.

2. prof.dr.sc. Tamara Braut, dr.med

3. prof.dr.sc. Gordana Zamolo, dr.med.

Rad sadrži 49 stranica, 2 slike, 19 tablica, 62 literaturna navoda.

ZAHVALA

Zahvaljujem se mentorici prof.dr.sc. Margiti Belušić, dr.med. na vodstvu i podršci tijekom izrade ovog rada. Iznimno sam zahvalna na svim idejama i konstruktivnim savjetima koji su mi pomogli u uspješnoj izradi ovog diplomskog rada.

Posebno sam zahvalna svojoj obitelji, koja mi je bila oslonac i podrška tijekom cijelog studija.

Veliko hvala mojim prijateljima, koje sam stekla tijekom studija, koji su ovo razdoblje posebno obilježili i učinili ga nezaboravnim.

SADRŽAJ

1. UVOD	1
1.1. Ciste vrata.....	1
1.2. Čvorovi štitnjače.....	3
1.3. Cervikalna limfadenopatija	5
1.4. Bolesti žlijezda slinovnica.....	9
1.5. Lipomi	11
1.6. Ostalo	11
1.7. Dijagnostika čvora na vratu	12
2. CILJEVI ISTRAŽIVANJA	16
3. ISPITANICI I POSTUPCI	16
3.1. Ispitanici	16
3.2. Postupci	16
4. REZULTATI	18
5. RASPRAVA	29
6. ZAKLJUČCI	34
7. SAŽETAK	35
8. SUMMARY	36
9. LITERATURA	37
10. ŽIVOTOPIS	49

POPIS SKRAĆENICA I AKRONIMA

ICD-11 – International Classification of Diseases 11th Revision, Međunarodna

klasifikacija bolesti, 11. revizija

MR – magnetska rezonanca

cm - centimetar

ATA – American thyroid association, Američko udruženje za štitnjaču

TSH – tireostimulirajući hormon

mm - milimetar

AHNS – American head and neck society, Američka zajednica za glavu i vrat

MSCT – multislice computed tomography, višeslojna kompjutorizirana tomografija

CT – computed tomography, kompjutorizirana tomografija

FNA – fine needle aspiration, aspiracijska citološka punckija

KBC – Klinički bolnički centar

IBIS – Integrirani bolnički informacijski sustav

PHD – patohistološka dijagnoza

UZV – ultrazvuk

PCC – planocelularni karcinom

AAO-HNS – American association of otorhinolaryngology and head and neck surgery,

Američko udruženje za otorinolaringologiju i kirurgiju glave i vrata

HPV – humani papiloma virus

SAD – Sjedinjene Američke Države

M – muškarci

Ž – žene

M – males, muškarci

F – females, žene

1. UVOD

Čvor na vratu može se definirati kao svako oteknuće ili uvećanje struktura smještenih između donjeg ruba mandibule i klavikule. (1) U svakodnevnoj kliničkoj praksi uvećani čvor na vratu relativno je čest nalaz te se može pronaći u pacijenata svih dobnih skupina. Etiologija uvećanog čvora na vratu je raznolika, što predstavlja dijagnostički izazov. Od velike važnosti je na vrijeme dokazati radi li se o širenju maligne bolesti kao uzroka uvećanja čvora, kako bi se što prije započelo liječenje.(2) Nadovezujući se na liječenje, ono naravno ovisi o etiologiji te se optimalna metoda liječenja utvrđuje nakon cjelovitog i individualiziranog pristupa bolesniku.

Važnost ove teme leži u velikoj učestalosti pojave uvećanog čvora na vratu te u mogućoj prisutnosti vrlo ozbiljne bolesti čija simptomatologija uključuje uvećanje čvora na vratu.

Diferencijalno dijagnostički čvor na vratu može biti: cista vrata, čvor na štitnjači, uvećani limfni čvor, uvećana parotidna žlijezda ili čvor u istoj, lipom itd.

1.1. Ciste vrata

Prema ICD-11 klasifikaciji, ciste vrata, definirane su kao strukturne razvojne anomalije.

(3) S obzirom na lokalizaciju ciste vrata mogu biti lateralne i medijalne.

Lateralne ciste vrata su branhiogene ciste i cervikalne ciste timusa. Branhiogene ciste nastaju uslijed poremećaja tijekom branhiogenog razvoja, najčešći tip cista proizlazi iz drugog rascjepa. (4,5) U bolesnika se ove ciste prezentiraju kao bezbolni, jasno ograničeni čvorovi na vratu, a lokalizirani su duž prednjeg ruba sternokleidomastoidnog

mišića.(5) Nerijetko dođe do infekcije same ciste ili se čvor na vratu pojavi neposredno nakon preboljene respiratorne infekcije.(5,6) Liječenje se sastoji od potpune ekscizije te ako je potrebno uvodi se i antibiotska terapija, dok stopa ponovne pojave ciste iznosi 2.7%. (4,5)

Medijalne ciste vrata su ciste duktusa tireoglosusa i dermoidne ciste. Najčešća među njima je cista duktusa tireoglosusa sa prevalencijom od 7% u odrasloj populaciji. (7) Klinička slika uključuje pojavu bezbolnog, dobro ograničenog čvora u središnjoj liniji na vratu, najčešće u razini hioidne kosti. (5). Uz specifičnu kliničku sliku i anamnestičke podatke, tijekom dijagnostičke obrade učine se ultrazvuk i citopunkcija, a ako je potrebno može se učiniti i MR. (5) Liječenje i ove vrste ciste je kirurško, naime učini se „Sistrunkova operacija“ nakon koje je stopa recidiva značajno smanjena. (5,7) „Sistrunkova operacija“ uključuje resekciju cijelog tireoglosalnog duktusa zajedno sa cistom te resekciju 1 do 2 cm središnjeg dijela hioidne kosti. (8) **Dermodine ciste** glave i vrata čine 7% svih dermodinih cisti te ih se većina dijagnosticira do 5. godine života. (9) Histološki su građene od pločastog epitela sa adneksima te mogu biti cistične, solidne i sadržavati keratinizirani sadržaj.(9,10) Klinički se radi o spororastućim, pokretnim i bezbolnim čvorovima u središnjoj liniji vrata.(9) Dijagnoza se postavlja temeljem kliničke slike, fizikalnog pregleda te ultrazvučnog pregleda, većinom druge radiološke slikovne metode nisu potrebne.(9) Operativni zahvat je odabrani način liječenja, najčešće se provodi „Sistrunkova operacija“. (8,9)

1.2. Čvorovi štitnjače

Prema Američkom udruženju za štitnjaču (ATA), čvorovi u štitnjači definirani su kao posljedica abnormalnog rasta stanica štitnjače. (11) Velika većina tih čvorova je benigna, ali mali dio, točnije u 10-15% slučajeva su maligni. (2) Etiologija čvorova u štitnjači je raznovrsna, brojni poremećaji štitnjače mogu dovesti do pojave čvorova. Neki od poznatih rizičnih faktora su životna dob, ženski spol, ionizirajuće zračenje, pušenje, pretilost, metabolički sindrom, konzumacija alkohola itd. (11) Budući da je etiologija raznolika, važno je utvrditi jesu li čvorovi benigni ili maligni. (12) Benigni čvorovi mogu se pronaći u bolesnika s multinodularnom gušom te u oboljelih od Hashimotova tireoiditisa. (13) Benigni tumori npr. adenomi, ciste štitnjače koje mogu biti koloidne, jednostavne i hemoragične također se prezentiraju pojavom čvora u štitnjači. (13) Maligni čvorovi podrazumijevaju karcinome štitnjače, a to su papilarni, medularni, folikularni te anaplastični karcinom. (13) Važno je navesti metastaze u štitnjači koje najčešće potječu od karcinoma dojke, pluća, bubrega te iz karcinoma glave i vrata. (13) Čvorovi u štitnjači mogu biti slučajni nalaz u bolesnika tijekom dijagnostičke obrade radi nekog drugog uzroka ili bolesnik sam primijeti najčešće bezbolni čvor u štitnjači. (14) Tijekom obrade bolesnika važno je utvrditi veličinu čvora, konzistenciju, pokretljivost s obzirom na okolne strukture te obratiti pozornost na pokretljivost glasnica i moguću prisutnu cervikalnu limfadenopatiju. (14) U slučaju cervikalne limfadenopatije (limfni čvor veći od 1 cm) i paralize glasnica radi se o stopostotnoj pozitivnoj prediktivnoj vrijednosti za malignitet štitnjače. (9) Osim fizikalnog pregleda učine se laboratorijske pretrage te ultrazvuk štitnjače. U inicijalnoj obradi od veće je važnosti razina TSH. Normalan ili visoki TSH češće upućuje na maligni čvor, dok niske razine TSH češće

upućuju na benigni čvor u štitnjači. (9) Stoga se TSH smatra prediktorom za pojavu maligniteta štitnjače. (14,15) Od slikovnih metoda, gotovo rutinski se koristi ultrazvuk, budući se dosta bolesnika prezentira s nepalpabilnim čvorom u štitnjači, a ultrazvuk ima sposobnost detekcije čvora koji mjeri u promjeru samo 2mm. (14,15) Ultrazvukom se utvrđuju točne dimenzije čvora, struktura te promjene u parenhimu.(14,15)

Osim razine TSH, određene ultrazvučne karakteristike pokazale su prediktivnu vrijednost za malignitet. (15). Ultrazvučna obilježja koja se povezuju sa višim rizikom za razvoj maligniteta su: hipoehogenost, mikrokalifikati, treperenje na B-flow prikazu, centralna vaskularizacija, nepravilni rubovi, nepotpuni halo, visina čvora veća od širine čvora te dokumentirano povećanje čvora. (15) Osim toga nalaz ultrazvuka uz druga klinička obilježja koristi se pri odabiru čvora za postupak aspiracije tankom iglom, koja se smatra zlatnim standardom u procjeni čvora u štitnjači. (14, 15, 16) Druge slikovne metode u obradi čvora štitnjače se rijetko koriste u početnoj obradi bolesnika, svoju svrhu pronalaze u slučajevima kada se sumnja lokalno invazivnu bolest ili prisutnost sekundarizama. (15)

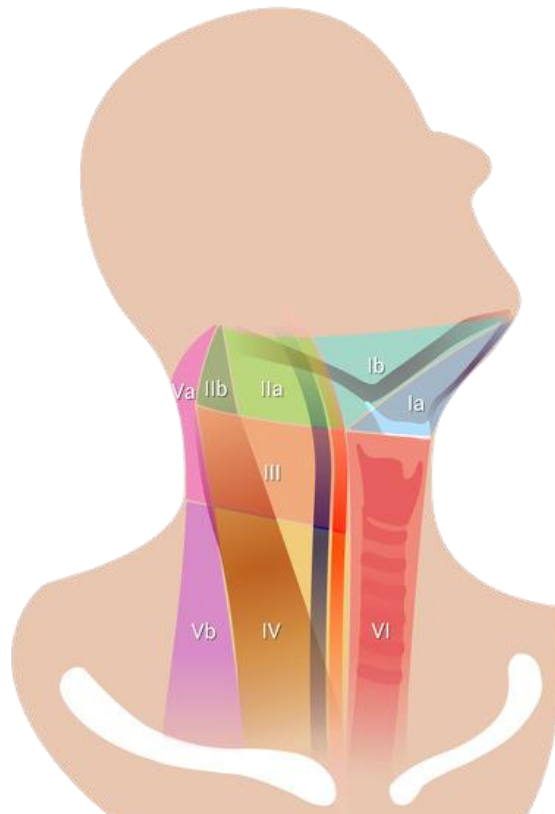
Modalitet liječenja ovisi o karakteristikama lezije, razini serumskog TSH, ultrazvučnim karakteristikama te o rezultatima citološke analize. (16) Ovisno o prethodno navedenim karakteristikama, bolesnika je moguće samo periodično pratiti (najčešće uključuje ultrazvuk štitnjače i laboratorijske pretrage), uvesti farmakoterapiju, terapiju radioaktivnim jodom te naposljetku provesti kirurško liječenje. (15)

1.3. Cervikalna limfadenopatija

Limfadenopatija podrazumijeva limfne čvorove promjenjene veličine i konzistencije. (18)

Govoreći o cervikalnim limfnim čvorovima, onaj koji je veći od 1cm u promjeru smatra se uvećanim limfnim čvorom. Iako su limfni čvorovi prisutni po cijelome tijelu u 55% slučajeva su povećani upravo limfni čvorovi glave i vrata. (18) Učestalost cervikalne limfadenopatije u odrasloj populaciji značajno je manja nego u pedijatrijskoj populaciji.

Općenito postoji mnogo podjela limfadenopatija, ali kada se radi o lokaliziranoj važno je utvrditi je li ona akutna ili kronična te je li benigna ili maligna. Iako cervikalna limfadenopatija podrazumijeva usko područje pojave uvećanog limfnog čvora, ipak potrebna je preciznija lokalizacija. Na prijedlog AHNS počela se primjenjivati podjela vrata u 5 regija i njihove podregije. (19). Prethodno spomenute regije su: regija I sa submentalnim i submandibularnim limfnim čvorovima, regija II sadrži gornje jugularne,



SLIKA 1. PRIKAZ 6 REGIJA VRATA. PREUZETO SA:
<https://radiopaedia.org/articles/lymph-node-levels-of-the-neck>

regija III srednje jugularne, regija IV donje jugularne, a regija V limfne čvorove stražnjeg vratnog trokuta. (5,19) U sklopu patologije štitnjače spominje se regija VI, u kojoj se nalaze pretrahealni, paratrahealni, prekrikoidni i pretiroidalni limfni čvorovi. (19)

Većina uvećanih limfnih čvorova je benigna, neke nespecifične etiologije. (20). Najčešće su to infekcije samoograničavajućeg tijeka, ali poneke infekcije poput mononukleoze, bolesti mačjeg ogreba, citomegalovirusne infekcije, toksoplazmoze mogu imati nešto duži tijek. (22,23) Prethodno nabrojane infekcije najčešće se prezentiraju bilateralnom cervikalnom limfadenopatijom, uz ostale simptome poput općih infektivnih simptoma, grlobolje, hepatosplenomegalija itd. (22,23) Specifični uzrok cervikalne limfadenopatije je tuberkulozni limfadenitis, kao oblik ekstrapulmonalne tuberkuloze. Ekstrapulmonalna tuberkuloza čini 15%-20% svih slučajeva tuberkuloze. (24) Bolesnici se većinom prezentiraju sa obostranom cervikalnom limfadenopatijom. (24) Uvećani limfni čvorovi u početku su bezbolni i tvrde konzistencije, ali s napredovanjem bolesti mogu prijeći u fluktuirajuće abscese. (22) Liječenje je farmakološko, primjenom antituberkulotika. (22) Osim infekcija, uzrokom benigne limfadenopatije mogu biti i autoimune bolesti, različiti rijetki uzroci te i jatrogeni uzroci. (21,23)

Ono što je rjeđi, ali više zabrinjavajuć nalaz je maligna limfadenopatija. Maligna limfadenopatija može biti primarna ili sekundarna. Primarne su uzrokovane limfoproliferativnim bolestima, od kojih su najčešće Hodgkinovi i Non-Hodgkinovi limfomi, rijede se radi o akutnim i kroničnim leukemijama. (25) Hodgkinov limfom je B-stanični limfom. Najučestaliji oblik Hodgkinove bolesti je nodularna skleroza. (26,27) Bolesnici se najčešće prezentiraju sa bezbolnom, jednostranom limfadenopatijom te se limfni čvorovi opisuju kako su različitih veličina i gumaste konzistencije. (26,28) S druge

strane, Non-Hodgkinov limfom obuhvaća B- stanične i T-stanične neoplazme, a u kliničkoj slici prevladava također bezbolna limfadenopatija te su češće zahvaćene i druge regije limfnih čvorova osim cervikalne. (27)

Sekundarna maligna cervikalna limfadenopatija pronalazi se najčešće u bolesnika oboljelih od karcinoma gornjeg dijela probavnog i dišnog sustava. (28,29) Najčešća primarna sijela su posterolateralni rub jezika i dno usne šupljine, a nakon njih slijede nazofarinks, nepčana tonzila, laringealna površina epiglotisa i hipofarinks, uključujući i piriformne sinuse. (29) Značajno je napomenuti kako lokalizacija metastaza u limfnim čvorovima može ukazivati na mjesto primarnog sijela karcinoma pa tako primjerice karcinomi usne šupljine najčešće metastaziraju u submandibularne, gornje i srednje jugularne limfne čvorove (regije I-III). (30)

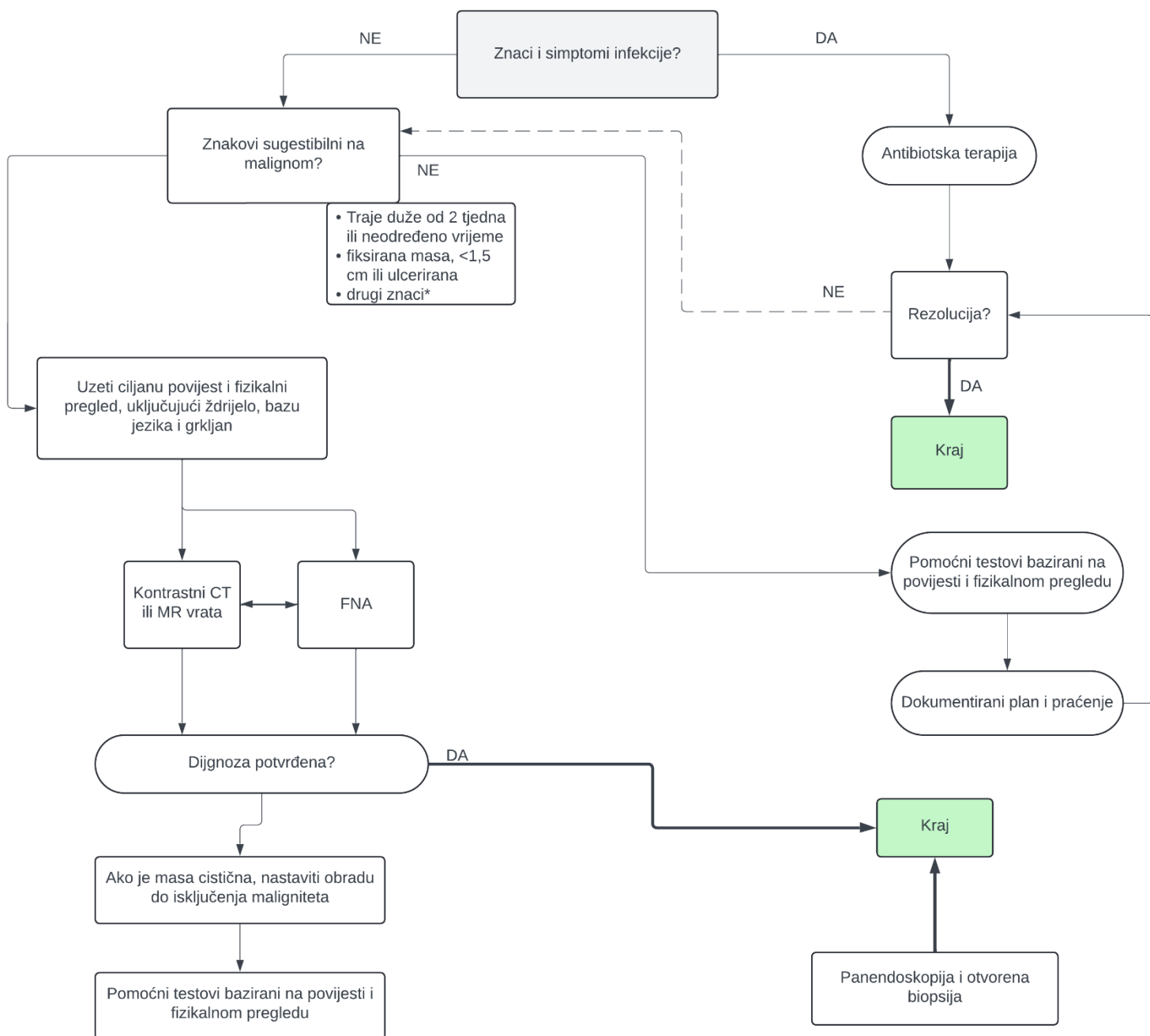
Određene karakteristike limfnih čvorova mogu olakšati razlikovati benignu od maligne limfadenopatije. Pa tako limfni čvorovi koji su tvrde konzistencije, fiksirani za podlogu te se opisuju kao spororastući se češće povezuju sa malignim oboljenjima. (29) Dok čvorovi meke konzistencije, bolni i pomični s obzirom na podlogu su najčešće infektivne etiologije. (29)

Obrada pacijenta sa cervikalnom limfadenopatijom uključuje uz anamnezu i fizikalni pregled i laboratorijske pretrage, ultrazvuk vrata, aspiracijsku citološku punkciju, biopsiju ili eskirpaciju čvora, imunofenotipizaciju te citogenetsku i molekularnu analizu. (25,31) Pojednostavljeni prethodno opisan algoritam obrade pacijenta može se vidjeti na slici 2.

Na temelju detaljno provedene dijagnostičke obrade odabire se najpogodniji način liječenja.

SLIKA 2. POJEDNOSTAVLJENI KLINIČKI ALGORITAM DIJAGNOSTIČKE OBRADE UVEĆANJA LIMFNOG ČVORA U

ODRASLIH



1.4. Bolesti žlijezda slinovnica

Bolesti žlijezda slinovnica mogu se podijeliti na upalne bolesti te na benigne i maligne novotvorine. Većina ovih bolesti klinički se manifestira uvećanjem žlijezde te pojavom čvora na vratu.

Sialoadenitis upalna je bolest žlijezde slinovnice, koja može biti akutnog ili kroničnog tijeka. (5,32) Infekcije su najčešće bakterijske etiologije, ali mogu biti i virusne.(5, 32) Put infekcije je najčešće retrogradni, kontaminacijom iz usne šupljine.(32) Predisponirajući faktori za razvoj sialoadenitisa su šećerna bolest, hipotireoidizam, zatajivanje bubrega te Sjörgenov sindrom. (32) Klinička slika uključuje bolnost i osjetljivost uvećane žlijezde te topla i eritematozna koža povrh žlijezde. (5,32) U laboratorijskim pretragama često se bilježi leukocitoza sa neutrofilijom, kao posljedica infekcije bakterijom.(32) Liječenje se sastoji od antimikrobne terapije, provođenja oralne higijene te upotreba sialogoga, u rijetkim slučajevima je potreban kirurški pristup liječenju.(5,32)

Sialolitijaza je najčešći uzrok upale u žlijezdama slinovnicama, a karakterizira ju stvaranje kalcificiranog kamenca - sijalolita. (5,32) U 85% slučajeva zahvaća submandibularnu slinovnicu, parotidu u 10% slučajeva, a u preostalih 5% slučajeva zahvaćena je sublingvalna žlijezda slinovnica. (5) Klinički se bolest manifestira oticanjem i bolnošću žlijezde slinovnice, osobito za vrijeme obroka ili nakon obroka. (5,32) Ponekad je moguće bimanualnom palpacijom i palpirati sijalolit te se na temelju toga i radioloških pretraga (ortopantomogram, MSCT) postavlja dijagnoza. (5,32) Liječenje je u većini slučajeva konzervativno, uključuje obilnu hidraciju, masiranje

žlijezde i uporabu sijalogoga. (5) Ako prethodno navedeno nije uspješno, liječenje je većinom kirurško. (5)

Općenito, neoplazme žlijezda slinovnica su rijetke ali većina ih se pojavljuje u parotidnoj žlijezdi te je 80% tih neoplazmi benigno. (33) Prema Svjetskoj zdravstvenoj organizaciji danas je poznato 18 benignih novotvorina žlijezda slinovnica. Dok su 2 najčešća pleomorfni adenom i Warthinov tumor.(5,33) Klinički se prezentiraju kao spororastuće, bezbolne mase.(33) Zlatni standard za dijagnostiku je aspiracijska citopunkcija i citološka analiza.(33) Terapija benignih neoplazmi parotide je kirurška, te opsežnost samog zahvata ovisi o veličini, lokalizaciji i histologiji tumora. (33)

Maligne novotvorine žlijezda slinovnica čine 3%-5% svih tumora glave i vrata, ali većina ih zahvaća parotidnu žlijezdu. (5,34) Brojni su maligniteti žlijezda slinovnica, ali oni koji su najučestaliji su mukoepidermoidni karcinom, adenoidni cistični karcinom te adenokarcinom.(34) Klinička slika može biti raznolika, od asimptomatskog bolesnika pa do bolesnika sa izraženom, uvećanom pa čak i bolnom parotidnom žlijezdom uz paralizu ličnog živca. (5,34) Tokom dijagnostičke obrade učine se ultrazvuk i citopunkcija s citološkom analizom, u ponekim slučajevima obradu je potrebno nadopuniti drugim slikovnim pretragama poput CT-a ili MR-a. (34) Liječenje je većinom kirurško, naravno ako se radi o resektabilnim tumorima, sa ili bez adjuvante radioterapije. (5,34)

1.5. Lipomi

Lipomi su benigne inkapsulirane novotvorine masnog tkiva najčešće smještene u potkožnom tkivu. (35,36) Ponekad mogu biti prisutne komponente drugih tkiva, najčešće se radi o vezivnom tkivu. (36) Mogu se pojaviti bilo gdje na tijelu, ali najčešće lokalizacije su vrat, ramena i leđa. Iako se mogu zamijetiti u bolesnika bilo koje dobne skupine, ipak su nešto češći između 40. i 60. godine života. (35) Većinom se pojavljuju kao solitarni tumori, ali u manjem broju slučajeva može se raditi o lipomatozi. (35, 36) Primjerice, Madelungova bolest koja se klinički manifestira simetričnom pojavom multiplih lipoma na vratu, ramenima i gornjim ekstremitetima. (35)

Klinička slika uključuje bezbolne, okrugle čvorove, pokretne s obzirom na podlogu. Osim toga opisuje se njihova karakteristična mekana, tjestasta konzistencija. (35) Na temelju ovog kliničkog nalaza, u većini slučajeva, može se već postaviti dijagnoza. Kirurška ekscizija, najčešći je način liječenja. (35) Danas su poznate i ne-kirurške metode liječenja, kao što su injekcije steroida i liposukcija. (35)

1.6. Ostalo

Od ostalih etiologija čvora na vratu, pojavljuju se **epidermoidne ciste**. Epidermoidne ciste su benigne tvorbe, koji nastaju uslijed začepjenja izvodnih kanala lojnih žlijezda te posljedičnog nakupljanja keratinoznog sadržaja. (37) Opisuju se kao bezbolne okruglaste tvorbe sa često vidljivim punktumom, smještene u koži ili potkožju te pokretne s obzirom na podlogu. (37) Liječenje se provodi kada je cista simptomatska, a ako dođe do infekcije prvo nju treba sanirati zatim pristupiti kirurškom liječenju. (37)

Nadalje, autoimune bolesti mogu biti uzrokom pojave čvora na vratu. Primjerice **sarkoidoza**, koja se prezentira pojavom granuloma koji osim pluća mogu biti lokalizirani i drugdje u tijelu. (38) 10-15% bolesnika sa sarkoidozom prezentira se granulomima u području glave i vrata kada se najčešće radi o čvoru na vratu. (38) Opisano je i nešto manje slučajeva sarkoidoze u parotidnoj i submandibularnim žlijezdama. (38)

Vaskularne anomalije se mogu klinički prezentirati pojavom tvorbe na vratu.

Limfangiomi na vratu najčešće su smješteni u stražnjem trokutu te se radi o mekim, spužvastim i fluktuirajućim masama. (39) Slično tome, hemangiomi se također mogu opaziti ali su oni nešto češće lokalizirani na licu nego na vratu. (39) Opisuju se kao mase plavo do ljubičaste boje. (39) Ako je potrebno liječenje, ovih vaskularnih anomalija, ono je najčešće kirurško. (39)

U malom broju slučajeva **trauma** može biti uzrokom pojave čvora na vratu, najčešće kada dođe do ozljede krvožilja, živaca ili mišića. (39) Primjerice neuromi se javljaju najčešće nakon radikalne disekcije vrata. (39) Osim neuroma, opisuju se akutni hematomi i pseudoaneurizme. (39)

1.7. Dijagnostika čvora na vratu

Incijalni dijagnostički postupak obuhvaća: anamnezu i fizikalni pregled, ultrazvučni pregled (ponekad uz druge radiološke pretrage), laboratorijske pretrage te su nastavku obrade može učiniti aspiracijska citološka punkcija ili ekstirpacija. (40)

Detaljno uzeta anamneza i učinjen fizikalni pregled svakako su temelj dijagnostičke obrade pacijenta. Obilježja na koja treba obratiti pozornost su dob pacijenta, lokalizacija

čvora, brzina nastanka, bolnost, konzistencija i pomičnost.(40) Uz prethodno navedeno, svakako je važno provjeriti prisutnost priležećih simptoma te prethodnih bolesti. (40)

Ultrazvučna dijagnostika inicijalna je slikovna metoda za dijagnostiku čvora na vratu. Zbog svoje neinvazivnosti koristi se i u djece i u odraslih te se uvelike koristi pri selekciji pacijenata za FNA.(15,40) Izrazita korisnost ultrazvučne dijagnostike je u procjeni uvećanog limfnog čvora jer benigni, kao i maligni limfni čvorovi obično imaju karakterističan ehografski prikaz. Benigni čvorovi se opisuju kao duguljasti, jasno ograničeni, hipoehogeni sa tipičnom centralnom hiperehogenom zonom koja odgovara području hilusa, a karakteristična je za reaktivne hiperplazije. (41) Maligni promijenjeni čvorovi neće nikada imati ove karakteristike. Maligni čvorovi obično su okruglasti, hiperehogeni i bez hilusa.(41) Problem ultrazvučne dijagnostike je što dio metastatski promijenjenih čvorova može izgledom imitirati benigne promjene čvora i tako davati lažno negativan nalaz. U takvim slučajevima naglašava se važnost ultrazvukom vođene ciljane citološke punkcije presudne za donošenje konačne dijagnoze. (25)

Aspiracijska citološka punkcija (*engl. fine needle aspiration - FNA*) čvora na vratu spada u minimalno invazivne dijagnostičke postupke, a u većini slučajeva može dati i konačnu dijagnozu ili bar suziti diferencijalnu dijagnozu.(42) FNA metoda primjenjuje se u dijagnostičkoj obradi raznih bolesti, ali u smislu obrade čvora na vratu može se učiniti citologija štitnjače, limfnih čvorova, žlijezda slinovnica te raznih kožnih i potkožnih tvorbi. Nalaz citološke analize izrazito je važan jer primjerice nadalje određuje smjer liječenja i vođenja bolesnika, određuje rizik od razvoja maligniteta itd.(42) Izvrstan primjer za

prethodno navedeno je Milanska klasifikacija citologije žlijezda slinovnica. (prikazana u Tablici 1.)

Nalaz malignih stanica citološkom punkcijom siguran je znak maligne bolesti. Korisnost citološke punkcije je što u velikom postotku slučajeva može isključiti potrebu za histološkom dijagnostikom ili u suprotnom usmjeriti na daljnju dijagnostičku obradu. (42) Problem nastaje kod onog dijela pacijenata kod kojih postoji maligna bolest, a rezultat citološke punkcije je negativan. Takav propust moguć je i kod biopsije iglom, stoga se kao najsigurnija metoda izdvaja ekstirpacija odnosno vađenje čvora nakon koje se na histološkim rezovima sa sigurnošću može utvrditi dijagnoza. (43) Histološka dijagnoza smatra se zlatnim standardom u analizi povećanih limfnih čvorova, osobito ako se radi o primarnim lezijama čvora (benignim ili malignim) (43).

TABLICA 1. MILANSKA KLASIFIKACIJA CITOLOGIJE ŽLIJEZDA SLINOVNICA

DIJAGNOSTIČKA KATEGORIJA	RISK OF MALIGNANCY (ROM)	POSTUPAK
I. nedijagnostički uzorak	25%	Klinički i radiološki korelirati ili prema procjeni FNA
II. Ne-neoplastična promjena	10%	Klinički i radiološki korelirati, po potrebi ponoviti FNA
III. Atipija neodređenog značenja	20%	Ponoviti FNA (3-4 mj) ili kirurško liječenje u slučaju suspektnog radiološkog nalaza
IV.a Benigna neoplazma	<5%	Kirurška ekscizija ili radiološko praćenje (ovisno o stanju, želji bolesnika, lokalizaciji...)
IV.b Neoplazma žlijezda slinovnica nesigurnog malignog potencijala	35%	Kirurška ekscizija (po mogućnosti intraoperativna konzultacija radi određivanja opsega zahvata)
V. Suspektno na malignitet	60%	Kirurško liječenje (po mogućnosti intraoperativna konzultacija radi određivanja opsega zahvata)
VI. Maligna neoplazma	90%	Kirurško liječenje (po mogućnosti intraoperativna konzultacija radi određivanja opsega zahvata) Opseg operacije ovisi o vrsti i gradusu malignog tumora.

2. CILJEVI ISTRAŽIVANJA

Cilj ovog istraživanja je bio ustanoviti učestalost bolesnika sa čvorom na vratu, kliničke karakteristike čvora te utvrditi učestalost pojedine kliničke i patohistološke dijagnoze a, dobivene rezultate usporediti s aktualnom i dostupnom literaturom.

3. ISPITANICI I POSTUPCI

3.1. Ispitanici

U svrhu provedbe ovog istraživanja provedena je retrospektivna studija, koja je uključivala 190 ispitanika koji su hospitalizirani i operirani na Klinici za maksilofacijalnu kirurgiju KBC Rijeka kroz period od 5 godina, počevši od 1. siječnja 2019. godine do 31. prosinca 2023. godine.

Etičko povjerenstvo KBC Rijeka odobrilo je provedu ovog istraživanja. (Ur. Broj: 2170-29-02/1-24-2)

3.2. Postupci

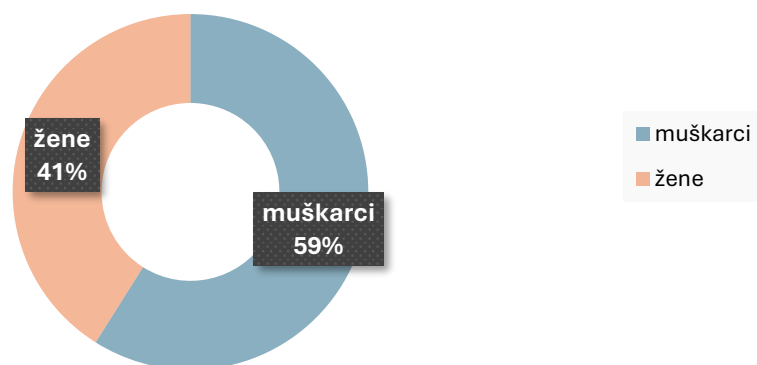
U periodu od siječnja 2019. do prosinca 2023. godine, izdvojeni su bolesnici koji su kirurški liječeni zbog pojave čvora na vratu na Klinici za maksilofacijalnu kirurgiju KBC Rijeka. Bolesnici su izdvojeni pregledom Knjige operacijskih protokola te uvidom u dokumentaciju dostupnom u IBIS-u.

Retrospektivno zabilježeni i analizirani podaci su: inicijali bolesnika, dob, spol, klinička dijagnoza, nalaz ultrazvuka vrata, citološki nalaz te patohistološka dijagnoza. Pojedini parametri iz tih nalaza su dodatno obrađeni i analizirani.

Prikupljeni podaci obrađeni su su programu Microsoft Excel.

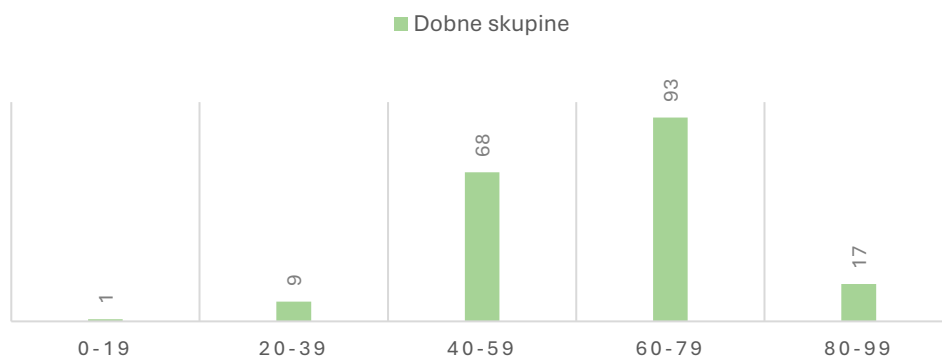
4. REZULTATI

TABLICA 2. RASPODIJELA BOLESNIKA PO SPOLU



Ova studija je obuhvaćala ukupno 190 ispitanika, od kojih je 78 žena te 112 muškaraca, utvrđena je nešto veća učestalost pojave čvora na vratu u muškog spola.

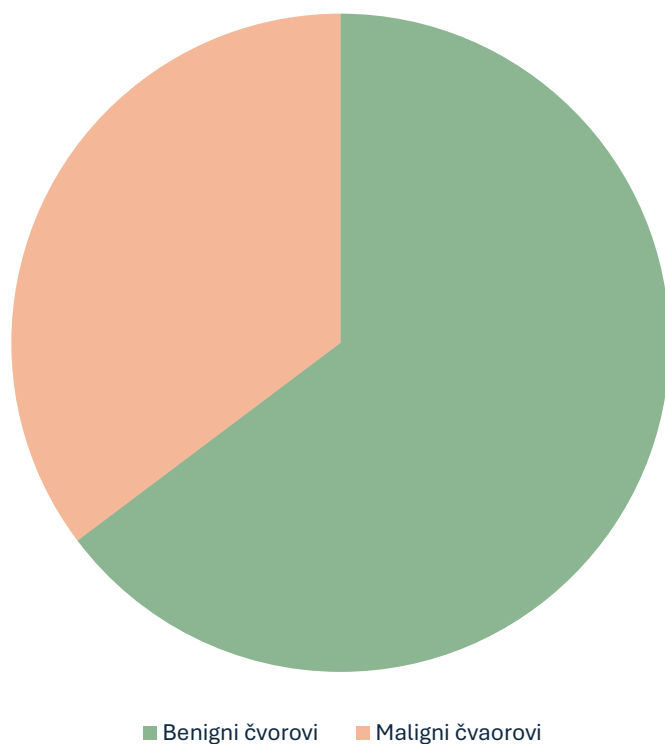
TABLICA 3. RASPODIJELA BOLESNIKA PO DOBI



Većina bolesnika pripada dobnoj skupini 60-79 godina, točnije 49% svih bolesnika.

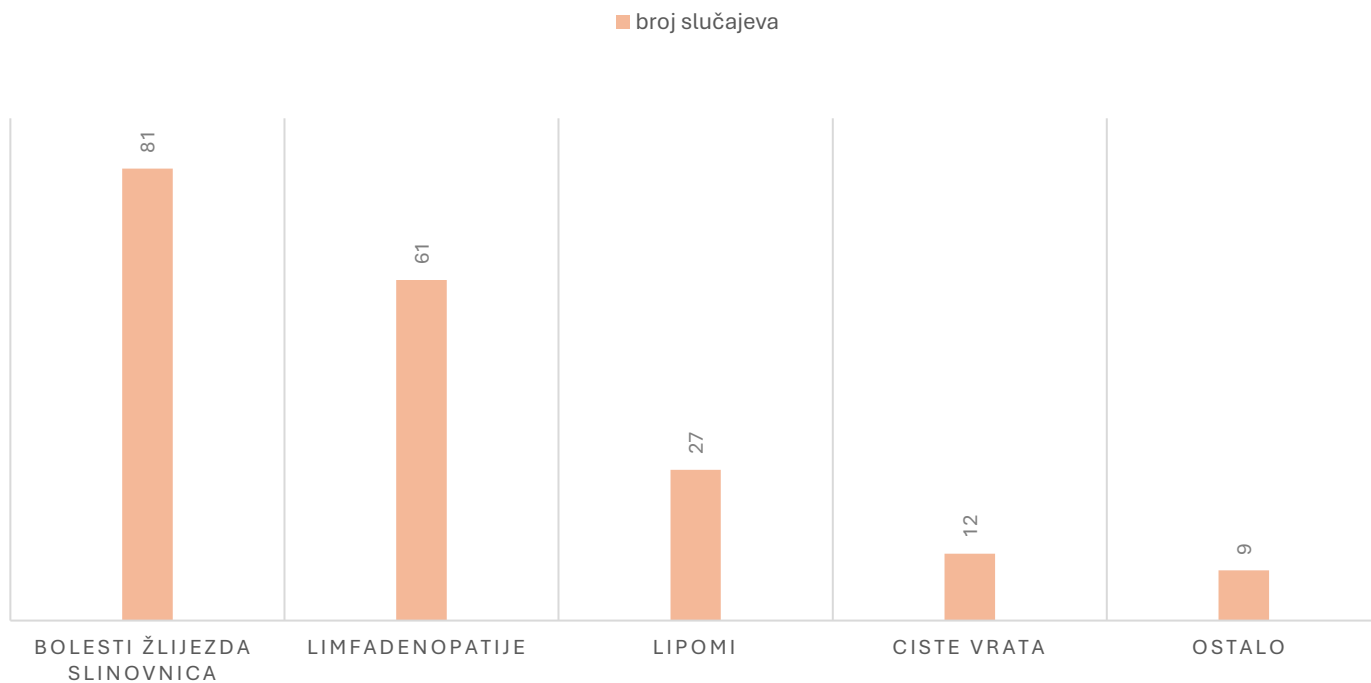
Najmanje je bolesnika u dobnoj skupini 0-19 tj. 0,5% bolesnika. Prosječna dob pacijenata je bila 61.15 godina te je dominantna vrijednost (modus) bila 53 godine.

TABLICA 4. RASPODJELA ČVOROVA NA VRATU S OBZIROM NA BENIGNOST I MALIGNOST



Od 190 bolesnika sa čvorom na vratu u njih 67 radilo se o malignim čvorovima, dok je preostalih 123 čvora bilo benigno.

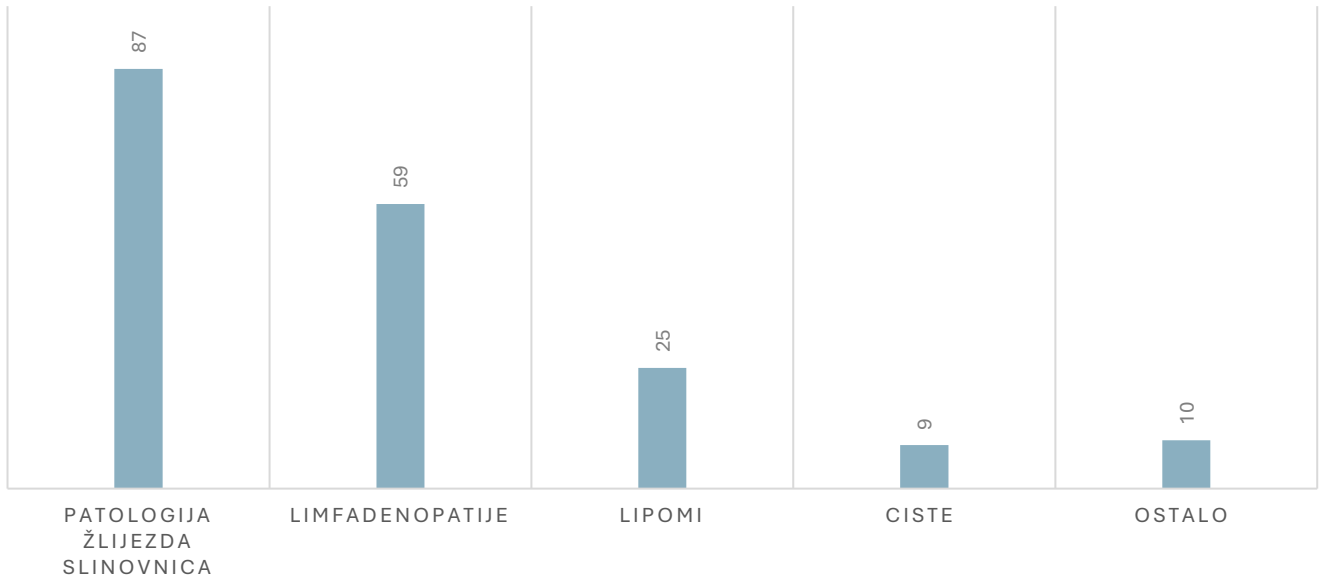
TABLICA 5. PODIJELA PREMA PATOSHISTOLOŠKOM NALAZU



Nakon patohistološke analize najveći broj čvorova na vratu je posljedica bolesti žlijezda slinovnica, točnije 42 % slučajeva, slijede limfadenopatije koje su bile patohistološki potvrđene u samo 26% svih slučajeva.

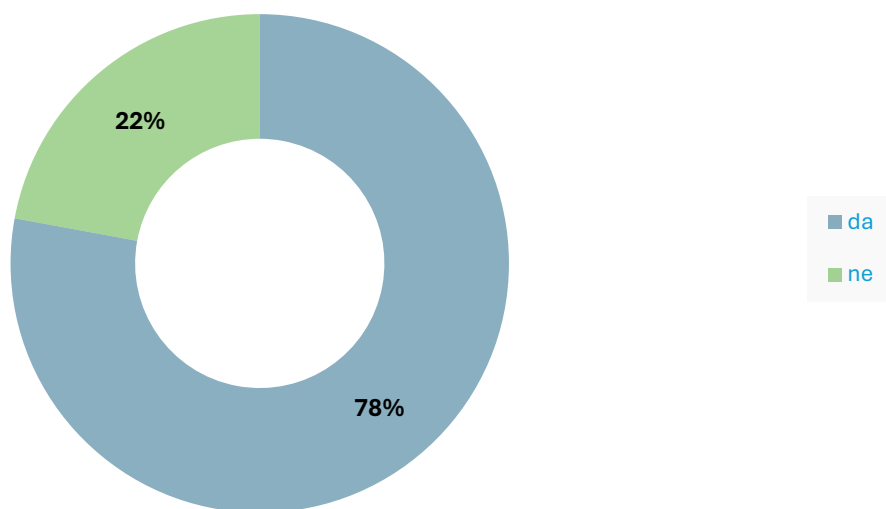
TABLICA 6. RASPODIJELA PREMA KLINIČKOJ DIJAGNOZI

■ broj slučajeva



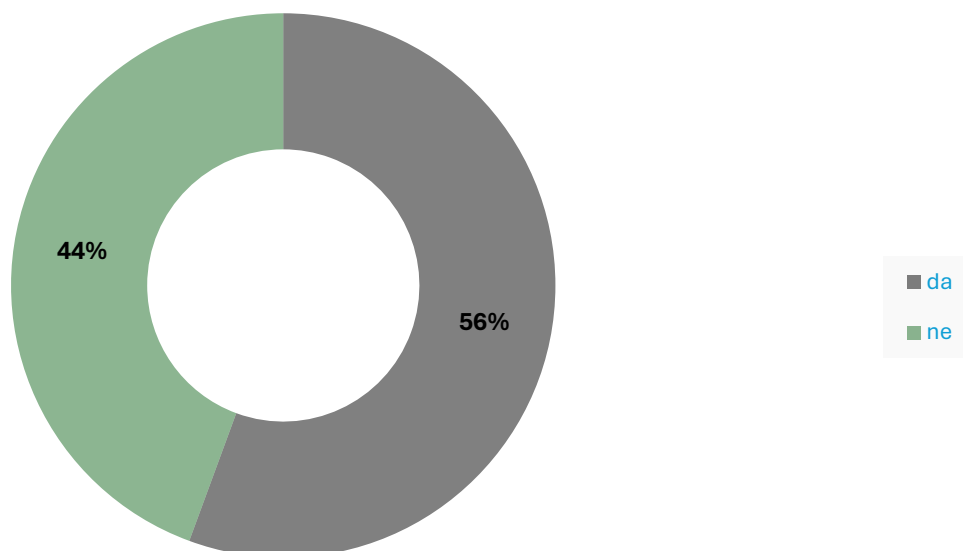
45% čvorova na vratu je imalo kliničku dijagnozu neke od patologija žlijezda slinovnica, slijede limfadenopatije sa 31%. Dijagnoze prikazane pod ostalo su: dobroćudne novotvorine vezivnog i mekog tkiva, metastaze u koži te novotvorine kože.

TABLICA 7. UČESTALOST ULTRAZVUČNOG NALAZA



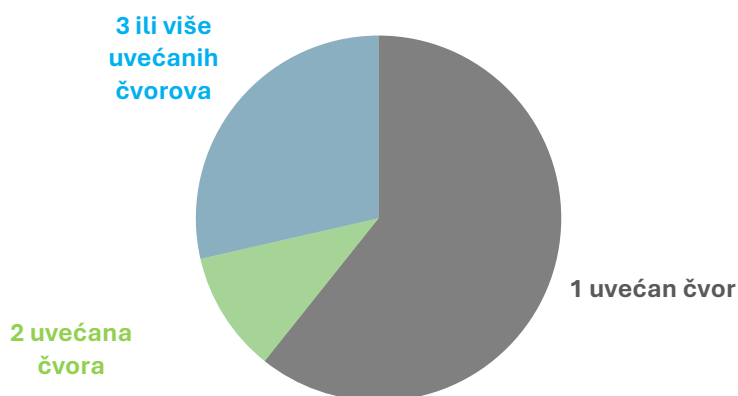
Od ukupno 190 bolesnika, u njih 148 učinjen je ultrazvuk vrata.

TABLICA 8. UČESTALOST CITOPUNKCIJE



Od 190 bolesnika, u njih 103 je učinjena citopunkcija.

TABLICA 9. RASPODIJELA BOLESNIKA PREMA BROJU ČVOROVA



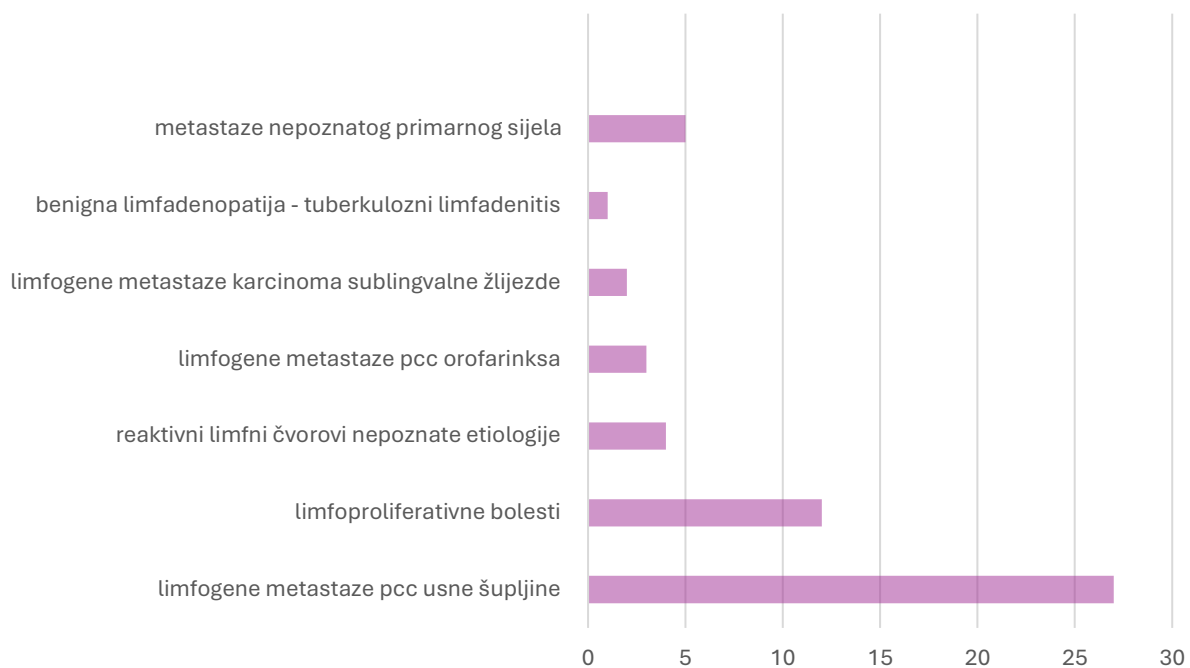
Većina bolesnika imala jedan čvor uvećan, točnije njih 61%, 2 čvora je imalo 11%, a 3 ili više čvorova imalo je 28% bolesnika..

TABLICA 10. PROSJEČNA VELIČINA ČVORA KOD POJEDINE PATOHISTOLOŠKE DIJAGNOZE

VRSTA PATOLOGIJE	PROSJEČNI NAJVEĆI PROMJER ČVORA
Limfadenopatije	19,75mm
Patologija žlijezda slinovnica	22,77mm
Lipomi	38,22mm
Ciste	28,16mm

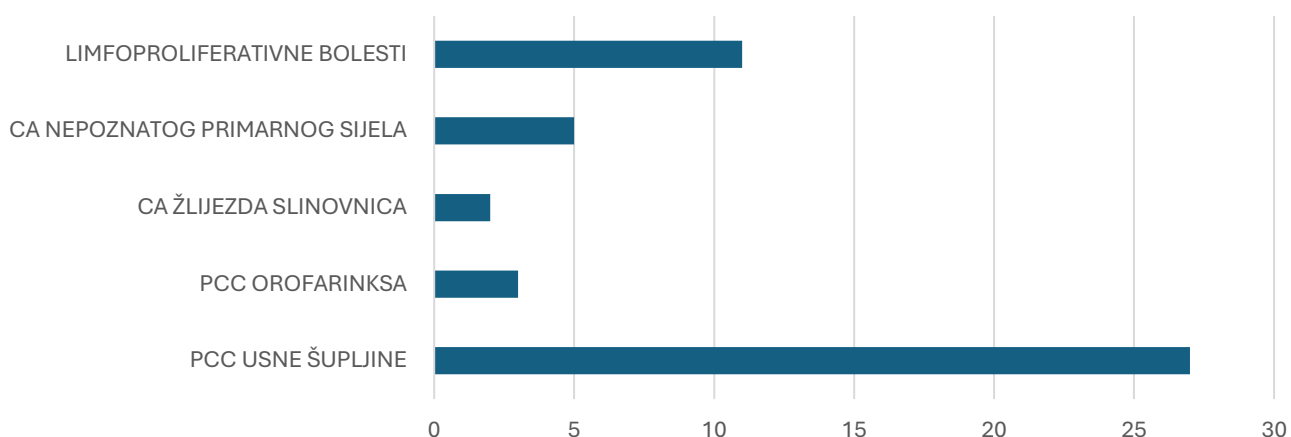
Ukupni prosječni najveći promjer čvora je bio 24,51mm, od toga najveći prosječni promjer imali su lipomi, a najmanji limfni čvorovi.

TABLICA 11. RASPODIJELA LIMFADENOPATIJA PREMA ETIOLOGIJI



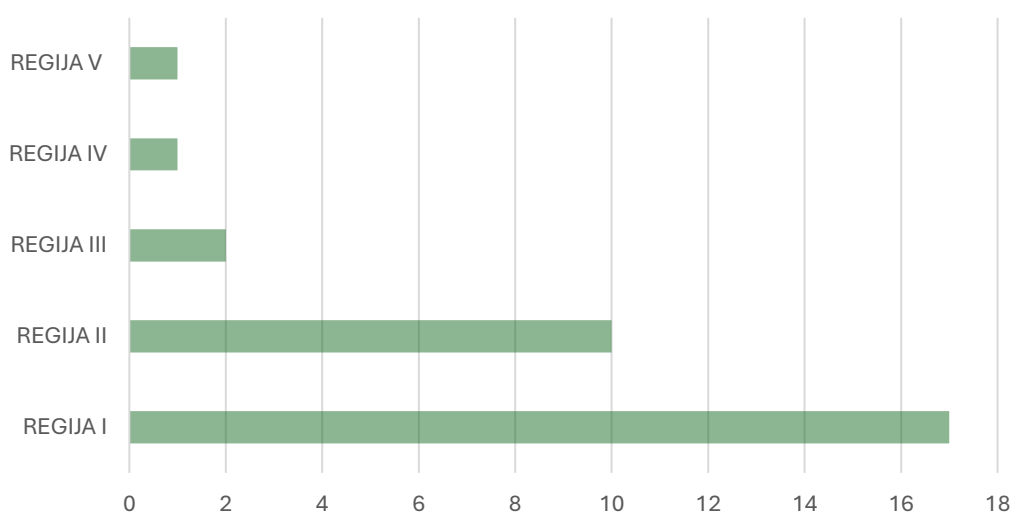
U većine pacijenata se radilo o sekundarnoj malignoj limfadenopatiji, u njih 48% to su bile limfogene metastaze planocelularnog karcinoma usne šupljine, u 23% slučajeva radilo se o limfoproliferativnim bolestima. Od benignih limfadenopatija zabilježeni su reaktivni limfni čvorovi nepoznate etiologije u 7,9% bolesnika, a u 1,9% bolesnika radilo se tuberkuloznom adenitisu.

TABLICA 12. RASPODJELA MALIGNIH LIMFNIH ČVOROVA PREMA PORIJEKLU PRIMARNOG TUMORA



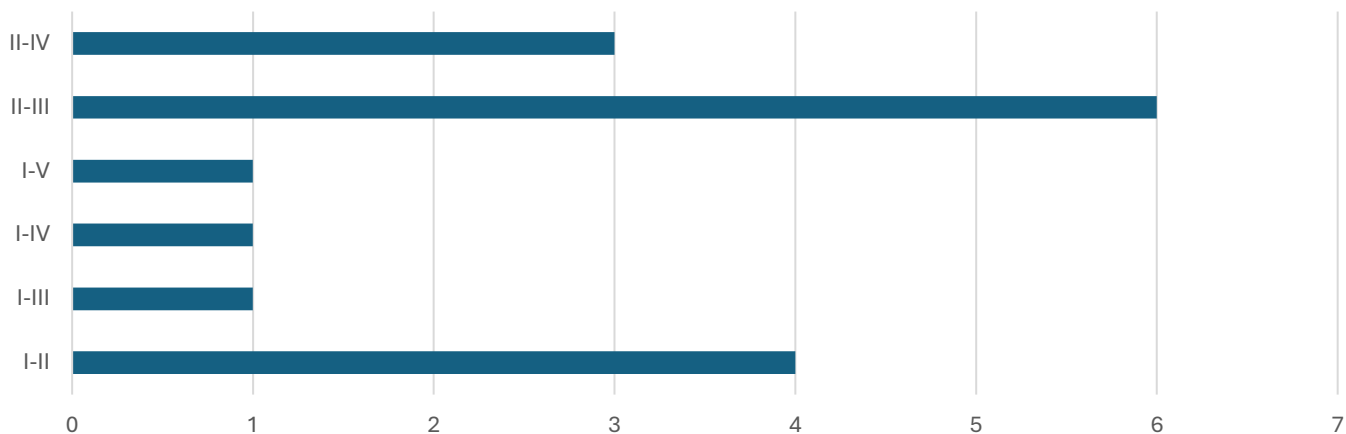
U 56,3% malignih limfnih čvorova utvrđen je planocelularni karcinom usne šupljine, slijede limfoproliferativne sa 22,9 % slučajeva, a najmanje je zabilježenih karcinoma žlijezda slinovnica sa 4,2% slučajeva.

TABLICA 13. UČESTALOST MALIGNIH LIMFNIH ČVOROVA U POJEDINOJ REGIJI VRATA



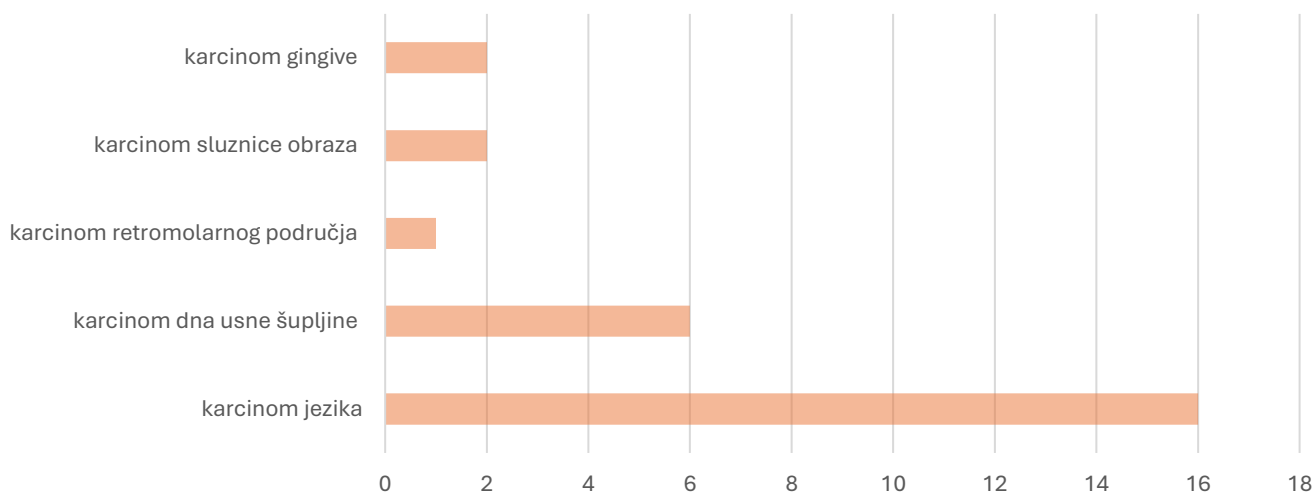
U regiji I uvećani limfni čvorovi zabilježeni su u 54,8% slučajeva, a u samo 3,2% slučajeva uvećani limfni čvorovi su bili lokalizirani u regijama IV ili V.

TABLICA 14. UČESTALOST MALIGNIH LIMFNIH ČVOROVA U REGIJAMA VRATA



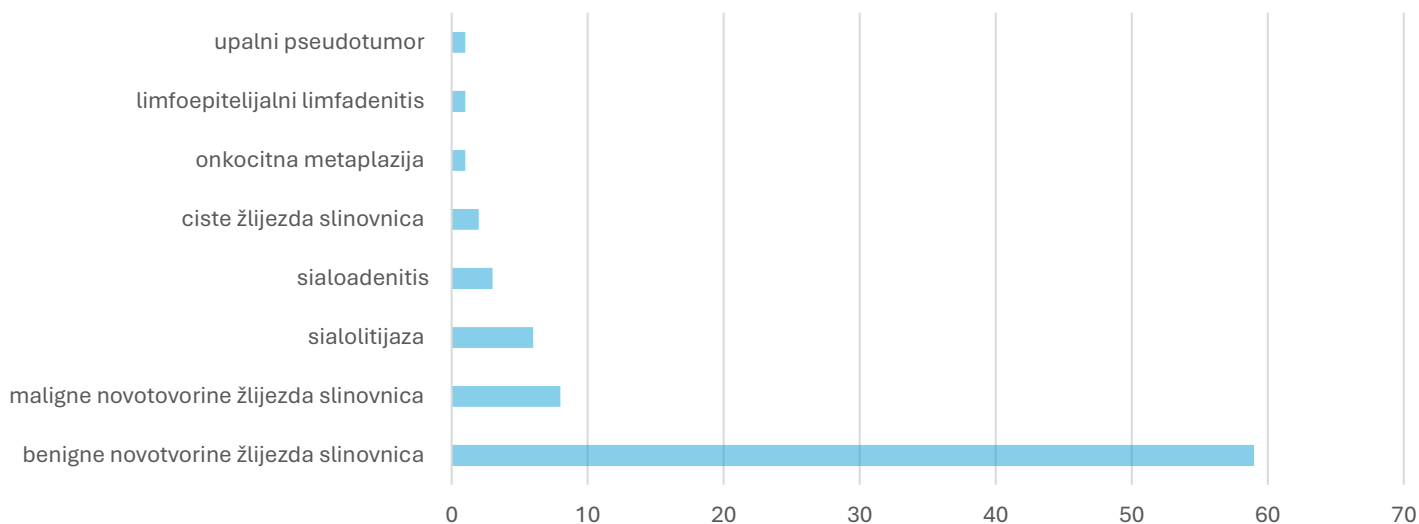
U 37,5% slučajeva su se istovremeno pojavili uvećani limfni čvorovi u regijama II i III, u 25 % slučajeva isto je zabilježeno u regijama I i II. U regijama II, III i IV bili su istovremeno povećani limfni čvorovi u 18,7% slučajeva.

TABLICA 15. RASPODIJELA KARCINOMA USNE ŠUPLJINE PREMA LOKALIZACIJI



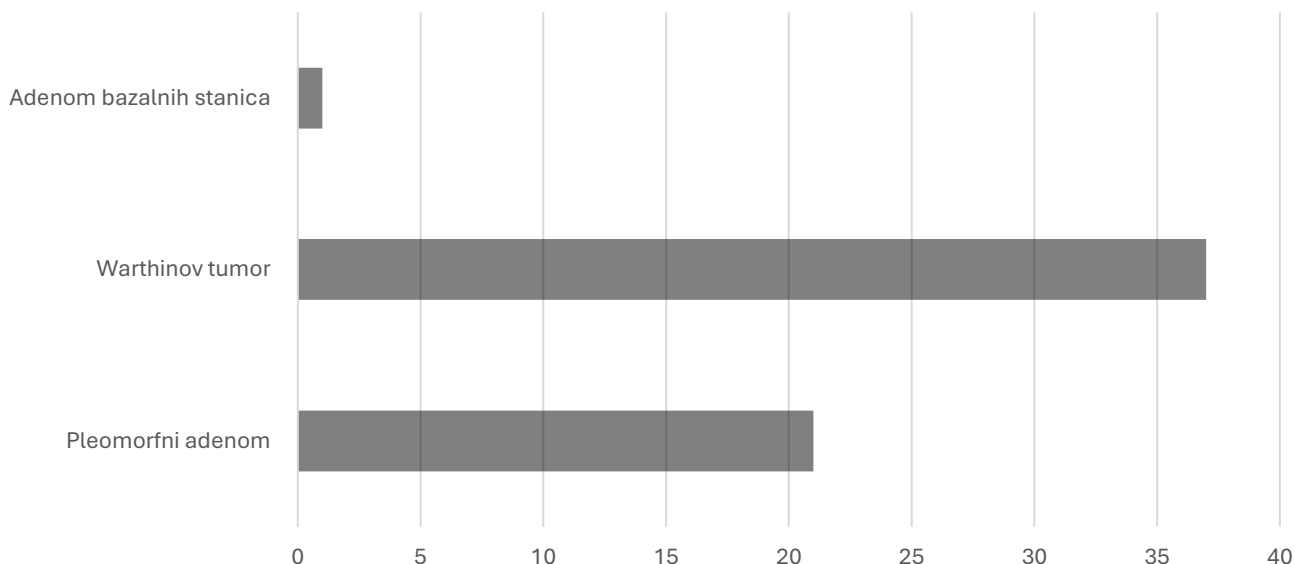
Karcinom usne šupljine bio je u 59,2% slučajeva lokaliziran na jeziku, u 18,5% slučajeva na dnu usne šupljine, a u samo 3,7% u retromolarnom području.

TABLICA 16. RASPODIJELA PATOLOGIJE ŽLIJEZDA SLINOVNICA



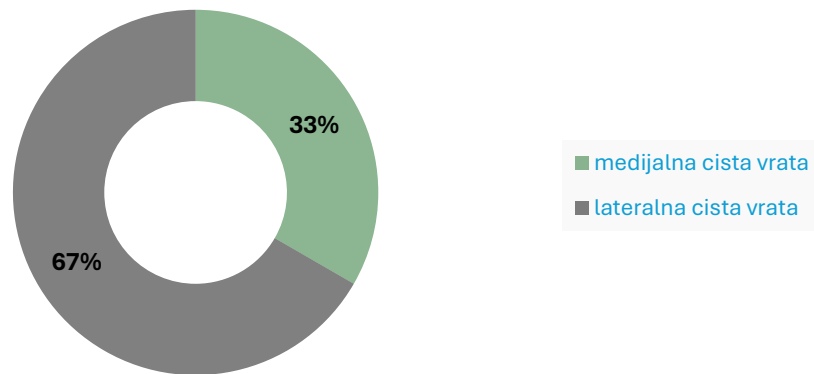
U 75% bolesnika radilo se o benignim novotvorinama žlijezda slinovnica, dok je u 10% slučajeva utvrđena maligna novotvorina žlijezda slinovnica. U preostalih 15% slučajeva radilo se sialolitijazi, sialoadenitisu, cistama žlijezda slinovnica, onkocitnoj metaplaziji te upalnom pseudotumoru

TABLICA 17. RASPODIJELA BENIGNIH NOVOTVORINA ŽLIJEZDA SLINOVNICA



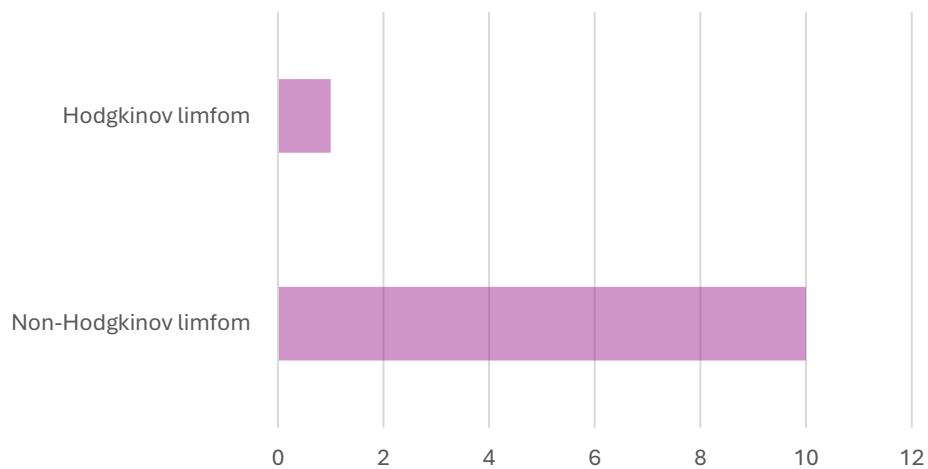
62,7 % slučajeva svih benignih novotvorina žlijezda slinovnica su bili Warthinovi tumori, slijedio je pleomorfni adenom u 35,6% slučajeva te adenom bazalnih stanica u 1,69% slučajeva.

TABLICA 18. RASPODIJELA CISTI VRATA



Od 12 cisti na vratu, većina su bile lateralne, točnije njih 8. Medijalne ciste vrata zabilježene su u 4 slučaja.

TABLICA 19. RASPODIJELA LIMFOMA



Non-Hodgkinov limfom bio je potvrđen u 90% slučajeva, dok u preostalih 10% potvrđen je Hodgkinov limfom.

5. RASPRAVA

Ovim retrospektivnim istraživanjem obuhvaćeno je 190 bolesnika sa čvorom na vratu koji su zbog toga hospitalizirani i operirani na Klinici na maksilofacijalnu kirurgiju KBC Rijeka. Analiza podataka pokazala je da najveći udio bolesnika, točnije njih 49%, pripada dobnoj skupini od 60 do 79 godina. Najmanje je bilo bolesnika mlade populacije u dobi od 0 do 19 godina. Budući je etiologija čvora na vratu izrazito široka, malo je podataka koji bi opisivali demografske karakteristike bolesnika sa čvorom na vratu neovisno o etiologiji. Nekoliko studija navodi kako se bolesnici svih dobnih skupina mogu prezentirati čvorom na vratu. (1,22). Ali ipak Američka akademija za otorinolaringologiju i kirurgiju glave i vrata navodi kako se mijenja tradicionalna dobna raspodjela pacijenata. Naime, prema AAO-HNS sve je više bolesnika mlađe populacije jer je došlo i do porasta u incidenciji karcinoma glave i vrata povezanih sa HPV infekcijom. Dobna raspodjela u ovom istraživanju može se objasniti najučestalijom etiologijom čvora na vratu koja se najčešće nalazi u bolesnika starije populacije.

Raspodjela bolesnika po spolu pokazala je da su većina bili muškarci. No, ne radi se o naročito velikoj razlici u zastupljenosti spolova, naime muškaraca je bilo 59%, a žena 41%. Studije u kojima se navodi zastupljenost spolova predstavljaju rezultate koji su u suprotnosti s rezultatima iz ovog istraživanja. U tim studijama veća je zastupljenost ženskog spola, ali također nije značajnija razlika u raspodijeli između dva spola. (44,45)

Pri raspodijeli čvorova na benigne i maligne, njih 123 bilo je benigno dok je 67 čvorova bilo maligno. Dakle, većina čvorova je bila benigne prirode, što se podudara s podacima iz nekoliko studija. (45-47) Ali prema istraživanju Zephania i suradnika, većina čvorova su bili maligni, isto navodi i Australški časopis opće prakse, što se razlikuje od rezultata u

našem istraživanju. Nepodudarnost u rezultatima vjerojatno proizlazi iz uključivanja znatno većeg uzorka populacije u njihove studije.(44, 48)

Nakon patohistološke analize, dva najučestalija uzroka čvora na vratu su bile bolesti žlijezda slinovnica i limfadenopatije te ukupno čine 68% svih slučajeva. Dostupne provedene studije pokazuju veću učestalost limfadenopatije, nego bolesti žlijezda slinovnica kao uzroka čvora na vratu. (44,45,49). Nadalje, dostupna istraživanja koja se bave etiologijom čvora na vratu, navode kako su najučestalije etiologije poremećaji štitnjače, a nakon toga limfadenopatije. (45,46,49) Učestalost ostalih etiologija, uključujući lipome, ciste i druge uzroke su u korelaciji s rezultatima dobivenim ovim istraživanjem. (45,46) Klinika za maksilofacijalnu kirurgiju KBC Rijeka ne bavi se kirurgijom štitnjače, iz tog razloga u naše istraživanje nisu uključeni bolesnici s čvorom u štitnjači.

Promatrajući dijagnostičku obradu bolesnika s čvorom na vratu, u njih 78% učinjen je ultrazvuk. Dok je citopunkcija urađena u 56% bolesnika. Točan postotak pacijenata koji se podvrgnu ultrazvučnom pregledu ovisi o zdravstvenoj ustanovi i početnoj kliničkoj procjeni te nema dostupnih aktualnih statističkih podataka o istome. Ali je i dalje za zaključiti kako je ultrazvuk široko prihvaćen i korišten alat u kliničkoj praksi, posebice u evaluaciji čvora na vratu. (50,51) Slično vrijedi i za citopunkciju, ali ipak postoji podatak iz jedne studije provedene u SAD-u u periodu od 2002. do 2005. koja bilježi 625 bolesnika u kojih je učinjena citopunkcija. (52) U našem istraživanju u 103 bolesnika od ukupno 190, je učinjena citopunkcija.

Promatrani su i podaci o broju uvećanih čvorova. Zabilježeno je najviše bolesnika s jednim uvećanim čvorom, slijedili su oni s 3 ili više uvećanih čvorova i naposljetku

bolesnici s 2 uvećana čvora. Prema navodima literature multipli uvećani limfni čvorovi se većinom pronalaze u limfadenopatija, dok u ostalim slučajevima (lipomi, ciste, tumori žlijezda slinovnica) se radi većinom o solitarnom čvoru. (5, 33,35) Stoga, ova raspodjela je u korelaciji s raspodjelom čvorova s obzirom na PHD, analiziranih u ovom radu. Osim broja uvećanih čvorova, analizirana je i veličina čvora, tj. njegov veći promjer. Prosječni najveći promjer čvora iznosi 24,51mm. Dok prema studiji provedenoj u Turskoj prosječna duljina najvećeg promjera je bila manja od ovdje prikazane, a iznosila je 12mm. (54) Najveći od prosječnih mjerenih promjera zabilježen je u lipoma, dok su najmanji bili limfni čvorovi. Prosječni najveći promjer lipoma bio je 38,22mm što se i uklapa u interval od 1 do 10cm koji se navodi kao veličina lipoma. (53)

U najvećem broju slučajeva limfadenopatije radilo se u malignoj limfadenopatiji, te je ukupno zabilježeno 48 slučajeva s malignim limfnim čvorovima. Najučestaliji uzrok općenito limfadenopatije su bile metastaze planocelularnog karcinoma usne šupljine koje su sačinjavale 48% svih slučajeva limfadenopatija. Iz ovoga slijedi kako je najčešće primarno sijelo bila usna šupljina, što je u skladu s rezultatima četiriju dostupnih studija. (55-58) Druge po učestalosti su bile limfoproliferativne bolesti sa 23%. U preostalih 29% slučajeva radilo se o reaktivnoj hiperplaziji limfnih čvorova, metastazama planocelularnog karcinoma hipofarinksa, tuberkuloznom limfadenitisu, metastazama karcinoma sublingvalne žlijezde i metastazama karcinoma nepoznatog primarnog sijela. Slični podaci prikazani su u Zephanijevu radu i u retrospektivnoj studiji provedenoj u Njemačkoj. (44,52) No, nešto veći broj studija prikazuje mnogo veću učestalost reaktivne hiperplazije limfnih čvorova, što se može objasniti uključenošću pedijatrijske populacije u navedene studije i određenim geografskim položajem. (45, 46, 52) Također, u Indiji se bilježi puno veća učestalost tuberkuloznog adenitisa nego što je

zabilježeno u ovom istraživanju, što se još jednom može objasniti geografskim položajem i socioekonomskim uvjetima te zemlje. (45, 46, 55)

Novotvorine žlijezda slinovnica bile su najčešći uzrok čvora na vratu, u 75% tih slučajeva radilo se u benignim novotvorinama, dok je samo 10% novotvorina bilo maligno. U preostalih 15% slučajeva zabilježeni su sialolitijaza, sialoadenitis, ciste žlijezda slinovnica, onkocitna metaplazija i upalni pseudotumor. Velika učestalost benignih novotvorina žlijezda slinovnica utvrđena je u studiji Iranija i suradnika, a Haynes i suradnici su istu tvrdnju iznijeli u svom članku. (54,56) U ovom istraživanju zabilježeno je najviše slučajeva Warthinova tumora (62,7%), slijedili su pleomorfni adenomi (35,6%) i naposljetku adenom bazalnih stanica(1,69%). Najveću učestalost Warthinova tumora navodi i Jakšić u svojoj studiji koja je provedena na sličnom uzorku ispitanika kao i naša studija. (57) Hobbs navodi kako je najučestaliji benigni tumor žlijezda slinovnica pleomorfni adenom, što se razlikuje od dobivenih rezultata u ovoj studiji. (58) Suprotno prethodno sveumu navedenom, velika studija provedena u Poljskoj navodi kako je 85% patologije žlijezda slinovnica ne-tumorske etiologije, te se u najvećem broju slučajeva radi o sialolitiaziji. (59)

Ciste na vratu su bile rijedak uzrok čvora na vratu, u ovom istraživanju zabilježeno je svega 12 slučajeva. U 8 od tih 12 slučajeva radilo se o lateralnoj cisti vrata, dok su ostale bile medijalne. Iz toga proizlazi kako su lateralne ciste vrata učestalije, što je u opreci s aktualnom literaturom. Naime, Lukšić i suradnici navode veću učestalost medijalnih cista, a navedena učestalost iznosi 7%. (5) Također, Lee i Fernandes u prilog tome navode kako je najučestalija cista vrata, cista tireoglosalnog duktusa. (60)

Obzirom da je usna šupljina najučestalije primarno sijelo planocelularnog karcinoma glave i vrata, prikupljeni su precizniji podaci o kojim se karcinomima radilo. (54-56,58) U 59% slučajeva je to bio karcinom jezika, slijedeći po učestalosti bio je karcinom dna usne šupljine sa 22%, karcinom gingive i karcinom sluznice obraza imaju svaki po 7% slučajeva i posljednji po broju slučajeva je bio karcinom retromolarnog područja. Prethodno izneseni rezultati koreliraju s podacima iz aktualne literature. (30, 58,60)

Maligni limfni čvorovi bili su najčešće lokalizirani u regijama I i II, regija I bila je zastupljena u 54,8% slučajeva, a regija II u 32,2% slučajeva. U preostalih 13% slučajeva lokalizacija malignog limfnog čvora je bila u regijama III-V. Ako su se maligni limfni čvorovi istovremeno pojavljivali u više regija tada je to predominantno bilo u regijama II i III (37,5% slučajeva), nešto rjeđe radilo se o regijama I i II (25% slučajeva). Podaci slični ovima izneseni su u studiji provedenoj na populaciji od 1081 bolesniku, naime najveću zastupljenost metastatskih limfnih čvorova opisuju u regijama I, II, III. (61)

Limfoproliferativne bolesti bile su drugi po redu uzrok čvora na vratu sa 23% slučajeva, zabilježeni entiteti limfoproliferativnih bolesti bili su Hodgkinov i non-Hodgkinov limfom. Od ukupnih 11 slučajeva limfoproliferativnih bolesti, 10 je slučajeva non-Hodgkinova limfoma, dok je samo jedan slučaj Hodgkinova limfoma. Ovakvi rezultati su bili i očekivani te ih potvrđuje LaCasce u svom članku, pojašnjavajući da u zemljama Europe i Sjedinjenim Američkim Državama 90% limfoma su upravo non-Hodgkinovi limfomi. (62)

6. ZAKLJUČCI

1. Čvor na vratu ima veću incidenciju u muškaraca (59%) nego u žena (41%).
2. Najveći dio bolesnika (49%) pripadao je dobnoj skupini 60-79 godina.
3. Većina čvorova na vratu je bila benigna (64,7%).
4. Najučestalija patohistološka dijagnoza čvora na vratu su bolesti žlijezda slinovnica (42%), a najčešća klinička dijagnoza isto su bile bolesti žlijezda slinovnica (45%).
5. Ultrazvuk je učinjen u 78% bolesnika, a citopunckija u 56%.
6. Najveći broj bolesnika imao je jedan uvećan čvor (61%).
7. Prosječni najveći promjer čvora je iznosio 24,51mm. Najveći prosječni promjer zabilježen je u lipoma, a najmanji u limfnih čvorova.
8. Najčešći uzrok limfadenopatije bile su metastaze planocelularnog karcinoma usne šupljine koje su zabilježene u 48% bolesnika. Dok je najrjeđi uzrok bio tuberkulozni adenitis.
9. Maligni limfni čvorovi bili su najčešće lokalizirani u regijama I i II.
10. Najčešća patologija žlijezda slinovnica bile su benigne novotvorine (75%), od koji je najučestaliji bio Warthinov tumor pronađen u 62,7% slučajeva.
11. Lateralne ciste vrata (67%) su bile učestalije od medijalnih (33%).
12. Jezik je bio najučestalije primarno sijelo planocelularnog karcinoma usne šupljine koji je metastazirao u cervikalne limfne čvorove. U najmanjem broju slučajeva radilo se o planocelularnom karcinomu retromolarnog područja.

7. SAŽETAK

Cilj istraživanja: odrediti učestalost pojedine kliničke i patohistološke dijagnoze čvora na vratu.

Ispitanici i postupci: Retrospektivno su izdvojeni bolesnici koji su u periodu od 1. siječnja 2019. godine do 31. prosinca 2023. godine operirani i hospitalizirani zbog čvora na vratu na Klinici za maksilofacijalnu kirurgiju KBC-a Rijeka. Uvidom u Knjigu operacijskih protokola te informatički sustav IBIS, zabilježeni su opći podaci o bolesnicima (dob, spol), patohistološka dijagnoza, klinička dijagnoza te ostali parametri (veličina čvora, UZV, nalaz, citološka dijagnoza itd.) koji su analizirani i uspoređivani s rezultatima iz aktualnih dostupnih studija.

Rezultati: Učestalost čvora na vratu je bila nešto veća u muškaraca (M : Ž, 59% : 41%). Najveći broj bolesnika pripadao je dobnoj skupini od 60 do 79 godina, točnije njih 49%. Bolesti žlijezda slinovnica su bile najučestalija i klinička i patohistološka dijagnoza, druge po redu su bile limfadenopatije. Warthinov tumor je bio najčešća bolest žlijezda slinovnica, dok su limfogene metastaze planocelularnog karcinoma usne šupljine najčešći uzrok limfadenopatije.

Zaključci: Čvor na vratu je češći u muškaraca nego u žena. Većina bolesnika pripada dobnoj skupini od 60 do 79 godina. Dvije najučestalije patohistološke dijagnoze čvora na vratu su Warthinov tumor žlijezda slinovnica te maligna limfadenopatija uzrokovana metastazama planocelularnog karcinoma usne šupljine.

8. SUMMARY

Objective: To determine the frequency of individual clinical and histopathological diagnoses of neck lump.

Subjects and methods: A retrospective analysis was conducted on patients who underwent surgery and were hospitalized for neck masses at the Clinic for maxillofacial surgery, Clinical Hospital Center of Rijeka, from January 1st 2019 to December 31st 2023. Data were extracted from the Operating protocol book and IBIS system, recording general patient information (age, gender), histopathological diagnoses, clinical diagnoses, clinical diagnoses and other parameters (size of the lump, cytological diagnosis etc.). These data were analysed and compared with results from current variable studies.

Results: The frequency of neck masses was higher in males (M : F, 59% : 41%). The majority of patients were in the age group of 60 to 79 years, comprising 49% of the cases. Salivary gland diseases were the most common clinical and histopathological diagnoses, while lymphogenic metastases of squamous cell carcinoma of the oral cavity were the most common cause of lymphadenopathy.

Conclusions: Neck lumps are more common in males than females. Most patients belong to the age group of 60 to 79 years. The two most frequent histopathological diagnoses of neck lumps are Warthin tumor of the salivary glands and malignant lymphadenopathy caused by metastases of squamous cell carcinoma of the oral cavity.

9. LITERATURA

1. Gupta A, Sharma S, Qureshi S, Jadia S. Neck Masses: Clinico-Radio-Pathological Evaluation. U Pubmed, Indian J Otolaryngol Head Neck Surg. Pubmed [Internet] 2024[citirano 4.5.2024]. Dostupno na: <https://pubmed.ncbi.nlm.nih.gov/36742780/>
2. Davies K, Hamilton D. Investigation and management of the neck lump. U Elsevier, Surgery (Oxford) [Internet]. Elsevier 2024. [citirano 4.5.2024.] Dostupno na: <https://www.sciencedirect.com/science/article/abs/pii/S0263931921001629>
3. Icd.who.int [Internet]. ICD-11 for mortality and morbidity statistics. [ažurirano 20.4.2024.; citirano 4.5.2024.] Dostupno na: <https://icd.who.int/dev11/lm/en#/http%3a%2f%2fid.who.int%2fid%2fentity%2f1250212986%2fmms%2fother>
4. Bell D. Non-neoplastic lesions of the neck (soft tissue, bone, and lymph node) U Thompson L, Justin A Head and neck pathology. [Internet]. 3rd ed. Elsevier 2019. [citirano 4.5.2024] Dostupno na: https://www.clinicalkey.com/service/content/pdf/watermarked/3-s2.0-B9780323479165000200.pdf?locale=en_US&searchIndex=
5. Lukšić I i suradnici. Maksilofacijalna kirurgija. 2. izd. Zagreb: Naknda Ljevak; 2019.
6. Koch EM, Fazel A, Hoffmann M. Cystic masses of the lateral neck - Proposition of an algorithm for increased treatment efficiency.U Pubmed Journal Craniomaxillofac Surg [Internet] 2018. [citirano: 4.5.2024.] Dostupno na: <https://pubmed.ncbi.nlm.nih.gov/29983308/>

7. Adair C. Non-neoplastic lesions of thyroid gland. U Head and neck pathology U Thompson L, Justin A Head and neck pathology. [Internet]. 3rd ed. Elsevier 2019. [citirano 4.5.2024]. Dostupno na:
<https://www.clinicalkey.com/#!/content/book/3-s2.0-B9780323479165000236>
Wagner G, Medina E. Excision of thyroglossal duct cyst: the Sistrunk procedure. Operative technique in Otolaryngology - Head and neck surgery. [Internet]. 2004. [citirano 4.5.2024.]Dostupno na:
[https://www.optecoto.com/article/S1043-1810\(04\)00046-6/fulltext](https://www.optecoto.com/article/S1043-1810(04)00046-6/fulltext)
8. Chorney S, Irace A, Sobin L. Cervical dermoid cysts. U Elsevier Operative techniques in otolaryngology – Head and neck surgery. [Internet] 2017. [citirano 4.5.2024.] Dostupno na:
<https://www.sciencedirect.com/science/article/abs/pii/S1043181017300726>
9. Smirinotopoulos J, Chiechi M. Teratomas, dermoids, and epidermodis of the head and neck. U Pubmed, Radiographics [Internet] 1955. [citirano 4.5.2024.] Dostupno na: <https://pubmed.ncbi.nlm.nih.gov/8577967/>
10. Thyroid.org. American thyroid association.[citirano 4.5.2024] Dostupno na:
<https://www.thyroid.org/thyroid-nodules/>
11. Niedziela M. Thyroid nodules. U Pubmed Best practice and research: clinical endocrinology and metabolism [Internet] 2014. [citirano 4.5.2024] Dostupno na: <https://www.clinicalkey.com/#!/content/journal/1-s2.0-S1521690X1300119X>

12. Marinković J. Dijagnostika i liječenje bolesti štitnjače. Bolesničke novine KBC Sestre milosrdnice. [Internet] 2013. [citirano 4.5.2024] Dostupno na:
https://www.kbcm.hr/wp-content/uploads/2017/03/Novine_2013-11.pdf
13. Zamora A, Khare S, Cassari S. Thyroid nodule. U Pubmed [Internet] 2023. [citirano 4.5.2024] Dostupno na:
<https://www.ncbi.nlm.nih.gov/books/NBK535422/>
14. Perić I, Klobučar S, Rahelić D, Vučak Lončar Jm Bogović Crnčić T. Čvor u štitnjači-dijagnostički i terapijski izazov. U Medicina fluminensis [Internet] 2023.[citirano 4.5.2024] Dostupno na: <https://hrcaj.srce.hr/file/433664>
15. Tamhane S, Gharib H. Thyroid nodule update on diagnosis and management. U Pubmed [Internet] 2016. [citirano 4.5.2024] Dostupno na:
<https://www.ncbi.nlm.nih.gov/pmc/articles/PMC5471878/>
16. Lemus LF, Revelo E. cervical tuberculous lymphadenitis. U Pubmed. [Internet] 2022. [citirano 4.5.2024] Dostupno na:
<https://www.ncbi.nlm.nih.gov/pmc/articles/PMC9732912/>
17. Ferrer R. Lymphadenopathy: differential diagnosis and evaluation. U Pubmed, Am Fam Physician[Internet] 1998 [citirano 4.5.2024] Dostupno na:
<https://pubmed.ncbi.nlm.nih.gov/9803196/>
18. Ronen O, Samant S, Robbins T. Neck dissection. U Cummings otolaryngology: Head and neck surgery. [Internet] 7th ed. Elsevier 2021. [citirano 10.5.2024.] Dostupno na: <https://www.clinicalkey.com/#!/content/book/3-s2.0-B9780323611794001186?scrollTo=%23hl0000675>

19. Henry P, Longo D. Uvećanje limfni čvorova i slezene. U Harrison: Principi interne medicine [Internet] 2nded 2013. [citirano: 10.5.2024.] Dostupno na: <https://www.hemed.hr/Default.aspx?sid=11229&search=limfadenopatiju,limfadenopatijom,limfadenopatije,limfadenopatija>
20. Bazermore A, Smucker D. Lymphadenopathy and malignancy. U Pubmed, Am Fam Physician[Internet] 2002. [citirano 10.5.2024] Dostupno na: <https://www.aafp.org/pubs/afp/issues/2002/1201/p2103.html>
21. Davies K, Hamilton D. Investigation and management of the neck lump. U Elsevier, Surgery (Oxford) [Internet]. Elsevier 2024. [citirano 4.5.2024.] Dostupno na: <https://www.sciencedirect.com/science/article/abs/pii/S0263931921001629>
22. Douketis J. Limfadenopatija. U MSD priručnik za liječnike. [Internet] 2012. [citirano 10.5.2024] Dostupno na: <https://www.hemed.hr/Default.aspx?sid=14613>
23. Henry P, Longo D. Uvećanje limfni čvorova i slezene. U Harrison: Principi interne medicine [Internet] 2nded 2013. [citirano: 10.5.2024.] Dostupno na: <https://www.hemed.hr/Default.aspx?sid=15064&search=limfadenopatiju,limfadenopatijom,limfadenopatije,limfadenopatija>
24. Lemus I, Muacevic A, Adler J. Cervical tuberculous lymphadenitis. U Pubmed [Internet] 2022. [citirano 10.5.2024]. Dostupno na: <https://www.ncbi.nlm.nih.gov/pmc/articles/PMC9732912/>
25. Vuletić K. Diferencijalna dijagnoza limfadenopatija. U Repozitorij MefZG [Internet] 2015. [citirano 10.5.2024] Dostupno na:

<https://repozitorij.mef.unizg.hr/islandora/object/mef%3A904/datastream/PDF/view>

26. Editori u Elsevier. Hodgkin lymphoma. U Elsevier point of care. [Internet] 2023. [citirano 10.5.2024] Dostupno na:
https://www.clinicalkey.com/#!/content/clinical_overview/67-s2.0-a7a4af70-89a1-4587-98ce-d84a3f7e3aaf
27. Editori u MSD priručnik za liječnike. Hodgkinov limfom. U MSD priručnik za liječnike. [Internet] 2019. [citirano 10.5.2024.] Dostupno na:
<https://www.hemed.hr/Default.aspx?sid=10237&search=hodgkinovu,hodgkinovom,hodgkinovoj,hodgkinovog,hodgkinovim,hodgkinove,hodgkinova,hodgkinov#toc-klini-ka-slika-lije-enje-i-prognoza-pojedinih-limfocitnih-neoplazmi>
28. Simo R, Leslie A. Differential diagnosis and management of neck lumps. . U Elsevier, Surgery (Oxford) [Internet].2006. [citirano 18.5.2024] Dostupno na:
<https://www.sciencedirect.com/science/article/abs/pii/S0263931906000159>
29. Fried M. Neck Mass. U MSD Manual professional version. [Internet] 2023. [citirano 18.5.2024.] Dostupno na:
https://www.msmanuals.com/professional/ear,-nose,-and-throat-disorders/approach-to-the-patient-with-nasal-and-pharyngeal-symptoms/neck-mass#Etiology_v946059
30. Gobić M. karcinom usne šupljine i orofaringsa: nastavna skripta. U repozitorij Sveučilišta u Rijeci. [Internet] 2018. [citirano 25.5.2024.] Dostupno na:
<https://repository.medri.uniri.hr/islandora/object/medri%3A2802/datastream/FILE0/view>

31. Gaddey H, Riegel A. Unexplained lymphadenopathy: evaluation and differential diagnosis. U American Family physician. [Internet] 2016. [citirano 25.5.2024.] Dostupno na:
<https://www.aafp.org/pubs/afp/issues/2016/1201/p896.html>
32. Jackson N, Mitchell j, Walveaker R. Inflammatory disorders of the salivary glands. U Cummings otolaryngology: Head and neck surgery [Internet] 7thed. 2021.[citirano 25.5.2024.] dostupno na:
<https://www.clinicalkey.com/#!/content/book/3-s2.0-B9780323611794000831>
33. Wang J, Bell D, Hanna E. Benign neoplasms of the salivary glands. U Cummings otolaryngology: head and neck surgery. [Internet] 7thed. 2021. [citirano 25.5.2024]. Dostupno na:
<https://www.clinicalkey.com/#!/content/book/3-s2.0-B9780323611794000843>
34. Sirjani D, Lewis J, Beadle B, Sunwoo J. Malignant neoplasms of the salivary glands. U Cummings otolaryngology: head and neck surgery.[Internet] 7th ed. 2021. [citirano 25.5.2024.] Dostupno na:
<https://www.clinicalkey.com/#!/content/book/3-s2.0-B9780323611794000855>
35. Salam G. Lipoma excision. U American family physician [Internet] 2002. [citirano 26.5.2024.] Dostupno na:
<https://www.aafp.org/pubs/afp/issues/2002/0301/p901.html>
36. Elsevier editors. Lipomas. U Elsevier point of care.[Internet] 2023. [citirano 26.5.2024.] Dostupno na:

https://www.clinicalkey.com/#!/content/clinical_overview/67-s2.0-516256ec-5b86-45d3-823f-19c6eebd93cb

37. Fitzpatrick J, High W, Meng, Kyle L. Epidermoid cyst. U Urgent care dermatology: simptom based diagnosis. [Internet] 2017;565-578. [Citirano 26.5.2024]. Dostupno na:
https://www.clinicalkey.com/#!/content/clinical_overview/67-s2.0-UCD027
38. Badhey A, Kadakia S, Carrau R, Iacob C, Khorsandi A. Sarcoidosis of the head and neck. U Head and neck pathology [Internet] 2015;9(2), 260-268. [citirano 36.5.2024.] Dostupno na:
<https://www.ncbi.nlm.nih.gov/pmc/articles/PMC4424214/>
39. McGrut F. The neck mass. U Pubmed. Med Clin North Am [Internet] 1999. [citirano 26.5.2024.] Dostupno na:
<https://pubmed.ncbi.nlm.nih.gov/9927971/>
40. Bauman J. Head and neck cancer. U Goldman-cecil medicine. [Internet] 27thed.2024. [citirano 26.5.2024.] Dostupno na:
<https://www.clinicalkey.com/#!/content/book/3-s2.0-B9780323930383001763?scrollTo=%23hl0000538>
41. Torabi M, Aquino S, Harisinghani M. Current concepts in lymph node imaging. U Journal of nuclear medicine. [Internet] 2004;45(9), 1509-1518. [citirano 26.5.2024.] Dostupno na:
<https://jnm.snmjournals.org/content/45/9/1509.long>
42. Seili-Bekafigo I, Štemberger C, Rajković Molek K. Klinička citologija. U Medicina fluminensis. [Internet] 2016;52, 301-313. [citirano 26.5.2024] Dostupno

na:[https://www.unirepository.svkri.uniri.hr/islandora/object/medri%3A635/d
atastream/FILE0/view](https://www.unirepository.svkri.uniri.hr/islandora/object/medri%3A635/datastream/FILE0/view)

43. Pyonnen M i sur. Clinical practice guideline: Evaluation of the neck mass in adults. U Pubmed. [Internet] Otolaryngology: Head and neck surgery. 2017. [citirano 26.5.2024] Dostupno na:
<https://pubmed.ncbi.nlm.nih.gov/28891406/>
44. Zephania A, Mathias M, Mapondella K, Kahinga A, Ntunaguzi D, Massawe E. Prevalence and aetiology of neck masses among patients receiving surgical services at National hospital, Tanzania. U Medical journal of Zambia [Internet] 2019;46(1), 54-60. [citirano 30.5.2024.] Dostupno na:
<https://www.ajol.info/index.php/mjz/article/view/186537>
45. Chowdhury P, Ahmed A, Tareq Udin A, Rabiul Alam U, Supran B. Retrospective analysis of neck masses diagnosed by histopathology from Chattogram general hospital. U Journal of Chittagong Medical college [Internet] 2022;33(1), 21-24. [citirano 30.5.2024.] Dostupno na:
https://www.researchgate.net/profile/Rabiul-Alam-Erfan-Uddin-2/publication/372395558_Retrospective_Analysis_of_Neck_Masses_Diagnosed_by_Histopathology_from_Chattogram_General_Hospital/links/65035833a69a4e63180894fd/Retrospective-Analysis-of-Neck-Masses-Diagnosed-by-Histopathology-from-Chattogram-General-Hospital.pdf
46. Holla R, Chwla N, Sharma A, Mehta R, Kaur G. Fine needle aspiration cytology study of spectrum of neck masses in a tertiary care hospital. U International journal of clinical and diagnostic pathology [Internet] 2020;3(3), 299-302. [citirano 2.6.2024,] Dostupno na:<https://www.researchgate.net/profile/Amit->

Sharma-

8/publication/347408030_Fine_needle_aspiration_cytology_study_of_spectrum_of_neck_masses_in_a_tertiary_care_hospital/links/61f2b3d1c5e3103375c4c303/Fine-needle-aspiration-cytology-study-of-spectrum-of-neck-masses-in-a-tertiary-care-hospital.pdf

47. Agarwal S, Agrawal R, Gupta P, Kumar P. Distribution of head and neck lesions diagnosed on histopathology in Western U.P: A retrospective study. U Indian journal o pathology and oncology [Internet] 2018;5(1), 123-129. [citirano 2.6.2024] Dostupno na: <https://www.ijpo.co.in/journal-article-file/5862>
48. Eren T, Jaya J. An approach to neck masses in adults. U Australian journal of general practice [Internet] 2020;49(5)[citirano 2.6.2024] Dostupno na: <https://www1.racgp.org.au/ajgp/2020/may/an-approach-to-neck-masses-in-adults>
49. Thakur A, Gahine R, Kulkarni V. Evaluation of fine needle aspiration cytology in the diagnosis of head and neck masses and its correlation with histopathological findings. U International journal of advances in medicine [Internet] 2016;3(3)[citirano 2.6.2024.] Dostupnp na: <https://www.ijmedicine.com/index.php/ijam/article/view/128>
50. Feier J, Self Q, Karabachev A, Brundage W, Sajisevi M. Assesing the role of ultrasound for the evaluation of adult neck masses. U Laryngoscope investigative otorlaryngology. [Internet] 2023; 8(1), 135-139 [citirano 5.6.2024]. Dostupno na: <https://www.ncbi.nlm.nih.gov/pmc/articles/PMC9948592/>

51. Liu, H., Hsu, Y., & Wang, P. Ultrasound Examinations of the Head and Neck – From the Beginning to Now. U *Journal of Medical Ultrasound* [Internet] 2020;28(1),5-6. [citirano 3.6.2024.] Dostupno na: <https://www.ncbi.nlm.nih.gov/pmc/articles/PMC7194424/>
52. Addams-William J, Watkins D, Owen S, Wiliams N, Fielder C. Non.thyrodi neck lumps: appraisal of the role of fine needle aspiration cytology. U Pubmed [Internet] *Eur Arch Otorhinolaryngolog.* 2009;266(3), 411-5 [citirano 3.6.2024.] Dostupno na:<https://sci-hub.se/https://link.springer.com/article/10.1007/s00405-008-0751-4>
53. Kolb L, Yarrarapu S N, Atif Ameer M, Rosario-Collazo J.Lipoma. U National library of medicine [Internet] 2023. [citirano 5.6.2024] Dostupno na: <https://www.ncbi.nlm.nih.gov/books/NBK507906/>
54. Okumus O, Donmez M, Namdar Pekiner F. Ultrasonographic appearances of cervical lymph nodes in healthy turkish adults subpopulation: Preliminary study. U *The open dentistry journal* [Internet] 2017;11(1), 404-412. [citirano 5.6.2024] Dostupno na: https://www.researchgate.net/publication/318485138_Ultrasonographic_Apearances_of_Cervical_Lymph_Nodes_in_Healthy_Turkish_Adults_Subpopulaton_Preliminary_Study
55. Irani S, Zerehpoush F, Sabeti S. Prevalence of pathological entities in neck masses: a study of 1208 consecutive cases. U *Avicenna journal of dental research* [Internet] 2016;8(1), 4. [citirano 6.6.2024] Dostupno na: <file:///C:/Users/Lenovo/Downloads/50003920160103.pdf>

56. Haynes J, Arnold K, Aguirre-Osikins C, Chandra S. Evaluation of neck masses in adults. U Am Fam Physician [Internet]2015;91(10), 698-706. [citirano 6.6.2024.] Dostupno na:
<https://www.aafp.org/pubs/afp/issues/2015/0515/p698.html>
57. Jakšić A. Dobročudni tumori parotidne žlijezde. U repozitorij Sveučilišta u Rijeci [Internet] 2018. [citirano 21.6.2024] Dostupno na:
<https://repository.medri.uniri.hr/islandora/object/medri%3A2693/datastream/PDF/view>
58. Hobbs C, Bova R. Neck lumps: A guide to assessment and management. U Medicine today [Internet] 2010;11(4) [citirano 7.6.2024.] Dostupno na:
<https://entthyroid.com.au/wp-content/uploads/2015/03/Medicine-Today-Neck-Lumps-Ron-Bova.pdf>
59. Hoffman H. Salivary gland swelling: evaluation and diagnostic approach. U Uptodate[Internet] 2024. [citirano 10.6.2024] Dostupno na:
https://www.uptodate.com/contents/salivary-gland-swelling-evaluation-and-diagnostic-approach?search=salivary%20gland%20diseases%20epidemiology&source=search_result&selectedTitle=1%7E150&usage_type=default&display_rank=1
60. Lee J, Fernandes R. Neck masses: evaluation and diagnostic approach. U Elsevier [Internet]. Oral and maxillofacia surgery clinics of North America. 2008;20, 321-337. [citirano 10.6.2024.] Dostupno na: <https://sci-hub.se/https://www.sciencedirect.com/science/article/abs/pii/S1042369908000277?via%3Dihub>

61. Shah JP. Patterns of cervical lymph node metastasis from squamous carcinomas of the upper aerodigestive tract. *Pubmed [Internet]. U Am J Surg.* 1990;160(4), 405-9. [citirano 10.6.2024.] Dostupno na: <https://pubmed.ncbi.nlm.nih.gov/2221244/>

62. LaCasce A, Ng A. Hodgkin lymphoma: Epidemiology and risk factors. *Uptodate [Internet] 2022.* [citirano 13.6.2024] Dostupno na: https://www.uptodate.com/contents/hodgkin-lymphoma-epidemiology-and-risk-factors?search=lymphoma%20epidemiology&source=search_result&selectedTitle=3%7E150&usage_type=default&display_rank=3

10. ŽIVOTOPIS

Patricia Novoselac, rođena je 31. srpnja 1999. godine u Vinkovcima. Svoje obrazovanje započinje u Osnovnoj školi Vladimira Nazora Vinkovci te nastavlja u Gimnaziji Matije Antuna Reljkovića Vinkovci. Integrirani preddiplomski i diplomski studij medicine u Rijeci upisuje 2018. godine. Tijekom studija osnovala je Studentsku sekciju za maksilofacijalnu kirurgiju Studentskog zbora medicinskog fakulteta u Rijeci.