

# KIRURŠKE MOGUĆNOSTI LIJEČENJA MIŠIĆNO INVAZIVNOG KARCINOMA MOKRAČNOG MJEHURA

---

Išek, Juraj

Master's thesis / Diplomski rad

2024

Degree Grantor / Ustanova koja je dodijelila akademski / stručni stupanj: **University of Rijeka, Faculty of Medicine / Sveučilište u Rijeci, Medicinski fakultet**

Permanent link / Trajna poveznica: <https://um.nsk.hr/um:nbn:hr:184:467132>

Rights / Prava: [In copyright](#) / [Zaštićeno autorskim pravom.](#)

Download date / Datum preuzimanja: **2025-03-25**



Repository / Repozitorij:

[Repository of the University of Rijeka, Faculty of Medicine - FMRI Repository](#)



SVEUČILIŠTE U RIJECI

MEDICINSKI FAKULTET

INTEGRIRANI PREDDIPLOMSKI I DIPLOMSKI

SVEUČILIŠNI STUDIJ MEDICINE

Juraj Išek

KIRURŠKE MOGUĆNOSTI LIJEČENJA MIŠIĆNO INVAZIVNOG KARCINOMA MOKRAĆNOG

MJEHURA

Diplomski rad

Rijeka, 2024. godina

SVEUČILIŠTE U RIJECI

MEDICINSKI FAKULTET

INTEGRIRANI PREDDIPLOMSKI I DIPLOMSKI

SVEUČILIŠNI STUDIJ MEDICINE

Juraj Išek

KIRURŠKE MOGUĆNOSTI LIJEČENJA MIŠIĆNO INVAZIVNOG KARCINOMA MOKRAĆNOG  
MJEHURA

Diplomski rad

Rijeka, 2024. godina

Mentor rada: izv.prof.dr.sc. Dean Markić, dr.med.

Diplomski rad ocjenjen je dana \_\_\_\_\_ u/na \_\_\_\_\_

\_\_\_\_\_, pred povjerenstvom u sastavu:

1. izv.prof.dr.sc. Romano Oguić, dr.med

2. izv.prof.dr.sc. Josip Španjol, dr.med

3. doc.dr.sc. Stanislav Sotošek, dr.med.

Rad sadrži 34 stranice, 16 slika, 0 tablica, 20 literaturnih navoda

## ZAHVALA

Prvo bih želio zahvaliti mentoru, prof.dr.sc. Deanu Markiću, na pomoći, davanju savjeta i idejama za pisanje ovog diplomskog rada. Kao profesor mi je držao vježbe iz urologije i uvijek je pokazivao veliku angažiranost prema studentima, aktivirao ih u preglede, motivirao, pokazivao sve što može i naučio nas jako puno, a takav je ostao i kao mentor za diplomski rad - dobar, ažuran i uvijek spreman pomoći. Hvala Vam na brzim i jasnim odgovorima, savjetima i ljubaznosti. Hvala Vam profesore!

Želim zahvaliti i svojoj obitelji koja mi je uvijek bila potpora, imala strpljenja i razumijevanja. Hvala mama i tata! Posebno moram izdvojiti sestru koja je najbolja sestra na svijetu i kojoj idu posebne zahvale - ona će znati zašto. Hvala B!

Želim zahvaliti i svojim prijateljima koji su mi tijekom studiranja bili podrška, gurali me prema naprijed, pomagali kad je bilo teško.

Na kraju želim zahvaliti i Ivi koja je imala veliku ulogu u cijeloj priči. Bez njene pomoći, podrške i razgovora dugo u noć sve bi bilo puno teže. Hvala Iva!

## SADRŽAJ

1. Uvod .....	1
2. Svrha rada .....	3
3. Pregled literature na zadanu temu	
3.1 Patološka podjela karcinoma mokraćnog mjehura .....	4
3.1.1 TNM klasifikacija tumora mokraćnog mjehura .....	4
3.2 Dijagnostika karcinoma mokraćnog mjehura .....	6
3.3 Liječenje KMM .....	8
3.3.1 Transuretralna resekcija mokraćnog mjehura (TURBT).....	8
3.3.2 Radikalna cistektomija (RC) .....	10
3.3.2.1. Otvorena radikalna cistektomija .....	10
3.3.2.2. Laparoskopska radikalna cistektomija .....	12
3.3.2.3. Robotska radikalna cistektomija .....	18
3.4. Parcijalna (djelomična) cistektomija .....	20
3.5. Tipovi urinarne derivacije .....	21
4. Rasprava .....	25
5. Zaključci .....	27
6. Sažetak .....	28
7. Summary .....	29

8. Literatura .....	31
9. Životopis.....	34

## Popis skraćenica i akronima

TURBT - eng. transurethral resection of bladder tumor, transuretralna resekcija tumora mokraćnog mjehura

MIBC - eng. muscle invasive bladder tumor, mišićno-invazivni tumor mokraćnog mjehura

MIKMM - mišićno-invazivni karcinom mokraćnog mjehura

KMM - karcinom mokraćnog mjehura

CT - eng. computerized tomography, kompjutorizirana tomografija

MSCT - eng. multislice spiral computed tomography, višeslojna kompjutorizirana tomografija

MR - magnetska rezonanca

CIS - lat. carcinoma in situ,

RC - radikalna cistektomija

ORC - otvorena radikalna cistektomija

LRC - laparoscopska radikalna cistektomija

RRC - robotska radikalna cistektomija

TUR - transuretralna resekcija

TNM - eng. tumor, nodes, metastasis,



## 1. UVOD

Mokraćni mjehur šuplji je mišićni organ smješten u donjem dijelu trbušne šupljine iza preponskih kostiju u subperitonealnom vezivnom prostoru male zdjelice. S unutrašnje strane prekriven je prijelaznim epitelom – urotelom. Urotel s rahlim vezivnim tkivom lamine proprije čini sluznicu mokraćnog mjehura. S vanjske strane, sluznicu oblažu mišićni snopovi detruzora te potom adventicija (1).

Veličina mu se mijenja ovisno o ispunjenosti, a služi za pohranu urina. Ukupni obujam mjehura iznosi oko 500 ml, a nagon za mokrenje se javlja pri 300 ml. Međutim, svjesno se mogu zadržavati i veće količine mokraće.

Karcinom mokraćnog mjehura drugi je najčešći karcinom urinarnog trakta. Najvažnija struktura za razvoj karcinoma mjehura je urotel. Preko 90 % svih karcinoma mjehura su urotelnog porijekla (1). Dok je njegova učestalost u muškoj populaciji predmet rasprave (neki članci navode ga kao 4., a neki kao 6. najčešći u muškaraca), svi se slažu da je tri puta češći u muškaraca nego u žena. Pojavljuje su u starijoj životnoj dobi, srednja dob za dijagnozu u muškaraca je 69, a u žena 71 godina (3).

Iako etiologija karcinoma mokraćnog mjehura nije do kraja jasna, brojni su rizici za razvoj karcinoma, a najvažniji je pušenje (oko 65% karcinoma mokraćnog mjehura u muškoj, odnosno oko 30% u ženskoj populaciji). Ostali faktori rizika su dugotrajna izloženost anilinskim bojama, aromatskim aminima, tricikličkim ugljikovodicima i teškim metalima, kronične upale mokraćnog mjehura uzrokovane bakterijama i infestacijom parazitima (*Schistosoma haematobium*), ionizirajuće zračenje u sklopu radioterapije raznih malignoma male zdjelice, dugotrajno uzimanje nekih lijekova (ciklofosamid, fenacetin), također, geografska je raspodjela pojave karcinoma pokazala da se češće pojavljuje u razvijenim područjima (2,5).

Karcinomi mokraćnog mjehura dijele se na mišićno neinvazivni tip (oko 75% karcinoma) i mišićno invazivni karcinom koji čini 20% dijagnosticiranih karcinoma. Metastatski karcinomi mokraćnog mjehura čine 5% karcinoma mokraćnog mjehura.

Histološki se dijele na karcinome prijelaznog epitela, karcinome pločastih stanica, adenokarcinom i karcinome malih stanica. Karcinomi prijelaznog epitela čine 90 do 95 % svih slučajeva raka mokraćnog mjehura, karcinomi pločastih stanica čine oko 5 %, adenokarcinomi 1-2 %, a karcinom malih stanica (small cell) otprilike 1 % slučajeva raka mokraćnog mjehura.

Zlatni standard za kirurško liječenje MIKMM jest radikalna cistektomija s pelvičnom limfadenektomijom (7), a u ovom radu prikazat ćemo ju pobliže, zajedno s ostalim metodama kirurškog liječenja MIKMM.

## 2. SVRHA RADA

Ovim radom prikazat ćemo metode kirurškog liječenja MIKMM, detaljno ih opisati te navesti njihove prednosti i nedostatke.

### 3. PREGLED LITERATURE NA ZADANU TEMU

#### 3.1 Patološka podjela karcinoma mokraćnog mjehura

Više od 90% tumora mokraćnog mjehura su tumori prijelaznog epitela (karcinomi prijelaznoga epitela), dok ostatak čine tumori pločastih, odnosno skvamoznih stanica (planocelularni karcinomi), i tumori žljezdanih stanica (adenokarcinomi).

Prema stupnju diferenciranosti epitelnih stanica tumori se dijele na niski i visoki gradus, odnosno na dobro i slabo diferencirane tumore. Karcinomi niskog stupnja malignosti često recidiviraju, ali rjeđe progrediraju, dok karcinomi visokog stupnja malignosti vrlo često recidiviraju (80%) i često progrediraju u mišićno invazivni oblik bolesti (40%).

##### 3.1.1 TNM klasifikacija tumora mokraćnog mjehura

TNM klasifikacija je najčešće korišteni sustav za određivanje proširenosti tumora. T označava primarni tumor, N zahvaćenost limfnih čvorova, a M postojanje udaljenih metastaza (slika 1). Prema T stadiju karcinom mokraćnog mjehura dijelimo na površinski, odnosno mišićno neinvazivni (Ta, T1, Tis) te mišićno invazivni (T2 – T4).

T klasifikacija:

- Ta: papilarni, neinvazivni tumor ograničen na sluznicu (uglavnom niski stupanj malignosti)
- TIS (CIS) karcinoma in situ: tumor visokog stupnja malignosti, ograničen na sluznicu
- T1: invazivni tumor koji prodire u laminu propriju (u većini slučajeva je visokog stupnja malignosti)

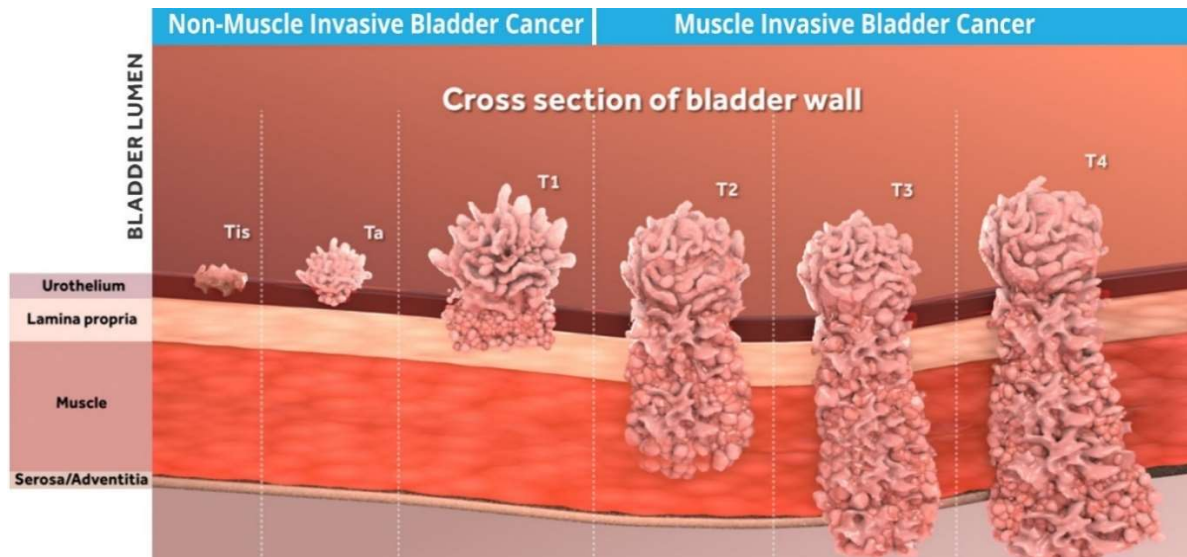
- T2: invazivni tumor koji prodire u površinski, odnosno duboki sloj mišića mjehura
- T3: zahvaća cijelu stijenku mokraćnog mjehura i infiltrira okolno masno tkivo
- T4: zahvaća okolne strukture

#### Limfni čvorovi (N)

- Nx: limfni čvorovi ne mogu biti određeni
- N0: nema zahvaćenih regionalnih limfnih čvorova
- N1: jedan zahvaćeni regionalni limfni čvor u zdjelici
- N2: više od jednog zahvaćenog limfnog čvora u zdjelici
- N3: metastaze u zajedničkim ilijačnim limfnim čvorovima

#### Udaljene presadnice (M)

- M0: nema udaljenih presadnica
- M1: udaljene presadnice



Slika 1. TNM klasifikacija tumora, preuzeto sa (<https://aurabiosciences.com/pipeline-programs/bladder-cancer/>)

### 3.2 Dijagnostika karcinoma mokraćnog mjehura

Budući da je karcinom mokraćnog mjehura najčešće asimptomatski, a simptomi se javljaju uglavnom kad je već u uznapredovalom stadiju, dijagnosticiranje karcinoma mjehura često je prekasno. Tome uvelike pridonosi i nedostatak nacionalne kampanje za rano otkrivanje raka mjehura kakve postoje za rak debelog crijeva, karcinom vrata maternice i slično.

Postoji nekoliko načina za dijagnosticiranje karcinoma mjehura. Biokemijska, mikrobiološka i citološka analiza urina obično su prvi koraci u otkrivanju bolesti, najvećim dijelom zbog toga što oboljeli od KMM imaju hematuriju. Od ostalih simptoma moguće su i iritativne smetnje mokrenja često praćene urgencijom, posebno kod bolesnika s CIS-om, kao i bolno mokrenje, ali i bolovi u zdjelici te lumbalnim regijama ili kostima što se najčešće javlja kod uznapredovale bolesti kao i palpabilna tumorska tvorba u zdjelici (4).

Zlatni standard za utvrđivanje tumora mjehura je cistoskopija (slika 2). Ultrazvuk abdomena, intravenska urografija, CT i MR koriste se da bi se utvrdila proširenost bolesti. Scintigrafija kostiju koristi se u slučaju sumnje na koštane metastaze KMM. Intravenska urografija je radiološka metoda prikazivanja dijelova mokraćnoga sustava s pomoću kontrastnoga sredstva. Kontrastno sredstvo uštrca se kroz mokraćnicu u mokraćni mjehur (za prikaz mogućih promjena u mjehuru) ili intravenski pa krvlju dolazi u bubrege i potom se izlučuje u mokraćovod i mokraćni mjehur.

Definitivna dijagnoza se dobiva nakon transuretralne resekcije tumora mokraćnoga mjehura (TURBT), odnosno biopsije. Ovim postupcima se koristimo i za određivanje stadija bolesti.

Indikacije za cistoskopiju su:

- hematurija (prethodno treba isključiti uroinfekt),
- citološki nalaz suspektan na maligne stanice,
- nejasne iritativne smetnje.

Indikacije za TURBT, odnosno biopsiju mjehura:

- cistoskopski verificirana tumorska tvorba u mokraćnom mjehuru ili suspektna promjena sluznice,
- pozitivna citologija uz uredan nalaz urografije.

Citološka analiza urina je važna za otkrivanje urotelnih tumora ne samo mokraćnog mjehura nego cijelog urotrakta, a uglavnom je pozitivna kod tumora visokog gradusa i CIS-a. Važno je napomenuti da negativan nalaz citologije ne isključuje karcinom.

Kada imamo pozitivan citološki nalaz, a uredan cistoskopski nalaz, potrebno je učiniti MSCT urografiju za evaluaciju gornjeg urotrakta te, ukoliko je ona uredna, uzeti separadni urin iz bubrega za citološku analizu, odnosno napraviti biopsiju sluznice mokraćnog mjehura i eventualno prostatične uretre da bi se isključio CIS (4).

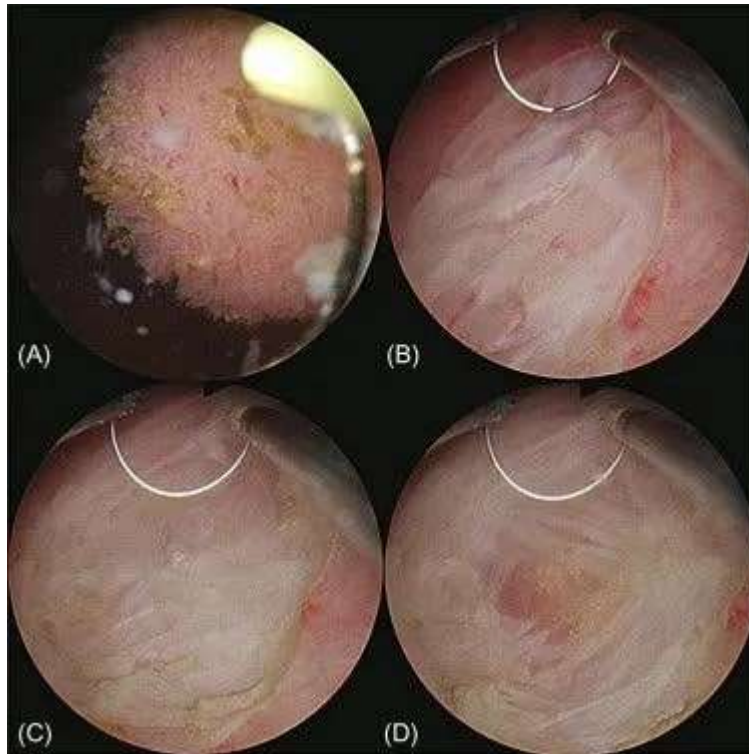
### 3.3 Liječenje KMM

Ovisno o općem stanju bolesnika, stadiju same bolesti i njihovom stavu prema bolesti, bolesnici se mogu liječiti kirurški, radioterapijom ili kemoterapijom. U ovom radu naglasak je na kirurški pristup liječenju MIKMM pa ćemo se samo njime pobliže baviti.

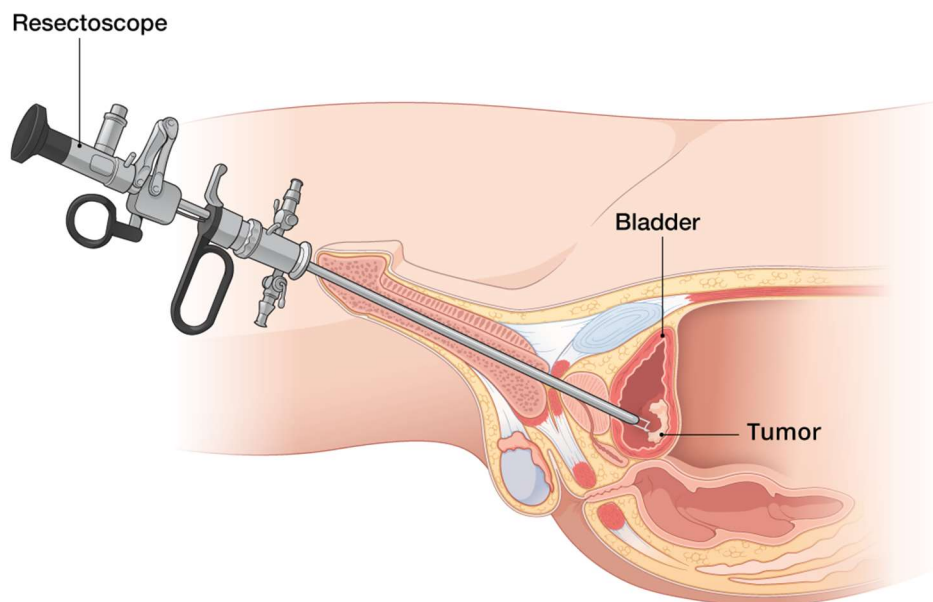
#### 3.3.1 Transuretralna resekcija tumora mokraćnog mjehura (TURBT)

Transuretralna resekcija tumora mokraćnog mjehura (TURBT) je operacija koja se izvodi paralelno kao dijagnostički postupak i kao metoda uklanjanja karcinoma u ranoj fazi bolesti. Bolesnika se zaprima u bolnicu, a zahvat započinje nakon što se bolesnika anestezira spinalnom ili općom anestezijom. Resektoskopom se kroz uretru ulazi u mokraćni mjehur te se postepeno tumor resekcira, a njegovi dijelovi se vade iz mjehura posebnom špricom (slika 2 i 3). Nakon uklanjanja tumora učini se koagulacija baze tumora i njegove okoline. Na kraju zahvata postavlja se kateter u mokraćni mjehur. Bolesnik se otpušta kući nakon što prestane značajnija hematurija. Urinski kateter se vadi ovisno o dubini resekcije i intenzitetu hematurije, a najčešće 1-5 dana nakon operacije. S obzirom na veliku učestalost recidiva, potrebno je nastaviti s redovitim pregledima koji uključuju redovitu cistoskopiju i citološki nalaz urina. U pravilu se bolesnik prve dvije godine kontrolira svaka tri mjeseca, slijedeće dvije godine svakih šest mjeseci i nakon toga jednom godišnje doživotno. Ukoliko TURBT otkrije karcinom u uznapredovalom stadiju, pristupa se invazivnijim načinima liječenja (cistektomija).





Slika 2. Cistoskopski prikaz karcinoma mokraćnog mjehura, preuzeto sa (<https://advancedurology.com.au/treatments/transurethral-resection-of-bladder-tumour/>)



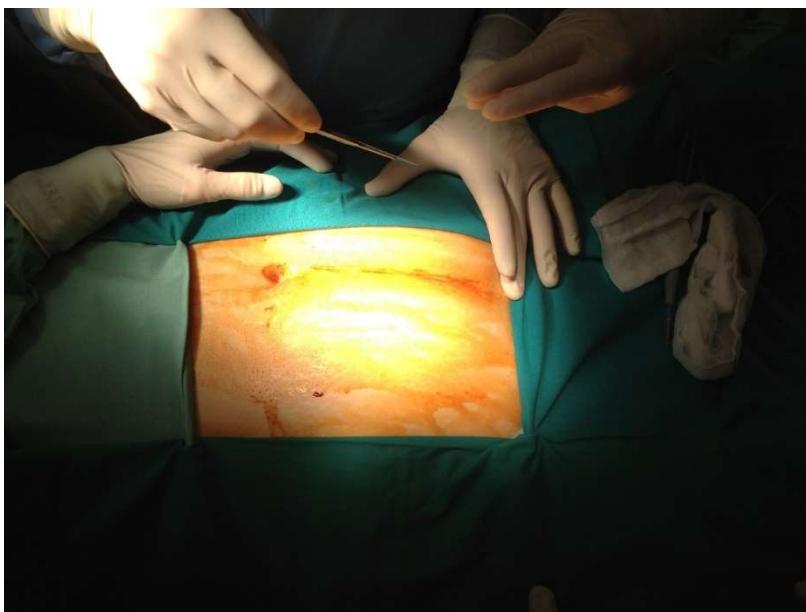
Slika 3. Transuretralna resekcija karcinoma mokraćnog mjehura, preuzeto sa (<https://www.roswellpark.org/cancer/bladder/treatment/surgery/turbt>)

### 3.3.2 Radikalna cistektomija (RC)

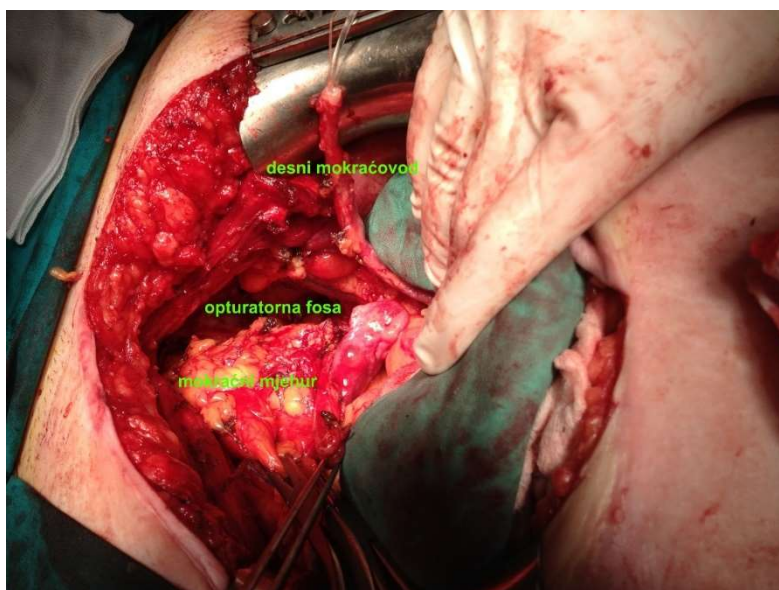
Radikalna cistektomija je metoda kojom se odstranjuju mokraćni mjehur s karcinomom i okolnim masnim tkivom i limfnim čvorovima. Ova operacija se radi kod agresivnih, uznapredovalih karcinoma mokraćnog mjehura, odnosno kod karcinoma mokraćnog mjehura koji recidiviraju i ne reagiraju na drugu terapiju. Radikalnom cistektomijom se odstranjuje mokraćni mjehur s prostatom i sjemenim mjehurićima kod muškaraca te mokraćni mjehur, maternica, jajnici, jajovodi i prednji zid vagine kod žena. Sastavni dio RC je i zdjelična limfadenektomija koja osigurava relativno visoku petogodišnju preživljivost pacijenata (8). Radikalna cistektomija se dijeli na otvorenu, laparoskopsku i robotsku.

#### 3.3.2.1. Otvorena radikalna cistektomija

Otvorena radikalna cistektomija (ORC) spada u "najstariju" operativnu metodu, a uz mali broj modifikacija ta metoda se izvodi dugi niz godina. Zahvat se radi u općoj anesteziji. Učini se rez na donjem dijelu trbuha koji se pruža od malo iznad pupka pa sve do simfize (donja medijana laparotomija) (slika 4 i 5). Pri operaciji urolog odstranjuje mokraćni mjehur s karcinomom, okolno masno tkivo i limfne čvorove. Kod muškog dijela populacije se u principu još odstranjuju prostata i sjemeni mjehurići, a kod žena maternica, jajnici, jajovodi, prednji zid rodnice i dio mokraćne cijevi.



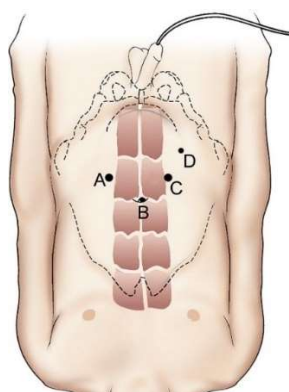
Slika 4. Otvorena radikalna cistektomija, donja medijana laparotomija, (preuzeto sa <https://urologija.hr/bladder/cancer>)



Slika 5. Otvorena radikalna cistektomija, mobilizira se desni mokraćovod, (preuzeto sa <https://urologija.hr/bladder/cancer>)

### 3.3.2.2. Laparoskopjska radikalna cistektomija

Laparoskopjska radikalna cistektomija (LRC) spada u tzv. minimalno invazivne metode liječenja, a to znači da se zahvat izvodi uz minimalni rez i uz pomoć specijalnih instrumenata. Nakon što se pristupi u trbuh postupak je sličan otvorenoj cistektomiji. Neovisno o spolu i mjestu gdje se operacija izvodi, nekoliko je zajedničkih načela. Osnovna tehnika je transperitonealna kroz četiri ili pet troakara, lepezasto raspoređena preko donjeg djela abdomena. Kamera je postavljena oko 2,5 do 5 centimetara iznad pupka, radi bolje preglednosti operacijskog polja i lakšeg vađenja limfnih čvorova (limfadenektomija) (slika 6). Zbog olakšanja pristupa pacijent se postavlja u litotomijski položaj u kombinaciji s Trendelenburgovim položajem. Navedeno je bitno da bi se olakšao pristup rektumu, perineumu, vagini te da vijuge tankog crijeva ne ulaze u zdjelicu za vrijeme operacije. Na početku operacije prvo se odstrani mjehur kako bi se napravilo više mjesta i bolje prikazao prostor za limfadenektomiju. Prvi korak u operaciji je stražnja i lateralna disekcija mokraćnoga mjehura, nakon čega slijede prednja disekcija mjehura, prostate i uretre. Takav pristup omogućava da mjehur ne „padne“ u zdjelicu i oteža daljnju operaciju (6). Slijedeći dijelovi operacije se razlikuju ovisno od spola.

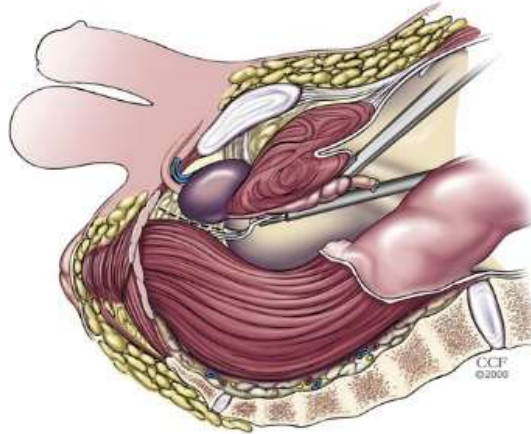


Slika 6. Raspored troakara za laparoskopjsku radikalnu cistektomiju, (preuzeto sa <https://www.tandfonline.com/doi/full/10.1016/j.aju.2012.01.003>)

## LRC kod muškaraca

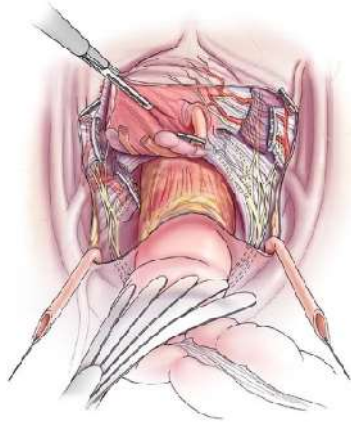
Na početku operacije moraju se gotovo uvijek osloboditi priraslice sigmoidnog kolona kako bi se on mogao povući iz zdjelice i na taj način se osloboditi dodatni radni prostor. Ureter, medijalni umbilikalni ligament, duktus deferens i urachus su najvažnije orijentacijske točke u zdjelici.

Mobilizacija uretera počinje iznad ruba zdjelice i prati se distalno dok ureter ne prijeđe na medijalnu stranu medijalnog umbilikalnog ligamenta. Peritoneum koji prekriva medijalni umbilikalni ligament otvara se prema gore do prednjeg trbušnog zida. Duktus deferens prelazi preko ligamenta u razini ruba zdjelice te se na tom mjestu može podvezati ili kauterizirati. Nakon toga radi se lateralna disekcija, lateralno od medijalnog umbilikalnog ligamenta, koji se održava netaknutim i koristi kao orijentir. Ova ravnina je avaskularna i pruža se distalno dok se mokraćni mjehur povlači medijalno sve dok se ne prikaže mišićno dno zdjelice i endopelvična fascija na prostati. Endopelvična fascija može se otvoriti u ovom trenutku kako bi se prikazala prostata ili se može ostaviti za kasniji korak u operaciji. Slična disekcija se radi i na kontralateralnoj strani. Zatim se pristupa stražnjoj ravnini između sjemenih mjehurića i prostate sprijeda, te rektuma straga. Otvara se peritoneum u području njegovog rektovezikalnog dijela. Otvaranjem peritoneuma prikažu se sjemeni mjehurići koji se nalaze sprijeda, a disekcija prati njihovu stražnju površinu, osiguravajući maksimalnu sigurnost za prednju stijenku rektuma. Pričvršćenje Denonvillierove fascije se incizira i pristupa se na prostatu, a disekcija se nastavlja između prostate i rektuma do apeksa prostate (slika 7).



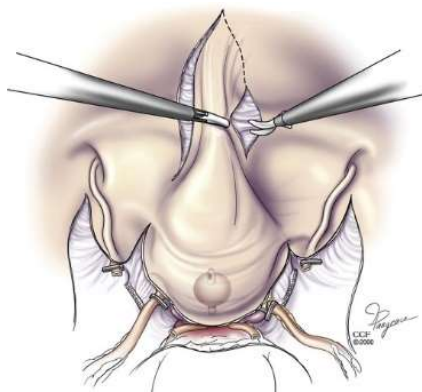
Slika 7. Bočni pogled koji prikazuje napredovanje disekcije između prostate i rektuma, (preuzeto sa <https://www.tandfonline.com/doi/full/10.1016/j.aju.2012.01.003>)

Između stražnje i bočne ravnine disekcije sada su vidljivi posterolateralni pedikli. Njih ureteri dijele na vaskularni lateralni i posteriorni pedikl (slika 8). Lateralni pedikli se podvežu ili koaguliraju, a najčešće se koriste posebni instrumenti koji imaju mogućnost i koagulacije i rezanja (Ligasure ili Ultracision). Ako je endopelvična fascija prethodno bila otvorena, anterolateralna retrakcija mokraćnog mjehura omogućuje rezanje posterolateralnih pedikla na dnu prostate, a lateralni pripoji prostate mogu se prerezati od baze prema vrhu sve dok se ne dođe do lateralne strane uretre. Očuvanje neurovaskularnog snopa se može nastaviti uz lateralnu stranu prostate.



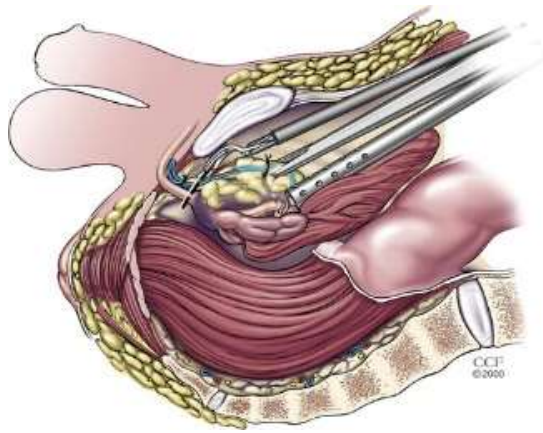
Slika 8. U odnosu na uretere, pedikli mokraćnog mjehura tvore lateralni vaskularni dio (prikazan prerezan na lijevoj strani) i stražnji dio koji sadrži manje krvnih žila i više živčanih vlakana, (preuzeto sa <https://www.tandfonline.com/doi/full/10.1016/j.aju.2012.01.003>)

Prednji pripoji mokraćnog mjehura oslobađaju se od prednje trbušne stijenke (slika 9), zadržavajući perivezikalno masno tkivo oko mokraćnog mjehura i prateći medijalne umbilikalne ligamente do pupka gdje se urahus podveže (koagulira) i prereže. Ova mobilizacija otvara retropubični prostor (Retziusov prostor), uz prikazivanje puboprostatičnih ligamenata i površinsku granu dorzalne vene, koja se koagulira i prereže.



Slika 9. Mobilizacija mjehura s prednje površine prednjeg trbušnog zida, (preuzeto sa <https://www.tandfonline.com/doi/full/10.1016/j.aju.2012.01.003>)

Ako endopelvična fascija nije prethodno bila otvorena, tada se ona otvara, a pripoji vrha prostate na mišićno dno zdjelice se odijele. Kompleks dorzalne vene kontrolira se šavom iznad uretre. Puboprostatični ligamenti i kompleks dorzalne vene se prerežu te se dođe na sam apeks prostate (slika 10). Krvarenje koje se povremeno događa iz dorzalne vene rješava se dodatnim šavom koji se postavlja nakon što je kompleks dorzalne vene potpuno presječen, a kako bi se izbjeglo prekomjerno krvarenje uslijed trakcije.



Slika 10. Ligiranje i rezanje kompleksa dorzalne vene, (preuzeto sa <https://www.tandfonline.com/doi/full/10.1016/j.aju.2012.01.003>)

Na ovaj način su apikalni pripoji prostate na dno zdjelice presječeni, a uretra se jasno vidi. Uretralni kateter se odstrani, a šav se postavlja preko proksimalnog dijela uretre kako bi se izbjeglo izlivanje sadržaja mokraćnog mjehura u zdjelicu. Ako ureteri prethodno nisu bili presječeni, oni se sada presijeku, a distalni rubovi se šalju na patohistološku analizu. Ako se planira ortotopna derivacija urina, uretra se oštro prereže na apeksu, proksimalna uretra se ligira, a na distalni dio se stave budući anastomotski šavi. Također se i dio uretre pošalje na patohistološku analizu kako bi se vidjelo da li je resekcija bila dovoljno radikalna. Mokraćni mjehur je sada u cijelosti oslobođen i može se odstraniti ili se stavi u Endobag.



## LRC kod žena

LRC kod žena ima sličan tijek kao i kod muškaraca. Mobilizacija uretera kod žena omogućuje mobilizaciju jajnika medijalno. Peritoneum se presiječe uzduž medijalnog umbilikalnog ligamenta, a umjesto duktusa deferensa nalazi se okrugli ligament. Lateralna ravnina se prikaže na isti način kao i kod muškaraca i otvara do dna mišićnog dijela zdjelice. Endopelvična fascija se ne otvara kao zaseban korak kod žena. Da bi se prikazala lateralna strana vagine prerežu se posterolateralni pedikli. Zatim se otvara stražnji forniks vagine. Rezanje stijenke rodnice nastavlja se distalno, a pritom se pazi da se ipak ne učini prevelika ekscizija rodnice. Rezanje prednje vaginalne stijenke nastavlja se distalno do vrata mjehura. Prednji pripoji mjehura mobiliziraju se slično kao kod muškaraca. Prednja površina uretre može se jasno prikazati nakon rezanja dorzalnog venskog kompleksa. Distalni kraj prednje vaginalne stijenke resekira se do pred vanjski meatus uretre. Endopelvična fascija iznad uretre se otvori, dorzalna vena se prereže i na taj način se cijeli preparat drži samo na uretri. Vrat mokraćnog mjehura se procjenjuje prema položaju balonskog katetera te se ispod njega otvori uretra. Njezin proksimalni dio se podveže na tom mjestu, a uretra se pošalje na patohistološku analizu radi određivanja radikaliteta operacije. Postoje brojne modifikacije tehnike operacije kod žena čime je omogućena manje radikalna resekcija kada je prisutan niski stadij bolesti. Takvom resekcijom možemo poštediti jajnike ili jedan od njih, cijelu dužinu vagine i/ili maternicu.

### 3.3.2.3. Robotska radikalna cistektomija

Prilikom RRC koristi se nekoliko robotskih ruku kojima se radi cistektomija, ali se urinarna derivacija urina najčešće radi otvorenim putem.

Robotska kirurgija predstavlja revolucionarnu inovaciju u polju medicinske kirurgije koja kombinira napredne tehnologije s kirurškom praksom radi poboljšanja kvalitete zdravstvene skrbi. Ova tehnika, koja se sve više koristi u različitim kirurškim disciplinama, pruža brojne prednosti koje rezultiraju boljim kirurškim ishodima i poboljšanim rezultatima pacijenata.

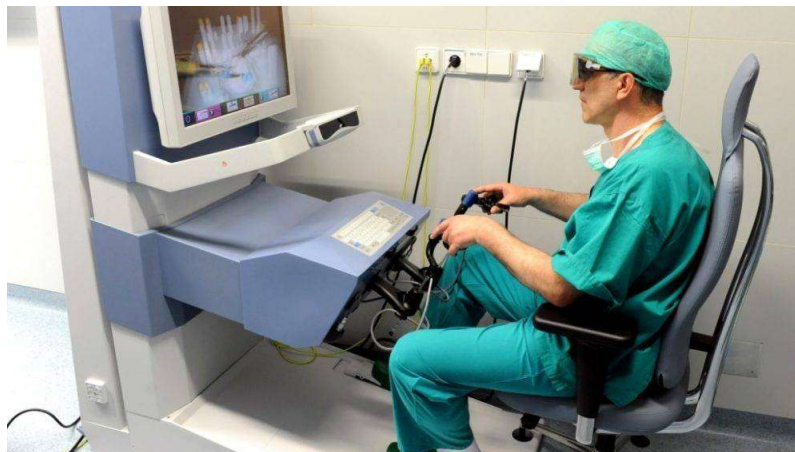Jedna od ključnih prednosti robotske kirurgije je preciznost. Korištenjem robotskih sustava, kirurzi mogu postići izuzetnu preciznost i kontrolu tijekom operacija. Visoko razlučive kamere pružaju detaljnu vizualizaciju kirurškog polja, omogućujući kirurzima identifikaciju anatomskih struktura s izuzetnom jasnoćom. Osim toga, napredni instrumenti omogućuju kirurzima veću izdržljivost, omogućujući precizne pokrete čak i u uskim i teško dostupnim područjima. (9)

Manja invazivnost je još jedna ključna prednost robotske kirurgije. Ovaj pristup često zahtijeva manje rezove u usporedbi s tradicionalnim otvorenim operacijama, što rezultira smanjenom traumom tkiva, manjom boli, bržim oporavkom pacijenata i kraćim boravkom u bolnici. Pacijenti koji su podvrgnuti robotskoj kirurgiji često imaju brži oporavak i mogu se vratiti u normalne aktivnosti ranije u usporedbi s pacijentima koji su podvrgnuti otvorenim operacijama.

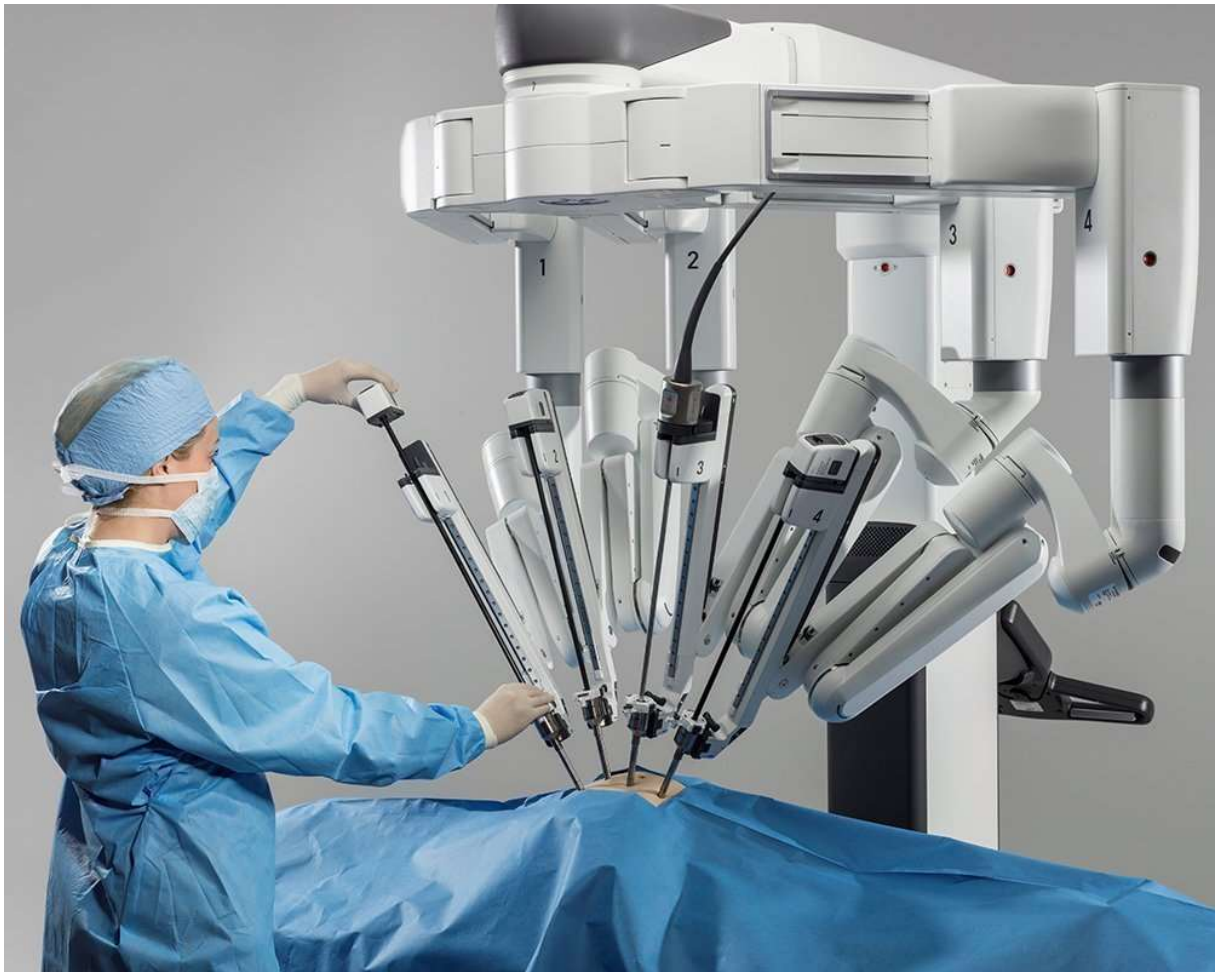Ergonomska dizajniranost robotskih sustava također doprinosi prednosti ovog pristupa. Kirurzi se mogu udobnije pozicionirati tijekom operacija, smanjujući umor i zadržavajući koncentraciju tijekom dugih operacija (slika 11). To također može smanjiti rizik od kirurških pogrešaka i komplikacija.

Robotska radikalna cistektomija (RRC) koristi se u najnovije vrijeme. Radi se također o minimalno-invazivnoj metodi liječenja, a tehnički je veoma slična laparoskopskoj radikalnoj cistektomiji. U preglednim radovima ne pronalazi se za sad veća korist od RRC, osim manjeg umora kirurga. (10,11)

Najčešće korišteni robotski sustavi u urologiji su Da Vinci Surgical System i Senhance Surgical System (11) (slika 12).



Slika 11. Kirurg KBC Zagreb smješten za konzolom Senhance robotskog sustava, (preuzeto sa <https://www.kbc-zagreb.hr/415-operacija-raka-prostate-uz-pomoc-robotu.aspx>)



Slika 12. Da Vinci robotski sutav, (preuzeto s <https://aimis.com/robotics/about-us/davinci-xi>)

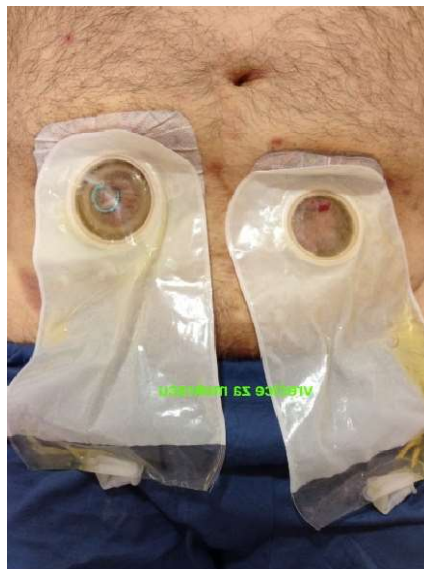### 3.4. Parcijalna (djelomična) cistektomija

Parcijalna cistektomija je metoda koja se koristi ukoliko se radi o manjem tumoru, koji je smješten tako da ga se zajedno s pripadajućim dijelom mokraćnog mjehura može izrezati, a onda se otvor na mjehuru (cistotomija) prešije. Radi se o tehnički jednostavnijoj operaciji od radikalne cistektomije koja kraće traje, a bolesnici je u načelu bolje podnose te se brže i bolje oporavljaju nakon operacije. Kao i radikalna cistektomija može se raditi otvorenim, laparoskopskim ili robotskim pristupom.

### 3.5. Tipovi urinarne derivacije

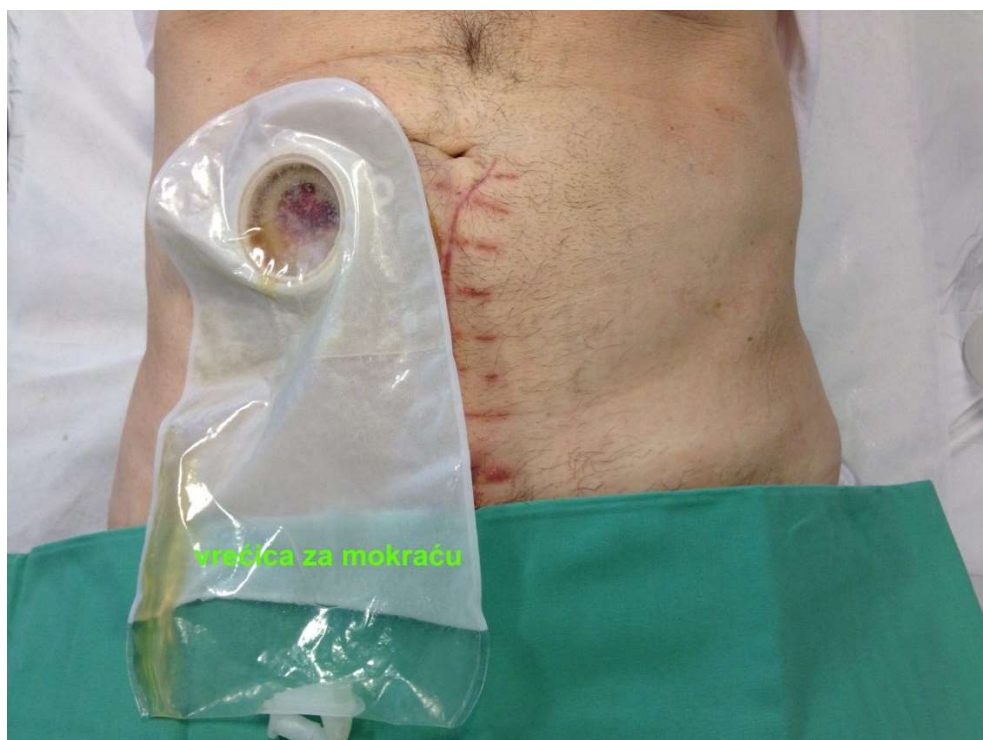U svih bolesnika u kojih se radi radikalna cistektomija mora se učiniti rekonstrukcija mokraćnog sustava tj. urinarna derivacija. Urinarne derivacije možemo najjednostavnije podijeliti u tri skupine: ureterokutanostomija, ilealni conduit i ortotopna derivacija urina.

Ureterokutanostomija je najjednostavniji oblik urinarne derivacije gdje se ureteri direktno izvedu na kožu. Predstavlja inkontinentnu vrstu derivacije. Nakon vađenja mokraćnog mjehura, ureteri se izvedu na kožu trbuha i tom prilikom se ne koriste dijelovi tankog crijeva. Ovisno o samoj anatomiji čovjeka, ureteri se mogu izvaditi obostrano na abdomen, gdje će pacijent onda imati dvije vrećice ili se mogu anastomozirati i izvući samo na jednu stranu pa će imati jednu zajedničku vrećicu za oba uretera (slika 13). Indikacija za ovaj tip operacije je uznapredovali karcinom mokraćnog mjehura ili visoka dob bolesnika s komorbiditetima. Komplikacije koje se javljaju su stenoza stome (najčešća komplikacija) koja se javlja u oko 40 do 60% bolesnika, krvarenje iz stome i urinarne infekcije.



Slika 13. Obostrana ureterokutanostoma, (preuzeto sa <https://urologija.hr/bladder/cancer>)

Slijedeću skupinu čini ileum conduit ili operacija po Brickeru, prvi put izvedena 1951. god. To je najčešća metoda inkontinentne derivacije urina. Kirurg uzima i odvaja jedan kratki dio tankog crijeva u dužini od 15-20 centimetara, a preostali dio tankog crijeva se anastomozira. Ureteri koji dovode urin iz bubrega se spoje s izoliranim dijelom tankog crijeva (conduit) čiji se jedan kraj zatvori, a drugi kraj izvede na kožu abdomena. Otvor na koži naziva se urostoma i nalazi se u pravilu u desnom donjem kvadrantu abdomena. Neposredno nakon operacije urostoma je edematozna i otečena, a svoj konačni oblik dobiva nakon otprilike 3 mjeseca. Tijekom samog zahvata, da bi se omogućilo srastanje anastomoze između crijeva i uretera, u uretere se postavljaju proteze kojima ide mokrać. Kada dođe do zarastanja, proteze se izvade. Oko urostome se stavlja podloška i vrećica za prikupljanje mokraće (slika 14).



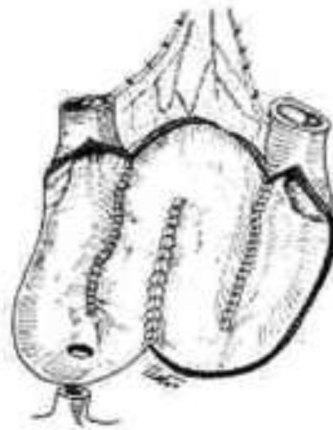
Slika 14. Ileum conduit, (preuzeto sa <https://www.urologija.hr/bladder/cancer>)

Prvih dana nakon operacije mokraća je u pravilu sukrvava, ali se nakon nekog vremena razbistri. Pozitivna strana ove metode je ta što omogućuje radikalni zahvat u zdjelici i može se učiniti u bolesnika s oštećenjem bubrežne funkcije. Negativna strana je postojanje stome, odnosno nošenje mokraćnog receptakuluma. Najčešća indikacija za ovaj tip operacije je mišićno-invazivni karcinom mokraćnog mjehura. Komplikacije vezane uz stomu su iritacija kože u području stome, prolaps ili retrakcija stome, stenozna stoma ili njezina inkarceracija. Rijetko može doći do progresivne dilatacije i elongacije conduit i gornjih mokraćnih puteva te dolazi do retencije mokraće i poremećaja statusa acido-bazne ravnoteže (megaloopia sindrom). Kronična urosepsa, psihološki problemi i ileoureteralni refluks su također moguće komplikacije.

Treću skupinu čini takozvana nevezika ili 'neobladder', odnosno umjetno napravljeni urinski rezervoar (slika 15, 16). Ovakva derivacija je kontinentna derivacija mokraće. Metoda omogućuje kontinentnost bolesnika i po danu i po noći. Kontinenciju hipotoničkog mjehura osigurava veći volumen crijevnog segmenta i niži intravezikalni tlak uz održan sferični oblik. U osnovi se za konstrukciju nevezike koristi dugi komad tankog crijeva (40-60 cm). Napravi se rezervoar u obliku slova U, S ili W. Na njega se spoje ureteri, a on se spoji na uretru te bolesnik nema urostomu. Ova metoda se najčešće koristi kod mišićno-invazivnog karcinoma mokraćnog mjehura koji nije lokalno uznapredovao te kod mlađih bolesnika jer primjenom ove metode bolesnici imaju bitno bolju kvalitetu života u odnosu na druge metode. Kontraindikaciju predstavljaju bolesti crijeva.



Slika 15. Neovezika po Studeru, (preuzeto iz referencije 14).



Slika 16. Neovezika po Hautmannu, (preuzeto iz referencije 14).



#### 4.RASPRAVA

U ovom radu detaljno smo istražili kirurške pristupe u liječenju mišićno-invazivnog karcinoma mokraćnog mjehura (MIKMM), naglašavajući važnost precizne dijagnostike, individualiziranog pristupa i kontinuiranog istraživanja kako bismo unaprijedili kliničku praksu i poboljšali ishode bolesnika. MIKMM predstavlja značajan medicinski izazov zbog njegove agresivnosti i tendencije ka progresiji, a kirurški pristupi igraju ključnu ulogu u njegovom liječenju.

Transuretralna resekcija mokraćnog mjehura (TURBT) je inicijalna metoda u dijagnostici i liječenju MIKMM. No, nakon postavljanja dijagnoze, radikalna cistektomija (RC) postaje neophodna.

Suvremena istraživanja također ističu ulogu laparoskopske i robotske cistektomije kao alternativnih kirurških pristupa, nudeći prednosti kao što su manje invazivnost, brži oporavak i manje postoperativne komplikacije (12). Međutim, ovi pristupi zahtijevaju posebnu ekspertizu i resurse te su trenutno ograničeni u širokoj primjeni (13).

Važno je istaknuti da je izbor kirurškog pristupa kompleksna odluka koja zahtijeva individualizirani pristup svakom pacijentu, uzimajući u obzir faktore kao što su dob, opće zdravstveno stanje, stadij bolesti, prisutnost komorbiditeta i pacijentove preferencije. Personalizirani pristup omogućuje maksimalnu korist uz minimalne rizike i poboljšava kvalitetu života pacijenata nakon liječenja.

Unatoč napretku u kirurškim tehnikama i terapijama, izazovi ostaju prisutni, uključujući rizik od recidiva, progresije bolesti i nuspojava kirurških zahvata. Stoga je nastavak istraživanja i razvoj novih terapijskih strategija ključan za poboljšanje dugoročnih ishoda bolesnika s

MIKMM-om. Nadamo se da će buduća istraživanja identificirati nove ciljeve terapije i razviti inovativne pristupe koji će promijeniti paradigmu liječenja ovog ozbiljnog oblika karcinoma.

U konačnici, kirurški pristupi ostaju temelj u liječenju MIKMM-a, ali kontinuirano napredovanje u razumijevanju bolesti i terapijskim opcijama ključno je za poboljšanje ishoda bolesnika i unapređenje kvalitete njihovog života. Ovo dinamično područje medicine zahtijeva suradnju multidisciplinarnih timova, integrirani pristup i predanost kontinuiranom obrazovanju i istraživanju kako bismo zadovoljili potrebe pacijenata i prevladali izazove koje MIKMM postavlja pred nas.

## 5. ZAKLJUČCI

Otvorena radikalna cistektomija je najčešće korišten kirurški pristup u liječenju bolesnika s mišićno-invazivnim karcinomom mokraćnog mjehura te se još uvijek smatra zlatnim standardom.

Laparoskopska radikalna cistektomija je najprihvatljiviji način za liječenje mišićno invazivnog karcinoma mokraćnog mjehura.

Laparoskopska radikalna cistektomija omogućava brži oporavak pacijenta.

Laparoskopska radikalna cistektomija je manje invazivna tehnika s manje mogućnosti postoperativnih komplikacija.

Robotski asistirana radikalna cistektomija je nedovoljno istražena tehnika s obećavajućim mogućnostima kroz napredak tehnologije.

## 6.SAŽETAK

Ovaj rad detaljno analizira različite kirurške pristupe u liječenju mišićno-invazivnog karcinoma mokraćnog mjehura (MIKMM), koji predstavlja značajan zdravstveni izazov s obzirom na njegovu prevalenciju i potencijalno ozbiljne posljedice. Karcinom mokraćnog mjehura je drugi najčešći karcinom urinarnog trakta, a preko 90% karcinoma je urotelnog porijekla. Njegovi glavni uzroci uključuju faktore poput pušenja, izloženosti kemikalijama, kroničnih upala mjehura, teških metala i ionizirajućeg zračenja.

Karcinomi mokraćnog mjehura mogu biti klasificirati kao mišićno-neinvazivni ili mišićno-invazivni, pri čemu potonji čine oko 20% svih dijagnosticiranih slučajeva. Dijagnostički postupci uključuju analizu urina, uključujući i citološku analizu urina, cistoskopiju kao i uporabu različitih slikovnih metoda poput ultrazvuka, CT i MR. Definitivna dijagnoza se postavlja transuretralnom resekcijom tumora (TURBT) ili biopsijom.

Kirurško liječenje MIKMM-a obuhvaća TURBT i radikalnu cistektomiju (RC). TURBT se koristi kao inicijalna metoda, dok je RC definitivna kirurška metoda. RC može biti otvorena ili laparoskopska, a uključuje uklanjanje mjehura, okolnog tkiva i limfnih čvorova. Važno je naglasiti da nakon RC treba učiniti jedan od oblika urinarne derivacije. Mokraćni sustav treba rekonstruirati kako bi se omogućilo normalno izlučivanje mokraće.

Odabir kirurške metode liječenja ovisi o stadiju bolesti, općem stanju pacijenta i željama pacijenta. Kirurško liječenje i dalje ostaje zlatni standard u terapiji MIKMM-a, ali zahtjeva pažljivu procjenu i prilagodbu za svakog pacijenta.

Ključne riječi: karcinom mokraćnoga mjehura, kirurgija, laparoskopija, robotska kirurgija.

## 7. SUMMARY

This paper analyzes in detail different surgical approaches in the treatment of muscle invasive bladder cancer (MIBC), which represents a significant health challenge given its prevalence and potentially serious consequences. Bladder cancer is the second most common cancer of the urinary tract, and over 90% of cases are of urothelial origin. Its main causes include factors such as smoking, chemical exposure, chronic cystitis, heavy metals and ionizing radiation.

It is important to note that bladder cancers can be classified as non-muscle invasive or muscle invasive, with the latter accounting for about 20% of all diagnosed cases. Diagnostic procedures include various urine analyses, such as biochemical, microbiological and cytological analyses, as well as the use of various imaging methods such as cystoscopy, ultrasound, CT and MR imaging. Definitive diagnosis is established by transurethral resection (TUR) or biopsy.

Surgical treatment of MIBC includes transurethral resection of the urinary bladder (TUR) and radical cystectomy (RC). TUR is used in the early stages of the disease, while RC is reserved for advanced cancer that does not respond to other therapies. RC can be open or laparoscopic, and involves removing the bladder, surrounding tissue and lymph nodes.

It is important to emphasize that after RC the urinary system should be reconstructed in order to enable normal urine excretion. Laparoscopic RC is a minimally invasive method that is performed with the help of special instruments.

Although laparoscopic RC offers certain advantages such as less bleeding and faster recovery, it is important to note that it requires an experienced surgeon. The choice of treatment method depends on the stage of the disease, the patient's general condition and the

patient's preferences. Surgical treatment remains the gold standard in the treatment of MIBC, but requires careful evaluation and tailoring for each patient.

## 8. LITERATURA

1. Bakula M, Rak mokraćnog mjehura [Internet]. 09.06.2021. [citirano 14.04.2024.]. Dostupno na: <https://www.plivazdravlje.hr/aktualno/clanak/35185/Rak-mokracnog-mjehura.html#45560>
2. Ahmadi M , Ranjbaran H, Amiri MM , Nozari J, i sur. Epidemiologic and Socioeconomic Status of Bladder Cancer in Mazandaran province, Northern Iran. Asian Pacific J Cancer Prev, 13 (10), 5053-5056 [Internet]. [citirano 14.04.2024.]. Dostupno na: [https://journal.waocp.org/article\\_26990\\_fe873470b6760628b2f7e24f3e34fa65.pdf](https://journal.waocp.org/article_26990_fe873470b6760628b2f7e24f3e34fa65.pdf)
3. Shariat SF, Sfakianos JP, Droller MJ i sur. The effect of age and gender on bladder cancer: a critical review of the literature. BJU International [Internet]. 14.01.2010. [citirano 14.04.2024.]. Volume 105, Issue 3 p. 300-308. Dostupno na <https://bjui-journals.onlinelibrary.wiley.com/doi/10.1111/j.1464-410X.2009.09076.x>
4. El-Saleh A. Karcinom mokraćnog mjehura [Internet]. 30.04.2021. [citirano 14.04.2024.]. Dostupno na: <https://www.plivamed.net/aktualno/clanak/16421/Karcinom-mokracnog-mjehura.html>
5. Dobruch J, Oszczudlowski M. Bladder Cancer: Current Challenges and Future Directions. Journals Medicina [Internet]. 24.07.2021. [citirano 14.04.2024.]. 2021, 57(8), 749. Dostupno na: <https://www.mdpi.com/1648-9144/57/8/749>
6. Fergany A, Laparoscopic radical cystectomy. Arab Journal of Urology. [Internet]. 05.04.2019. [citirano 14.04.2024.]. 2012; Volume 10, 40-45. Dostupno na: <https://www.tandfonline.com/doi/full/10.1016/j.aju.2012.01.003>; također slike 6-10

7. Stein JP, Lieskovsky G, Cote R, Groshen S, Feng AC, Boyd S, et al. Radical cystectomy in the treatment of invasive bladder cancer: long-term results in 1,054 patients. *Journal of Clinical Oncology*. 2001;19(3):666-675.
8. Madersbacher S, Hochreiter W, Burkhard F, Thalmann GN, Danuser H, Markwalder R, et al. Radical cystectomy for bladder cancer today—a homogeneous series without neoadjuvant therapy. *Journal of Clinical Oncology*. 2003;21(4):690-696.
9. Pruthi RS, Nielsen ME, Nix J, Smith A, Schultz H, Wallen EM, et al. Robotic radical cystectomy for bladder cancer: surgical and pathological outcomes in 100 consecutive cases. *The Journal of Urology*. 2008;179(4):1389-1394.
10. Parekh DJ, Reis IM, Castle EP, Gonzalgo ML, Woods ME, Svatek RS, et al. Robot-assisted radical cystectomy versus open radical cystectomy in patients with bladder cancer (RAZOR): an open-label, randomised, phase 3, non-inferiority trial. *The Lancet*. 2013;381(9868):252-260.
11. Yuh B, Wilson T, Bochner B, Chan K, Palou J, Stenzl A, et al. Systematic review and cumulative analysis of oncologic and functional outcomes after robot-assisted radical cystectomy. *European Urology*. 2014;65(2):374-381.
12. Witjes JA, Bruins HM, Cathomas R, Compérat EM, Cowan NC, Gakis G, et al. European Association of Urology Guidelines on Muscle-invasive and Metastatic Bladder Cancer: Summary of the 2020 Guidelines. *European Urology*. 2021;79(1):82-104.
13. Bochner BH, Dalbagni G, Marzouk KH, Sjoberg DD, Lee J, Donat SM, et al. Randomized trial comparing open radical cystectomy and robot-assisted laparoscopic radical cystectomy: oncologic outcomes. *European Urology*. 2014;66(3):569-577.



14. Fučkar Ž., Španjol, J. Derivacije i supstitucije urinarnog puta. *Medicina Fluminensis* 2017;53:300-7.

## 9. ŽIVOTOPIS

Juraj Išek rođen je 18. veljače 1993. godine u Zagrebu. Pohađao je osnovnu školu Nikole Hribara u Velikoj Gorici, nakon koje je upisao Opću gimnaziju Velika Gorica. Tijekom osnovne i srednje škole bavio se mnogim izvanškolskim aktivnostima kao što su Glazbena škola Franje pl. Lučića u Velikoj Gorici gdje je učio svirati gitaru, scuba divingom u KPA Vodomar Duga Resa, plesanjem u mnogim plesnim centrima i treniranjem karatea u KK Centar Velika Gorica. Dana 29. svibnja 2009. godine postaje majstor karate umijeća 1. dan.

Godine 2011./2012. upisao je Pravni fakultet Sveučilišta u Zagrebu. Nekoliko godina studiranja na Pravnom fakultetu dovelo ga je do zaključka da se ne želi baviti pravom, jer pravo i pravda nisu jednaki. Budući da je medicina bila njegov prvi san, odlučio je slijediti ga. Upisao je Medicinski fakultet u Rijeci, koji završava 2024. godine. Tijekom studiranja aktivno je sudjelovao i bio jedan od prvih članova zbora studenata medicine Axis MEDRI. Tijekom pandemije COVID-19 volontirao je na OHBP Sušak.

Aktivni je poznavatelj engleskog jezika, a osim njega zna i osnove njemačkog jezika.