

Bolesti i ozljede slezene u dječjoj dobi

Rosman, Timon

Master's thesis / Diplomski rad

2024

Degree Grantor / Ustanova koja je dodijelila akademski / stručni stupanj: **University of Rijeka, Faculty of Medicine / Sveučilište u Rijeci, Medicinski fakultet**

Permanent link / Trajna poveznica: <https://um.nsk.hr/um:nbn:hr:184:620627>

Rights / Prava: [In copyright](#)/[Zaštićeno autorskim pravom.](#)

Download date / Datum preuzimanja: **2024-12-28**



Repository / Repozitorij:

[Repository of the University of Rijeka, Faculty of Medicine - FMRI Repository](#)



SVEUČILIŠTE U RIJECI

MEDICINSKI FAKULTET

SVEUČILIŠNI INTEGRIRANI PRIJEDIPLOMSKI I DIPLOMSKI

STUDIJ MEDICINA

Timon Rosman

BOLESTI I OZLJEDE SLEZENE U DJEČJOJ DOBI

Diplomski rad

Rijeka, 2024.

SVEUČILIŠTE U RIJECI

MEDICINSKI FAKULTET

SVEUČILIŠNI INTEGRIRANI PRIJEDIPLOMSKI I DIPLOMSKI

STUDIJ MEDICINA

Timon Rosman

BOLESTI I OZLJEDE SLEZENE U DJEČJOJ DOBI

Diplomski rad

Rijeka, 2024.

Mentor rada: izv. prof. prim. dr. sc. Nado Bukvić, dr. med.

Diplomski rad ocijenjen je dana 19.06.2024. na Katedri za dječju kirurgiju Medicinskog fakulteta Sveučilišta u Rijeci, pred povjerenstvom u sastavu:

1. doc. dr. sc. Ana Bosak Veršić, dr. med.

2. izv. prof. dr. sc. Srećko Severinski, dr. med.

3. nasl. doc. dr. sc. Suzana Sršen Medančić, dr. med.

Rad sadrži 33 stranica, 11 slika, 1 tablicu i 58 literaturnih navoda.

ZAHVALA

Ovim putem se zahvaljujem izv. prof. prim. dr. sc. Nado Bukviću na podršci, vremenu, trudu i mentorstvu za ovaj diplomski rad.

Posebno veliko hvala mojoj obitelji koja je uvijek vjerovala u mene - i u dobrim, ali i u teškim trenucima.

Zahvaljujem se i mojoj djevojci koja je svih šest godina studija bila uz mene i koja me uvijek motivirala.

Hvala vam svima od srca!

SADRŽAJ

1. UVOD	1
2. SVRHA RADA	2
3. ANATOMIJA, HISTOLOGIJA I EMBRIOLOGIJA SLEZENE	3
4. FIZIOLOGIJA I FUNKCIJA SLEZENE	5
5. BOLESTI SLEZENE	6
5.1. Kongenitalne anomalije slezene	6
5.1.1. Asplenija	6
5.1.2. Polisplenija	7
5.1.3. Akcesorna slezena	7
5.1.4. Lutajuća slezena	8
5.2. Stečene bolesti	9
5.2.1. Splenomegalija i hipersplenizam	9
5.2.2. Benigni poremećaji	10
5.2.3. Maligne hematološke bolesti	11
5.2.4. Solidni tumori slezene	12
5.2.5. Ciste slezene	12
5.2.6. Apsces slezene	14
5.2.7. Aneurizma lijenalne arterije	14
5.2.8. Tromboza lijenalne vene	14
6. OZLJEDE SLEZENE	15
6.1. Trauma i ruptura slezene	15
7. KIRURŠKO LIJEČENJE BOLESTI I OZLJEDA SLEZENE	16
7.1. Perioperativna skrb	17
7.2. Splenektomija	17
7.2.1. Pristup kod splenektomije	18
7.2.2. Vrste splenektomije	18
7.3. „Konzervativne“ operativne tehnike	19

8. KOMPLIKACIJE KIRURŠKIH METODA LIJEČENJA	19
8.1. Rane komplikacije.....	19
8.2. Kasne komplikacije.....	20
9. PROGNOZA I KASNA ZAŠTITA	20
10. RASPRAVA.....	22
11. ZAKLJUČAK.....	23
12. SAŽETAK	24
13. SUMMARY.....	25
14. LITERATURA	26
15. ŽIVOTOPIS	33

POPIS SKRAĆENICA I AKRONIMA

IgM – Imunoglobulin M

EBV – Epstein-Barr-Virus

CMV – Citomegalovirus

HIV – Virus humane imunodeficijencije

SLE – Sistemski eritemski lupus

HbS – Hemoglobin S

IgG – Imunoglobulin G

UZV – Ultrazvuk

CT – Kompjuterizirana tomografija

CA 19-9 – Karbohidratni antigen 19-9

CEA – Karcinoembrionalni antigen

OPSI – Postsplenektomična sepsa; engl. *overwhelming postsplenectomy infection*

CO₂ – Ugljikov dioksid

1. UVOD

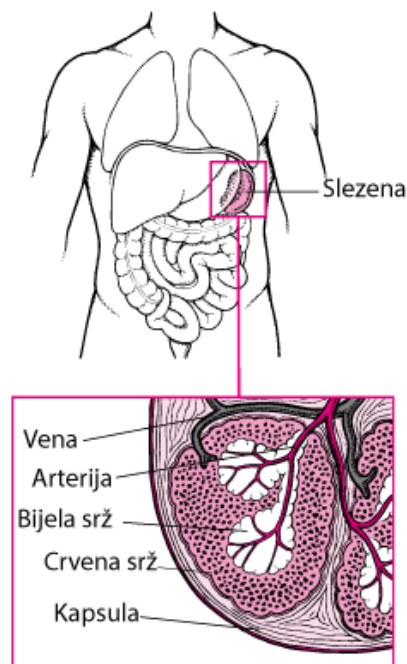
Slezena je neparni organ limfnog sustava, koja se nalazi u gornjem lijevom kvadrantu trbuha sa sljedećim funkcijama: Hematopoeza, filtracija krvnih stanica, imunološka funkcija, metabolička funkcija i funkcija depoa. (1, 2) Moguće patologije slezene dijele se na kongenitalne i stečene bolesti, koje su u dječjoj dobi u pravilu rijetke. (3) Od mogućih patologija postoje, osim bolesti i ozljede slezene. Kod tupih traumi, kao što su prometne nesreće, upravo je slezena najčešći ozlijeđeni intraabdominalni organ kod djece. (4) Pogotovo hitna stanja zahtijevaju brzu dijagnostiku pomoću laboratorijskih pretraga, UZV-a i CT-a. (5) Liječenje može biti konzervativno ili kirurško, a razlikuje se kod djece i odraslih osoba. Dok odrasle osobe mogu živjeti bez većih tegoba bez slezene, kod djece se mora, zbog važne imunološke funkcije slezene, veliku pažnju staviti na poštedno liječenje s očuvanjem organa. Iz tog razloga, a i zbog mogućih postoperativnih komplikacija, prvi je izbor konzervativno liječenje, a ukoliko je splenektomija neizbježna, prednost ima provođenje parcijalne splenektomija, u odnosu na totalnu splenektomiju. (6)

2. SVRHA RADA

Svrha ovog rada je pružiti pregled o najčešćim bolestima i ozljedama slezene u dječjoj populaciji i njezino specifično, pošteditno liječenje zbog imunološke organske važnosti.

3. ANATOMIJA, HISTOLOGIJA I EMBRIOLOGIJA SLEZENE

Anatomija. Slezena (lat. *lien*) je najveći organ limfnog sustava. To je neparni, parenhimatozni, mekani i glatki organ, koji se nalazi intraperitonealno u regiji *epigastrica sinistra* u gornjem lijevom kvadrantu trbuha ispod dijafragme na razini od 9. do 11. rebra (*Slika 1*).

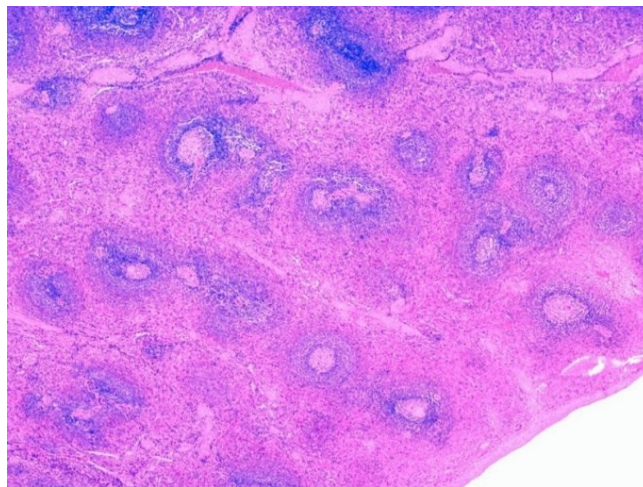


Slika 1. Anatomija slezene. (10)

Posjeduje dvije glavne površine: *Facies diaphragmatica* koja, kao što već i sam naziv otkriva, graniči s dijafragmom i iz tog razloga je konveksna. Druga površina je konkavna i naziva se *facies visceralis*, a dijeli se dalje na *facies gastrica*, *facies renalis* i *facies colica*, zato što je u dodiru upravo sa želucem, lijevim bubregom i lijevom fleksurom debelog crijeva. Osim toga slezena ima gornji rub (lat. *margo superior*) i donji rub (lat. *margo inferior*), kao i dorzalni pol (lat. *extremitas dorsalis*) i ventralni pol (lat. *extremitas ventralis*). *Hilum splenicum* se nalazi na sredini konkavne površine i čine ga lijenalna arterija (lat. *arteria lienalis*), grane trbušnog arterijskog debla (lat. *truncus coeliacus*) i lijenalna vena (lat. *vena lienalis*), koja utječe u venu porte. Lijenalnu arteriju prate parasimpatička i simpatička živčana vlakna (lat. *plexus lienalis*). Slezena je fiksirana pomoću četiri ligamenata: *Ligamentum splenocolicum*, *ligamentum*

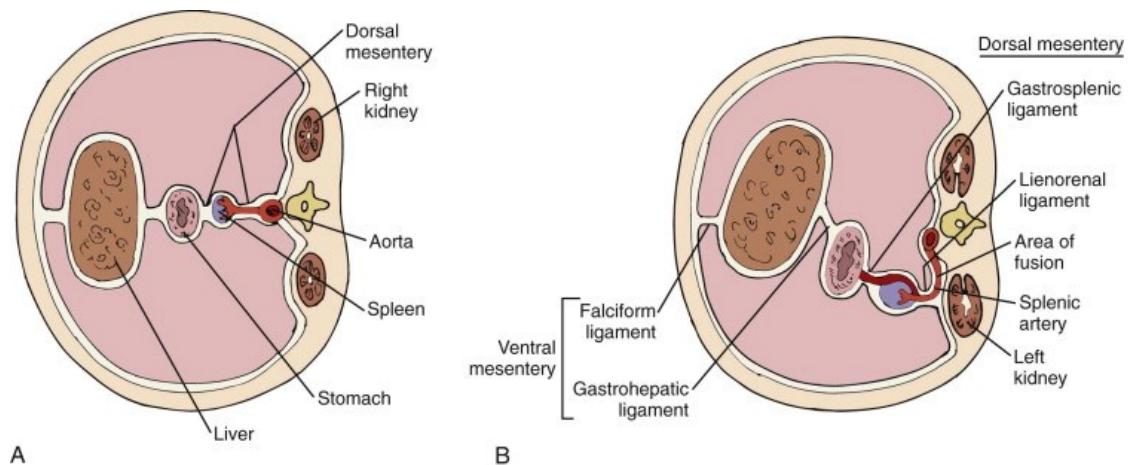
gastrosplenicum, *ligamentum phrenicocolicum* i *ligamentum phrenicosplenicum*. (1) Pri rođenju teži samo 11g, a njena masa se tijekom puberteta poveća na ca. 135g. (7) S 3 mjeseca starosti dugačka je oko 6cm, s 12 mjeseci 7cm, s 10 godina 11cm, a s 14 godina dosegne najveću duljinu od 12cm. Nakon toga se u odrasloj dobi opet smanjuje. Slezena odraslog čovjeka je u prosjeku teška 150g (raspon od 50g do 250g) i dimenzije 11x7x4cm, ovisno o veličini čovjeka. (8) Otprilike svaka peta osoba (20 do 30% populacije) ima male akcesorne slezene, najčešće između želuca i gušterače, koje su funkcionalne kao i „glavna slezena“. Da li osoba posjeduje akcesorne slezene je bitna informacija zbog liječenja određenih potencijalnih bolesti slezene. (9)

Histologija. Izvana je slezena obavijena seroznom ovojnicom (*tunica serosa*), a ispod nje se nalazi fibrozni omotač (*tunica fibrosa*). Prema unutrašnjosti se pružaju vezivne pregrade (*trabeculae splenicae*). Parenhim se može podijeliti na bijelu pulpu (*pulpa alba*), koja ima važnu ulogu u imunološkoj obrani i na crvenu pulpu (*pulpa rubra*), koja razgrađuje eritrocite. Bijela pulpa se sastoji od periarterijskih limfatičnih prostora i germinativnih centara, dok se crvena pulpa sastoji od vaskularnih prostora između limfnih folikula i sinusa (*Slika 2*). (11, 12)



Slika 2. Histološka građa slezene. (13)

Embriologija. Kao abdominalni organ slezena se uz srce, krvne žile, limfne čvorove i potporno tkivo, razvija iz mezenhima (embrijsko vezivno tkivo, koje nastaje od svih triju zametnih listića), a ne iz endoderma kao većina abdominalnih organa. U petom embrionalnom tjednu dolazi do proliferacije mezenhima između dva lista dorzalnog mezogastrija, iz kojeg nastaje slezena (*Slika 3, A*). Nakon toga je u trećem embrionalnom mjesecu samo još hilus povezan s mezogastrijem jer se ostatak odvaja. Mjesec dana kasnije prisustvuje u stvaranju krvi, a u isto vrijeme se razvija i funkcija filtracije. U sedamnaestom tjednu se limfociti talože oko malih arterija, a u dvadesetčetvrtom tjednu su uočljivi limfni folikuli. Zbog rotacije želuca slezena se pozicionira intraperitonealno u gornjem lijevom kvadrantu trbuha (*Slika 3, B*). (1, 14)



Slika 3. Poprečni presjek. (A) Razvoj slezene na kraju petog embrionalnog tjedna. (B) Rotacija slezene. (15)

4. FIZIOLOGIJA I FUNKCIJA SLEZENE

Slezena ima brojne važne funkcije: Hematopoeza, imunološka funkcija, funkcija depoa, metabolička funkcija i filtracija krvnih stanica. U embrionalnom razdoblju, prije nego što se razvija koštana srž, slezena služi kao krvotvorni organ sve do šestog mjeseca gestacije. Nakon rođenja primarna funkcija slezene je stvaranje antitijela (prvenstveno IgM antitijela), filtracija krvi i rezervoar krvi. Slezena kao limfatički organ sudjeluje tako u prepoznavanju i odstranjivanju defektnih krvnih stanica, imunokompleksa i mikroorganizama kroz fagocitozu u crvenoj pulpi. Osim toga ima sposobnost u odrasloj dobi deponirati do nekoliko stotina

militarna krvi. Kako slezena ima i sloj glatkih mišića u ovojnici, može kroz kontrakciju tijekom stresa pod utjecajem adrenalina istisnuti krv, trombocite i faktor VII. Uz sve navedeno ima i metaboličku funkciju za lipide, glicine, aminokiseline i željezo. Zbog destrukcije ostarjelih ili oštećenih eritrocita, u slezeni se nalazi i željezo, koje se transportira za ponovno korištenje do koštane srži. (2, 11)

5. BOLESTI SLEZENE

Bolesti slezene možemo podijeliti u urođene anomalije i u stečene bolesti. (3)

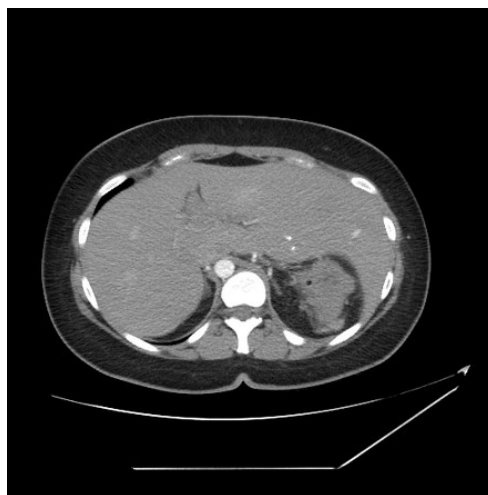
5.1. Kongenitalne anomalije slezene

Kongenitalne anomalije slezene su poremećaji razvoja prije završetka organogeneze slezene.

To su asplenija, polisplenija, akcesorna i lutajuća slezena. (3)

5.1.1. Asplenija

Kongenitalna asplenija je urođena odsutnost slezene, zbog čega nedostaje funkcija organa. Ovo je izrazito rijedak poremećaj. U sklopu Asplenija sindroma dolazi do ovog stanja u kombinaciji s poremećajem razvoja srca, crijeva i pluća (*Slika 4*). Od smrtonosnih infekcija naročito su ugrožena djeca do pete godine života, zbog čega je indicirana antibiotska profilaksa već kod trivijalnih infekcija. Prva linija profilakse su cefalosporini treće generacije. (12, 16, 17)



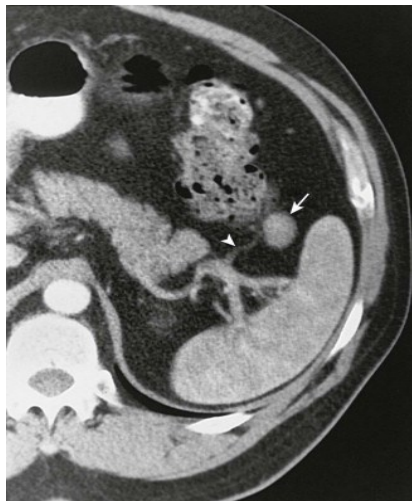Slika 4. CT snimka poprečnog presjeka. Asplenija sindrom. (18)

5.1.2. Polisplenija

Polisplenija je kongenitalna bolest kod koje osoba ima višestruke male, pomoćne slezene umjesto jedne velike. Najčešće se nalaze uz konturu velike krivine želuca i nemaju uvijek fiziologiju i funkciju normalne zdrave slezene. Češća je kod ženskog spola, a dijagnosticira se kasnije nego asplenija, zato što su kardiovaskularni poremećaji manje izraženiji. Osim kardiovaskularnih, postoje i druge malformacije koje mogu biti prisutne kod polisplenije, kao na primjer *situs inversus*, bilijarna atrezija, intestinalna malrotacija, defekti neuralne cijevi ili različiti defekti urogenitalnog, plućnog i skeletnog sustava. (3, 19)

5.1.3. Akcesorna slezena

Akcesorne slezene su funkcionalne male dodatne slezene koje se nalaze najčešće u području hilusa, ali i između želuca i gušterače (Slika 5). Nastaju u embrionalnom razvoju odvajanjem mezenhima. U populaciji su relativno česte, oko 20% do 30%. Od ukupnog broja djece s akcesornom slezenom, 80% imaju jednu, 15% imaju dvije, a ispod 5% tri ili više akcesorne slezene.



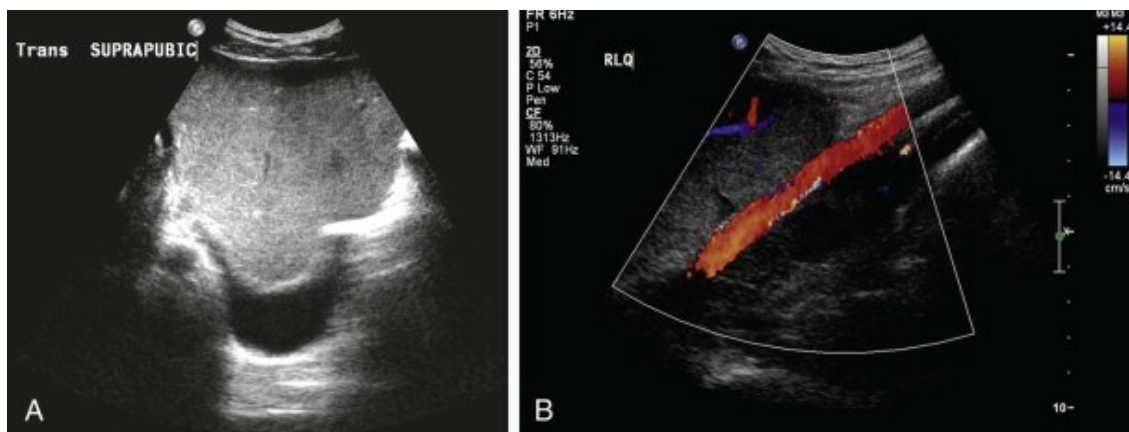
Slika 5. CT snimka akcesorne slezene (strelica). (21)

Podatak o postojećoj akcesornoj slezeni je važan u bolestima poput mijeloproliferativne bolesti ili kod ozljeda slezene. Kod mijeloproliferativne bolesti se pri liječenju splenektomijom treba

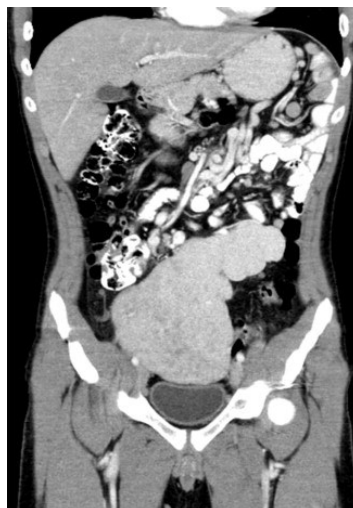odstraniti svo tkivo slezene, pa tako i sve akcesorne slezene. Drugačije je kod ozljeda uslijed čega je indicirana splenektomija. Cilj je održati što više tkiva, pa postojeće akcesorne slezene mogu oštećenoj glavnoj slezeni pomoći u radu ili preuzeti funkciju u slučaju totalne splenektomije. (9, 20)

5.1.4. Lutajuća slezena

Kod lutajuće slezene („wandering spleen“) se radi o rijetkoj kongenitalnoj anomaliji, kod koje slezena nema ligamentni aparat, već samo vaskularnu petlju. Nije fiksirana u svojoj fiziološkoj poziciji u gornjem lijevom kvadrantu, nego je mobilna i s time podložna torzijama i posljedično i infarktima. Simptomi su nespecifični, stoga je rana dijagnostika sa UZV-om i CT-om (*Slika 6 i 7*) izrazito bitna, kako bi se kirurški liječilo splenopleksijom. (22)



Slika 6. UZV zdjelice. (A) Lutajuća slezena iznad mokraćnog mjehura. (B) Color Doppler parenhima slezene s ilijačnom arterijom. (23)



Slika 7. CT abdomena i zdjelice s kontrastom. Abnormalna pozicija slezene u zdjelici. (24)

5.2. Stečene bolesti

Stečene bolesti su splenomegalija, hipersplenizam, benigni poremećaji, maligne hematološke bolesti, solidni tumori, ciste, apscesi, aneurizma lijenalne arterije i tromboza lijenalne vene.

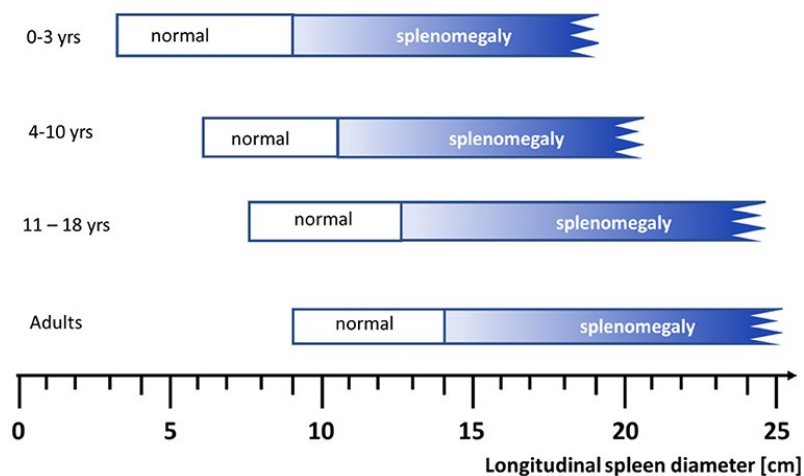
(25)

5.2.1. Splenomegalija i hipersplenizam

Slezena se kod zdrave djece uobičajeno ne može palpirati, osim ako nije prisutna splenomegalija. U 5% do 10% zdrave djece i u 30% zdrave novorođenčati je palpabilna. No to se ne smatra kao bolest sama za sebe, već kao simptom drugih patoloških stanja. Kao rezultat splenomegalije može, ali ne mora, doći do hipersplenizma, koji uključuje splenomegaliju, citopeniju i reaktivnu hiperplaziju stanica koštane srži. (26)

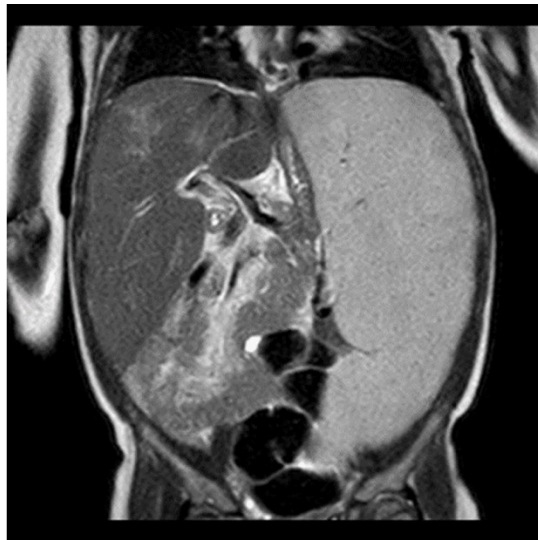
Veličina slezene i njezina uvećanost se određuje ultrazvukom, s time da se treba svakako uzimati u obzir dob djeteta (*Slika 8*). Formula za izračun normalne duljine slezene u centimetrima za djecu do puberteta je:

$$6\text{cm} + 1/3\text{cm} \times \text{godine djeteta} = \text{gornja granica normalne vrijednosti}$$



Slika 8. Raspon duljine slezene u cm ovisno o dobi. (27)

Najčešći uzroci su infekcija (EBV, CMV, Bartonella henselae, Malaria spp., Mycobacterium tuberculosis, Toxoplasma spp., HIV, Leishmania spp., Brucella spp., Salmonella typhi, Rickettsia spp., Candida spp., Babesia spp.), infiltracija zloćudnih stanica (limfomi i leukemija), ekstramedularna hematopoeza (talasemija i mijelofibroza), povećana cirkulacija krvi (portalna hipertenzija i insuficijencija srca), hiperplazija monocitno-fagocitnog sustava (sepsa, endokarditis, bolesti skladištenja kao npr. Gaucherova bolest (*Slika 9*), gljivična ili virusna infekcija), imunološke bolesti (sistemski juvenilni idiopatski artritis, SLE ili amiloidoza) i pojačana sekvestracija krvnih stanica (hemolitička anemija, anemija srpastih stanica i talasemija). (28)



Slika 9. MRT abdomena s vidljivom splenomegalijom i hepatomegalijom. Gaucherova bolest. (29)

5.2.2. Benigni poremećaji

U benigne poremećaje slezene ubrajaju se: nasljedna sferocitoza, hemoglobinopatije i idiopatska trombocitopenična purpura.

Nasljedna sferocitoza se u 2/3 slučajeva nasljeđuje autosomno-dominantno. Zbog poremećaja proizvodnje membranskih proteina spektrina ili ankirina dolazi do deformacije eritrocita i time do gubitka bikonkavnog oblika. Takvi eritrociti su rigidni, pa se tako mogu u slezeni lakše oštetiti. Posljedično može doći do indirektna hiperbilirubinemije i ikterusa, anemije i

splenomegalije. (30) Nastala anemija se liječi totalnom splenektomijom. (31) Djelomična splenektomija je moguća, ali je diskutabilna zbog mogućeg povećanja preostalog parenhima. (32)

Srpasta anemija i talasemija su moguće **hemoglobinopatije**. Srpasta anemija nasljedni je poremećaj uzrokovan mutacijom u genu za proizvodnju HbS-a, zbog čega eritrociti imaju tipični srpasti oblik. Gube elastičnost, te tako mogu začepiti kapilare i uzrokovati mikroinfarkte. (33) Pacijenti osjećaju abdominalnu bol. Kod akutne sekvestracije slezene indicirana je parcijalna ili subtotalna splenektomija. (34) Talasemija se nasljeđuje autosomno-dominantno i nastaje zbog poremećaja proizvodnje hemoglobina s posljedičnom anemijom. Razlikuje se major i minor talasemija. Parcijalna splenektomija se pokazala kao najbolja metoda liječenja kod djece ispod pet godina zbog smanjene potrebe za transfuzijom krvi. (3)

Kod **idiopatske trombocitopenične purpore** dolazi do pojačane destrukcije trombocita zbog IgG autoantitijela protiv membranskih antigena trombocita. (25, 35) Unatoč urednoj funkciji koštane srži broj trombocita je nizak, što je karakteristično upravo za ovu bolest. Mogući simptomi su krvarenje iz desni, petehije, purpura, epistaksa i rjeđe hematurija ili gastrointestinalno krvarenje. (25) Kod lakših kliničkih slika bez učestalih epizoda krvarenja terapija nije potrebna. Ovisno o težini, moguće je konzervativno liječenje s kortikosteroidima i substitucijom gamaglobulina. Kod težih slučajeva s anemijama i splenomegalijama preporučava se splenektomija. (36)

5.2.3. Maligne hematološke bolesti

Limfomi (Hodgkin i ne-Hodgkin limfomi) i leukemije (akutna limfoblastična leukemija, akutna mijeloična leukemija, kronična limfoblastična leukemija i kronična mijeloična leukemija) su maligne hematološke bolesti koje zahvaćaju slezenu, tako da dolazi do splenomegalije i/ili hipersplenizma. (25) Najčešće maligne bolesti dječje dobi su leukemije (30% do 40%), a na

trećem mjestu se nalaze limfomi (12%). Kod ovih je patologija sa splenomegalijom indicirana konzervativna multimodalna onkološka terapija, a samo u iznimkama i splenektomija. (37)

5.2.4. Solidni tumori slezene

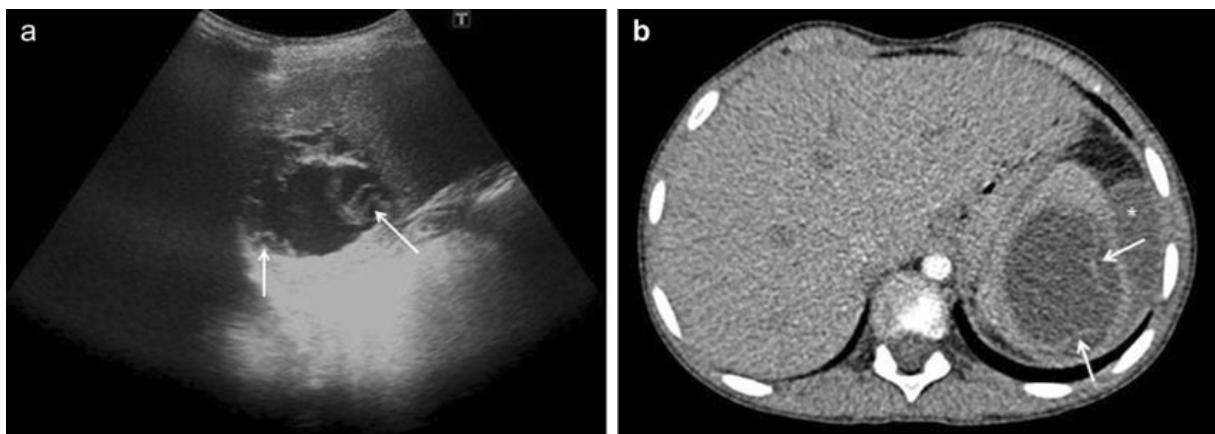
Solidni tumori slezene su rijetki u dječjoj dobi. Mogu biti benigni i maligni, primarni (najčešće limfomi i vaskularni tumori) ili sekundarni (metastaze melanoma, karcinom dojke, pluća i kolona). Benigni tip tumora može biti hemangiom, hemangioendoteliom, limfangiom, hamartom i cista slezene. U pravilu nema simptoma. Moguća je nespecifična, tupa i blaga bol pod rebrenim lukom, zbog čega je nalaz često slučajan. Moguće komplikacije su pancitopenija zbog hipersplenizma ili ruptura slezene. Hemangiosarkom i limfangiosarkom su maligni tumori slezene, kod kojih su češće nego kod benignih tumora prisutni splenomegalija, hipersplenizam, spontana ruptura slezene ili ascites. Dijagnostički se koristi UZV i CT. Moguće je raditi i punkciju te citološku analizu. Kod benignih tumora, kao što su ciste, indicirano je prvo pratiti lezije. Kod ostalih benignih tumora preporuča se subtotalna splenektomija, odnosno resekcija makroskopskog vidljivog tumora, kako bi se održala funkcija slezene. Kod malignih tumora liječenje je radikalnije s totalnom splenektomijom. (25, 38, 39, 40)

5.2.5. Ciste slezene

Ciste slezene mogu nastati uslijed infekcije ili traume, ali mogu biti i urođene. Često ih se otkrije slučajno budući da su asimptomatske (kod malih cista) ili simptomatski nespecifične (kod većih lezija). Postotak otkrivenih oboljenja iznosi oko 1% i porastao je zbog široke primjene slikovnih metoda kao što su UZV i CT. Dije se na prave ciste (parazitarne i neparazitarne), čija je stijenka obložena svakomoznim epitelom i na pseudociste, koji nisu obloženi epitelom nego su okruženi vezivnom ovojnicom. (25, 41) **Parazitarne prave ciste** čine ukupno 2/3 cista slezene i time su najbrojnije. Uzrok je najčešće infekcija parazitom *Echinococcus spp* (Slika 10). Budući da je cista ispunjena skoleksima, ruptura bi uzrokovala anafilaktički šok i razvoj novih cista zbog intraperitonealne diseminacije. (25, 38) **Neparazitarne prave ciste** su najčešće

kongenitalne, ali mogu biti i neoplastične. U tom slučaju su benigne i nemaju maligni potencijal, čak i ako njihove epitelne stanice proizvode tumorske markere CA 19-9 i CEA. Neparazitarne ciste imaju šupljinu s trabekulama, a epitel može biti epidermoidni, endotelni, mezotelni i prijelazni. Osim toga mogu se dijeliti na epidermoidne ciste (oko 90%) i na dermoidne ciste (oko 10%). Najčešće su asimptomatske, no kod veće lezije može doći do zaduhe, boli ispod rebrenog luka i rane sitost. Komplikacije poput rupture ili krvarenja su rijetke. (25, 38, 41, 43) **Pseudociste** nastaju sekundarno, najčešće zbog tupe traume abdomena, apscesa ili infarkta slezene. Čine 70% do 80% neparazitarnih cista. (25, 38)

Dijagnoza ovih cista se primarno postavi CT-om abdomena (*slika 9, B*), ali u određenim slučajevima kada su nalazi slikovnih metoda nejasni i serološkim testiranjem (kod parazitarnih cista) i tumorskim markerima. Kod asimptomatskih cista se preporučuje praćenje potencijalnih simptoma i rasta ciste tijekom godinu dana. Ukoliko se radi o cistama sa simptomima koji su izraženi (> 4cm) i brzorastući, tada je indiciran operativni zahvat. Zbog očuvanja funkcije slezene provodi se parcijalna splenektomija ili marsupijalizacija, ukoliko je cista smještena površinski. (25)



Slika 10. Parazitarna cista ehinokoka kod 13-godišnjaka (strelice). (A) UZV slezene. (B) CT abdomena sa kontrastom. (42)

5.2.6. Apsces slezene

Apsces slezene je lokalizirana gnojna upala u slezeni, koja može biti unilokularna ili multilokularna. Pojava ove bolesti je rijetka, a može biti potencijalno smrtonosna pogotovo u imunokomprimitiranim pacijentima. Kod malignih bolesti, HIV-a, traume, endokarditisa i urogenitalnih infekcija se može očekivati veća vjerojatnost nastanka apscesa slezene. Najčešće, u 70% slučajeva, radi se o hematogenom širenju bakterija (*Staphylococcus*, *Salmonella* i *Escherichia coli*, moguće ali i rijetki uzročnici poput *Mycobacterium tuberculosis* i *Mycobacterium avium*), a rjeđe o lokalnom širenju iz susjednih organa. Klinička slika je nespecifična, a uključuje difuznu tupu abdominalnu bol, povećanu tjelesnu temperaturu, peritonitis i pleuritičnu bol. Splenomegalija je rijetka. U dijagnostici je CT abdomena s kontrastom zlatni standard. Liječenje ovisi o tome je li se radi o unilokularnom ili multilokularnom apscesu. Kada je apsces unilokularan, radimo perkutanu drenažu uz ciljanu antibiotsku terapiju, a ako je multilokularan indicirana je splenektomija uz lavažu, drenažu i terapiju antibioticima. (9, 25, 38, 44)

5.2.7. Aneurizma lijenalne arterije

Aneurizma lijenalne arterije je kod djece izrazito rijetka. Radi se o proširenju arterije slezene često bez specifičnih simptoma. Moguća je bol u epigastriju ili pod rebrenim lukom na lijevoj strani. Zbog mogućih komplikacija, kao što su ruptura i krvarenja sa oštrom boli u truhu s nastankom hemoragijskog šoka, treba se pravovremeno dijagnosticirati putem CT-a s kontrastom i po potrebi liječiti endovaskularnim metodama interventnih radiologa ili kirurški. (25, 45)

5.2.8. Tromboza lijenalne vene

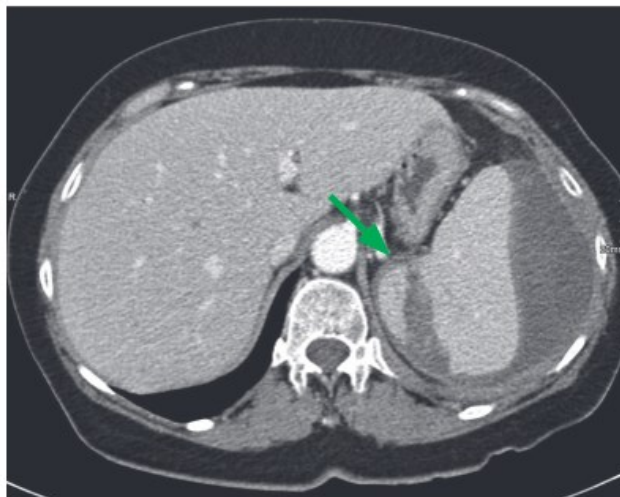
Kod tromboze lijenalne vene radi se o okluziji koja dovodi do splenomegalije. Kod djece je puno rjeđa nego u odrasloj dobi. Uzroci su najčešće traume, upale u blizini slezene kao što je pankreatitis, tumori, ciste gušterače ili hiperkoagulabilna stanja nakon operativnog zahvata.

Simptomi mogu biti nespecifični bolovi u abdomenu i krvarenje u probavni trakt. Zbog splenomegalije je moguća palpacija samog organa. Pomoću splenoportografijom, doplerskim UZV-om i CT angiografijom abdomena možemo dijagnosticirati ovo patološko stanje. (25)

6. OZLJEDE SLEZENE

6.1. Trauma i ruptura slezene

Ruptura slezene kod djece može nastati zbog traume, ijatrogeno ili spontano. Najčešći ozljeđeni intraabdominalni organ kod tupe traume, uglavnom prometne nesreće, je slezena s 46%. (4) Razlog tome je da je slezena kod djece slabije zaštićena rebrima nego kod odraslih. (46) Dolazi do izravnog prijenosa sile, uslijed čega se kapsula i parenhim slezene trgaju. Pacijenti osjećaju abdominalnu bol u lijevom gornjem kvadrantu s mogućim peritonealnim podražajem i pozitivnim Kehrovim znakom. Zbog nastalog krvarenja može doći i do razvitka hemoragijskog šoka. Ovu se patologiju dijagnosticira pomoću UZV-a i angio-CT-a (*Slika 11*). Prisutna anemija i leukocitoza su laboratorijski znak za moguću traumu tj. ozljedu slezene. (5)



Slika 11. CT rupturirane slezene zbog traume (zelena strijelica). (47)

Ozljede slezene se mogu, ovisno o veličini supkapsularnog hematoma i dubine laceracije, klasificirati u pet stupnjeva (Tablica 1).

Tablica 1. Stupnjevi ozljede slezene. (48)

Stupanj	OZLJEDA
1	Supkapsularni hematom <10% površine Laceracija <1 cm dubine
2	Supkapsularni hematom 10-50% površine, intraparenhimalni hematom <5 cm Laceracija 1-3 cm duboka koja ne uključuje trabekularnu žilu
3	Supkapsularni hematom > 50% površine, intraparenhimalni hematom ≥ 5 cm, bilo kakav ekspanirajući ili rupturirani hematom Laceracija > 3 cm dubine ili koja uključuje trabekularnu žilu
4	Laceracija koja uključuje segmentalne ili hilarne žile i koja devaskularizira > 25% slezene
5	Potpuno smrvljena slezena Ozljeda vaskularnog hilusa slezene koja devaskularizira slezenu

Djeca sa sumnjom na traumu i/ili rupturu slezene trebaju se kontinuirano monitorirati i to na odjelu intenzivne njege kod stupnja četiri i pet. Ovisno o stupnju ozljede, stupnju krvarenja i zahvaćenosti ozljeda drugih abdominalnih organa, može se liječiti konzervativno ili kirurško. Kod prvog stupnja, gdje je kapsula intaktna, moguće je konzervativno liječenje. Koristi se intravenska nadoknada tekućine i/ili transfuzija krvi s redovitim kontrolama. Kod ostalih stupnjeva provodi se kirurško liječenje. Zbog imunološke važnosti slezene kod djece, pokušava se što bolje očuvati parenhim slezene, zbog čega totalna splenektomija nije indicirana, osim kod akutno životno ugrožene djece. Parcijalna splenektomija je zato suvremena kirurška metoda liječenja traume slezene kod djece. (6)

7. KIRURŠKO LIJEČENJE BOLESTI I OZLJEDA SLEZENE

Kod kirurškog liječenja slezene se najčešće provodi splenektomija (stupanj četiri i pet), ali moguće su i „konzervativne“ operacijske tehnike (stupanj dva i tri). Pod splenektomijom se podrazumijeva operacijski zahvat kod kojeg se odstranjuje slezena. Ona može biti totalna, parcijalna i subtotalna, a izvodi se otvoreno ili laparoskopski. Kod djece se pokušava očuvati što veći dio slezene, zbog potencijalnih teških komplikacija. Ukoliko dijete nema slezenu, potreban je poseban oprez. Indikacije za splenektomiju kod djece su prije svega traumatske

ozljede tj. ruptura slezene, ali mogu biti i bolesti poput hemolitičke anemije, kronične autoimune trombocitopenije, sekundarnog hipersplenizma ili bolesti taloženja. (2, 25)

7.1. Perioperativna skrb

Djeca s asplenijom ili nakon splenektomije su izrazito ugrožena od komplikacija kao što je postsplenektomična sepsa (OPSI – „*overwhelming postsplenectomy infection*“), koja može biti smrtonosna. Opasnost od takvih infekcija je proporcionalno veća, što su djeca mlađa. Iz toga se razloga takve pacijente treba zaštititi što prije, pri dijagnozi asplenije i prije splenektomije. Perioperativna skrb uključuje cjepivo, antibiotik i tromboprofilaksu. (3) Predoperacijska imunoprofilaksa se daje jedan do dva tjedana prije planiranog zahvata. Preporučuje se cijepljenje protiv pneumokoka (13-valentno), hemofilus influence tip B i meningokoka (A, C, Y, W135 i B). Revakcinacija se vrši nakon pet godina. (3) Pri operativnom zahvatu slezene indicirana je profilaktična antibiotska terapija zbog velikog rizika od infekcije s inkapsuliranim bakterijama. Prvi izbor su amoksisilin (tri puta 25mg/kg dnevno) ili ceftriakson (jednom dnevno 80mg/kg). Kod alergije na penicilin može se propisati cefpodoksiproksetil, a kod alergije na beta-laktamske antibiotike klaritromicin. Zbog doživotno oslabljenog imunskog sustava, treba se uzimati antibiotik postoperativno duže vrijeme. (25, 49) U prva dva tjedana nakon splenektomije povećava se broj trombocita. Porast je veći, što se više tkiva slezene uklanja. Zato je kod trombocitoze indicirana acetilsalicilna kiselina u dozama od 5mg/kg dnevno kroz više od tri mjeseca. (50, 51)

7.2. Splenektomija

Kod splenektomije se radi o kirurškom uklanjanju slezene. Pristup može biti otvoren ili laparoskopski, a razlikujemo tri vrste splenektomije: totalna, parcijalna i subtotalna splenektomija. (38)

7.2.1. Pristup kod splenektomije

Otvorena splenektomija. Ovaj način operacije se koristi kao zlatni standard kod hitnih traumatoloških stanja kao što je ruptura slezene. Učini se medijana laparotomija ili lijeva supkostalna incizija oko 2cm ispod rebrenog luka. Zbog brzine kod životno ugroženih stanja, preferira se medijalna laparotomija. Potrebno je prvo prerezati *vasa gastricae breves* i *ligamentum splenorenale*. Slijedi mobilizacija slezene, preparacija hilusa, pa transekcija lijenalne arterije i vene. Budući da se neposredno uz slezenu nalaze i želudac, gušterača, lijevi bubreg s nadbubrežnom žlijezdom i debelo crijevo, potrebno je biti vrlo precizan i pažljiv pri splenektomiji. Također mora se pripaziti na potencijalno postojeće akcesorne slezene, koje su prisutne u visokom postotku (od 20% do 30%). (25, 38, 52)

Laparoskopska splenektomija. Ovaj način operacije se sve češće koristi, jer je manje invazivan, vremenski kraće traje, brža je mobilizacija pacijenta i lakši je oporavak nego kod otvorenog pristupa, s time da je jednako siguran i učinkovit. Kreće se s incizijom supraumbilikalno kako bi se moglo insulirati CO₂. Nakon toga se plasiraju četiri ili pet troakara (umbilikalni, epigastrični, pararektalni, prednji aksilarni i supkostalni). Pomoću elektrokoagulacijskog noža oslobađa se slezena od priraslica i sveza. Kod totalne splenektomije se dalje preparira lijenalna arterija i vena kako bi ih se moglo prerezati. (38)

7.2.2. Vrste splenektomije

Splenektomija može biti totalna, parcijalna ili subtotalna. Kada se odstranjuje cijela slezena govorimo o **totalnoj splenektomiji**. Kod djece je indicirana jedino ukoliko je dijete životno ugroženo i nema drugog rješenja. **Parcijalna splenektomija** je kirurški zahvat kod kojeg se odstranjuje segment slezene. Ova operacija je najčešći izbor kod djece zbog imunološke važnosti samog organa. Kod **subtotalne splenektomije** se odstranjuje toliko slezene, da ostane dobro prokrvljeni komad s volumenom od 10cm³. Na taj se način liječi nasljedna sferocitoza i talasemija. (53, 54)

7.3. „Konzervativne“ operative tehnike

Konzervativne operative tehnike uključuju splenorafiju, splenopeksiju i autotransplantaciju.

Splenorafija je oblik kirurške hemostaze pomoću komprimirajućih šavova (kod drugog ili trećeg stupnja ozljede) ili umetanja resorptivnih vrećica (kod trećeg ili četvrtog stupnja ozljede).

Splenopleksija je operativna tehnika, sve češće laparoskopski, za liječenje ektopične slezene.

Ista se fiksira resorptivnim vrećicama u gornjem lijevom kvadrantu. (3) Traumatsku rupturu slezene moguće je liječiti kirurški **autotransplantacijom**, kako bi se funkcija održala. Provodi se splenektomija, pa se zdravi dio (najbolje više od 1/3 slezene) reimplantira u omentum majus. (55, 56)

8. KOMPLIKACIJE KIRURŠKIH METODA LIJEČENJA

Svaki operativni zahvat nosi sa sobom određeni rizik za komplikacije. Kod splenektomije u dječjoj dobi možemo ih podijeliti ovisno o vremenu na rane i kasne komplikacije. (11)

8.1. Rane komplikacije

Rane komplikacije splenektomije su krvarenja, tromboembolije, plućne komplikacije, infektivne komplikacije i komplikacije intraoperacijskih susjednih organa. Slezena, kao dobro prokrvljeni organ, ima mogućnost intraabdominalnog krvarenja tijekom ili neposredno nakon zahvata, što se najčešće očituje kao subfrenični hematom. Kod obilnog krvarenja može u konačnici doći do hipovolemijskog šoka. Kod odraslih postoji oko tri puta veći rizik za tromboembolije zbog trombocitoze, koju se može profilaktično peri- i postoperativno izbjeći s niskomolekularnim heparinom. Kod djece je ova komplikacija slabo istražena i vjerojatno puno rjeđa nego kod odraslih. (57) Zbog abdominalne incizije dolazi do slabijeg kretanja lijeve strane ošita, što rezultira smanjenom plućnom ventilacijom i nastankom atelektaze. Infektivne komplikacije mogu biti infekcije rane i subfrenični apsces. Slezena je okružena susjednim

organima koji se mogu pri zahvatu ozlijediti. Paziti se mora na rep gušterače (zbog pankreatičnih komplikacija poput pankreatitisa), na želudac i na kolon. (25)

8.2. Kasne komplikacije

Kasna i najteža komplikacija splenektomije kod djece je OPSI s inkapsuliranim bakterijama (najčešće *Streptococcus pneumoniae*, ali i *Haemophilus influenzae* i *Neisseria meningitidis*). Incidencija iznosi između 0,13% i 13,8%, stoga je češća u djece nego u odraslih kod kojih iznosi ispod 2%. (58) Za ovu komplikaciju je rizik 60 do 100 puta veći ukoliko dijete ostaje bez slezene prije pete godine života, zbog čega je cijepljenje prije zahvata obavezno. Nakon dvije godine rizik se smanjuje, no ostaje cijeli život prisutan. Može se očekivati da je kod parcijalne splenektomije imunološka obrana daleko bolja. Klinička slika nalikuje na početku gripi s blagim i nespecifičnim simptomima, koji u kratkom vremenu mogu progredirati u nastanak teške smrtonosne sepse. (2, 25)

9. PROGNOZA I KASNA ZAŠTITA

Predoperacijskom profilaksom pacijent se zaštićuje od nastanka komplikacija. No, kod hitnih splenektomija, na primjer traumatske ozljede uslijed prometne nesreće gdje je došlo do rupture slezene s krvarenjem, predoperacijska profilaksa naravno nije moguća. Kako bi se dijete svejedno zaštitilo, radi se kasna zaštita (kombinirana imunoprofilaksa, terapija antibiotikom i tromboprofilaksa). Imunoprofilaksa se provodi nakon 14. postoperacijskog dana, ukoliko pacijent nema naznake infekcije i uključuje, kao i kod profilakse prije operacije, cjepivo protiv pneumokoka, hemofilus influence tip B i meningokoka. Revakcinacija se provodi nakon pet godina. Preporuča se također cijepljenje protiv gripe svake godine. Perioperativna profilaksa antibioticima se postoperativno nastavlja, a duljina je ovisna o bolesti i dobi djeteta. Što je dijete mlađe, to je incidencija komplikacija veća, pa se iz tog razloga preventivna terapija antibioticima provodi duže. Precizne smjernice o duljini uzimanja nema; neki izvori smatraju

doživotnu profilaksu potrebnom, drugi preporučuju desetogodišnju profilaksu, a treći terapiju antibioticima po potrebi kod prvih naznaka infekcije. Postoperativno dolazi do trombocitoze, pa se daje acetylsalicylic acid u duljini od preko tri mjeseca. (25, 26, 49)

10. RASPRAVA

Već tijekom gestacije slezena ima važnu ulogu kao krvotvorni organ. Nadalje, od rođenja primarna i najvažnija funkcija slezene je stvaranje antitijela u cilju zaštite tijela od infekcije. Budući da su djeca u prvim godinama života podložna infekcijama, a k tome njihov imunološki sustav još nije sasvim zreo, uloga slezene u dječjoj dobi je od veće važnosti u usporedbi s odraslima. Bolesti slezene (kongenitalne i stečene) u dječjoj populaciji su relativno rijetke, stoga veći izazov čini liječenje ozljeda slezene, koje su u usporedbi s bolestima, češće. Naime, u slučaju tupe traume, organ koji je najčešće ozlijeđen je upravo slezena. Djeca s proživljenom traumom slezene trebaju se neprekidno promatrati, a u težim slučajevima i na odjelu intenzivne njege. Ovisno o bolesti i stupnju ozljede slezene, pristupa se konzervativnom ili kirurškom liječenju. Upravo zbog velike imunološke važnosti slezene kod djece, cilj liječenja je pokušavati očuvati što više parenhima slezene. Stoga je kod djece totalna splenektomija indicirana jedino kod životno ugroženih stanja.

11. ZAKLJUČAK

Slezena je abdominalni limfni organ s važnim funkcijama. Usprkos tome, čovjek može živjeti bez slezene. Kongenitalne bolesti slezene u dječjoj dobi su rijetke, no kod tupih trauma je slezena izrazito podložna ozljedama, budući da nije zaštićena rebrima. Na odraslu osobu nepostojanje slezene neće pretjerano utjecati, međutim u dječjoj populaciji je to drugačije. Budući da kod djece (pogotovo do pete godine života) još nije u potpunosti razvijen imunološki sustav, odsutnost slezene kao imunološki organ može dovesti do češćih infekcija s mnogo više težih komplikacija. Iz tog razloga je izrazito bitno liječiti sve bolesti i ozljede slezene na što pošteniji način. Pri tome važnu ulogu igraju konzervativne metode liječenja, koje bi trebale biti primarni način liječenja u dječjoj dobi. Ukoliko je patologija toliko teška da se splenektomija ne može izbjeći, važno je očuvati što više parenhima slezene. Zato se sve više nastoji provoditi parcijalnu splenektomiju kao zlatni standard u slučaju indiciranosti splenektomije.

12. SAŽETAK

Slezena je najveći organ limfnog sustava u ljudskom tijelu. Nalazi se intraperitonealno u gornjem lijevom kvadrantu. Njezina duljina se mijenja ovisno o starosti djetata, s time da svoju najveću duljinu dosegne s 14 godina. Glavne funkcije su: Hematopoeza, imunološka funkcija, funkcija depoa, metabolička funkcija i filtracija krvnih stanica. Patološka stanja dijelimo na bolesti (kongenitalne ili stečene) i ozljede. Kongenitalne bolesti su asplenija, polisplenija, akcesorna slezena i lutajuća slezena, dok su stečene bolesti benigne bolesti (nasljedna sferocitoza, hemoglobinopatije i idiopatska trombocitopenična purpura), maligne bolesti (limfomi i leukemije), benigni ili maligni tumori, ciste ili infekcije. Glavna moguća ozljeda slezene je ruptura nastala zbog traume, ijatrogeno ili spontano, s time da je slezena najčešći ozljeđeni intraabdominalni organ kod tupe traume (uglavnom prometne nesreće). Moguće metode liječenja kod bolesti i ozljeda slezene su konzervativna i kirurška. Konzervativno liječenje uključuje mirovanje, nadoknadu tekućine, transfuziju krvi i redovite kontrole. Pri kirurškoj metodi splenektomije, slezena se odstranjuje. Splenektomija može biti totalna, parcijalna i subtotalna, te otvorena ili laparoscopska. Zbog imunološke važnosti slezene kod djece se nastoji provoditi poštena metoda da bi se moglo očuvati što više parenhima, osim ako je dijete životno ugroženo ili nema drugog rješenja nego napraviti totalnu splenektomiju. Neovisno o kojem se zahvatu radi mogu nastati rane komplikacije kao što su krvarenja, tromboembolije, plućne komplikacije, infektivne komplikacije i komplikacije intraoperacijskih susjednih organa i kasne komplikacije kao što je postsplenektomična sepsa. Zbog navedenih komplikacija je perioperativna skrb izrazito bitna. Uključuje cjepivo, antibiotik i tromboprofilaksu.

Ključne riječi: slezena, imunološka funkcija, ruptura, kirurško liječenje, splenektomija, OPSI

13. SUMMARY

The spleen is the largest organ of the lymphatic system in the human body. It is located intraperitoneally in the upper left quadrant. Its length changes depending on the age of the child, reaching its maximum length at the age of 14. The main functions are hematopoiesis, immunological function, depot function, metabolic function, and filtration of blood cells. Pathological conditions are divided into diseases (congenital or acquired) and injuries. Congenital diseases are asplenia, polysplenia, accessory spleen and wandering spleen, while acquired diseases are benign diseases (hereditary spherocytosis, hemoglobinopathies and idiopathic thrombocytopenic purpura), malignant diseases (lymphomas and leukemias), benign or malignant tumors, cysts or infections. The main possible injury of the spleen is a rupture caused by trauma, iatrogenic or accidental, with the spleen being the most frequently injured intra-abdominal organ in blunt trauma (mainly traffic accidents). Possible methods of treatment for diseases and injuries of the spleen are conservative and surgical. Conservative treatment includes rest, fluid replacement, blood transfusion and regular controls. In splenectomy, which is a surgical method, the spleen is removed. It can be total, partial, and subtotal; open or laparoscopic. Due to the immunological importance of the spleen in children, a sparing method should be chosen to preserve as much of the parenchyma as possible, unless the child is life-threatening or there is no other solution but to perform a total splenectomy. Regardless of the procedure, early complications like bleeding, thromboembolism, pulmonary complications, infectious complications, complications of intraoperative adjacent organs and late complications like post-splenectomy sepsis can occur. Due to the mentioned complications, perioperative care is extremely important. It includes vaccine, antibiotic and thromboprophylaxis.

Key words: spleen, immunological function, rupture, surgical treatment, splenectomy, OPSI

14. LITERATURA

- (1) Aumüller et al. *Duale Reihe Anatomie*, Thieme Verlag, 5. Auflage, 2020
- (2) Duško Mardešić i suradnici. *Pedijatrija*. Zagreb: školska knjiga; 2016
- (3) Alexander Rokitansky. *Kinderchirurgie – Erkrankungen der Milz bei Kindern und Jugendlichen: Chirurgische Therapie*. [citirano 04.04.2024.]. Dostupno na: https://www.springermedizin.de/emedpedia/detail/kinderchirurgie/erkrankungen-der-milz-bei-kindern-und-jugendlichen-chirurgische-therapie?epediaDoi=10.1007%2F978-3-662-53390-1_70
- (4) Schafermeyer, R. “Pediatric trauma.” *Emergency medicine clinics of North America* vol. 11,1 (1993): 187-205.
- (5) Wing, V W et al. “The clinical impact of CT for blunt abdominal trauma.” *AJR. American journal of roentgenology* vol. 145,6 (1985): 1191-4. doi:10.2214/ajr.145.6.1191
- (6) Iolascon, Achille et al. “Recommendations regarding splenectomy in hereditary hemolytic anemias.” *Haematologica* vol. 102,8 (2017): 1304-1313. doi:10.3324/haematol.2016.161166
- (7) French J, Camitta BM (2004a) Anatomy and function of the spleen. In: Behrman RE (Hrsg) *Nelson textbook of pediatrics*, 17. Aufl. Saunders, Philadelphia
- (8) Rosenberg HR (1991) Normal splenic size in infants and children: sonsographic measurements. *Am J Roentgenol* 157:119–121 + Chadburn, A. “The spleen: anatomy and anatomical function.” *Seminars in hematology* vol. 37,1 Suppl 1 (2000): 13-21. doi:10.1016/s0037-1963(00)90113-6
- (9) Tomislav Šoša, Željko Sutlić, Zdenko Stanec, Ivana Tonković i suradnici. *Kirurgija*. Zagreb: Naklada LJEVAK; 2007.

- (10) Harry S. Jacob. Pregled slezene. [citirano 05.04.2024.]. Dostupno na: https://hemed.hr/Uploads/1/15309/16769/HEM_spleen_hr.gif
- (11) Samir Delibegović, Goran Krdžalić, Fuad Pašić i suradnici. HIRURGIJA = Kirurgija. Sarajevo: Dobra knjiga. Tuzla: Udruženje endoskopskih hirurga Bosne i Hercegovine; 2020.
- (12) Harry S. Jacob. Pregled Slezene. [citirano 06.04.2024.]. Dostupno na: <https://hemed.hr/Default.aspx?sid=14399>
- (13) Histology. Spleen. [citirano 06.04.2024.]. Dostupno na: https://medcell.org/histology/immune_system_lab/images/spleen.jpg
- (14) Drenckhahn D, Zenker W (1994) Benninghoff Anatomie: Makroskopische Anatomie, Embryologie und Histologie des Menschen, Bd 2. Urban & Schwarzenberg, München, S 745
- (15) Anomalies and Anatomic Variants of the Spleen. [citirano 08.04.2024.]. Dostupno na: <https://radiologykey.com/wp-content/uploads/2019/06/f104-001ab-9781455751174.jpg>
- (16) Burns MJ, Langdorf MI (2006) The immunocompromised patient. In: Marx JA (Hrsg) Rosen's emergency medicine: concepts and clinical practice, 6. Aufl. Mosby, Philadelphia
- (17) Deeg KH, Hofmann V, Hoyer PF. Milz. In: Ultraschalldiagnostik in Pädiatrie und Kinderchirurgie. Stuttgart, New York: Georg Thieme Verlag; 2005.
- (18) Aditya Shetty. Asplenia. 2014. [citirano 10.04.2024.]. Dostupno na: https://prod-images-static.radiopaedia.org/images/13620308/8b142df620e0eb6ad4644230adaa2b_gallery.jpg
- (19) Niknejad M, Sharma R, Elfeky M, et al. Polysplenia syndrome. Reference article, Radiopaedia.org (Accessed on 21 May 2024) <https://doi.org/10.53347/rID-21610>

- (20) HALPERT, B, and F GYORKEY. "Lesions observed in accessory spleens of 311 patients." *American journal of clinical pathology* vol. 32,2 (1959): 165-8. doi:10.1093/ajcp/32.2.165)
- (21) Anomalies and Anatomic Variants of the Spleen. [citirano 12.04.2024.]. Dostupno na: <https://radiologykey.com/wp-content/uploads/2019/06/f104-005-9781455751174.jpg>
- (22) Reisner, David C, and Constantine M Burgan. "Wandering Spleen: An Overview." *Current problems in diagnostic radiology* vol. 47,1 (2018): 68-70. doi:10.1067/j.cpradiol.2017.02.007
- (23) Anomalies and Anatomic Variants of the Spleen. [citirano 12.04.2024.]. Dostupno na: <https://radiologykey.com/wp-content/uploads/2019/06/f104-003ab-9781455751174.jpg>
- (24) Anomalies and Anatomic Variants of the Spleen. [citirano 12.04.2024.]. Dostupno na: <https://radiologykey.com/wp-content/uploads/2019/06/f104-004-9781455751174.jpg>
- (25) Željko Sutlić, Davor Mijatović, Goran Augustin, Ivan Dobrić i suradnici. Kirurgija. Zagreb: školska knjiga; 2022
- (26) Nicole Töpfner. Pädiatrie. Krankheiten der Milz bei Kindern und Jugendlichen. 2019. [citirano 02.04.2024.]. Dostupno na: https://www.springermedizin.de/emedpedia/detail/paediatric/krankheiten-der-milz-bei-kindern-und-jugendlichen?epediaDoi=10.1007%2F978-3-642-54671-6_223
- (27) Splenomegaly in Children and Adolescents - Scientific Figure on ResearchGate. [citirano 14.04.2024.]. Dostupno na: https://www.frontiersin.org/files/Articles/704635/fped-09-704635-HTML/image_m/fped-09-704635-g001.jpg
- (28) Suttorp M, Classen CF. Splenomegaly in Children and Adolescents. *Front Pediatr*. 2021 Jul 9;9:704635. doi: 10.3389/fped.2021.704635. PMID: 34307263; PMCID: PMC8298754

- (29) Bossù G, Pedretti L, Bertolini L, Esposito S. Pediatric Gaucher Disease Presenting with Massive Splenomegaly and Hepatic Gaucheroma. *Children*. 2023; 10(5):869. <https://doi.org/10.3390/children10050869> [citirano 14.04.2024.]. Dostupno na: https://pub.mdpi-res.com/children/children-10-00869/article_deploy/html/images/children-10-00869-g001.png?1684141272
- (30) Croom, R D 3rd et al. "Hereditary spherocytosis. Recent experience and current concepts of pathophysiology." *Annals of surgery* vol. 203,1 (1986): 34-9. doi:10.1097/00000658-198601000-00007
- (31) Schwartz, S I. "Role of splenectomy in hematologic disorders." *World journal of surgery* vol. 20,9 (1996): 1156-9. doi:10.1007/s002689900176
- (32) de Buys Roessingh, A S et al. "Follow-up of partial splenectomy in children with hereditary spherocytosis." *Journal of pediatric surgery* vol. 37,10 (2002): 1459-63. doi:10.1053/jpsu.2002.35412
- (33) Townsend CM, Beauchamp RD, Evers BM, Mattrox KL (2004) Sabiston textbook of surgery, 17. Aufl. Saunders, Philadelphia
- (34) Mouttalib, Sofia et al. "Evaluation of partial and total splenectomy in children with sickle cell disease using an Internet-based registry." *Pediatric blood & cancer* vol. 59,1 (2012): 100-4. doi:10.1002/pbc.24057
- (35) George, J N et al. "Chronic idiopathic thrombocytopenic purpura." *The New England journal of medicine* vol. 331,18 (1994): 1207-11. doi:10.1056/NEJM199411033311807
- (36) Palaniappan, Geetha, and William Jennings. "Idiopathic thrombocytopenic purpura." *Missouri medicine* vol. 106,1 (2009): 69-73.
- (37) Seth, Rachna, and Amitabh Singh. "Leukemias in Children." *Indian journal of pediatrics* vol. 82,9 (2015): 817-24. doi:10.1007/s12098-015-1695-5
- (38) Ante Kvesić i suradnici. Kirurgija. Zagreb: Medicinska naklada; 2016.

- (39) Abbott, Robert M et al. "From the archives of the AFIP: primary vascular neoplasms of the spleen: radiologic-pathologic correlation." *Radiographics : a review publication of the Radiological Society of North America, Inc* vol. 24,4 (2004): 1137-63. doi:10.1148/rg.244045006
- (40) Kutok, Jeffery L, and Christopher D M Fletcher. "Splenic vascular tumors." *Seminars in diagnostic pathology* vol. 20,2 (2003): 128-39. doi:10.1016/s0740-2570(03)00011-x)
- (41) S. Fabijanić, G. Buljan Flander, A. Karlović. Epidermoidna cista slezene – prikaz slučaja. Vol. 49, No 2, travanj - lipanj 2005. Dostupno na: <https://www.paedcro.com/hr/300-300>.
- (42) Imaging findings of benign and malignant pediatric splenic lesions - Scientific Figure on ResearchGate. [citirano 15.04.2024.]. Dostupno na: <https://www.researchgate.net/publication/349799518/figure/fig1/AS:997864272572-416@1614920790545/A-13-year-old-boy-with-type-2-hydatid-cyst-in-the-spleen-Transverse-US-image-arrows-a.jpg>
- (43) Sardi, A et al. "Laparoscopic resection of a benign true cyst of the spleen with the harmonic scalpel producing high levels of CA 19-9 and carcinoembryonic antigen." *The American surgeon* vol. 64,12 (1998): 1149-54.
- (44) Gleich, S et al. "A review of percutaneous drainage in splenic abscess." *Surgery, gynecology & obstetrics* vol. 167,3 (1988): 211-6.
- (45) Kwon, Hyung Jun et al. "Endovascular treatment of traumatic pseudoaneurysm of the ileal branch of the superior mesenteric artery in a 9-year-old girl: Case report and literature review." *Medicine* vol. 103,17 (2024): e37978. doi:10.1097/MD.00000000000037978

- (46) Paltiel HJ, Barth RA, Bruno C, Chen AE, Deganello A, Harkanyi Z, et al. Contrast-enhanced ultrasound of blunt abdominal trauma in children. *Pediatr Radiol* 2021; 51: 2253–2269.
- (47) K. Grass, S. Kersting, V. Schellerer. Stumpfes und penetrierendes Abdominaltrauma beim Kind. [citirano 20.04.2024.]. Dostupno na: https://www.medizin.uni-greifswald.de/ki_chir/fileadmin/user_upload/12_pp99-2_Schellerer_Grass_Kersting_CME.pdf
- (48) Philbert Yuan Van. Ozljeda slezene. [citirano 20.04.2024.]. Dostupno na: https://www.hemed.hr/Default.aspx?sid=13184#v6623953_hr
- (49) McMullin, M, and G Johnston. “Long term management of patients after splenectomy.” *BMJ (Clinical research ed.)* vol. 307,6916 (1993): 1372-3. doi:10.1136/bmj.307.6916.1372
- (50) Stamou, Konstantinos M et al. “Prospective study of the incidence and risk factors of postsplenectomy thrombosis of the portal, mesenteric, and splenic veins.” *Archives of surgery (Chicago, Ill. : 1960)* vol. 141,7 (2006): 663-9. doi:10.1001/archsurg.141.7.663
- (51) Monagle P, Chan A, Massicotte P et al (2004) Antithrombotic therapy in children: the seventh ACCP conference on antithrombotic and thrombolytic therapy. *Chest* 126(3 Suppl):645–687
- (52) Mitchell, A, and P J Morris. “Surgery of the spleen.” *Clinics in haematology* vol. 12,2 (1983): 565-90.
- (53) Tracy ET, Rice HE: Partial splenectomy for hereditary spherocytosis. *Pediatr Clin North Am* 55:503–519, 2008. DOI:10.1016/j.pcl.2008.02.001
- (54) Rachmilewitz EA, Giardina PJ: How I treat thalassemia. *Blood* 118:3479–3488, 2011. DOI:10.1182/blood-2010-08-300335

- (55) Di Carlo, Isidoro et al. "A new technique for spleen autotransplantation." *Surgical innovation* vol. 19,2 (2012): 156-61. doi:10.1177/1553350611419867
- (56) Nielsen JL, Sakso P, Sorensen FH, Hansen HH (1984) Demonstration of splenic functions following splenectomy and autologous spleen implantation. *Acta Chir Scand* 150:469–473
- (57) Rottenstreich A, Kleinstern G, Spectre G, et al.: Thromboembolic Events Following Splenectomy: Risk Factors, Prevention, Management and Outcomes. *World J Surg* 42:675–681, 2018.
- (58) Lynch, A M, and R Kapila. "Overwhelming postsplenectomy infection." *Infectious disease clinics of North America* vol. 10,4 (1996): 693-707. doi:10.1016/s0891-5520(05)70322-6

15. ŽIVOTOPIS

Timon Rosman je rođen 02.07.1999. godine u gradu Herdecke, Njemačka. Odrastao je u Heidelbergu, Njemačka gdje je od 2005. do 2009. godine pohađao osnovnu školu, a zatim gimnaziju od 2009. do 2015. godine. Paralelno uz općeobrazovnu školu, pohađao je i glazbenu školu (violončelo). Zadnja dva razreda gimnazije pohađao je od 2015. do 2017. godine u Njemačkoj međunarodnoj školi u Zagrebu (Deutsche Internationale Schule Zagreb). Godine 2017. uspješno je položio njemačku i hrvatsku maturu. Iste godine upisao je studij matematike na Prirodoslovno-matematičkom fakultetu Sveučilišta u Zagrebu, a zatim 2018. godine studij medicine na Medicinskom fakultetu Sveučilišta u Rijeci. Kao član studentske udruge CroMSIC-a tijekom studija je sudjelovao u raznim projektima poput „Teddy Bear Hospital“, „The Talk“ i „Pogled u sebe“. Sudjelovao je i na studentskim kongresima i simpozijima u Rijeci (HitRi, NeuRi, Škola intervencijske radiologije i Piknik) i u Sarajevu, Bosna i Hercegovina (SaMed), u ljetnim školama u Dubrovniku i Klagenfurtu, Austrija, te je u sklopu Twinnig projekta između Hrvatske i Egipta dva tjedna proveo u Egiptu. Tijekom zadnje godine studija stručno se usavršavao u klinikama u Njemačkoj (Odjel za pedijatriju) i Austriji (Odjel za kardijalnu, vaskularnu i torakalnu kirurgiju). Od 2020. godine do kraja studija bio je demonstrator na Zavoda za biostatistiku na Medicinskom fakultetu Sveučilišta u Rijeci. Hrvatski i njemački jezik su mu materinji jezici, tečno/aktivno se služi engleskim jezikom, te posjeduje DELF B2 diplomu iz francuskog jezika.