

Hipertrofična stenoza pilorusa

Dragić, Doris

Master's thesis / Diplomski rad

2024

Degree Grantor / Ustanova koja je dodijelila akademski / stručni stupanj: **University of Rijeka, Faculty of Medicine / Sveučilište u Rijeci, Medicinski fakultet**

Permanent link / Trajna poveznica: <https://um.nsk.hr/um:nbn:hr:184:817325>

Rights / Prava: [In copyright](#)/[Zaštićeno autorskim pravom.](#)

Download date / Datum preuzimanja: **2024-08-07**



Repository / Repozitorij:

[Repository of the University of Rijeka, Faculty of Medicine - FMRI Repository](#)



SVEUČILIŠTE U RIJECI
MEDICINSKI FAKULTET
SVEUČILIŠNI INTEGRIRANI PRIJEDIPLOMSKI I DIPLOMSKI
STUDIJ MEDICINA

Doris Dragić

Hipertrofična stenoza pilorusa

Diplomski rad

Rijeka, 2024.

SVEUČILIŠTE U RIJECI
MEDICINSKI FAKULTET
SVEUČILIŠNI INTEGRIRANI PRIJEDIPLOMSKI I DIPLOMSKI
STUDIJ MEDICINA

Doris Dragić

Hipertrofična stenoza pilorusa

Diplomski rad

Rijeka, 2024.

Mentor rada: doc. dr. sc., Ana Bosak Veršić, dr. med.

Diplomski rad ocjenjen je dana 19.06.2024. na Katedri za dječju kirurgiju Medicinskog fakulteta Sveučilišta u Rijeci, pred povjerenstvom u sastavu:

1. Izv. prof. prim. dr. sc. Nado Bukvić, dr. med.
2. Nasl. Doc. dr. sc. Suzana Sršen Medančić, dr. med
3. Izv. Prof. dr. sc. Iva Bilić Čaće, dr. med.

Rad sadrži 30 stranica, 2 slike, 1 tablicu, 47 literaturnih navoda.

Zahvala

Ovim putem zahvaljujem doc. dr. sc., Ani Bosak Veršić, dr. med. na pomoći i trudu tijekom pisanja ovog rada.

Zahvaljujem svojim curama što su uvijek bile uz mene, vjerovale u mene i davale mi vjetar u leđa od početka srednje do završetka faksa. Hvala i svim ostalim prijateljima koji su me podupirali.

Zahvaljujem svojim sestrama Magdaleni i Juliji na potpori i ljubavi. Posebno sestri i cimerici Magdaleni, koja me je trpjela u dobru i zlu i nazdravljala sa mnom kada je išlo po planu, ali i po zlu.

Hvala mom partneru Timonu koji je bio moja stijena od početka faksa. Koji je sa mnom proživljavao svaki ispit i bio uz mene bez kompromisa.

Zahvaljujem cijeloj svojoj obitelji na svakoj lijepoj riječi. Posebno hvala mom najvećem obožavatelju, djedu Mati. Vjerujem da s anđelima nazdravljaš na „svog dokturaaa“.

Posebno zahvaljujem mami i tati, koji su bez imalo sumnje vjerovali u mene i koji mi nisu dozvolili da odustanem od svojih snova, bez njih ništa ovo ne bi bilo moguće.

Mami i Papi, ovaj svoj rad posvećujem Vama !

Sadržaj

1. Uvod	1
2. Svrha rada	2
3. Anatomija	3
4. Fiziologija.....	4
5. Patologija.....	5
6. Etiologija.....	6
7. Klinička prezentacija.....	8
7.1. Kongenitalni oblik	8
7.2. Late on-set	9
7.3. Adultni oblik hipertrofične stenozе pilorusa	11
8. Dijagnoza	12
9. Diferencijalna dijagnoza	14
10. Liječenje.....	15
10.1. Medikamentozno liječenje	15
10.2. Prijeoperacijski postupak.....	16
10.3. Kirurško liječenje.....	17
10.3.1. Otvorena piloromiotomija	18
10.3.2. Laparoscopska piloromiotomija.....	18
10.4. Poslijeoperacijski postupak.....	19
10.5. Komplikacije.....	20
11. Rasprava	21
12. Zaključak	22
13. Sažetak.....	23
14. Summary	24
15. Popis literature	25
16. Životopis	30

Popis skraćenica i akronima

HSP – hipertrofična stenoza pilorusa

pH – lat. *potentia hydrogenii*; snaga vodika

GIST – gastrointestinalni stromalni tumor

MAPK – protein kinaze aktivirana mitogenom

SIDS – engl. *sudden infant death syndrom*; sindrom iznenadne smrti dojenčadi

GOO – engl. *gastric outlet obstruction*; opstrukcija pražnjenja želuca

CT – kompjuterizirana tomografija

AHSP – adultni oblik hipertrofične stenoze pilorusa

GERB – gastroezofagealna refluksna bolest

ABS – acidobazni status

PaCO₂ – parcijalni tlak ugljičnog dioksida

PaO₂ – parcijalni tlak kisika

RSI – engl. *rapid sequence intubatio*; brza intubacija u slijedu

1. Uvod

Hipertrofična stenoza pilorusa (HSP) je bolest gastrointestinalnog sustava koja se često javlja kod djece. Bolest obilježava zadebljanje mišićnice pilorusa, zbog čega dolazi do suženja izlaznog dijela želuca i nemogućnosti njegovog pražnjenja. Djeca se najčešće prezentiraju učestalim povraćanjem neposredno nakon obroka. Za HSP je karakteristično povraćanje u luku, bez primjesa žuči. (1) Dijete ne napreduje na težini ili gubi na težini te je malaksalo. U laboratorijskim nalazima se javlja trijas hipokloremija, hipokalijemija i metabolička alkalozna. (2, 3) Etiologija hipertrofične stenoze pilorusa je nepoznata i smatra se da je uzrok multifaktorijalan. Najčešće se javlja u zapadnim zemljama, dok se u ostatku svijeta smatra vrlo rijetkom bolešću. Incidencija je 2 do 5 djece na 1000 živorođenih godišnje. (4) HSP se može podijeliti na tri vrste ovisno o starosti pacijenta kada su se pojavili simptomi. To su kongenitalni oblik, late on-set i adultni oblik. Kongenitalni oblik je najčešći i javlja se između trećeg i šestog tjedna života. (5) Late on-set se javlja nakon šestog tjedna života. (6) Adultni oblik se javlja u odrasloj dobi i smatra se da je posljedica neprepoznate bolesti u dječjoj dobi. (7) Liječenje je kirurško i podrazumijeva piloromiotomiju. Kirurški pristup može biti tradicionalni, otvoreni ili laparoskopski. Zbog brojnih prednosti, kao što su rjeđe postoperativne komplikacije, kraći boravak u bolnici i bolje estetsko rješenje, operacije se češće izvode laparoskopski. (8)

2. Svrha rada

Svrha ovog preglednog rada je, na temelju dostupne literature, istražiti i prikazati dosadašnje spoznaje o etiologiji, patologiji, kliničkoj prezentaciji, dijagnozi te liječenju hipertrofične stenoze pilorusa.

3. Anatomija

Želudac je šuplji mišićni organ, smješten u lijevom gornjem kvadrantu trbuha. U njemu se odvija pohrana i početna probava hrane. Želudac se nalazi između jednjaka i dvanaesnika, ima oblik slova „J“ i može biti jače ili slabije zakrivljen. Želudac se dijeli u četiri glavna dijela: kardija, fundus, tijelo želuca i pilorus. Razlikujemo još prednju i stražnju stijenku želuca i veliku i malu krivinu. Anatomski je smješten intraperitonealno, u trbušnoj šupljini. Superiorno od njega se nalaze jednjak i dijafragma, anteriorno su dijafragma, veliki omentum, prednja trbušna stijenka, lijevi režanj jetre i žučni mjehur, posteriorno se nalazi gušterača, lijevi bubreg, lijeva nadbubrežna žlijezda, slezena, splenična arterija (*a. splenica*) i transverzalni mezokolon. Kardija je početni dio želuca koji se nalazi na razini kralješka T11. Fundus se nastavlja na kardiju i nalazi se lijevo od nje, često je ispunjen plinovima. Tijelo želuca je najveći dio, vrećastog je oblika i promjenjive veličine, ovisno o količini sadržaja. Pilorus je najdonji i zadnji dio na koji se nastavlja dvanaesnik. Njega čine pilorični antrum, pilorični kanal i pilorični sfinkter. Pilorični sfinkter je kružni mišić koji se nalazi na razini kralješka L1. (9, 10) Pilorični sfinkter čine dva kružna mišića koja su međusobno povezana uzdužnim mišićnim vlaknima. (11) Velika krivina želuca je konveksna, orijentirana lateralno i pruža se od kardije zavojito prema piloričnom antrumu. Mali zavoj želuca je konkavan, medijalno orijentiran i hvatište je hepatogastričnog ligamenta. Želudac ima dva sfinktera, položena po jedan na svakom otvoru, koji kontroliraju prolaz sadržaja. Prvi sfinkter je donji jednjački sfinkter, gastroezofagealni sfinkter, koji označava prijelaz iz jednjaka u želudac. On omogućava prolaz sadržaja kroz otvor kardije i nije pod utjecajem volje. Drugi sfinkter, poznat kao pilorični sfinkter, čini granicu između pilorusa i dvanaesnika te kontrolira prolaz bolusa u tanko crijevo. Za razliku od donjeg jednjačkog sfinktera, koji je fiziološki sfinkter, pilorični sfinkter je anatomski i sadrži glatka mišićna vlakna.

Želudac je intraperitonealni organ, što znači da je prekriven peritoneumom. Peritoneum se može podijeliti u veliki i mali omentum. Veliki omentum se pruža od velikog zavoja želuca do transverzalnog kolona i sadrži puno limfnih čvorova. Limfni čvorovi u omentumu imaju važnu ulogu u održavanju imunosti u gastrointestinalnom traktu. Mali omentum se hvata za mali zavoј želuca i za jetru. Njegova glavna uloga je osiguravanje položaja želuca. (10) Anatomija želuca kod djece se razlikuje u odnosu na odrasle. Želudac je manji te ga lijevi jetreni režanj u potpunosti prekriva. Kod novorođenčeta se veličina želuca unutar prvih par dana od rođenja upeterostruči, od 30 ml do 100 ml unutar prva četiri tjedna života. Volumen želuca odrasle osobe je u prosjeku jedna litra. (12) Vaskularizacija želuca se provodi putem trunkusa celijakusa (*truncus celiacus*) i njegovih grana. Anastomoze male krivine čine desna i lijeva gastrična arterija (*a. gastrica dex. et sin.*), a anastomoze velike krivine desna i lijeva gastrointestinalna arterija (*a. gastrointestinalis dex. et sin.*). Desna i lijeva gastrična vena prate arterije i ulijevaju se u hepatalnu portalnu venu. Želudac inerviraju prednji i stražni trunkus vagalis (*truncus vagalis ant. et post.*), spinalni živci T6-T9 i celijačni splet (*plexus coeliacus*). (10, 13)

4. Fiziologija

Želudac je dio probavnog sustava te odgovoran za formiranje bolusa, sintezu proteina potrebnih za apsorpciju vitamina, mikrobiološku obranu i peristaltički refleks. Želudac je mišićni organ kojeg histološki čine pet slojeva, sluznica – *lamina mucosa*; podsluznica – *lamina submucosa*; mišićnica - *lamina muscularis* i serozna ovojnica - *lamina serosa*. (14) Bolus hrane se kroz probavni sustav kreće peristaltičkim kontrakcijama, koje započinju u jednjaku. Kada peristaltički val dosegne donji dio jednjaka, tada se relaksira cijeli želudac i dio dvanaesnika

kako bi se pripremili za prihvatanje hrane. Na donjem kraju jednjaka se nalazi donji jednjački sfinkter, on se proteže 3 cm iznad spoja sa želucem. On je normalno trajno kontrahiran. Kada se jednjakom spušta peristaltički val, ispred njega nastaje receptivna relaksacija koja omogućava prolaz hrane u želudac. Funkcije želuca su pohrana velike količine hrane, miješanje hrane sa želučanim sokovima dok ne nastane himus te otpremanje himusa u tanko crijevo. Probavne sokove želuca luče želučane žlijezde. Kontrakcije, koje čine valove miješanja, javljaju se dokle god je želudac ispunjen sadržajem. Valovi miješanja potiskuju sadržaj prema antrumu kroz pilorični kanal. Pilorični otvor je malog promjera tako da se svakim valom istisne samo nekoliko mililitara sadržaja. Kako se peristaltički val približava pilorusu, tako se on steže te je prolaz sadržaja još teži. Pilorus je distalni otvor želuca te su mišićna vlakna duplo deblja nego u području tijela želuca. Pilorični sfinkter je u stalnoj toničkoj kontrakciji, no unatoč tome je otvor dovoljno velik da voda i tekućina mogu proći. Kruti sadržaj ne može proći dok je sfinkter u toničkoj kontrakciji, kako bi se osigurala dobra priprema himusa u želucu. Brzinu pražnjenja želuca reguliraju želudac i dvanaesnik. Rastezanje želučane stijenke izaziva lokalne mijenterične reflekse koji inhibiraju pilorus. Uz navedeno važan utjecaj ima i hormon gastrin, koji potiče pokretanje pilorične crpke. Dvanaesnik ima inhibicijsko djelovanje. Povećana rastegnutosť dvanaesnika, promjena pH, osmotska koncentracija himusa, kao i bjelančevine i masti, inhibiraju pražnjenje želuca. (15, 16)

5. Patologija

Želudac je često zahvaćen primarnim patologijama. Simptomi bolesti probavnog sustava su slični i često nespecifični. Najčešće se javljaju epigastrična bol, osjećaj nelagode i pečenja,

žgaravica, mučnina, povraćanja, hematemeza i nadutost. (5) HSP je progresivna hipertrofija koja dovodi do abnormalne opstrukcije izlaznog dijela želuca. Najčešće se javlja između trećeg i šestog tjedna života, kod inače zdravog novorođenčeta. To je zadebljanje mišićnice uzrokovane hipertrofijom i hiperplazijom cirkularnog i longitudinalnog sloja mišićnice. Pilorični kanal je produžen, a mišići su zadebljani. Sluznica pilorusa je edematozna i zadebljana. Kao posljedica opstrukcije se javlja sekundarna dilatacija želuca. Takva opstrukcija uzrokuje postprandijalno povraćanje u luku bez sadržaja žuči. Povraćanje može biti intermitentno ili nakon podoja. Kod 60% do 80% djece s hipertrofičnom stenozom pilorusa se u gornjem desnom kvadrantu može palpirati okruglo, tvrdo zadebljanje, često opisano veličinom masline, također se kod nekih pacijenata mogu uočiti peristaltički valovi. Kod novorođenčadi može doći i do dehidracije. (5, 11) Hipertrofična stenoza pilorusa je klasificirana od strane raznih autora, međutim najprihvaćenija je klasifikacija od Danikas i suradnici i Zarineh i suradnika. Danikas i suradnici su HSP podijelili u tip 1, infantilni oblik, tip 2, kasni „late on-set“ oblik i tip 3, adultni oblik. Zarineh i suradnici su HSP podijelili na primarni i sekundarni oblik. Primarni oblik je nepoznate etiologije, bez drugih patologija u podlozi. Sekundarni oblik je uzrokovan drugom patologijom kao što su želučani ili duodenalni ulkus, maligna bolest, GIST, postoperativne adhezije i pojačana aktivnost vagusa koja dovodi do hipertrofije. (7)

6. Etiologija

Etiologija hipertrofične stenozе pilorusa je nepoznata. Najčešće se javlja u zapadnim zemljama, dok se u ostatku svijeta smatra vrlo rijetkom bolešću. Incidencija je 2 do 5 djece na 1000 živorođenih godišnje. Češće se javlja kod muškog spola, 4:1. Uzrok nije poznat, no postavlja se

hipoteza da se uzročni gen nalazi na Y kromosomu. Utjecaj spolnih hormona nije dokazan. (4)

HSP je najčešća u bijeloj populaciji. Incidencija kod bijelaca je 2,4/1000, hispanika 1,8/1000, crnaca 0,7/1000 i azijata 0,6/1000. Iako je incidencija kod bijelaca visoka, zapadne države kao što su Švedska, Danska, Škotska, Njemačka i Belgija imaju značajan pad incidencije bolesti. (18)

Ima nekoliko čimbenika za koje se smatra da imaju utjecaj na razvoj ove bolesti. Neki faktori rizika su: hranjenje bočicom, prijevremeni porod, rođenje carskim rezom, pušenje duhana tijekom trudnoće, majčina konzumacija alkohola i mlada dob majke. Također prvorodenče ima 30% do 40% veći rizik od razvoja ove patologije, dok pušenje duhana majke povećava rizik za 1,5 do 2 puta. (5)

HSP se može pojaviti izolirano ili u sklopu kromosomske abnormalnosti, kongenitalne malformacije ili kliničkog sindroma. Povećan je rizik kod pozitivne obiteljske anamneze, međutim nasljeđe je poligeno i genetički heterogeno. Brojni genski lokusi su otkriveni, međutim uzročni gen kod izoliranog HSP je još nepoznat. (4)

HSP je vrlo često povezana sa sindromima. Dijete s HSP-om i sindromom smatra se da ima jako izražen fenotip. Moguća povezanosti između sindroma i HSP-a su neuromuskularne bolesti, bolesti vezivnog tkiva, metabolički poremećaji, poremećaj unutarstaničnog signalnog puta, ciliopatija, poremećaj popravka DNA, poremećaj transkripcije gena, poremećaj MAPK signalnog puta, poremećaj limfe i utjecaj okoliša. Ustanovljeno je da djeca čije majke su bolovale od HSP-a imaju veći rizik od obolijevanja, nego djeca čiji otac je bolovao. Hereditarnost iznosi 87%.

Otkriveno je da bi kromosom 9q mogao imati značajan utjecaj, međutim istraživanje nije nikada ponovljeno. (4)

Zamijećeno je da dojenje djeluje protektivno te da djeca koja su hranjena bočicom imaju veći rizik od razvoja bolesti. Pretpostavlja se da je uzrok hiperosmolarnost formule, jer usporava pražnjenje želuca. Također djeca hranjena bočicom imaju veću koncentraciju gastrina u serumu, koji može uzrokovati pilorospazam. Majčino mlijeko sadrži brojne vazoaktivne peptide koji potiču relaksaciju piloričnog sfinktera. (17)

Istraživanjem iz 2013. godine je pronađena poveznica između pada incidencije hipertrofične stenoze pilorusa i SIDS-a. Smatra se da edukacija roditelja i poticanje spavanja djeteta na leđima ima zaštitni učinak na pojavu HSP-a, također je primijećeno da prijevremeno rođena djeca kasnije razviju HSP od terminske djece. Zajednički rizični faktori SIDS-a i HSP-a su prijevremeno rođenje, pušenje duhana tijekom trudnoće, samohrani roditelj i mlada dob majke. Međutim, iako je prema istraživanju iz 2013. godine potvrđeno da SIDS i HSP imaju iste faktore rizika, smatra se da te dvije bolesti nisu uzročno-posljedično povezane, nego da se međusobno preklapaju. Dodatnim faktorom rizika smatra se primjena nekih lijekova u trudnoći, kao što su makrolidi i eritomicin. Eritromicin je agonist hormonu motilin, koji potiče kontrakcije u gastrointestinalnom traktu. Najznačajniji faktori rizika su prvorodenče, muški spol i bijela rasa. (18)

7. Klinička prezentacija

Klinička prezentacija bolesti ovisi o dobi pacijenta i trajanju simptoma. Ovisno o starosti pacijenta se dijeli na kongenitalni oblik, late on-set i adultni oblik hipertrofične stenoze pilorusa. (7)

7.1. Kongenitalni oblik

Kongenitalni oblik hipertrofične stenoze pilorusa se najčešće prezentira između četvrtog i osmog tjedna života. Glavni simptom je povraćanje želučanog sadržaja u luku, bez primjesa krvi i žuči. Prvi simptomi mogu biti nespecifični, jer se povraćanje u luku manifestira tek nakon nekoliko tjedana, zbog čega se često krivo postavlja dijagnoza gastroezofagealnog refluksa. (19)

Povraćanje na početku pojave bolesti može biti neredovito, međutim nakon nekoliko dana povraćanje postaje sve učestalije. Kada se bolest potpuno razvije dolazi do povraćanja nakon svakog obroka. Zbog učestalog povraćanja i naprezanja se nekada u isprovraćenom sadržaju mogu vidjeti tragovi krvi. Na početku bolesti je opće stanje novorođenčeta uredno i nije zabrinjavajuće. U ranim stadijima bolesti je novorođenče nakon izbacivanja želučanog sadržaja gladno te siše snažno. Kasna dijagnoza može dovesti do komplikacija kao što su gubitak na težini, malnutricije, poremećaja metabolizma i letargije. (20) Odgođena dijagnoza, više od 2 tjedna, dovodi do povećanog gubitka klorovodične kiseline. Posljedično tome može doći do promjene acidobaznog statusa, natrija, kalija i klora u serumu. Dugotrajno povraćanje može dovesti do dehidracije i posljedično do hiper- ili hiponatrijemije. Najčešće se javlja hipokloremična metabolička alkalozna. Prilikom dolaska liječniku se pregledom najčešće ustanovi dehidracija (80%), alkalozna (60%), letargija (56,7%) i visoke razine bikarbonata (56,7%). Niske razine natrija, kalija i klora se ustanove kod manje od 45% pacijenata. Zamijećena je i povezanost debljine sfinktera i kliničke slike. Djeca s većim zadebljanjem sfinktera imaju veći stupanj dehidracije, duže povraćaju, imaju nižu razinu klora i natrija i nalaze se u alkalozii. Fizikalnim pregledom ustanovljuje se palpabilna masa u abdomenu. (19)

7.2. Late on-set

„Late on-set“ hipertrofična stenoza pilorusa je naziv za HSP koja se javlja kod starije djece i odraslih. Bolest se vrlo rijetko dijagnosticira u kasnije životno doba, no simptomi su vrlo slični kao kod novorođenčadi, kao što su povraćanje bez primjese žuči, gubitak na težini, vidljiva peristaltika (Tablica 1). Točna etiologija ovog oblika nije poznata. Smatra se da bi uzroci mogli biti antralna dijafragma, atrezija pilorusa, heterotopična gusteraca, gastroduodendalna

duplikacija, infantilna hipertrofična stenoza pilorusa, peptični ulkus, neoplazma, kronična granulomatozna bolest i eozinofilni gastroenteritis. (6) Kod odraslih se češće javlja opstrukcija pražnjenja želuca (GOO) kod koje ne dolazi do pasaže sadržaja iz želuca u crijeva. Tada se javljaju slični simptomi kao kod HSP, ali izostaje hipertrofija sfinktera. GOO se može javiti kao posljedica HSP. Glavni simptom Late on-set HSP je periodično povraćanje želučanog sadržaja, bez primjesa žuči. U istraživanju iz 2010. godine je opisano da ispovraćani sadržaj može imati boju taloga kave, dok su neki pacijenti imali postprandijalne bolove i gubitak težine od 3kg u mjesec dana. (21) Simptomi su u prosjeku trajali 10 dana do mjesec dana prije nego što se postavila dijagnoza, a često su bili povezivani s kroničnim gastritisom. U fizikalnom pregledu je ustanovljena distenzija abdomena, dok su laboratorijski nalazi bili uredni. Pacijenti su bili podvrgnuti ultrazvuku abdomena na kojem je ustanovljena debljina pilorusa od 4 do 5mm, želudac je bio dilatiran s produženim piloričnim kanalom, peristaltika je bila usporena. Dodatno je gastroskopijom ustanovljena potpuna ili djelomična opstrukcija pilorusa. (21) Postoji nekoliko prikaza slučaja koji opisuju kasni oblik HSP-a. 2019. godine je u Splitu opisan slučaj dijagnoze HSP kod djeteta starog 14 tjedana. Simptomi su bili povraćanje, dehidracija i hipokloremična metabolička alkalozna. Ultrazvukom abdomena ustanovljena je izdužena masa, debljine 7,5mm i dužine 26mm. Zbog neobične dobi djeteta je učinjena kontrastna pretraga gornjeg dijela probavnog sustava. (22) Također je 2009. godine u Indiji opisan slučaj dijagnoze Late on-set HSP kod djeteta od četiri godine starosti. (23) Iz anamneze je dobiveno da je dijete učestalo povraćalo u posljednjih godinu dana, a tijekom zadnja dva mjeseca povraćalo je u luku nakon svakog obroka. U fizikalnom pregledu nisu ustanovljeni bolovi u trbuhu, distenzija abdomena, hematemeza, melena niti gubitak na težini. Na kontrastnoj pretrazi barijem vidjelo se produženje i suženje piloričnog kanala te je pomoću CT-a ustanovljeno simetrično zadebljanje pilorusa i dilatacija želuca. (23)

Tablica 1: Prikazuje dob i simptome pacijenata dijagnosticirana s Late on-set HSP (24)

Table 2 The summary of the patients of Jodhpur disease reported by other authors since 1997 onward in English literature									
No.	Author/Year	Sex	Age	Duration of symptoms	Presentation	Diagnosis	HMP	Biopsy	Outcome and follow-up
1	Sharma et al 1997	M	6 mo	2 mo	NBV, weight loss	UGS	Yes	NAD	Asymptomatic weight gain/4.5 y
2	-do-	M	6 y	1 y	NBV, weight loss	UGS	Yes	NAD	Asymptomatic weight gain/3 y
3	-do-	M	3 mo	1 mo	NBV, FTT, dehydration	UGS	Yes	NAD	Asymptomatic weight gain/4 y
4	-do-	M	9 mo	2 mo	NBV, weight loss	UGS gastroscopy	Yes	NAD	Asymptomatic weight gain/2 y
5	-do-	M	4 y	1 y	NBV, malnutrition	UGS gastroscopy	Yes	NAD	Asymptomatic weight gain/6 mo
6	Abuhandan et al 2004	M	16 y	8 y	Abdominal pain, NBV, growth retardation, visible gastric peristalsis	UGS gastroscopy	Yes	NAD	Asymptomatic weight gain/8 mo
7	Zafar et al 2005	M	17 y	7 y	Abdominal pain, NBV, growth retardation, delayed puberty	UGS gastroscopy	Yes	NAD	Asymptomatic weight gain/1 y
8	-do-	M	2 y	2 mo	Abdominal pain, NBV, growth retardation, weight loss, dehydration, hypokalemic hyponatremic metabolic alkalosis	UGS gastroscopy	Yes	NAD	Asymptomatic weight gain/2 y
9	Rastogi et al 2006	M	3 y	3 d	NBV, abdominal distension, VGB	X-ray, USG, endoscopy	Yes	Hypertrophy of muscle layer	Cured
10	Lin et al 2007	M	4 y	1 mo	NBV, weight loss	UGS, CT, USGB, endoscopy	Pneumatic dilation	Not done	Cured
11	Hameury et al 2007		15 y		NBV	Endoscopy	Yes	Inflammation	Cured
12	Hameury et al 2007		2.5 y		NBV	Endoscopy	Yes	NAD	Cured
13	Hameury et al 2007		17 mo		NBV	Endoscopy	Yes	NAD	Cured
14	Oka et al 2007	F	5 d	1 d	NBV	X-ray babygram	Yes	Not Done	Cured

CT indicates computed tomography; UGS, upper gastrointestinal series; FTT, failure to thrive; VGB, visible gastric peristalsis; USGB, ultrasonography-B mode.

7.3. Adultni oblik hipertrofične stenoze pilorusa

Hipertrofična stenoza pilorusa je bolest novorođenčadi. Adultni oblik (AHSP) je vrlo rijedak i prezentira se kao opstrukcija pilorusa. (25) Do danas je opisano samo oko 300 slučajeva. Prvi put je opisan 1842. godine. (26) Češće se javlja kod muškaraca srednje dobi, pri čemu prosjek iznosi 50,1 godina. Etiologija nije poznata, ali pretpostavlja se da je AHSP kongenitalni oblik koji nije dijagnosticiran u dječjoj dobi. (7) To je benigna bolest koja se javlja kao posljedica

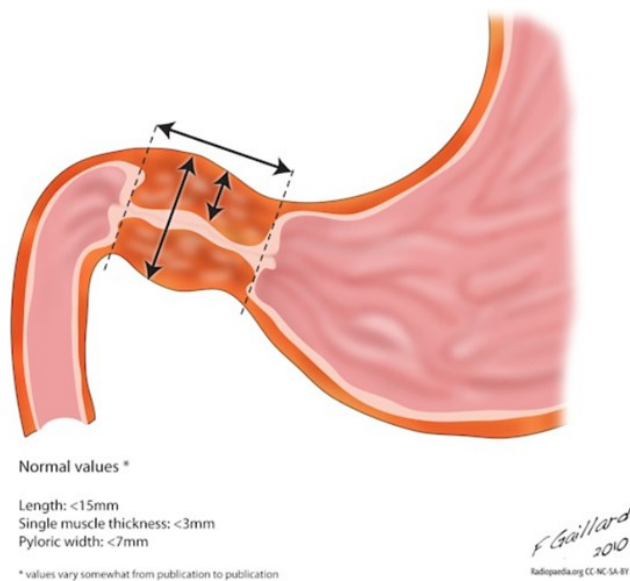
hipertrofije kružnog mišića piloričnog kanala. AHSP se može javiti nakon peptičkog ulkusa, maligne bolesti ili upalne bolesti. (25) Dijagnostika AHSP-a je izazovna jer su simptomi i laboratorijski nalazi nespecifični. 2018. godine je u SAD-u opisan slučaj u kojem je pedesetogodišnjakinja imala bolove u gornjem lijevom kvadrantu trbuha, mučninu, povraćanje, tamnu stolicu i anoreksiju. Iz anamneze je dobiveno da od svoje trinaeste godine ima kroničnu abdominalnu bol s proljevastim stolicama. Napravljen je CT na kojem se vidjelo zadebljanje distalnog dijela antruma. Pilorus je opisan kao „znak cerviksa“ i postavljena je dijagnoza stenoze pilorusa. Za diferencijalnu dijagnozu se razmatrao AHSP, peptični ulkus, maligna bolest ili GIST. Dijagnoza AHSP-a je postavljena patohistološki. (26) Adultna idiopatska hipertrofična stenoza pilorusa se smatra rijetkom bolešću, međutim treba uzeti u obzir da je dijagnoza vrlo izazovna i teška te nije često zabilježena u literaturi. (7)

8. Dijagnoza

Dijagnostika hipertrofične stenoze pilorusa obuhvaća detaljnu anamnezu i fizikalni pregled, kompletnu krvnu sliku, biokemiju i ABS, ultrazvučnu dijagnostiku, kontrastnu pretragu barijem (sada već napuštena pretraga), endoskopiju gornjeg dijela probavnog sustava i rendgen. Zlatni standard za dijagnozu hipertrofične stenoze pilorusa je ultrazvuk, dok su kontrastne pretrage rijetko indicirane. U anamnezi je glavni simptom povraćanje, koji se javlja u 97 – 100 % bolesnika, u 44% bolesnika se fizikalnim pregledom ustanovi palpabilna masa i vidljiva peristaltika u gornjem dijelu abdomena. 63% pacijenata se prezentira metaboličkom alkalozom. (27) Za dijagnozu HSP-a je najčešće dovoljan pregled abdomena ultrazvukom. Granične mjere za dijagnozu su duljina piloričnog kanala >15mm, debljina mišićnice pilorusa

>3mm, i širina pilorusa >7mm (Slika 1). (30) Granična vrijednost, za debljinu mišićnice pilorusa kod djece mlađe od 22 dana je 3,5mm. Vrijednost između 3,0mm i 4,0mm uvijek zahtijeva dodatnu dijagnostičku obradu. Lažno pozitivni nalaz se može javiti kod pilorospazma. (28, 29) Ultrazvučna dijagnostika ima 99,5% senzitivnost i 100% specifičnost. (2)

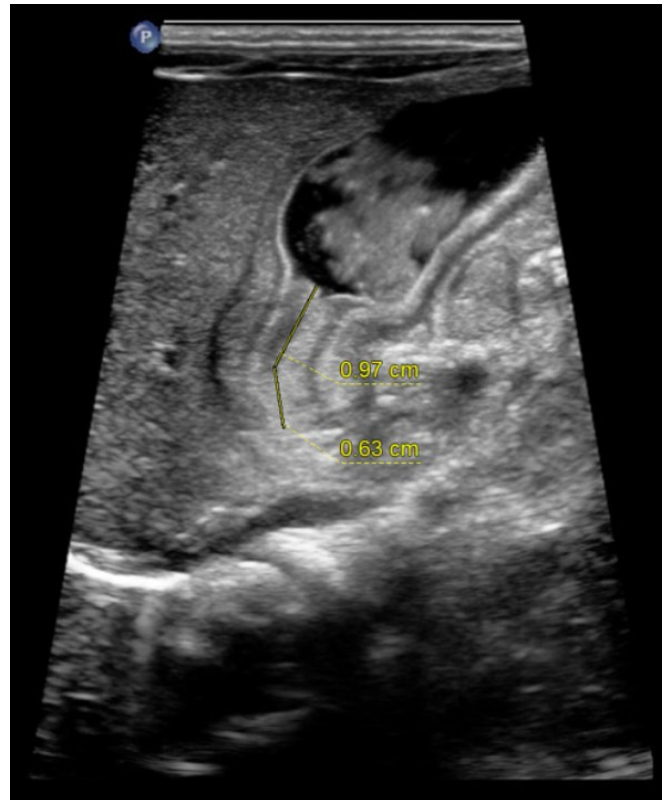Pyloric stenosis



Slika 1: Prikazuje mjere potrebne za dijagnostiku HSP-a (30)

Radiološke snimke su indicirane kod graničnih vrijednosti mjerenja ultrazvukom (Slika 2). Rendgenska snimka abdomena je nespecifična, moguća je vidljiva distenzija abdomena s intestinalnim plinovima. Fluoroskopija je radiološka dijagnostika kontrastnim sredstvom koja se koristi kako bi se isključile druge patologije. Fluoroskopijom se ne vizualizira izravno pilorični sfinkter, nego se vizualizira zakašnjelo pražnjenje želuca. Mogući radiološki znakovi su *caterpillar sign*, on je posljedica hiperperistaltičkih valova koji se zaustavljaju kod pilorusa. *String sign* ukazuje na izdužen i sužen pilorus. *Shoulder sign*, prikazuje prodiranje piloričnog

mišića u antrum i *beak sign*, koji označava kljunasti oblik pilorusa. (31, 32) Senzitivnost fluoroskopije je 95% i ovisi o iskustvu liječnika. (33)



Slika 2: Slika prikazuje ultrazvuk abdomena na kojem je vidljiva HSP (34)

9. Diferencijalna dijagnoza

Diferencijalna dijagnoza gastrointestinalnih bolesti je vrlo široka i treba druge bolesti isključiti prije kirurškog liječenja. Diferencijalno dijagnostički u obzir treba uzeti: volvulus, GERB, hijatalnu herniju, duodenalnu stenozu i pilorospazam. Volvulus je malrotacija srednjeg crijeva, u kojoj dolazi do rotacije dijela probavne cijevi oko vlastite osi ili oko mezenterija koji ga opskrbljuje krvlju. Posljedice su opstrukcija i nekroza dijela crijeva. Za razliku od HSP,

manifestira se povraćanjem žuči. Dijagnosticira se CT analizom na kojoj se vidi promjena položaja gornje mezenterične arterije i gornje mezenterične vene. Bolesti koji se manifestiraju povraćanjem bez primjesa žuči su, osim hipertrofične stenozе pilorusa, gastroezofagealni refluks, hijatalna hernija, duodenalna stenozа i pilorospazam. Ultrazvučnom dijagnostikom se može isključiti hijatalna hernija, koja je vrlo rijetka kod djece, kao i preampularna stenozа duodenuma i pilorospazam. (31) Najčešći uzrok povraćanja bez primjesa žuči je gastroezofagealni refluks (GERB) (11%), zatim opstrukcija pražnjenje želuca (GOO) (5%). Vrlo rijetke diferencijalne dijagnoze kod pacijenata s povraćanjem i primjesom žuči su arterija lusoria, esofagealni dismotilitet, hijatalna hernija i ahalazija. (35) Druge rijetke diferencijalno dijagnostičke bolesti su gastroenteritis, akutno zatajenje bubrega, sepsa, kolike, konstipacija, nekrotizirajući enterokolitis, trauma, toksični megakolon, Hirsprungova bolest, torzija testisa, apendicitis i urogenitalna infekcija. (5)

10. Liječenje

Hipertrofična stenozа pilorusa je hitno stanje u pedijatriji, no nije i apsolutno hitno kirurško stanje. Liječenje zahtijeva kirurški zahvat, piloromiotomiju. Piloromiotomija se provodi tradicionalno otvoreno ili laparoskopski. (2, 36)

10.1. Medikamentozno liječenje

Medikamentozno liječenje hipertrofične stenozе pilorusa je prvi put primijenjeno 1935. godine. Lijek izbora je atropin. Njegova primjena je vrlo zastupljena u Japanu, dok se u zapadnim državama zbog nedovoljne istraženosti i nedokazane korisnosti ne primjenjuje u

liječenju HSP. (39, 49) Kod liječenja stenozе pilorusа, atropin se primjenjuje 6 puta dnevno, intravenski 0,01mg/kg, 5 minuta prije hranjenja. Hranjenje se započinje s 10ml formule, 6 puta dnevno, do maksimalne količine od 150ml/kg. Ako dijete tolerira hranu češće od 2 puta dnevno se doza atropina povisuje na 0,02mg/kg tijekom još 6 dana. Pacijenti koji nemaju odgovor na terapiju atropinom su podvrgnuti kirurškom liječenju, piloromiotomiji. (37)

10.2. Prijeoperacijski postupak

Hipertrofičnu stenozu pilorusа karakterizira trijas hipokloremija, hipokalijemija i metabolička alkalozа. Preoperativni postupak podrazumijeva nadoknadu tekućine i uspostavljanje ravnoteže elektrolita. Operacija treba biti odgođena do potpune korekcije elektrolita i acidobaznog statusа. (2, 33) Većina pacijenata unutar 12 do 48 sati ima pozitivan odgovor na primarnu terapiju. Pacijent u prosjeku treba 90 – 100 mlkg⁻¹ Ringerove otopine kako bi se korigirala alkalozа. (2) Teško dehidrirani pacijenti zahtijevaju primjenu bolusa izotonične otopine. (33) Anesteziološki postupak je siguran kada je vrijednost serumskog klorida >100mEq⁻¹. (2) Metabolička alkalozа može biti životno ugrožavajuće stanje zbog mogućih aritmija, vaskularnog kolapsа, epileptičkog napadaja i utjecaja na respiratorni centar. Regulacija respiracije ovisi o parcijalnom tlaku ugljičnog dioksida (PaCO₂) i parcijalnog tlaka kisika (PaO₂). PaCO₂ djeluje na respiraciju putem sekundarnog mehanizma ovisno o vodikovim ionima i pH u cerebrospinalnoj tekućini, dok PaO₂ djeluje na kemoreceptore u aorti i karotidnoj arteriji. Pad PaO₂ povećava frekvenciju disanja. Kod novorođenčeta je najvažniji stimulans za povećanje frekvencije disanja PaO₂. Opisani su slučajevi centralne i opstruktivne apneje zbog čega je važna korekcija alkaloze prije anesteziološkog postupka. Poseban izazov u

anesteziologiji je neonatalna anestezija. (2) Postoji povećani rizik od aspiracije želučanog sadržaja i hipoksemije. Kod piloromiotomije postoji veći rizik od hipoksemije u odnosu na druge kirurške zahvate kod djece zbog otežane intubacije, anestezioloških komplikacija i postoperativnog morbiditeta. (40) Prije indukcije anestezijom je potrebno evakuirati želučani sadržaj pomoću nazogastrične sonde. Neki kliničari preporučuju primjenu antikolinergika, kao što je atropin, kako bi se smanjio parasimpatički odgovor. Anesteziološka indukcija izbora je rapid sequence intubation (RSI) jer ima manji rizik aspiracije želučanog sadržaja. (2)

10.3. Kirurško liječenje

Piloromiotomija je zlatni standard liječenja hipertrofične stenoze pilorusa. Ona se može izvesti na tradicionalni, otvoreni način ili laparoskopskim pristupom. Piloromiotomija podrazumijeva prerez cirkularnog mišića u njegovoj cijeloj dužini do sluznice. Danski pedijatar, Harald Hirschprung, je 1888. godine prvi put, nakon smrti dvoje djece, opisao simptomatologiju stenoze pilorusa. To je dovelo do razvoja kirurškog liječenja stenoze pilorusa. (8) Prvi pokušaji liječenja hipertrofične stenoze pilorusa su bili različiti načini dilatacije koje su po prvi put učinjene 1884. godine u Italiji. Zatim je modificirani zahvat 1906. godine u Londonu pokazao veliku uspješnost. U prvoj polovici 20. stoljeća se razvila piloroplastika i gastro-enterostoma. Veliki preokret u liječenju HSP-a je učinio Ramstedt, koji je 1911. godine napravio inciziju mišićnice dubine 2cm, do mukoze, bez poprečnog šivanja piloričnog mišića i postavio temelje piloromiotomije. Danas je najčešća metoda ekstramukozna longitudinalna miotomija pilorusa (Fredet-Ramsedt zahvat). (33, 40)

10.3.1. Otvorena piloromiotomija

Razlikuje se više pristupa u otvorenoj piloromiotomiji, a najčešći su: supraumbilikalni i gornji desni poprečni. Kod otvorene piloromiotomije se učini jedan rez na abdomenu supraumbilikalno ili u gornjem desnom kvadrantu. Zatim se prereže fascija i kroz taj se rez prikaže pilorus i učini se inicijalni rez na hipertrofiranom piloričnom mišiću. Zatim se pomoću piloromiotomijskog noža rez produži do mukoze i mišićna vlakna se razdvajaju. Provjerava se mobilnost pilorusa i cjelovitost mukoze. Pomoću nazogastrične sonde se sa 60ml zraka ispunjava želudac. Nепреpoznata perforacija može dovesti do komplikacija kao što su peritonitis, sepsa i smrt. U slučaju oštećenja sluznica se šiva. Pilorus se vraća u trbušnu šupljinu i ona se zatvara po anatomskim slojevima šavovima. Nakon kirurškog zahvata se uklanja nasogastrična sonda. Šest do osam sati nakon operacije pacijentu se može ponuditi 10ml zaslađene vode, nakon 11 sati mlijeko, čija se količina svaka 3 sata može povećati za 10ml. Pacijent se može nakon 24 – 48 sati otpustiti na kućnu njegu. U slučaju perforacije duodenuma potrebno je nastaviti aspiraciju nazogastričnom sondom te se preporučuje intravenska primjena antibiotika i odgađanje hranjenja. (8, 41)

10.3.2. Laparoskopska piloromiotomija

Laparoskopski pristup se smatra minimalno invazivnim. Prednosti su kraće vrijeme hospitalizacije, brz oporavak i brz početak hranjenja, manja upotreba analgetika, rjeđa postoperativna emeza i bolji estetski efekt. Laparoskopska piloromiotomija se provodi pomoću laparoskopskog instrumenta. Prvo se učini incizija 3mm supraumbilikalno. Kroz

supraumbilikalni rez se uvodi Veressova igla za insuflaciju plina. Plin izbora je ugljični dioksid i trbuh se napuni plinom do tlaka 6mmHg. Potom se na pupak uvede prvi troakar, a zatim se uvedu još dva troakara 3,5mm kroz dva reza na lijevoj i desnoj subkostalnoj regiji. Nakon što su laparoskopski instrumenti postavljeni se vizualizira hipertrofični pilorus. Koristeći laparoskopski instrument se prereže pilorični mišić do mukoze. Zatim se jednako kao kod otvorene piloromiotomije provjerava mobilnost pilorusa i intaktnost sluznice. Nakon što je piloromiotomija učinjena, osigurava se hemostaza, uklanjaju se troakari i otvor na koži se zatvara šavovima. (8, 40, 42)

10.4. Poslijeoperacijski postupak

Poslijeoperativna njega i režim hranjenja razlikuju se ovisno o ustanovi. Točne smjernice za hranjenje nisu dane. No preporuča se izbjegavanje peroralnog unosa hrane 24 sata nakon zahvata. Najbolje rezultate je pokazalo hranjenje *ad libitum*, hranjenje na zahtjev. Prema kohortnom istraživanju su kod *ad libitum* hranjenja dokazani kraći boravak u bolnici i rjeđe postoperativne emeze. (43, 44) Istraživanjem je potvrđeno da starija dob djeteta i podležeće bolesti produžuju oporavak i vrijeme enteralnog hranjenja do sitosti. (45) Perzistentna postoperativna emeza, intolerancija hrane mogu biti povezani s komplikacijama kao što su neuspješna piloromiotomija, perforacija ili intraabdominalna sepsa. (8)

10.5. Komplikacije

Rizik od komplikacija je vrlo nizak, 2,71%. Najčešće komplikacije (48%) su intraoperativne, kao što su slučajna punkcija ili laceracija i hemoragija. Kod novorođenčadi mlađih od 29 dana je rizik od komplikacija nešto veći (3,2%). Zabilježene komplikacije su komplikacije cijeljenja, nepotpuna piloromiotomija, perforacija mukoze i anesteziološke komplikacije. Infekcija rane je najčešća komplikacija. Javlja se kod 2,7% pacijenata s antibiotskom profilaksom i 3,5% pacijenata bez antibiotske profilakse. Rizik infekcije kod laparoskopskog pristupa je manji. Dehiscijencija rane se javlja kod 1,6% pacijenata. Meta-analizom je dokazano da je 4% veći rizik od nekompletne piloromiotomije laparoskopskim pristupom u odnosu na tradicionalno otvoreni pristup. Nepotpuna piloromiotomija se može spriječiti izrezivanjem komada piloričnog mišića ili postavljanjem 14 Fr katetera kroz pilorus i dvanaesnik. Tenzijski pneumotoraks se može javiti kao posljedica neprepoznate perforacije. Incidencija perforacije sluznice je 1,67%. Ne postoji značajna razlika incidencije između laparoskopskog i otvorenog pristupa. Neadekvatna korekcija acidobaznog statusa i elektrolitnog disbalansa može dovesti do anesteziološke komplikacije. (46) Hiposkija, kao anesteziološka komplikacija se može spriječiti RSI pristupom i manjem brojem pokušaja intubacije. (47) Druge anesteziološke komplikacije su pre- i postoperativna apneja i aspiracija želučanog sadržaja. Smatra se da je metabolička alkalozna uzrok apneje. Sukcijom želučanog sadržaja se može spriječiti aspiracija. Postoperativna emeza se javlja kod 46 – 57 % pacijenata. Remisija bolesti je zabilježena samo dva puta. (46)

11. Rasprava

Hipertrofična stenoza pilorusa je hitno stanje u pedijatriji i potrebno je što prije započeti liječenjem. (2) Liječenje se započinje nadoknadom tekućine i uspostavljanjem ravnoteže elektrolita i korekcijom acidobaznog statusa, nakon čega slijedi kirurški zahvat. (33) U nekim istočnim državama se HSP liječi medikamentozno, međutim nema dovoljno podataka i istraživanja koja opisuju njihovu uspješnost te je često nakon medikamentozne terapije potrebno i kirurško liječenje. (37) To dodatno uzrokuje psihički stres kod pacijenata i njihovih roditelja i povećava troškove liječenja. Točna etiologija bolesti je nepoznata no smatra se da je multifaktorijalna, uključujući životne navike majke tijekom trudnoće, zdravlje majke, okolišne faktore i genske promjene. (4) Postoji nekoliko istraživanja koja su proučavala etiologiju HSP-a i povezanost HSP-a i drugih bolesti dječje dobi kao što je iznenadna smrt dojenčadi, no istraživanja su provedena na malom broju pacijenata i nisu ponovljena. (18) Ovisno o dobi pacijenta kada se dijagnosticira bolest, razlikuju se tri tipa. To su kongenitalni oblik, late on-set i adultni oblik. Međutim nijedan autor nije točno odredio graničnu dob između te tri podvrste, što otežava njihovo dijagnosticiranje i praćenje incidencije. (6, 19, 25) Iako je HSP hitno stanje u pedijatriji, nije i hitno kirurško stanje. Prijeoperacijsko liječenje ima prednost nad operacijskim liječenjem. (2, 33) Operacijsko liječenje može biti tradicionalno otvoreno ili laparoskopsko. Autori svih pregledanih istraživanja se slažu da prednost ima laparoskopski zahvat, jer značajno skraćuje boravak u bolnici i ubrzava oporavak. Preporuke za početak hranjenja nakon zahvata nisu jasno definirane te ovise o ustanovi. Poslijeoperativne komplikacije su rijetko opisane i većinom se mogu izbjeći adekvatnom prijeoperacijskom pripremom. Rekurentna hipertrofična stenoza pilorusa je vrlo rijetko opisana te etiologija nije potvrđena. Smatra se da može biti prava rekurencija bolesti ili posljedica nepotpune piloromiotomije. (46)

12. Zaključak

Hipertrofična stenoza pilorusa je bolest probavnog sustava koja zahvaća pilorus. Etiologija je nepoznata, ali se smatra multifaktorijalnom. To je bolest koja se najčešće javlja kod djece između trećeg i šestog tjedna života. Bitno je rano prepoznavanje bolesti, prijeoperacijsko i operativno liječenje. Dijagnostika se temelji na detaljnoj anamnezi, fizikalnom pregledu i radiološkoj obradi. Simptomi dobiveni iz anamneze su povraćanje u luku bez primjese žuči, gubitak na težini i malaksalost djeteta. Od radiološke obrade je najvažniji ultrazvučni pregled, na kojem se mjerenjem debljine mišićnice i dužine pilorusa može postaviti dijagnoza. Liječenje je kirurško, laparoskopkim pristupom. Postoperativne komplikacije su vrlo rijetke, a oporavak nakon laparoskopke piloromiotomije je brz.

13. Sažetak

Hipertrofična stenoza pilorusa je bolest završnog dijela želuca, pri čemu dolazi do zadebljanja mišića pilorusa. Pilorus je sužen i onemogućena je pasaža sadržaja iz želuca u tanko crijevo. To je česta bolest u pedijatriji, primijećeno je da se češće javlja u zapadnim državama i da incidencija u posljednjih godina pada. Etiologija je nepoznata, no češće se javlja u dječaka te se sumnja da je glavni uzrok genska promjena. Glavni simptom je povraćanje u luku bez primjesa žuči, a povraćanje napretkom bolesti postaje učestalije. Dijagnoza se postavlja radiološkom obradom. Kod većine pacijenata se zadebljanje jasno vidi ultrazvukom, rijetko su potrebne dodatne dijagnostičke obrade kao što su CT i fluoroskopija. Nakon postavljanje dijagnoze potrebno je nadoknaditi tekućinu, uspostaviti ravnotežu elektrolita i korigirati acidobazni status. Liječenje je kirurško. Pristup može biti otvoreni ili laparoskopski. Laparoskopski pristup je zastupljeniji jer je brži oporavak, rjeđe su komplikacije i kraći je boravak u bolnici. Intraoperativne komplikacije, kao što su slučajna punkcija ili hemoragija, su češće od postoperativnih. Remisija bolesti je do sada samo dva puta opisana.

Ključne riječi: Pilorus, Hipertrofična stenoza, Povraćanje, Metabolička alkaloz, Piloromiotomija

14. Summary

Hypertrophic stenosis of the pylorus is a disease of the final part of the stomach where the pylorus muscle thickens. The pylorus is narrowed and the passage of contents from the stomach to the small intestine is prevented. It is a common disease in pediatrics, it has been noted that it occurs more often in Western countries and that the incidence has been decreasing in recent years. The etiology is unknown, but it occurs more often in boys, and it is suspected that the main cause is a genetic change. The main symptom is vomiting without admixture of bile, and vomiting becomes more frequent as the disease progresses. The diagnosis is established by radiological processing. In most patients, the thickening is clearly visible on ultrasound, additional diagnostic procedures such as CT and fluoroscopy are rarely needed. After establishing the diagnosis, it is necessary to replace the fluid, restore the electrolyte balance and correct the acid-base status. Treatment is surgical. The approach can be open or laparoscopic. The laparoscopic approach is more common, because recovery is faster, complications are less frequent and the hospital stay is shorter. Intraoperative complications, such as accidental puncture or hemorrhage, are more common than postoperative complications. Remission of the disease has been described only twice so far.

Key words: Pylorus, Hypertrophic stenosis, Vomiting, Metabolic alkalosis, Pyloromyotomy

15. Popis literature

1. Peters, B., Oomen, M. W., Bakx, R., & Benninga, M. A. (2014). Advances in infantile hypertrophic pyloric stenosis. *Expert review of gastroenterology & hepatology*, 8(5), 533–541. <https://doi.org/10.1586/17474124.2014.903799>
2. Kamata, M., Cartabuke, R. S., & Tobias, J. D. (2015). Perioperative care of infants with pyloric stenosis. *Paediatric anaesthesia*, 25(12), 1193–1206. <https://doi.org/10.1111/pan.12792>
3. Aspelund, G., & Langer, J. C. (2007). *Current management of hypertrophic pyloric stenosis. Seminars in Pediatric Surgery*, 16(1), 27–33. doi:10.1053/j.sempedsurg.2006.10.004
4. Peeters, B., Benninga, M. A., & Hennekam, R. C. M. (2012). *Infantile hypertrophic pyloric stenosis—genetics and syndromes. Nature Reviews Gastroenterology & Hepatology*, 9(11), 646–660. doi:10.1038/nrgastro.2012.133
5. Garfield K, Sergent SR. Pyloric Stenosis. [Updated 2023 Jan 30]. In: StatPearls [Internet]. Treasure Island (FL): StatPearls Publishing; 2024 Jan-. Available from: <https://www.ncbi.nlm.nih.gov/books/NBK555931/>
6. Boybeyi, Ö., Karnak, İ., Ekinçi, S., Ciftci, A. O., Akçören, Z., Tanyel, F. C., & Şenocak, M. E. (2010). *Late-onset hypertrophic pyloric stenosis: definition of diagnostic criteria and algorithm for the management. Journal of Pediatric Surgery*, 45(9), 1777–1783. doi:10.1016/j.jpedsurg.2010.04.014
7. Knight CD. Hypertrophic pyloric stenosis in the adult. *Ann Surg*. 1961;153:899–910
8. MERCHANT, A. (2009). *Pyloromyotomy. Surgical Pitfalls*, 871–875. doi:10.1016/b978-141602951-9.50106-7
9. Teachmeanatomy.info [Internet]. [ažurirano 29.4.2024.; citirano 30.4.2024.]. Dostupno na: <https://teachmeanatomy.info/abdomen/gi-tract/stomach/>
10. My.clevelandclinic.org [Internet]. [ažurirano 09.10.2021.; citirano 4.5.2024.]. Dostupno na: <https://my.clevelandclinic.org/health/body/21758-stomach>
11. Peters, B., Oomen, M. W., Bakx, R., & Benninga, M. A. (2014). *Advances in infantile hypertrophic pyloric stenosis. Expert Review of Gastroenterology & Hepatology*, 8(5), 533–541. doi:10.1586/17474124.2014.903799

12. Anthony Lander, Jeremy Newman. (2013) Paediatric anatomy. Surgery Journal [Internet]. 31(3). 101-105 [citirano 4.5.2024]. DOI: <https://doi.org/10.1016/j.mpsur.2013.01.002>
13. Križan Z. Kompendij anatomije čovjeka. 3. izd. 3. dio, Pregled građe grudi, trbuha, zdjelice, noge i ruke: za studente opće medicine i stomatologije. Zagreb: Školska knjiga; 1997.
14. Medicine.nus.edu.sg. [Internet]. Stomach – Normal histology. Yong Loo Lin School of Medicine. [citirano 4.5.2024.]. Dostupno na: <https://medicine.nus.edu.sg/pathweb/normal-histology/stomach/>
15. Guyton and Hall. 12. izd. Medicinska fiziologija. Zagreb: Medicinska naklada; 2010.
16. Hsu M, Safadi AO, Lui F. Physiology, Stomach. [Updated 2023 Jul 17]. In: StatPearls [Internet]. Treasure Island (FL): StatPearls Publishing; 2024 Jan-. Available from: <https://www.ncbi.nlm.nih.gov/books/NBK535425/>
17. McAteer, J. P., Ledbetter, D. J., & Goldin, A. B. (2013). *Role of Bottle Feeding in the Etiology of Hypertrophic Pyloric Stenosis*. *JAMA Pediatrics*, 167(12), 1143. doi:10.1001/jamapediatrics.2013.2857
18. Lisonkova, S., & Joseph, K. S. (2013). Similarities and Differences in the Epidemiology of Pyloric Stenosis and SIDS. *Maternal and Child Health Journal*, 18(7), 1721–1727. doi:10.1007/s10995-013-1417-4
19. AlMaramhy H. H. (2015). Is There a Relation Between Pyloric Muscle Thickness and Clinical and Laboratory Data in Infants with Hypertrophic Pyloric Stenosis?. *The Indian journal of surgery*, 77(Suppl 3), 827–830. <https://doi.org/10.1007/s12262-013-1021-2>
20. Emedicine.medscape.com [Internet]. [ažurirano 07.2.2024.; citirano 30.4.2024.]. Dostupno na: <https://emedicine.medscape.com/article/929829-clinical#b1>
21. Kumar, A., & Annamaraju, P. (2022). Gastric Outlet Obstruction. In *StatPearls*. StatPearls Publishing.
22. Pogorelić, Z., Čagalj, I. Č., Žitko, V., Neveščanin, A., & Krželj, V. (2019). Late-Onset Hypertrophic Pyloric Stenosis in a 14-Weeks-Old Full Term Male Infant. *Acta medica (Hradec Kralove)*, 62(2), 82–84. <https://doi.org/10.14712/18059694.2019.108>

23. Mahalik, S., Prasad, A., Sinha, A., & Kulshrestha, R. (2010). *Delayed presentation of hypertrophic pyloric stenosis: a rare case. Journal of Pediatric Surgery, 45(2), e9–e11.* doi:10.1016/j.jpedsurg.2009.11.012
24. Sharma KK, Ranka P, Goyal P, et al. *Gastric outlet obstruction in children: an overview with report of “Jodhpur disease” and Sharma's classification. J Pediatr Surg 2008;43(10):1891-7*
25. Danikas D, Geis WP, Ginalis EM, Gorcey SA, Stratoulis C. *Laparoscopic pyloroplasty in idiopathic hypertrophic pyloric stenosis in an adult. JSLS. 2000; 4: 173–5.*
26. JOURNAL OF COMMUNITY HOSPITAL INTERNAL MEDICINE PERSPECTIVES, 2018VOL. 8, NO. 2, 64–67<https://doi.org/10.1080/20009666.2018.1444905>
27. M. Bašković, B. Župančić, N. Lesjak, I. Vukasović *Hipertroi čna stenoza pilorusa - retrospektivna petogodišnja analiza Acta Med Croatica, 70 (2016) 103-106*
28. Hiorns MP. *Gastrointestinal tract imaging in children: current techniques. Pediatr Radiol 2011; 41: 42-54.*
29. Leaphart CL, Borland K, Kane TD et al (2008) *Hypertrophic pyloric stenosis in newborns younger than 21 days: remodeling the path of surgical intervention. J Pediatr Surg 43:998–1001*
30. Gaillard F, *Pyloric stenosis - diagram. Case study, Radiopaedia.org (Accessed on 24 Apr 2024) <https://doi.org/10.53347/rID-8145> , DOI: <https://doi.org/10.53347/rID-8145>*
31. Hernanz-Schulman, M. (2003). *Infantile Hypertrophic Pyloric Stenosis. Radiology, 227(2), 319–331.* doi:10.1148/radiol.2272011329
32. SK, P., Kandasamy, D., Jana, M., Sharma, R., & Gupta, A. K. (2021). *Pediatric Stomach and Duodenal Imaging. Journal of Gastrointestinal and Abdominal Radiology, 04(02), 094–108.* doi:10.1055/s-0041-1723926
33. Aspelund, G., & Langer, J. C. (2007). *Current management of hypertrophic pyloric stenosis. Seminars in Pediatric Surgery, 16(1), 27–33.* doi:10.1053/j.sempedsurg.2006.10.004
34. *Case courtesy of Ahmed Abdelrahman, Radiopaedia.org, rID: 78598*

35. Goldman-Yassen, A. E., Gross, J., Novak, I., Poletto, E., Kim, J. S., Son, J. K., & Levin, T. L. (2018). Identification of clinical parameters to increase the diagnostic yield of the non emergent upper gastrointestinal series in pediatric outpatients. *Pediatric Radiology*. doi:10.1007/s00247-018-4286-6
36. TAYLOR S. (1959). Pyloric stenosis before and after Ramstedt. *Archives of disease in childhood*, 34(173), 20–23. <https://doi.org/10.1136/adc.34.173.20>
37. Kawahara H, Takama Y, Yoshida H, et al. Medical treatment of infantile hypertrophic pyloric stenosis: should we always slice the “olive”? *J Pediatr Surg* 2005;40:1848–51.
38. Meissner PE, Engelmann G, Troeger J, et al. Conservative treatment of infantile hypertrophic pyloric stenosis with intravenous atropine sulfate does not replace pyloromyotomy. *Pediatr Surg Int* 2006;22:1021–4
39. Disma, N., Engelhardt, T., Hansen, T. G., de Graaff, J. C., Virag, K., Habre, W., NECTARINE Group of the European Society of Anaesthesiology and Intensive, AUSTRIA (Maria Vittinghoff), BELGIUM (Francis Veyckemans), CROATIA (Sandra Kralik), CZECH REPUBLIC (Jiří Žurek), DENMARK (Tom Hansen), ESTONIA (Reet Kikas), FINLAND (Tuula Manner), FRANCE (Christophe Dadure, Anne Lafargue), GERMANY (Karin Becke, Claudia Hoehne), GREECE (Anna Malisiova), HUNGARY (Andrea Székely), IRELAND (Brendan O’Hare), ITALY (Nicola Disma), ... Management Team (2022). Neonates undergoing pyloric stenosis repair are at increased risk of difficult airway management: secondary analysis of the NEonate and Children audiT of Anaesthesia pRactice IN Europe. *British journal of anaesthesia*, 129(5), 734–739. <https://doi.org/10.1016/j.bja.2022.07.041>
40. St Peter SD, Holcomb GW 3rd, Calkins CM, Murphy JP, Andrews WS, Sharp RJ, Snyder CL, Ostlie DJ. Open versus laparoscopic pyloromyotomy for pyloric stenosis: a prospective, randomized trial. *Ann Surg*. 2006 Sep;244(3):363-70. doi: 10.1097/01.sla.0000234647.03466.27. PMID: 16926562; PMCID: PMC1856534.
41. Chandrasen K. Sinha, Mark Davenport. *Handbook of Pediatric Surgery*. London. Springer. 2010.
42. MacKinlay GA, Barnhart DC. *Laparoscopic Pyloromyotomy*. Berlin, Heidelberg: Springer Berlin Heidelberg. pp. 281–286.
43. Puapong D, Kahng D, Ko A, Applebaum H. Ad libitum feeding: safely improving the cost-effectiveness of pyloromyotomy. *J Pediatr Surg* 2002;37:1667 1668

44. Katrina J. Sullivan, Emily Chan, Jennifer Vincent, Mariam Iqbal, Carolyn Wayne, Ahmed Nasr, for the Canadian Association of Paediatric Surgeons Evidence-Based Resource; Feeding Post-Pyloromyotomy: A Meta-analysis. *Pediatrics* January 2016; 137 (1): e20152550. 10.1542/peds.2015-2550
45. Eriksson, D., & Salö, M. (2020). Predictive factors for time to full enteral feeding after pyloromyotomy for infantile hypertrophic pyloric stenosis. *World journal of pediatric surgery*, 3(1), e000081. <https://doi.org/10.1136/wjps-2019-000081>
46. Kelay, A., & Hall, N. J. (2018). Perioperative Complications of Surgery for Hypertrophic Pyloric Stenosis. *European journal of pediatric surgery : official journal of Austrian Association of Pediatric Surgery ... [et al] = Zeitschrift fur Kinderchirurgie*, 28(2), 171–175. <https://doi.org/10.1055/s-0038-1637016>
47. Park, R. S., Rattana-Arpa, S., Peyton, J. M., Huang, J., Kordun, A., Cravero, J. P., Zurakowski, D., & Kovatsis, P. G. (2021). Risk of Hypoxemia by Induction Technique Among Infants and Neonates Undergoing Pyloromyotomy. *Anesthesia and analgesia*, 132(2), 367–373. <https://doi.org/10.1213/ANE.0000000000004344>

16. Životopis

Doris Dragić rođena je 12.06.1998. godine u Salzburgu, Austrija. Odrasla je u Salzburgu gdje je pohađala osnovnu školu Volksschule Heinrich Safenauer od 2004. do 2008. godine. Zatim je upisala Akademisches Gymnasium Salzburg koju pohađa od 2008. do 2012. godine. Uz redovno školovanje trenira plivanje i pohađa muzičku školu. 2012. godine se seli u Zagreb. 2016. godine završava srednju školu Gimnaziju Lucijana Vranjanina. Od 2016. do 2018. studira na Veterinarskom fakultetu Sveučilištu u Zagrebu. 2018. godine upisuje Medicinski Fakultet Sveučilišta u Rijeci. Kao članica udruge CroMSIC sudjeluje u raznim projektima poput „Pogled u sebe“, „The Talk“, „Teddy Bear Hospital“ i volontira na brojnim akcijama poput mjerenja tlaka i šećera. Sudjelovala je na kongresima i simpozijima u Rijeci kao što su NeuRi, HitRi, Škola intervencijske radiologije, Piknik i na kongresu u Sarajevu SaMed. Također je pohađala ljetnu školu Patofiziologije u Dubrovniku i ljetnu školu Summer School meets Wörthersee u Klagenfurtu, Austriji. U sklopu EMSE odlazi 2023. godine na Twinning Project u Egipat. Na zadnjoj godini studija odrađuje stručnu praksu u Njemačkoj i Austriji. Od treće godine studiranja je demonstrator na Zavodu za histologiju i embriologiju, od šeste godine i na Zavodu za biologiju i medicinsku genetiku.