

# Diced cartilage graft u rinoplastici

---

**Blaži, Leona**

**Master's thesis / Diplomski rad**

**2024**

*Degree Grantor / Ustanova koja je dodijelila akademski / stručni stupanj:* **University of Rijeka, Faculty of Medicine / Sveučilište u Rijeci, Medicinski fakultet**

*Permanent link / Trajna poveznica:* <https://um.nsk.hr/um:nbn:hr:184:077467>

*Rights / Prava:* [In copyright](#)/[Zaštićeno autorskim pravom.](#)

*Download date / Datum preuzimanja:* **2025-03-10**



*Repository / Repozitorij:*

[Repository of the University of Rijeka, Faculty of Medicine - FMRI Repository](#)



SVEUČILIŠTE U RIJECI

MEDICINSKI FAKULTET

SVEUČILIŠNI INTEGRIRANI PRIJEDIPLOMSKI I DIPLOMSKI

STUDIJ MEDICINA

Leona Blaži

DICED CARTILAGE GRAFT U RINOPLASTICI

Diplomski rad

Rijeka, 2024.

SVEUČILIŠTE U RIJECI

MEDICINSKI FAKULTET

SVEUČILIŠNI INTEGRIRANI PRIJEDIPLOMSKI I DIPLOMSKI

STUDIJ MEDICINA

Leona Blaži

DICED CARTILAGE GRAFT U RINOPLASTICI

Diplomski rad

Rijeka, 2024.

Mentor rada: Izv. prof. prim. dr. sc. Dubravko Manestar, dr. med.

Diplomski rad ocjenjen je dana \_\_\_\_\_ u/na

\_\_\_\_\_

\_\_\_\_\_ pred povjerenstvom u sastavu:

1. Prof. dr. sc. Tamara Braut, dr. med.
2. Naslovna doc. dr. sc. Diana Maržić, dr. med.
3. Naslovna doc. dr. sc. Jelena Vukelić, dr. med.

Rad sadrži 25 stranica, 3 slike i 25 literaturnih navoda.

Zahvaljujem svom mentoru izv. prof. dr. sc. Dubravku Manestru na trudu i pomoći za ovaj diplomski rad, ali i na savjetima vezanima uz moju buduću liječničku karijeru.

Ovaj diplomski rad posvećujem svojim roditeljima. Hvala vam na svojoj podršci koju ste mi pružili i na svakom podizanju kad mi je bilo teško. Hvala što ste mi pružili drugu priliku u ostvarenju mog sna da postanem liječnica. Bili ste i dalje jeste moj najveći oslonac u svakom trenutku.

Zahvaljujem svojoj jednoj baki Josipi koja je uvijek vjerovala u mene u lijepim i onim manje lijepim trenucima.

Na kraju zahvaljujem i svim svojim prijateljima i kolegama. Uz vas su moji studentski dani bili ispunjeni smijehom i zabavom, bili su manje stresniji, a ispiti podnošljiviji.

Posebno bih zahvalila Robertu, Ani, Jeleni i Lani na neizmjerne podršci tijekom studija.

Popis skraćenica i akronima

DCF graft – graft sjeckane hrskavice s fascijom (*eng. diced cartilage graft with fascia*)

## Sadržaj

1. Uvod.....	1
2. Svrha rada .....	2
3. Pregled literature na zadanu temu.....	2
3.1 Anatomija nosa .....	2
3.2 Krvna opskrba i inervacija nosa .....	4
3.3 Povijest rinoplastike .....	5
4. Vrste rinoplastika .....	6
4.1 Otvorena rinoplastika.....	7
4.2 Zatvorena rinoplastika .....	8
5. Diced cartilage graft u rinoplastici .....	10
5.1 Indikacije za diced cartilage graft rinoplastiku .....	11
5.2 Vrste hrskavica za sjeckanje .....	12
5.3 Priprema i insercija grafta sjeckane hrskavice.....	13
6. Postoperativna njega i komplikacije korištenja diced cartilage grafta u rinoplastici ....	16
7. Rezultati korištenja diced cartilage grafta u rinoplastici .....	17
8. Zaključak.....	18
9. Sažetak .....	19
10. Summary.....	20
11. Literatura.....	21
12. Životopis.....	26

## 1. Uvod

Nos kao početni organ dišnog i njušnog sustava, a ujedno i središnja odrednica lica ima značajan utjecaj na definiranje cjelokupne ravnoteže i proporciju lica. Ako nos nije u skladu s ostalim crtama lica, bilo da je prevelik, premalen ili deformiran, to može pridonijeti neobičnom izgledu lica. Karakteristike nosa (oblik i veličina) su nasljedne i u potpunosti se razvijaju tijekom adolescentnih godina, ali primjerice traume nosa, udarci ili nezgode mogu promijeniti oblik nosa i ugroziti njegovu respiratornu i olfaktornu funkciju. Nadalje, nezadovoljstvo u estetskom smislu s očuvanom funkcijom nosa ili postoperacijski ishod s končanim rezultatom rinoplastike u vidu sedlaste deformacije nosa, pretjerano izraženim vrškom nosa ili pak obješenim vrškom nosa mogu zahtijevati ponovnu operativnu rekonstrukciju nosa – rinoplastiku (1). Rinoplastika je jedan od najčešće izvedenih kirurških zahvata u svijetu, a smatra se i jednim od najsloženijih u plastičnoj kirurgiji (1). Sve popularnija metoda u rinoplastici je korištenje grafta »isjeckane, *eng. diced*« nosne hrskavice za preoblikovanje i remodeliranje nosa u otvorenoj rinoplastici. Osim toga, hrskavični graftovi mogu pružiti veću strukturalnu potporu nosu kako bi se postigli željeni estetski i funkcionalni rezultati. Obzirom da se hrskavični graftovi već desetljećima koriste u plastičnoj kirurgiji glave i vrata, smatra se da su najprirodnije tjelesno tkivo i imaju prednost nad umjetnim graftovima koji sa sobom nose povećan rizik od infekcija, ekstruzije, pomaknuća i savijanja (2).



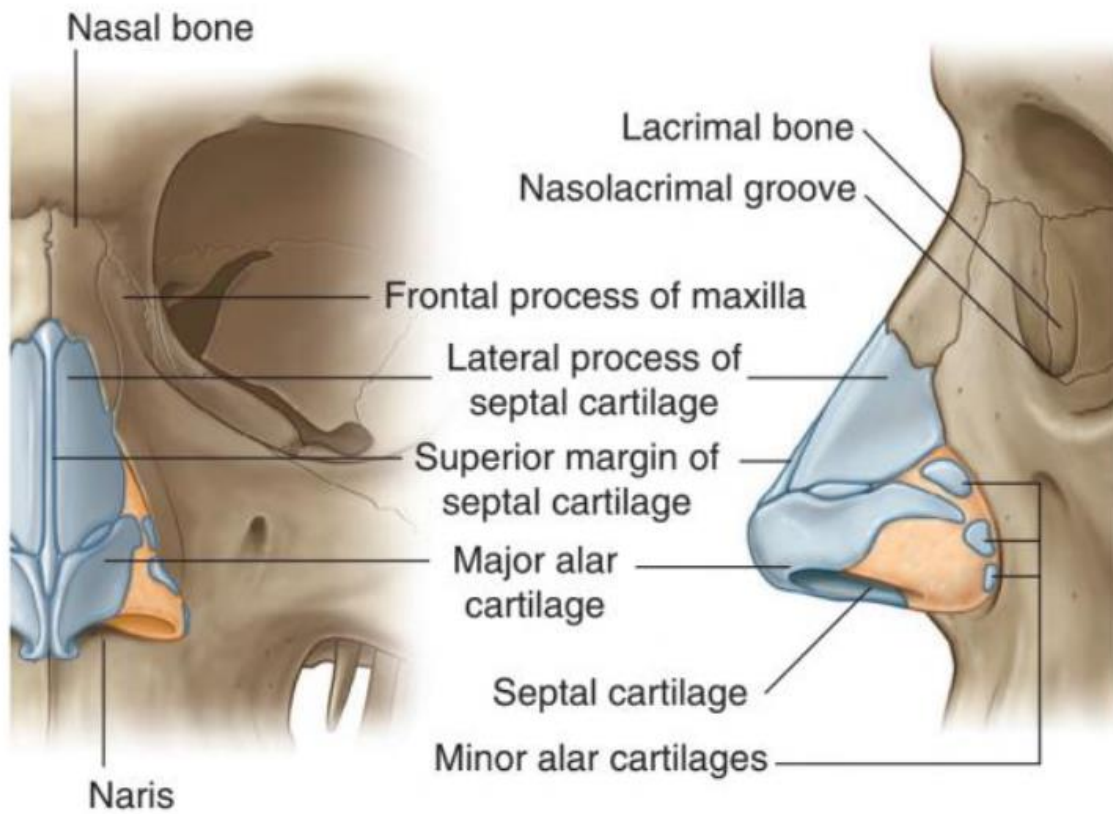
## 2. Svrha rada

Svrha ovog rada je prikazati osnovne značajke korištenja isjeckanih hrskavičnih graftova u rinoplastici, izdvojiti njihove prednosti i nedostatke te raspraviti estetsku i funkcionalnu korisnost istih.

## 3. Pregled literature na zadanu temu

### 3.1 Anatomija nosa

Vanjski nos, tzv. nosna piramida građena je od hrskavičnog i koštanog tkiva te je podijeljena u tri glavna dijela: korijen nosa, hrbat nosa (*lat. dorsum nasi*) i vrh nosa (*lat. apex nasi*). Gornja trećina vanjskog nosa građena je od koštanog tkiva koje uključuje nosne kosti, nosni nastavak čeone kosti (*lat. processus nasalis ossi frontalis*) i čeoni nastavak gornje čeljusti (*lat. processus frontalis maxillae*), a srednja i donja trećina su hrskavične. Središnji dio nosa sastoji se od parne triangularne hrskavice ili gornje lateralne hrskavice (*lat. cartilago nasi lateralis / triangularis*) koja se kranijalno podvlači pod nosne kosti. Donje lateralne hrskavice (*lat. cartilago alaris major*) parne su strukture koje zajedno s gornjim lateralnih hrskavicama čine pomičan hrskavični dio vanjskog nosa. Na donje lateralne hrskavice nastavljaju se hrskavične pločice, *lat. cartilago alaris minor* (3). Unutarnji nos nosnom je pregradom (*lat. septum nasi*) podijeljen u dva dijela koja se sastoje od predvorja (*lat. vestibulum*) i nosne šupljine (*lat. cavum nasi*). Nosnice (*lat. nares*) predstavljaju ulaz u predvorje koje je prekriveno kožom sve do granice predvorja i nosne šupljine. Tamo koža prelazi u nosnu sluznicu koja ima dvije glavne uloge – respiratornu i olfaktornu. Nosna šupljina proteže se od vestibuluma do nosnog dijela ždrijela (*eng. nasopharynx*) i omeđena je s četiri stijenke: medijalna, lateralna, gornja i donja (4).



Slika 1: Kosti i hrskavice nosa. (Preuzeto iz: Veeramani, R. (n.d.). Gray's Anatomy for Students, 3rd South Asia Edition - Two-Volume Set - E-Book. Indija: Elsevier Health Sciences.)

### 3.2 Krvna opskrba i inervacija nosa

Nos je opskrbljen arterijskom krvlju iz unutarnje i vanjske karotidne arterije (*lat. a. carotis interna, a. carotis externa*). Unutarnja karotidna arterija svojim granama *a. ethmoidalis anterior* i *a. ethmoidalis posterior* opskrbljuje unutarnji nos, a vanjska karotidna arterija i njeni ogranci *a. sphenopalatina, a. palatina major, a. labialis superior* i lateralne nazalne arterije opskrbljuju vanjski nos (1).

Osjetna inervacija vanjskog nosa dolazi iz dvije grane trigeminalnog živca (*lat. N. trigeminus*); oftalmička (V1) i maksilarna (V2). Oftalmički živac (*lat. N. ophthalmicus*) preko svoje frontalne grane (*lat. N. frontalis*) i nazocilijarne grane (*lat. N. nasocilliaris*) osjetno inervira nos, a maksilarni živac (*lat. N. maxillaris*) osjetno inervira nos preko svoje infraorbitalne grane (*lat. N. infraorbitalis*). Inervacija unutarnjeg nosa znatno je složenija i uključuje osjetnu, sekretornu, vazomotornu i olfaktornu komponentu. Osjetnu inervaciju unutarnjeg nosa čine obje grane trigeminalnog živca (*lat. N. trigemina*) (V1, V2). Adrenergička i kolinergička vlakna zaslužna su za krvožilnu opskrbu i žlijezde nosne sluznice. Ostatak važne inervacije nosa uključuje facijalni živac (*lat. N. facialis*) (VII) koji inervira olfaktornu sluznicu i nosnu muskulaturu (5).

### 3.3 Povijest rinoplastike

Rinoplastika se po prvi puta spominje još 1500 godina prije Krista. Zapisi o rinoplastici tadašnjeg vremena pronađeni su na području drevnog Egipta i Indije. Indijski liječnik Sushruta, poznat kao otac plastične kirurgije, prvi je vrlo detaljno opisao metodu korištenja reznjeva s čela za obnovu nosa pacijenata koji su bili fizički kažnjavani od svojih vladara (6). Stari Egipćani također su izvodili rinoplastike o čemu svjedoče remodelirani nosevi pronađeni na mumijama i kipovima. Rinoplastika nije doživjela značajan razvoj u zapadnom dijelu svijeta sve do 16. stoljeća zbog epidemije sifilisa koja je buktala Europom. Ljudi su masovno umirali sa široko rasprostranjenim lezijama duž tijela pa tako i na nosevima koji su, kod onih preživjelih, ostali unakaženi. Upravo se ova epidemija smatrala jednim od ključnih razloga razvoja moderne rinoplastike i rekonstrukcije noseva jer su liječnici pokušavali prikriti simptome bolesti, a s druge strane i suprotstaviti se stigmatizaciji oboljelih. Talijanski kirurg Gaspare Tagliacozzi u 16. stoljeću izvodi novi kirurški zahvat – rekonstruktivnu rinoplastiku. Koristio je kožu s pacijentove nadlaktice i time je prvi puta promovirao svoju tzv. »talijansku metodu«. Rinoplastika 16. stoljeća koristila se najviše u funkcionalne svrhe nosa i do 19. stoljeća izvodila se samo u slučajevima da su pacijenti u bolesti ili traumi izgubili ili unakazili nos. Estetska rinoplastika počinje se razvijati krajem 19. stoljeća kad se više nisu operirali samo ozlijeđeni nosevi, već i oni netaknuti da bi se dobio zadovoljavajući estetski izgled. Jedno od značajnijih imena u povijesti rinoplastike jest J. O. Roe, američki otorinolaringolog koji je remodelirao prćasti nos. Njemački kirurg Jacques Joseph, poznatiji kao otac moderne estetske medicine, objavio je mnogobrojne dokumentirane zapise o tehnikama rinoplastike, ali i o utjecaju estetike nosa na mentalno zdravlje pacijenta (7). U 20. stoljeću nakon svjetskih ratova pa sve do

danas kirurzi glave i vrata svakodnevno pridonose razvoju rinoplastike, usavršavaju nove tehnike i pridonose zadovoljstvu pacijenata (7).

#### 4. Vrste rinoplastika

Dva osnovna pristupa remodeliranja nosa su otvorena i zatvorena rinoplastika. Obzirom na funkcionalne i estetske rezultate, moguće komplikacije i krajnje zadovoljstvo pacijenta otorinolaringolozi i kirurzi glave i vrata biraju jednu od dvije navedene tehnike i trenutno ne postoji jasan stav koja je poželjnija (8). Odabir tehnike vrlo je individualan. Razlike između otvorene i zatvorene rinoplastike postoje u mehanizmu pristupa na nosne kosti i hrskavice, a zajedničko im je da mijenjaju strukture istih. Nadalje, po završenom operativnom zahvatu bez obzira na odabranu metodu, pacijentima se mijenja boja kože, dolazi do oticanja nosa i periorbitalnog područja te se javljaju periorbitalni hematomi. U nekim slučajevima zabilježen je i postoperativni rinitis i iscjedak iz nosa koji dovode do poteškoća s disanjem (8). Infekcije nakon obje vrste zahvata također su vrlo rijetke i prisutne su uglavnom kod pacijenata koji su bili podvrgnuti rinoplastici nakon opsežne traume nosa. U zadnja dva desetljeća obje vrste rinoplastike značajno su se razvile zbog napretka u kirurškoj tehnologiji, novih vrsta šavova i ugradnje hrskavičnih presađaka. Obje vrste rinoplastika koriste se u tehnici korištenja DCF grafta u ispravljanju dorzuma ili vrška nosa, a ključno za odluku kiruruga koju će tehniku upotrijebiti je opsežnost patologije nosa i vrsta deformiteta.

#### 4.1 Otvorena rinoplastika

Otvorena rinoplastika, poznata kao i vanjska rinoplastika, kirurški je zahvat na nosu koji se izvodi malim rezom u kolumeli, anteroinferiornom dijelu septuma koji razdvaja lijevu od desne nosnice. Koristi se u svrhu ispravljanja kozmetičkog i funkcionalnog deficita nosa. Današnji pristup otvorenoj rinoplastici usmjeren je prema očuvanju hrskavičnih struktura nosa i na njihovoj postupnoj promjeni koja vodi konačnom rezultatu. U izvođenju otvorene rinoplastike pravilna procjena pacijenta u vidu vrste deformiteta nosa koji ima važno je uspostaviti temeljiti plan liječenja čija je osnova anatomija samog nosa. Sveobuhvatnom preoperativnom analizom ostvaruju se pouzdani i zadovoljavajući rezultati otvorene rinoplastike.

Nekoliko je bitnih stavki koje otvorena rinoplastika podrazumijeva, a to su otvaranje nosa V – rezom na kolumeli, septoplastika, smanjenje dorzalne izbočine, tzv. »grbe na nosu«, umetanje graftova, stabilizacija nosne baze, dorzalna augmentacija i zatvaranje reza (9).

Kandidati za otvorenu rinoplastiku razlikuju se od onih za zatvorenu rinoplastiku, a podrazumijevaju se pacijenti kojima je potrebna veća promjena u strukturi nosa. Otvorena rinoplastika u usporedbi sa zatvorenom rinoplastikom omogućuje bolju vizualizaciju intranazalnih struktura i deformiteta, pruža veću mogućnost uspješnosti terapijskih postupaka, olakšava intraoperativnu analizu te konačno umetanje graftova i lakše zatvaranje šavovima (10).

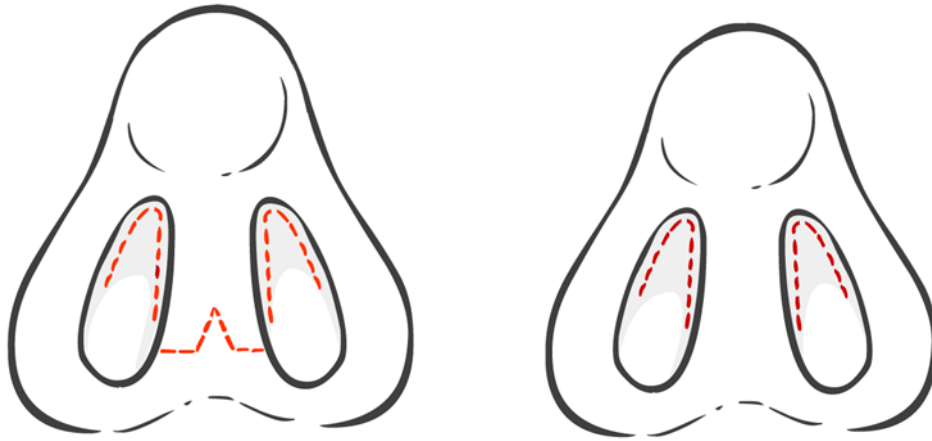
Neki od nedostataka otvorene rinoplastike su zadiranje nožem u nosnu strukturu, i. e. vidljiv postoperativni ožiljak na kolumeli i duže je vrijeme oporavka u odnosu na zatvorenu rinoplastiku. Zbog toga je vrlo važno pomno pratiti pacijenta tijekom

postoperativnog razdoblja i educirati ga za samostalnu pravilnu njegu kirurške rane da se izbjegne mogućnost inficiranja reza.

#### 4.2 Zatvorena rinoplastika

Za razliku od otvorene rinoplastike, u zatvorenoj rinoplastici ne koriste se vanjski rezovi na kolumeli, nego endonazalna ekscizija za pristup dorzumu nosa. Zatvorena rinoplastika zahtijeva manje vremena za sami kirurški zahvat, a kraće je i vrijeme trajanja oporavka pacijenta. U usporedbi s otvorenom rinoplastikom koja omogućuje bolju vizualizaciju intranazalnih struktura, zatvorena rinoplastika ima ograničen pristup unutrašnjosti nosa što otežava precizne zahvate i povećava rizik od komplikacija. S druge strane, endonazalnom ekscizijom ne ometaju se prirodni položaji anatomskih struktura nosa. Njihovo repositioniranje zatvorenom se rinoplastikom odvija tako da uglavnom nema potrebe za podupiranjem umjetnim transplantatima, strukture su minimalno pomaknute i ne trebaju se fiksirati na novu lokaciju neresorptivnim šavovima (11).

Zatvorena rinoplastika postala je popularna kod pacijenata koji se žele podvrgnuti minimalnoj izmjeni nosnog mosta ili postići manju promjenu veličine ili oblika nosa.



Slika 2: Otvorena (lijevo) i zatvorena (desno) rinoplastika. U otvorenoj rinoplastici izvodi se rez na kolumeli i pristupa se endonazalnim strukturama. Prilikom zatvaranja koriste se šavovi i ožiljak je vidljiv doživotno. U zatvorenoj rinoplastici rade se rezovi intranazalno, nema vidljivih ožiljaka, smanjeno je vrijeme oporavka, ali slabija je vidljivost struktura unutar nosa. (Preuzeto iz: Dre Patricia Barbari. [Internet]. Open vs Closed Rhinoplasty. [ažurirano 26. lipnja 2020.]



## 5. Diced cartilage graft u rinoplastici

Tehnika korištenja grafta sjeckane hrskavice u rinoplastici prvi je puta upotrijebljena tijekom Drugog svjetskog rata. Ti rani pokušaji bili su izrazito primitivni; koristili su se svakodnevnim materijalima koji nisu bili čista hrskavica, već slonovača i žad koji se koristio za povećanje visine nosa. Kirurzi glave i vrata godinama su pokušavali unaprijediti tehniku korištenjem raznih aloplastičnih i autoloških materijala kao što su hrskavica, kosti, fascije ispunjene hrskavicom i dr. Sve navedeno nije davalo u potpunosti zadovoljavajuće rezultate (12).

Hrskavični graftovi doprinijeli su revoluciji u dorzalnim transplantatima u rinoplastici, mijenjajući slojevite septalne transplantate, nagomilane konhalne transplantate i izrezane rebrene hrskavične transplantate. Obično su potrebni tijekom otvorene rinoplastike, revizijske rinoplastike, posttraumatske rinoplastike i etničke rinoplastike. Dokumentirani su mnogobrojni rekonstruktivni zahvati u kirurgiji glave i vrata koristeći ovakve vrste presatka, ali korištenje ove tehnike nije postiglo široku primjenu sve do posljednjeg desetljeća kad se ponovno javio interes kirurga da unaprijede postojeću tehniku. Takav rezani hrskavični graft danas predstavlja višestruku primjenu. Koristi se za zaglađivanje dorzuma nosa i povećanje ili »maskiranje« dorzuma nosa kod primarne ili sekundarne rinoplastike (13).

Korištenje grafta isjeckane hrskavice predstavlja napredovanje standarda u kirurgiji nosa. Sjeckana hrskavica umjesto cijelog hrskavičnog komada kirurzima omogućuje bolju preciznost i fleksibilnost. Ona se manje savija od cijelog komada i odbacuje se potreba za korištenjem jednog velikog transplantata. Postoje razne vrste sjeckane hrskavice. Najčešće su korištene kockice hrskavice, kockice hrskavice omotane fascijom i kockice hrskavice prekrivene fascijom.

## 5.1 Indikacije za diced cartilage graft rinoplastiku

Graft sjeckane hrskavice uveden je u aktualne tehnike koje se koriste za dorzalnu rinoplastiku u svrhu boljeg rješavanja nepravilnosti dorzuma nosa kao i nedostatka oštire konture dorzuma nosa, ali i za popravljavanje vrška nosa (14). Sjeckana hrskavica na kockice umotane u fasciju predstavljaju gotovo idealan graft za povećanje dorzuma nosa prvobitno zbog manjih komplikacija jer se koristi autologni transplantat, a također i zbog mogućeg ponovnog ostvarenja dorzalnih linija na prirodan način.

Pacijenti s asimetrijom nosa, utisnutim vrhom nosa, izuzetno tankim ili krivudavim nosom, sa sedlastim deformitetom nosa s pratećim problemima kod disanja kandidati su za hrskavični isjeckani graft.

## 5.2 Vrste hrskavica za sjeckanje

Graftovi hrskavice koji se koriste za sjeckanje tijekom otvorene i zatvorene rinoplastike mogu se uzeti iz septuma nosa, ušiju i rebara, a zatim se postavljaju u različita područja nosa koja ovise o deformaciji nosa.

### *Hrskavica iz nosnog septuma*

Većina kirurga glave i vrata najviše koristi hrskavicu nosnog septuma tijekom rinoplastike u kojoj se koristi isjeckana hrskavica. Septalna hrskavica idealan je transplantat jer histološkom građom najviše sličí ostatku hrskavice u nosu. Za ekstrakciju hrskavice iz septuma nisu potrebni vanjski rezovi na nekom drugom dijelu tijela i graft se može prikupiti istim rezom kao i za ostatak nosa. Nadalje, vrlo se lako oblikuje i prilagođava već postojećoj hrskavici s kojom će doći u kontakt.

Negativna strana korištenja hrskavice iz septuma je ograničena količina, i. e. za kompletni kirurški zahvat i potrebe koje ovise o anatomiji nosa možda neće biti dovoljno materijala, posebice ako se radi o sekundarnoj, revizijskoj rinoplastici (15.) Hrskavica iz septuma najčešće je korištena kao sjeckana u rinoplastici.

### *Hrskavica iz ušiju*

Hrskavica izolirana iz uha, poznata kao aurikularna hrskavica, također se koristi kao graft u rinoplastici. Prednost korištenja aurikularne hrskavice je lagano uklanjanje bez značajnih ožiljaka. Obzirom na njenu visoku elastičnost, lako se formira i oblikuje za potrebe ispravljanja deformiteta u nosu. Kao i hrskavica iz septuma, aurikularna hrskavica može manjkati i ograničena količina te dostupnost hrskavice može limitirati potrebe kirurga prilikom izvođenja rinoplastike (16).

## *Hrskavica rebra*

Korištenje hrskavice rebara u rinoplastici naziva se i kostalni grafting. Prednost korištenja hrskavice rebara u rinoplastici je velika dostupnost i količina hrskavice izvođenje zahvata bez da se izazove poremećaj rebara u funkcionalnom i estetskom smislu. Rebrana hrskavica je u odnosu na aurikularnu i hrskavicu septuma čvršća što pogoduje iskrivljenju i modifikaciji oblika jednom kad je postavljena na novu lokaciju u nosu. Kad je kostalni grafting konačna odluka kirurga, a to je u slučaju opsežne rekonstrukcije nosa, uzima se hrskavica između šestog i sedmog rebra, ponekad i niže. Prije toga potrebno je ustanoviti uredan prsni koš i bez prateće patologije istog (17).

### 5.3 Priprema i insercija grafta sjeckane hrskavice

Sjeckana hrskavica umeće se u otvorenoj i zatvorenoj vrsti rinoplastike. Ovisno o deformitetu i opsežnosti izvođenja kirurškog zahvata bira se jedna od navedene dvije tehnike. Dio kože na dorzumu nosa pažljivo se secira i podigne da se na samom početku zahvata analizira anatomija nosa i da se prihvati, odnosno odbaci unaprijed složen kirurški plan. Priprema sjeckanja hrskavice odvija se u nekoliko koraka (18):

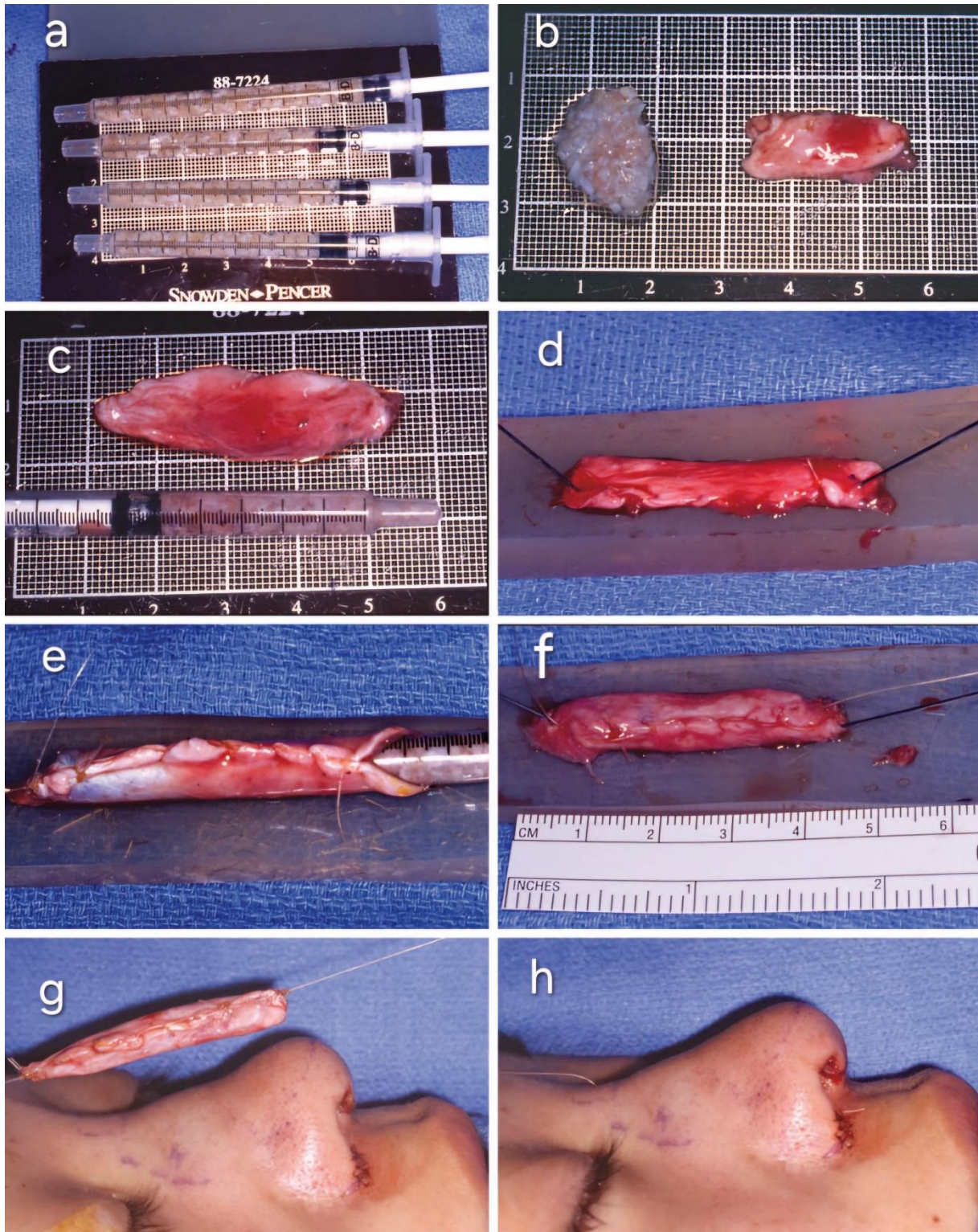
1. Seciranje lateralne strane bedra i izolacija fascije late: Rez dugačak oko 5 cm produbljuje se do fascije koja se izolira u dimenziji otprilike 5 cm × 5 cm. Tako izolirana fascija očisti se od okolnog masnog i fibroznog tkiva. Može se koristiti i fascija temporalnog mišića (*lat. m. temporalis*) supraaurikularno ili umjetni materijali poput AlloDerma ili esterificirane hijaluronske kiseline, no uglavnom

su odbačeni zbog potencijalnih komplikacija i nemaju prednost nad autolognim tkivom (19).

2. Hrskavica koja je odabrana kao graft izolira se seciranjem i odvaja se od perihondrija. Zatim se sjecka na male komadiće veličine od 0.2 mm do 0.5 mm koji se umeću u tuberkulinsku štrcaljku.
3. Fascija lata ili temporalna fascija rašire se oko tuberkulinske štrcaljke. Dva ruba sa suprotnih strana spoje se zajedno, a viseći dio se zašije da se formira vrećica otvorena na jednom kraju da kroz njega mogu ući kockice hrskavice spremne za inserciju između dvije gornje bočne hrskavice.
4. Graft sjeckane hrskavice s fascijom stavlja se izravno stavlja na željeno mjesto uz pomoć elevatora kroz jednostrani rez infrahrskavično kroz septum. Ukoliko se kirurg odluči za opciju bez korištenja fascije, komadići hrskavice oblikuju se u željeni oblik bez prethodnog ubacivanja u vrećicu fascije i fiksiraju se draperijama.

Važno je da veličina isjeckane hrskavice ne prelazi promjer veći od 0.5 mm.

Korištenje manje hrskavice (manje ili jednako 0.2 mm) znači da će prehrana hrskavice na novoj lokalizaciji biti olakšana. Fiziologija prehrane hrskavice govori u prilog povećane površine manjom hrskavicom nego većim komadom budući da je sama difuzijska udaljenost umanjena. Hrskavica isjeckana na veći promjer od navedenog imala bi manja hranjiva svojstva i mogla bi se palpirati izvana (20).



Slika 3: a – tuberkulinske šprice za inserciju DCF grafta; b – hrskavica nasjeckana na komadiće lijevo i izolirana fascija desno; c – punjenje šprice komadićima hrskavice; d – izolirana fascija; e – formacija fascije u vrećicu i punjenje hrskavicom; f – DCF graft; g – mjerenje grafta sukladno dužini nosa; h – umetnut graft intranazalno po zahvatu (Preuzeto iz Ishii C. H. (2014). Current update in asian rhinoplasty. Plastic and reconstructive surgery. Global open, 2(4), e133.)

## 6. Postoperativna njega i komplikacije korištenja diced cartilage grafta u rinoplastici

Postoperativna njega pacijenata koji su bili podvrgnuti rinoplastici sjeckanom hrskavicom ne razlikuje se od drugih tehnika korištenim u rinoplastici (21). Pacijenti prvih nekoliko dana nose udlagu koja stabilizira nos i daje mu strukturalnu potporu. Neposredno nakon kirurškog zahvata pacijenta se potiče da miruje, uzima tekućinu na usta i koristi hladne obloge za smanjenje edema oko nosa i periorbitalnih hematoma. Po potrebi pacijentu se propisuje analgetik da se ublaži bol. Prvih dva tjedana po operativnom zahvatu ključno je održavati položaj dorzuma ili vrška nosa. Preporučeno je i izbjegavanje kontaktnih sportova godinu dana od rinoplastike obzirom da je to period u kojem će se vidjeti končani rezultati operacije. Najčešće komplikacije rinoplastike općenito pa tako i kod korištenja grafta sjeckane hrskavice uključuju infekcije (21). Nerijetko se javlja lokalizirani apsces čiji je uzročnik *S. aureus* i infekcije nosa uzrokovane *P. aeruginosom*. Postoperativno krvarenje iz nosa također se ubraja u česte komplikacije koje se javljaju ili unutar 72 sata ili 10 dana po zahvatu. U vrlo rijetkim slučajevima zahvaćena je baza lubanje u vidu tromboze karotidnog sinusa i postoperativni sindrom toksičnog šoka.

## 7. Rezultati korištenja diced cartilage grafta u rinoplastici

Inovacije u bilo kojoj kirurškoj tehnici, posebice u kirurgiji glave i vrata što se smatra izuzetno zahtjevnim operabilnim područjem tijela zahtijevat će detaljnu analizu prednosti i nedostataka iste te je li to u odnosu na već postojeće tehnike sigurno i hoće li dugoročno moći funkcionirati. Tehnika korištenja grafta sjeckane hrskavice u fasciji (bedrenoj ili temporalnoj) u dorzalnoj augmentaciji različito je korištena i mišljenja su podijeljena. U mnogim slučajevima rezultati su zadovoljavajući, ali postoji i poneka kritika (12).

Prednosti korištenja DCF grafta jesu lako oblikovanje kad je umetnut preko dorzuma nosa i mala ili gotova nikakva resorpcija u okolno tkivo. Graft isjeckane hrskavice za rinoplastiku dostupan je lokalno u nosnom septumu i ne zahtijeva velike komade da se postigne značajan rezultat, a samim time se osigurava veća iskoristivost dostupnog materijala grafta. Pripremljen graft sjeckane hrskavice lako se može koristiti za remodeliranje nosa s raznim deformacijama čak i nakon primarne rinoplastike. To se radi na način digitalne repozicije što u drugim tehnikama nije moguće. Tehnika DCF grafta nastoji povećati preciznost u rinoplastici u svrhu postizanja estetski lijepih rezultata. Ono što sama tehnika zahtijeva je algoritamski pristup izolaciji i formaciji fascije i hrskavica te pravilna insercija u za to predviđeno područje zbog čega je potrebna vrlo detaljna preoperativna analiza.

Korištenje DCF grafta ima i svoje nedostatke. Neke od njih su poteškoće kod procjene dorzalne visine, pojava dugotrajnog edema kao postoperativna komplikacija i prekomjerno presađivanje radiksa nosa uslijed rasapa hrskavice u taj prostor kad se prilikom oblikovanja utisne dorzum. Nezadovoljstvo kako pacijenta, tako i kirurga potječe od grube konturne nepravilnosti koja je jedan od loših ishoda korištenja DCF grafta. Te konture su uglavnom konveksne i odstupaju od dorzalne simetrije koja se



želi postići. Ponekad na ishod zahvata utječu i neke prirodne varijacije poput debljine kože nosa ili ožiljci ukoliko se radi o posttraumatskoj rinoplastici. Uglavnom su te nepravilnosti uočene vrlo rano po operativnom zahvatu te se digitalnom repozicijom mogu riješiti. Ukoliko one nastaju izvan postoperativnog razdoblja i konture su trajne, nerijetko se radi revizijska rinoplastika. Graft sjeckane hrskavice može se pomaknuti iz prvobitnog položaja kad je koža u procesu cijeljenja pa krajnji rezultat nije zadovoljavajući. Nedostatak ovog grafta je i to što ne pruža strukturalnu potporu nosu. Ograničavajući faktor je i količina samog grafta u slučajevima da se koristi septalna hrskavica ili aurikularna hrskavica koje su male i ne mogu se koristiti tamo gdje je potrebna velika modifikacija da se riješi deformitet.

## 8. Zaključak

Najčešći razlog nezadovoljstva kako kirurga pa tako i pacijenata nakon rinoplastike u kojoj je krajnji cilj dorzalna augmentacija s korištenjem grafta sjeckane hrskavice s fascijom jesu ponekad zaostale pregrube konture ili pomak grafta što će zahtijevati revizijsku rinoplastiku. Međutim, ova tehnika nasjeckane hrskavice s fascijom nastoji smanjiti loše estetske ishode tako da stavljanje većeg naglaska na preciznost pri konstruiranju grafta može rezultirati još boljim ishodom za pacijente koji se ubuduće odluče na rinoplastiku ove vrste. Zaključno, graft sjeckane hrskavice u rinoplastici u budućnosti bi mogao postati prvobitan izbor kod dorzalne augmentacije.

## 9. Sažetak

Graft sjeckane hrskavice kao tehnika u rinoplastici kirurzima glave i vrata poznata je već stotinjak godina, ali u posljednje desetljeće vrlo je atraktivna opcija s višestrukom primjenom. Konvencionalno se koristi kao metoda povećanja, zaglađivanja ili maskiranja grubih kontura dorzuma nosa kod primarne ili sekundarne (revizijske) rinoplastike, no ova tehnika nalazi prostor i sve se više proširuje se područje njene primjene pa se tako koristi i kod augmentacije vrška nosa. Govoreći o samoj izolaciji hrskavice, pripreme hrskavice i fascije za inserciju, važno je da se preoperativno napravi detaljno razrađen kirurški plan kako bi se hrskavica sjeckana na komadiće maksimalno iskoristila i učinila ponovljivom u slučaju revizijske rinoplastike. Obzirom da je cjelokupni cilj ne samo stvaranje zadovoljavajućih rezultata, već i minimalizacija komplikacija, mnogi kirurzi glave i vrata okrenuli su se isključivo korištenju autolognih graftova tijekom dorzalne augmentacije. Najčešće korištena vrsta hrskavice je ona iz septuma nosa obzirom na istu morfološku i histološku građu, no koriste se i hrskavica iz ušiju (aurikularna) te u nekim slučajevima i kostalna, i.e. hrskavica iz rebara. Tehnika grafta sjeckane hrskavice s fascijom pokazala se atraktivnom iz više razloga, a to je široka dostupnost hrskavice, savitljivost i podložnost promjenama koje zahtijeva modifikacija nosa.

## 10. Summary

Diced cartilage graft as a technique in rhinoplasty has been known to head and neck surgeons for about a hundred years, but in the last decade it has become a very attractive option with multiple applications. Conventionally, it is used as a method of increasing, smoothing or masking the rough contours of the dorsum of the nose in primary or secondary (revision) rhinoplasty, but this technique is finding space and the area of its application is expanding more and more, so it is also used in augmentation of the tip of the nose. Speaking of cartilage isolation itself, preparation of cartilage and fascia for insertion, it is important to make a detailed surgical plan preoperatively in order to maximize the use of the fragmented cartilage and make it repeatable in the case of revision rhinoplasty. Since the overall goal is not only to produce satisfactory results, but also to minimize complications, many head and neck surgeons have turned to the exclusive use of autologous grafts during dorsal augmentation. The most commonly used type of cartilage is that from the septum of the nose due to the same morphological and histological structure, but cartilage from the ears (auricular) and in some cases also bone cartilage, i.e. cartilage from the ribs. The technique of chopped cartilage graft with fascia has proven to be attractive for several reasons, namely the wide availability of cartilage, the malleability and susceptibility to changes required by nasal modification.

## 11. Literatura

1. Taub, P. J., Baker, S. (2011). Rhinoplasty: McGraw-Hill Plastic Surgery Atlas. Sjedinjene Američke Države: McGraw Hill LLC. [objavljeno 7. prosinca 2011.; citirano 12. svibnja 2024.] Dostupno na: <https://www.google.hr/books/edition/Rhinoplasty/3GmpE6NiySwC?hl=hr&gbpv=1>
2. Wee, J. H., Mun, S. J., Na, W. S., Kim, H., Park, J. H., Kim, D. K., & Jin, H. R. (2017). Autologous vs Irradiated Homologous Costal Cartilage as Graft Material in Rhinoplasty. JAMA facial plastic surgery, 19(3), 183–188. [citirano 14. svibnja 2024.] Dostupno na: <https://doi.org/10.1001/jamafacial.2016.1776>
3. Padovan I., Kosković F., Pansini M., Poljak Ž. Otorinolaringologija. 1. izd. Nos. Anatomija (str. 164. – 166.): za studente opće medicine i stomatologije. Zagreb: Školska knjiga; 1987.
4. Lang, J. (1989). Clinical Anatomy of the Nose, Nasal Cavity and Paranasal Sinuses. Germany. [ažurirano 9. siječnja 2013.; citirano 12. svibnja 2024.] Dostupno na: [https://www.google.hr/books/edition/Clinical\\_Anatomy\\_of\\_the\\_Nose\\_Nasal\\_Cavit/y2BroMqf26kC?hl=hr&gbpv=1](https://www.google.hr/books/edition/Clinical_Anatomy_of_the_Nose_Nasal_Cavit/y2BroMqf26kC?hl=hr&gbpv=1)
5. Schlosser, R. J., & Park, S. S. (1999). Functional nasal surgery. Otolaryngologic clinics of North America, 32(1), 37–51. [citirano 14. svibnja 2024.] Dostupno na: [https://doi.org/10.1016/s0030-6665\(05\)70114-6](https://doi.org/10.1016/s0030-6665(05)70114-6)

6. Champaneria, M. C., Workman, A. D., & Gupta, S. C. (2014). Sushruta: father of plastic surgery. *Annals of plastic surgery*, 73(1), 2–7. [citirano 14. svibnja 2024.]  
Dostupno na: <https://doi.org/10.1097/SAP.0b013e31827ae9f5>
7. Meller C, Choroomi S. The history of facial plastic surgeons. *Aust J Otolaryngol* 2024;7:1. [citirano 14. svibnja 2024.]  
Dostupno na: <https://www.theajo.com/article/view/4671/html>
8. Gupta, R., John, J., Ranganathan, N., Stepanian, R., Gupta, M., Hart, J., Nossoni, F., Shaheen, K., Folbe, A., & Chaiyasate, K. (2022). Outcomes of Closed versus Open Rhinoplasty: A Systematic Review. *Archives of plastic surgery*, 49(5), 569–579. [citirano 17. svibnja 2024.]  
Dostupno na: <https://doi.org/10.1055/s-0042-1756315>
9. Raggio, B. S., & Asaria, J. (2023). Open Rhinoplasty. In StatPearls. StatPearls Publishing. [citirano 18. svibnja 2024.] Dostupno na: <https://www.ncbi.nlm.nih.gov/books/NBK546628/>
10. G. J. Nolst Trenite. *Rhinoplasty: A Practical Guide to Functional and Aesthetic Surgery of the Nose*. 3rd edition. ; (2005). Nizozemska: Kugler Publications. [citirano 19. svibnja 2024.] Dostupno na: <https://www.google.hr/books/edition/Rhinoplasty/Olwssc0zFDUC?hl=hr&gbpv=1>
11. Scattolin, A., & D'Ascanio, L. (2013). Grafts in "closed" rhinoplasty. *Acta otorhinolaryngologica Italica : organo ufficiale della Societa italiana di otorinolaringologia e chirurgia cervico-facciale*, 33(3), 169–176. [citirano 20. svibnja 2024.]  
Dostupno na: <https://pubmed.ncbi.nlm.nih.gov/23853412/>

12. Wu J, Yoo DB. An updated diced cartilage fascia technique for dorsal augmentation in rhinoplasty. *Plastic and Aesthetic Research*. 2019; 6: 5. [citirano 20. svibnja 2024.] Dostupno na: <http://dx.doi.org/10.20517/2347-9264.2018.74>
13. Garofalo, R., Pagliari, M., & D'Ettorre, M. (2019). Free Diced Cartilage: Tips and Tricks of a Customized Procedure in Rhinoplasty. *Plastic and reconstructive surgery*. *Global open*, 7(1), e2018. [citirano 20. svibnja 2024.] Dostupno na: <https://doi.org/10.1097/GOX.0000000000002018>
14. Shafik, A.G., Mohamed, M.N. & Hassan, H.M. Evaluation of the effectiveness of the use of free diced cartilage in dorsal and tip nasal rhinoplasty. *Egypt J Otolaryngol* 36, 54 (2020). [citirano 20. svibnja 2024.] Dostupno na: <https://doi.org/10.1186/s43163-020-00056-8>
15. Jue Wang, Binghang Li, Qianwen Wang, Lehao Wu, Chang Zhang, Sichun Zhao, Lianjie Chen, Kongying Li, Xu Zhou, A Modified Technique in Rhinoplasty: A Septal Extension Graft Complex Using Septal Cartilage, Ethmoid Bone, and Auricular Cartilage, *Aesthetic Surgery Journal*, Volume 43, Issue 2, February 2023, Pages 125–136. [citirano 20. svibnja 2024.] Dostupno na: <https://doi.org/10.1093/asj/sjac185>
16. Kumar, R., Darr, A., Gill, C., Bhamra, N., Mistry, N., & Barraclough, J. (2022). The Use of Auricular Cartilage Grafts in Septorhinoplasty: A Dual-Centre Study of Donor Site Patient-Reported Outcome Measures. *Cureus*, 14(7), e26547. [citirano 20. svibnja 2024.] Dostupno na: <https://doi.org/10.7759/cureus.26547>

17. Fedok F. G. (2016). Costal Cartilage Grafts in Rhinoplasty. *Clinics in plastic surgery*, 43(1), 201–212. [citirano 19. svibnja 2024.] Dostupno na: <https://doi.org/10.1016/j.cps.2015.08.002>
18. Baser, B., Kothari, S., & Thakur, M. (2013). Diced cartilage: an effective graft for post-traumatic and revision rhinoplasty. *Indian journal of otolaryngology and head and neck surgery : official publication of the Association of Otolaryngologists of India*, 65(Suppl 2), 356–359. [citirano 20. svibnja 2024.] Dostupno na: <https://doi.org/10.1007/s12070-012-0525-6>
19. Singh, S. K., Sood, T., Sabarigirish, K., Ramakrishnan, N., Rajguru, R., & Manoj Kumar, K. (2015). A New Era of Diced Cartilage Rhinoplasty: Our Experience. *Indian journal of otolaryngology and head and neck surgery : official publication of the Association of Otolaryngologists of India*, 67(4), 338–340. [citirano 20. svibnja 2024.] Dostupno na: <https://doi.org/10.1007/s12070-014-0816-1>
20. Garofalo, R., Pagliari, M., & D'Ettorre, M. (2019). Free Diced Cartilage: Tips and Tricks of a Customized Procedure in Rhinoplasty. *Plastic and reconstructive surgery*. *Global open*, 7(1), e2018. [citirano 20. svibnja 2024.] Dostupno na: <https://doi.org/10.1097/GOX.0000000000002018>
21. Holt, G. R., Garner, E. T., & McLarey, D. (1987). Postoperative sequelae and complications of rhinoplasty. *Otolaryngologic clinics of North America*, 20(4), 853–876. [citirano 20. svibnja 2024.] Dostupno na: <https://pubmed.ncbi.nlm.nih.gov/3320872/>

Slike:

1. Veeramani, R. (n.d.). Gray's Anatomy for Students, 3rd South Asia Edition - Two-Volume Set - E-Book. Indija: Elsevier Health Sciences.
2. Dre Patricia Barbari. [Internet]. Open vs Closed Rhinoplasty.[ažurirano 26. lipnja 2020.]  
Dostupno na: <https://www.drpatriciaberbari.com/blog/2020/06/26/open-vs-closed-rhinoplasty-205789>
3. Ishii C. H. (2014). Current update in asian rhinoplasty. Plastic and reconstructive surgery. Global open, 2(4), e133. Dostupno na: <https://doi.org/10.1097/GOX.0000000000000081>



## 12. Životopis

Leona Blaži rođena je 23. kolovoza 1998. godine u Varaždinu. Osnovnu školu završava u Svetom Iliji i uz to pohađa školu stranih jezika gdje uči engleski i talijanski jezik te je sedam godina članica Udruge klasičnog baleta u Varaždinu. Prvu gimnaziju u Varaždinu završava u sklopu programa međunarodne mature IBDP tijekom koje se aktivno bavi atletikom u Atletskom klubu Sloboda Varaždin i volontiranjem na Odjelu za dječju kirurgiju Opće bolnice u Varaždinu. Medicinski fakultet Sveučilišta u Rijeci upisuje 2018. godine. Tijekom fakulteta bila je koautor i autor nekoliko prikaza kliničkih slučajeva s kojima je sudjelovala na stručnim kongresima (Kongres vaskularne kirurgije, Škola intervencijske radiologije, Znanstveni piknik, Kongres hitne medicine). U ak. godini 2018./2019. sudjeluje u CroMSIC akciji mjerenja tlaka i šećera. U ak. godinama 2022./2023. i 2023./2024. član je organizacijskog odbora Tjedna mozga u Rijeci. U ak. godini 2023./2024. postaje član odbora Sekcije za otorinolaringologiju i kirurgije glave i vrata. Aktivno se bavi sportom, posebice trčanjem, biciklizmom i badmintonom. Aktivno govori engleski jezik, pasivno njemački i talijanski jezik.