

Smjernice za liječenje benignih bolesti anorektalne regije

Karlović, Damir; Kršul, Dorian; Borić, Matija; Quien, Damir; Barčot, Ognjen; Ibukić, Amir; Mačkić, Monika; Baković, Josip; Stipančić, Igor; Bogdanić, Branko; ...

Source / Izvornik: **Liječnički vjesnik, 2024, 146, 77 - 90**

Journal article, Published version

Rad u časopisu, Objavljena verzija rada (izdavačev PDF)

<https://doi.org/10.26800/LV-146-3-4-1>

Permanent link / Trajna poveznica: <https://urn.nsk.hr/urn:nbn:hr:184:493777>

Rights / Prava: [Attribution-NonCommercial-NoDerivatives 4.0 International/Imenovanje-Nekomercijalno-Bez prerada 4.0 međunarodna](#)

Download date / Datum preuzimanja: **2025-02-02**



Repository / Repozitorij:


[Repository of the University of Rijeka, Faculty of Medicine - FMRI Repository](#)





Smjernice za liječenje benignih bolesti anorektalne regije

Guidelines for treatment of benign diseases of anorectal region

Damir Karlović^{1ab}, Dorian Kršul^{1ab} , Matija Borić^{2a}, Damir Quien^{2a}, Ognjen Barčot^{2a}, Amir Ibukić^{3ad}, Monika Mačkić^{3a}, Josip Baković^{4abd}, Igor Stipančić^{4abd}, Branko Bogdanić^{5ad}, Tihomir Kekez^{5ad}, Mario Tadić^{6,8cd}, Goran Hauser^{7c}, Marko Zelić^{1ab}

- ¹Zavod za digestivnu kirurgiju, Klinika za kirurgiju, Medicinski fakultet Sveučilišta u Rijeci, KBC Rijeka
²Zavod za abdominalnu kirurgiju, Klinika za kirurgiju, Medicinski fakultet Sveučilišta u Splitu, KBC Split
³Odjel za torakalnu i abdominalnu kirurgiju, Klinika za kirurgiju, KBC Sestre milosrdnice
⁴Zavod za abdominalnu kirurgiju, Klinika za kirurgiju, KB Dubrava
⁵Zavod za onkološku kirurgiju, Klinika za kirurgiju, KBC Zagreb
⁶Zavod za gastroenterologiju, Klinika za unutarnje bolesti, KB Dubrava
⁷Zavod za gastroenterologiju, Klinika za unutarnje bolesti, Medicinski fakultet Sveučilišta u Rijeci, KBC Rijeka
⁸Farmaceutsko-biokemijski fakultet Sveučilišta u Zagrebu
^aHrvatsko društvo za digestivnu kirurgiju, HLZ
^bHrvatsko društvo za endoskopsku kirurgiju, HLZ
^cHrvatsko gastroenterološko društvo
^dMedicinski fakultet Sveučilišta u Zagrebu

Deskriptori

ANALNE BOLESTI – dijagnoza, liječenje;
APSCES – kirurgija; ANALNE FISTULE – dijagnoza, kirurgija; ANALNI KANAL – kirurgija;
ANALNE FISURE – dijagnoza, farmakoterapija;
HEMOROIDI – dijagnoza, liječenje;
HEMOROIDEK TOMIJA; SMJERNICE; HRVATSKA

Descriptors

ANUS DISEASES – diagnosis, therapy;
ABSCESS – kirurgija; RECTAL FISTULA – diagnosis, surgery; ANAL CANAL – surgery; FISSURE IN ANO – diagnosis, drug therapy; HEMORRHOIDS – diagnosis, therapy; HEMORRHOIDECTOMY;
PRACTICE GUIDELINES AS TOPIC; CROATIA

SAŽETAK. Benigne bolesti anorektalne regije, u koje ubrajamo analne apscese, analne fistule, analne fisure i hemoroidalnu bolest, česta su stanja koja susreću liječnici obiteljske medicine kao i bolnički specijalisti. Unatoč rasprostranjenosti patologije, još uvijek ne postoje jasne smjernice za adekvatno liječenje navedenih stanja, koje se još uvijek često svodi na preporuke koje nemaju uporište u medicini temeljenoj na dokazima. Zbog toga je ekspertna skupina, u kojoj su sudjelovali članovi Hrvatskog društva za digestivnu kirurgiju kojima je uže područje interesa koloproktologija, odlučili sastaviti ove smjernice s namjerom da se standardizira liječenje benignih bolesti anorektalne regije, kako na primarnoj tako i na tercijarnoj razini.

SUMMARY. Benign anorectal illnesses, of which anal abscesses, anal fistulae, anal fissures and hemorrhoidal disease are a part of, are common conditions frequently encountered by general medicine practitioners and hospital specialists alike. Despite the prevalence of the pathology, there are still no clear guidelines for the adequate treatment of the mentioned conditions, which is still often reduced to recommendations that have no basis in evidence-based medicine. For this reason, the expert group, which included members of the Croatian Society for Digestive Surgery, with coloproctology as their area of interest, decided to compile these guidelines with the intention of standardizing the treatment of benign diseases of the anorectal region, both at the primary and tertiary levels.

Metode rada

U prosincu 2022. u organizaciji Hrvatskog društva za digestivnu kirurgiju održan je inicijalni sastanak radne skupine digestivnih kirurga i gastroenterologa za izradu smjernica za liječenje benignih bolesti anorektalne regije.

U radu su sudjelovali članovi Hrvatskog društva za digestivnu kirurgiju te Hrvatskog društva za endoskopsku kirurgiju koji djeluju pod Hrvatskim liječničkim zborom i članovi Hrvatskoga gastroenterološkog društva.

U pripremi sastanka analizirana je relevantna i suvremena medicinska literatura kao i trenutna klinička praksa te su se članovi skupine podijelili prema patologiji tako da je jedna radna grupa obrađivala problematiku analnih fisura, druga analnog apscesa, treća analnih fistula i četvrta problematiku hemoroidalne bolesti. Svoje zaključke pojedine su grupe predstavile

na sastanku radnih skupina te su isti raspravljani od strane ostalih članova skupa. Konačni zaključci su ukomponirani u obliku ovih smjernica.

Za vrijeme formiranja smjernica članovi radne skupine bili su u kontaktu elektroničkim putem.

Razina dokaza i stupanj preporuka navedeni su skladno sustavu GRADE (engl. *Grading of Recommendation, Assessment, Development and Evaluation*). Smjernice su tematski podjeljene prema patologiji koju obrađuju sa zasebnim sekcijama za analni apsces, analne fistule, analnu fisuru i hemoroidalnu bolest.

Izrada smjernica nije bila financijski potpomognuta.

✉ Adresa za dopisivanje:

Dorian Kršul, dr. med., <https://orcid.org/0000-0002-3128-4830>
Zavod za digestivnu kirurgiju, Klinika za kirurgiju, Medicinski fakultet Sveučilišta u Rijeci, KBC Rijeka, Krešimirova 42, Rijeka, e-pošta: dorian.krsul@hotmail.com

Primljeno 11. rujna 2023., prihvaćeno 27. studenoga 2023.

1. Smjernice za liječenje analnog apscesa (slika 1)

Anorektalni apscesi nastaju iz inficirane žlijezde analne kriptite. U razini nazubljene linije, cirkumferentno unutar analnog kanala nalazi se 8 – 10 analnih kriptnih žlijezda. Žlijezde prodiru kroz unutarnji sfinkter iz intersfinkteričnog prostora gdje se nalaze do spomenute nazubljene linije. Apsces se razvija kada se žlijezda analne kriptite začepi ostacima debrisa, što dovodi do rasta bakterija. Neki apscesi se šire distalno (aboralno) u intersfinkteričnoj ravnini, prema perianalnoj koži, gdje se manifestiraju kao osjetljiva, fluktuirajuća masa. Drugi slijede put najmanjeg otpora u druge prostore (intersfinkterični, ishiorektalni, supralevatorni).

Anorektalni apscesi su česta bolest, s prosječnom incidencijom oko dva slučaja na 10.000 stanovnika godišnje. Medijan pojave bolesti je 40 godina (raspon 20 do 60). Muškarci imaju dvostruko veću vjerojatnost da će razviti anorektalni apsces u usporedbi sa ženama.¹⁻⁷

1.1 Kod sumnje na anorektalni apsces, što treba napraviti?

(snažna preporuka temeljena na dokazima niske kvalitete, 1C)

Kod bolesnika koji imaju sumnju na anorektalni apsces potrebno je uzeti detaljnu anamnezu i učiniti kompletan fizikalni pregled, uključujući i digito-rektalni pregled. Ako postoje znakovi sepse potrebno je odrediti kompletnu krvnu sliku, markere upale (npr. C-reaktivni protein, prokalcitonin, laktate).¹⁻⁷

1.2 Kod sumnje na anorektalni apsces, koje dijagnostičke metode treba učiniti?

(snažna preporuka temeljena na dokazima umjerene kvalitete, 1B)

Nema potrebe za rutinskim korištenjem dijagnostičkih metoda.²⁻⁴ Kod nejasnih slučajeva, recidivnih ili kompleksnih analnih fistula, imunosuprimiranih bolesnika, kao i kod bolesnika s Crohnovom bolesti može se učiniti kompjutorizirana tomografija (CT), magnetska rezonancija (MRI) i/ili endoanalni ultrazvuk (EUS). Izbor dijagnostičke metode ovisi o dostupnosti radiologa i radiološke opreme.^{2-4, 6-12}

1.3 Kod bolesnika s anorektalnim apscesom, koje su indikacije za kirurškim liječenjem i kada je optimalno vrijeme za zahvat?

(snažna preporuka temeljena na dokazima niske kvalitete, 1C)

Jedini izbor liječenja anorektalnog apscesa jest kirurški zahvat (incizija i drenaža). Kirurški zahvat treba učiniti što je prije moguće. Prilikom kirurškog zahvata bolesnik treba biti u ginekološkom položaju u općoj ili regionalnoj anesteziji.

Incizija apscesa treba biti dovoljno velika kako bi se mogao adekvatno drenirati gnojni sadržaj. Minimalna veličina incizije treba biti širine prsta operatera. Operater treba prstom eksplorirati cijelu apscesnu šupljinu te prekinuti eventualno prisutne septe. Apscesnu šupljinu treba dobro isprati fiziološkom otopinom. Nakon ispiranja u apscesnu šupljinu može se postaviti dren ili tamponada, ovisno o procjeni operatera. Pri inciziji obvezna je inspekcija analnog kanala retraktorom zbog eventualnog verificiranja unutarnjega fistuloznog otvora.^{2-4,13,14}

Pozicija apscesa određuje tip drenaže (unutarnji ili vanjski). Intersfinkterične apscese treba drenirati kroz intersfinkteričnu ravninu ili u analni kanal. Supralevatorne apscese koji su nastali širenjem intersfinkteričnog apscesa treba drenirati unutarnjom incizijom rektuma, kako bi se spriječilo formiranje fistule. Supralevatorni apsces, koji je nastao zbog širenja ishiorektalnog (ishioanalnog) apscesa, trebalo bi drenirati izvana kroz perianalnu kožu.^{2-4,13}

Punkcija apscesa se ne preporučuje! Također treba izbjegavati „mikroincizije“ zbog prevencije razvoja analne fistule!¹⁵

Bolesnici sa znakovima sepse i imunokompromitirani bolesnici zahtijevaju daljnje bolničko liječenje. Ostali bolesnici mogu biti liječeni kroz dnevnu kirurgiju.²⁻⁴

1.4 Je li potrebno uzimati briseve tijekom kirurškog zahvata?

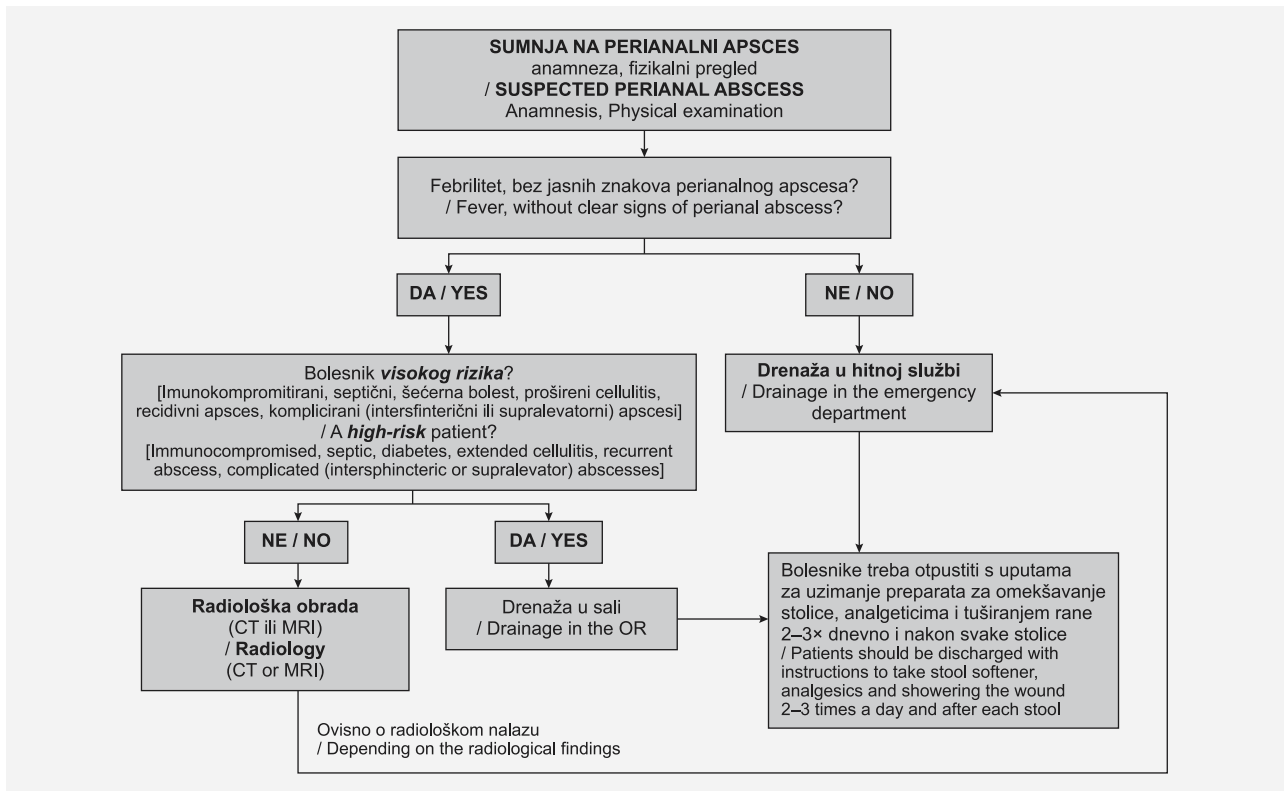
(slaba preporuka temeljena na dokazima umjerene kvalitete, 2B)

Nema potrebe za rutinskim uzimanjem briseva.¹⁶ Kod bolesnika koji su imunokompromitirani, imaju ponavljajuće (recidivne) apcese, rane koje ne cijele, preporučuje se uzeti briseve na aerobne i anaerobne mikroorganizme, kao i gljivice.²⁻⁴

1.5 Što ako je uz anorektalni apsces prisutna fistula?

(slaba preporuka temeljena na dokazima niske kvalitete, 2C)

Kod bolesnika s anorektalnim apscesom i fistulom predlažemo učiniti fistulotomiju u isto vrijeme kada i drenažu apscesa, ali samo kada se radi o jednostavnoj fistuli, koja ne zahvaća sfinkter. Ako je apsces posljedica akutizacije analne fistule ili se vidi jasan otvor u analnom kanalu potrebno je postaviti *loose seton* s ciljem maturiranja analne fistule te njezinog zbrinjavanja u drugom aktu. Ako se prilikom pregleda i/ili operativnog zahvata ne prikazuje fistula, ne preporučuje se eksploracija glavičastom sondom, kako bi se izbjegle jatrogene komplikacije, odnosno kako bi se izbjeglo stvaranje artifičnog (umjetno stvorenog) otvora.^{2-4,17,18}



SLIKA 1. – FIGURE 1. HODOGRAM LIJEČENJA ANALNOG APSCESA / ANAL ABSCESS TREATMENT ALGORITHM

1.6 Je li potrebna antimikrobna terapija kod bolesnika s anorektalnim apscesom? (slaba preporuka temeljena na dokazima umjerene kvalitete, 2B)

Postoperativna antibiotska terapija može značajno smanjiti incidenciju pojavnosti analne fistule. Predlažemo davanje ciprofloksacina 2 x 500 mg i metronidazola 3 x 400 mg tijekom 5 – 7 dana.^{4,19}

1.7 Kakva je postoperativna skrb nakon operativnog liječenja? (slaba preporuka temeljena na dokazima niske kvalitete, 2C)

Nakon operativnog liječenja bolesniku treba dati jasne upute o analgeziji (često na bazi opijata), preporučiti prehranu bogatu vlaknima, kao i provođenje tuširanja rane više puta dnevno i nakon svake stolice. Kod bolesnika s recidivnim anorektalnim apscesima, kao i prisutnim fistulama, preporučuje se učiniti gastroenterološku/infektološku obradu i pregled proktologa. Zbog visoke stope recidiva sve bolesnike treba pratiti do potpunog ozdravljenja, što može potrajati i do osam tjedana.^{2–4}

2. Smjernice za liječenje analne fistule (slika 2)

Analna fistula je kronični abnormalni spoj između analnog kanala i perianalne kože. Radi se o kanalu obloženom granulacijskim tkivom koje potpomaže

kroničnu upalu. Incidencija ove bolesti je oko 10 slučajeva na 100.000 osoba s odnosom između muškaraca i žena 2:1. U većini slučajeva nastaje kao posljedica analnog apscesa (kriptoglandularne etiologije), iako može biti povezana s upalnim bolestima crijeva (Crohnova bolest), traumom i malignim oboljenjima.^{20,21}

Koriste se različite klasifikacije kako bi se prikazao odnos fistule prema analnom sfinkternom kompleksu, a najraširenija je Parksova klasifikacija.²² Također često korištena podjela, a relevantnija za kliničke prosudbe, jest podjela na jednostavne i kompleksne fistule. Jednostavne analne fistule su one čiji kanal prolazi manje od 30% vanjskoga analnog sfinktera te su najjednostavnije. Ostale fistule se klasificiraju kao kompleksne te ih karakterizira zahvaćanje više od 30% analnog sfinktera, višestruki kanali, anteriorni smještaj u žena, rekurencija i povezanost s upalnim bolestima crijeva. Kompleksnim fistulama možemo smatrati i one koje zahvaćaju manje od 30% analnog sfinktera uz postojanje ranijeg stupnja fekalne inkontinencije. Fistule povezane s upalnim bolestima crijeva predstavljaju zasebnu problematiku te nisu obuhvaćene ovim smjernicama.

2.1 Kako uzeti adekvatnu anamnezu i obaviti fizikalni pregled? (snažna preporuka temeljena na dokazima niske kvalitete, 1C)

Anamnezom se moraju saznati simptomi povezani sa samom bolešću, vrijeme trajanja bolesti, ranije tego-

be vezane za analnu fistulu te eventualna moguća povezanost s upalnim bolestima crijeva (IBD). Pregled se vrši kombinacijom digitorektalnog pregleda i sondiranjem glavičastom sondom. U slučaju bolnog pregleda ili neadekvatne vizualizacije, *pregled bi se morao učiniti u anesteziji*. Prilikom opisivanja tipa fistule potrebno je razlikovati radi li se o jednostavnoj ili kompleksnoj fistuli. Također adekvatno opisati poziciju fistule koristeći „*orijentaciju po satu*“ s tim da je 12 sati uvijek anteriorno, 6 sati posteriorno, 3 sata lijevo, 9 sati desno, neovisno o položaju pregleda bolesnika (litotomijski, Simsov, „koljeno-lakat“)!^{23,24}

2.2 Koje dijagnostičke metode koristiti za analnu fistulu kada je sam fizikalni pregled nejasan ili nepotpun?

(snažna preporuka temeljena na dokazima umjerene kvalitete, 1B)

RTG fistulografija je zastarjela dijagnostička metoda jer ne pokazuje korelaciju fistule s analnim sfinkterom te se kao takva ne bi smjela više koristiti.²⁵ Moguće opcije za verifikaciju korelacije fistule s analnim sfinkterom jesu: CT fistulografija, endoanalni ultrazvuk i MR fistulografija.

CT fistulografija je točnija u slučajevima povezanih s akutnom inflamacijom (analni apsces), ali je neprecizna u slučajevima maturirane fistule. Endoanalni ultrazvuk je vrlo dobra dijagnostička opcija koja može vizualizirati i sfinkterni kompleks i grananja fistule, ali je ovisna o izvoditelju pretrage.^{25–28}

Zlatni standard za klasifikaciju i dijagnostiku analnih fistula jest magnetna rezonancija (MR). MR ne samo da precizno prikazuje proširenost bolesti, već služi i za predikciju ishoda, planiranje terapijskih metoda, postoperativno praćenje bolesnika ili u slučaju rekurentnih fistula ili fistula u sklopu Crohnove bolesti.^{29–33}

2.3 Kako liječiti jednostavne fistule?

(snažna preporuka temeljena na dokazima umjerene kvalitete, 1B)

Liječenje jednostavnih analnih fistula u prvom redu uvijek je operacijski zahvat. Liječe se tzv. tehnikama „lay-open“ odnosno fistulotomijom ili fistulektomijom. Ovakve metode liječenja jednostavnih fistula imaju zanemariv utjecaj na poremećaj fekalne kontinencije, a uspješnost im je do 96%.^{34–36}

2.4 Kako liječiti kompleksne fistule?

(snažna preporuka temeljena na dokazima umjerene kvalitete, 1B)

Liječenje kompleksnih analnih fistula u prvom redu uvijek je operacijski zahvat.

Ako se kompleksne fistule liječe *lay-open* tehnikama javlja se velika incidencija nekog oblika postoperativ-

ne fekalne inkontinencije.³⁴ Pokazalo se da je prosječna incidencija poremećaja kontinencije nakon liječenja kompleksnih fistula „*cutting setonom*“ do 12%, koja je i viša u slučajevima kada bi fistula zahvaćala veći dio analnog sfinktera.³⁷ Nakon korištenja tehnika *lay-open* primijetila se incidencija inkontinencije za vjetrove ili tekuću stolicu u 20 – 25% pacijenata.³⁵ Rezultat toga bio je da je primjena ovih tehnika postala nepoželjna za liječenje kompleksnih analnih fistula te je poželjno stvaranje minimalno invazivnih metoda liječenja, poštenih za sfinkter.

Jedan od koraka u liječenju kompleksnih analnih fistula kao privremeno rješenje do definitivnog zahvata jest plasiranje loose setona. *Loose-seton* treba postaviti kroz kanal fistule bez zatezanja, što potpomaže smanjenje sepse i sazrijevanje kanala fistule te u tom slučaju to obilježava prvu fazu u rješavanju problema analne fistule.^{38,39}

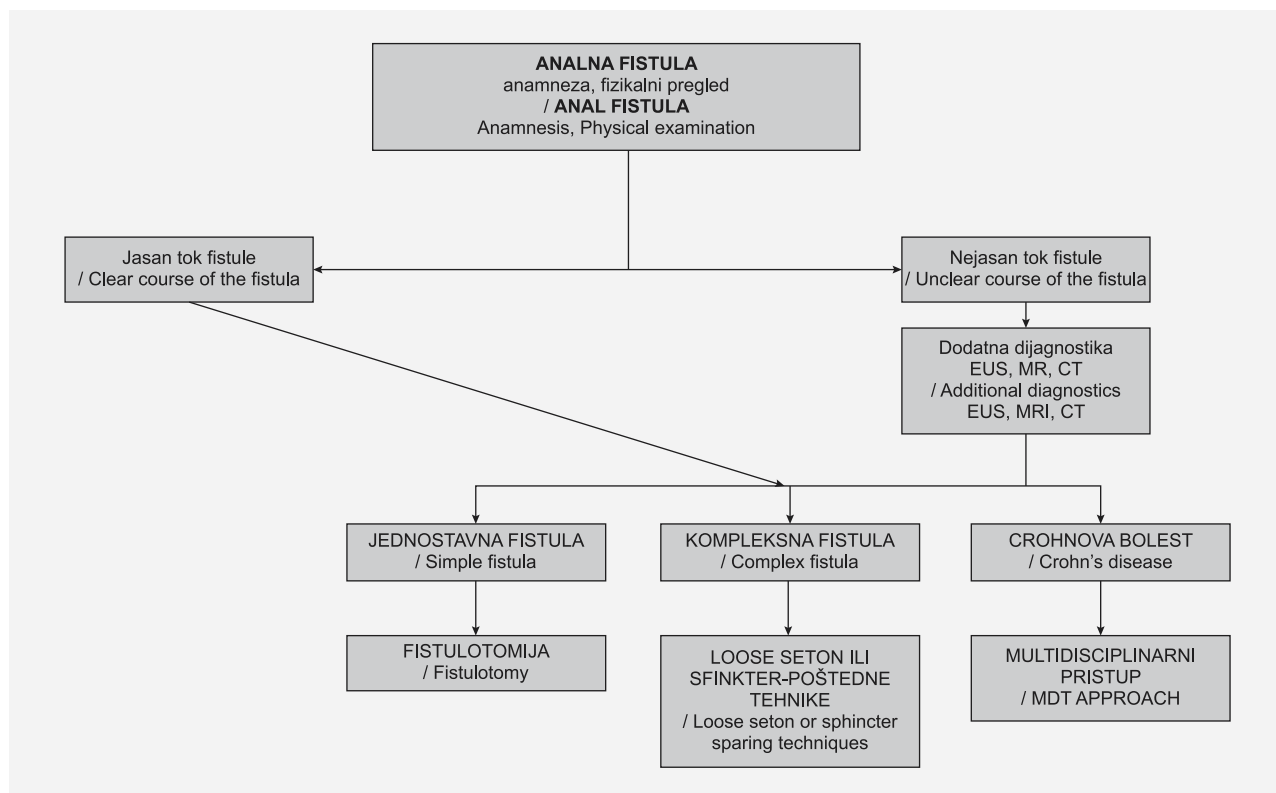
Definitivni zahvat s intencijom liječenja kompleksnih analnih fistula treba učiniti nekom od tzv. sfinkter-poštenih tehnika čija je glavna karakteristika da sprječavaju ili uvelike smanjuju svaku mogućnost postoperativne fekalne inkontinencije. U njih spadaju postupak laserskog liječenja (engl. FiLaC® – *fistula laser closure*), liječenje fibrinskim ljepilom, VAAFT postupak (engl. *video-assisted anal fistula treatment*), LIFT postupak (engl. *ligation of intersphincteric fistula tract*), liječenje analne fistule stanicama trombocita (engl. PRP – *platelet rich plasma*), RAF (engl. *rectal advancement flap*) i drugi.^{40–48} Hibridne sfinkter-poštene tehnike (kombinacija više tehnika) mogu se koristiti kako bi se izbjegli nedostaci jedne i iskoristile prednosti druge tehnike.^{49,50}

Bolesnike s kompleksnim analnim fistulama trebaju liječiti kirurzi upoznati sa sfinkter-poštenim metodama liječenja, te bi u slučaju nemogućnosti liječenja kompleksnih analnih fistula u najbližim zdravstvenim ustanovama bolesnici trebali biti upućeni u centre gdje se takvi zahvati izvode radi prevencije rizika postoperativne fekalne inkontinencije. Jedna od mogućnosti liječenja kompleksnih fistula koju mogu vršiti i kirurzi koji nisu iskusni sa sfinkter-poštenim tehnikama jest i ekskolekcija kanala fistule te plasiranje *loose setona*.

2.5 Kako liječiti analnu fistulu u Crohnovoj bolesti? (snažna preporuka temeljena na dokazima niske kvalitete, 1C)

Liječenje analnih fistula u sklopu Crohnove bolesti izrazito je kompleksno te zahtjeva multidisciplinarni pristup (u prvom redu gastroenterologa i kirurga). Asimptomatske fistule u bolesnika s Crohnovom bolešću ne zahtijevaju kirurško liječenje, već je potrebno ambulantno pratiti kliničku sliku.

Bolesnici koji imaju jednostavne fistule u sklopu Crohnove bolesti trebaju biti tretirani fistulotomijom



SLIKA 2. – FIGURE 2. HODOGRAM LIJEČENJA ANALNE FISTULE / ANAL FISTULA TREATMENT ALGORITHM

(oprez u slučaju ranijih operacija zbog dodatne ozljede analnog sfinktera!).

Jedno od kirurških rješenja u liječenju analne fistule u Crohnoj bolesti jest i plasiranje *loose setona* zbog kontrole sekrecije i smanjenja lokalne upale te također postoji mogućnost pristupa liječenju kompleksnih analnih fistula u sklopu Crohrove bolesti tehnikama poštednim za sfinkter.

2.6 Treba li razmišljati o kolostomi ili prokterotomiji i kada?

(snažna preporuka temeljena na dokazima niske kvalitete, 1C)

U slučaju nekontrolirane forme bolesti s razvojem celulitisa, Fournierove gangrene ili sepse treba razmisliti o formiranju kolostome radi fekalne diverzije, odnosno o prokterotomiji u krajnjem slučaju.^{51–55}

3. Smjernice za liječenje analne fisure (slika 3)

Analna fisura je benigno stanje koje označava uzdužni ili ovalni rascjep u području analnog kanala, od analnog ruba do nazubljene linije. Uzrok nastanka analne fisure nije u potpunosti razjašnjen, no smatra se da je vodeći razlog trauma analnog kanala, bilo zbog prolaska tvrde stolice, lokalne iritacije proljevom, anorektalnih kirurških postupaka ili pak analnih seksualnih odnosa.⁵⁶

Vodeći simptom je bol u predjelu anusa koja se pogoršava defekacijom te može perzistirati i nekoliko sati nakon defekacije.⁵⁷ Osim navedenog, klinička slika također može biti obilježena i anorektalnim krvarenjem, najčešće manjeg obima. Većina fisura je smještena u predjelu stražnje komisure („na 6 sati“).^{58–60} Lateralno smještene fisure te multiple fisure smatraju se atipičnima te zahtijevaju temeljitu obradu zbog moguće povezanosti s HIV-infekcijom, sifilisom, Crohnovom bolesti, tuberkulozom i hematološkim malignim bolestima. Akutne fisure tipično traju kraće od osam tjedana i imaju izgled uzdužnog rascjepa. Kronične fisure označene su trajanjem simptoma duljim od osam tjedana. Analni pseudopolip, hipertrofija sluznice u oralnom dijelu, vidljiva mišićna vlakna analnog sfinktera obilježja su kroničnog tijeka analne fisure. Kronična analna fisura je često stanje i pogađa sve dobne skupine s jednakom pojavnosti u oba spola.⁶¹

3.1 Koje su neoperacijske metode liječenja?

(snažna preporuka temeljena na dokazima umjerene kvalitete, 1B)

a. Konzervativno liječenje

Konzervativne mjere liječenja poput lokalnih anestetika, sitz-kupki, unos vlakana te topikalna primjena glukokortikoida i dalje se smatraju prvim izborom u liječenju analne fisure. Cilj ovih mjera je smanjenje

bolnosti i poticanje cijeljenja fisure. Učinkovitost konzervativnih mjera liječenja kreće se prema studijama u rasponu od 43% (lignokain) do gotovo 87% (*sitz*-kupke i vlakna).^{62–64} Produženi peroralni unos vlakana također ima učinak na smanjenje stope recidiva analne fisure.⁶⁵ Primjena ovih mjera ima malu stopu nuspojava i općenito se dobro tolerira od strane pacijenta. Cochraneov pregled ipak naglašava da su studije o ovoj vrsti liječenja (lignokain, hidrokortizon, *sitz*-kupke, dilatacija ili hrana bogata vlaknima) uglavnom starijeg datuma zbog njihove opsoletnosti.⁶⁶

b. Topikalna primjena nitrata

U lokalnoj terapiji analne fisure primjena nitrata temelji se na relaksaciji glatkih mišića, što dovodi do puštanja pritiska u analnom kanalu i olakšava cijeljenje fisure. Prema podacima iz više studija stopa cijeljenja analne fisure iznosi oko 63% nakon osam tjedana topikalne primjene nitrata.^{66,67} Najveći problem u primjeni nitrata jesu nuspojave terapije, prvenstveno glavobolja, koja se javlja do u 30% pacijenata, te je česti razlog prekida liječenja ovim pripravkom.^{68,69}

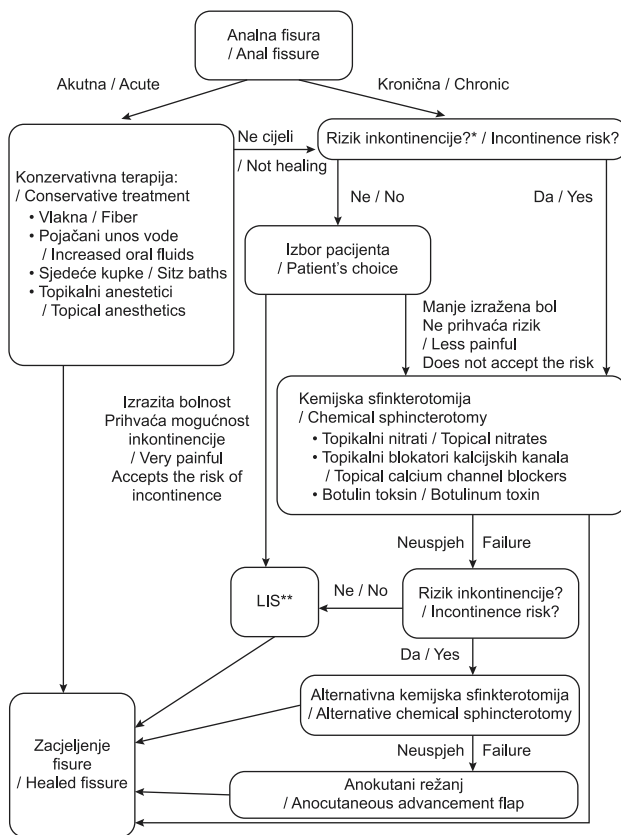
c. Blokatori kalcijevih kanala

Blokatori kalcijevih kanala (diltiazem, nifedipin) imaju sličan mehanizam djelovanja kao nitrati, dovode do relaksacije glatkih mišića i poboljšanja prokrvljenosti te posljedično poboljšanja cijeljenja fisure. Iako i ova skupina lijekova ima sposobnost uzrokovati slične glavobolje kao i nitrati, pojavnost ovoga neželjenog fenomena značajno je niža.^{70–72}

Blokatori kalcijevih kanala mogu se primijeniti topikalnim i oralnim putem. Stopa cijeljenja nakon primjene diltiazema topikalno iznosila je 66% u razdoblju od dvanaest tjedana.⁷³ Topikalna primjena diltiazema također je povezana s bržom regresijom simptoma u odnosu na nitrate kao prva linija terapije.⁷⁴ Topikalna primjena blokatora kalcijevih kanala ima bolji učinak na cijeljenje od oralne primjene i opterećena je s manje nuspojava uz jednake stope recidiva fisure te se zbog toga preferira.⁷⁵

d. Botulinum toksin

Botulinum toksin opušta poprečno-prugastu muskulaturu te se kao takav koristi u liječenju mišićne hipertenzije i nekih kozmetičkih poremećaja.⁷⁶ Injekcije botoxa u unutarnji analni sfinkter uklanjaju mišićni spazam blokirajući neurotransmisiju. Tako se provodi reverzibilna kemijska sfinkterotomija i prekida ciklus bol – spazam – bol.^{77,78} Osim smanjenja/uklanjanja mišićnog spazma, aplikacija botoxa dokazano djeluje i na ublažavanje analne boli.⁷⁹ U direktnoj usporedbi botulinum toksina s 0,2% i 1% topikalnim/lokalnim nitroglicerinom i 0,2% topikalnim/lokalnim nifedipinom, botulinum toksin omogućava stopu cijeljenja od



* Inkontinencija u anamnezi, kronični proljevi, oštećena funkcija sfinktera / History of incontinence, chronic diarrhea, sphincter function impaired
** Lateralna unutarnja sfinkterotomija / Lateral internal sphincterotomy

SLIKA 3. HODOGRAM LIJEČENJA ANALNE FISURE
FIGURE 3. ANAL FISSURE TREATMENT ALGORITHM

18% do 71% unutar devetotjednog tretmana, što je usporedno ili čak bolje od same lokalne terapije.^{80,81} Treba spomenuti i povezanost upotrebe botulinum toksina i manje incidencije nuspojava. Aplikacija je siguran postupak, dobro se podnosi te se kao takav obavlja kod ambulantnih bolesnika.^{77,82}

U usporedbi s kirurškim zahvatom, preporučuje se korištenje botulinum toksina u starije populacije kao i u ostalih s visokim rizikom fekalne inkontinencije.⁸³

3.2 Koje su operacijske metode liječenja? (snažna preporuka temeljena na dokazima umjerene kvalitete, 1B)

A) Lateralna unutarnja sfinkterotomija (LIS)

Lateralna unutarnja sfinkterotomija (LIS) kirurška je metoda liječenja kronične analne fisure. Može se provoditi u općoj, regionalnoj ili lokalnoj anesteziji. Bilo da se radi otvorenom ili zatvorenom metodom, potrebno je unutarnji analni sfinkter presjeći do razine nazubljene linije. Ova tehnika superiorna je u odnosu na konzervativne metode liječenja analne fisure. S obzirom na provedena istraživanja LIS je prihvaćen kao zlatni standard liječenja analne fisure kada se konzervativni ili lokalni tretman pokaže neuspješnim.^{66,84} Istra-

živanja su pokazala stopu izlječenja ovom metodom od preko 85% pa čak i do 100%, dok je fekalna inkontinencija oko 10%.^{69,85,86} Budući da je ipak dugoročno gledano fekalna kontinencija i kvaliteta života održana u najvećeg broja bolesnika nakon LIS-a, ova metoda se može ponuditi bolesnicima s kroničnom analnom fisurom, a koji nemaju podležeće znakove fekalne inkontinencije bilo kojeg stupnja niti upalnu bolest crijeva, prethodno nisu bili podvrgnuti anorektalnoj operaciji i nemaju dokumentiranu raniju ozljedu analnog sfinktera.

Otvorena i zatvorena tehnika u višestrukim komparativnim studijama nisu pokazale značajne razlike u ishodima.^{87–89}

Kao zasebna tehnika lateralne unutarnje sfinkterotomije opisuju se i „prilagođena“ (engl. *tailored*) sfinkterotomija koja označava sfinkterotomiju do „vrha“ fisure. Randomizirana klinička istraživanja ipak pokazuju bolju stopu cijeljenja nakon tradicionalnog zahvata.^{90–92}

B) Anokutani režanj

Dugoročni učinak postsfinkterotomijske analne inkontinencije nije zanemariv sa stopom od 9 – 14% u dvije recentne metaanalize.^{85,86} Da bi se sačuvalo netaknut sfinkter, kronična analna fisura može se liječiti i fisurektomijom (FIS) ne oštećujući analnu kontinenciju.⁹³ Taj pak zahvat kao manjkavost ima otežano i dugotrajno cijeljenje koje ponekad može potrajati čak između 10 i 15 tjedana.^{94,95} Zbog toga je kao kirurški pandan LIS-u i dalje prisutno kirurško formiranje anokutanog (dermalnog) režnja.⁹⁶ Kako bi se skratilo vrijeme cijeljenja, primarno zatvaranje rane nakon fisurektomije može se izvesti s anokutanom ili mukokutanom režnjem.^{97–99}

Formiranje režnja prvenstveno se savjetuje u rekurentnih kroničnih analnih fisura koje su prethodno liječene LIS-om, kao i kod višerotkinja i žena koje su nedavno rodile te kao takve imaju snižen bazalni analni tlak.¹⁰⁰

3.3 Što učiniti s atipičnim analnim fisurama? (slaba preporuka temeljena na dokazima niske kvalitete, 2C)

Fisure u bolesnika s Crohnovom bolesti liječe se primarno konzervativnim pristupom s naglaskom na liječenje osnovne bolesti, ako se smatra da je fisura manifestacija upalne bolesti crijeva. Literatura je oskudna, no terapija za liječenje aktivne upalne bolesti crijeva u najvećeg broja bolesnika koji na nju pozitivno odgovore ujedno je i terapija koja izliječi i fisuru.^{101–103}

Liječenje analne fisure koja je posljedica spolno prenosive bolesti prvenstveno je određeno otkrivanjem uzročnika biopsijom fisure ili serološkim pretragama. Ovisno o uzročniku liječenje je različito. Primjerice, analna fisura koja je nastala u oboljelog od HIV-a

može dugoročno imati pozitivne učinke antiviralne terapije.^{104,105}

U akutnoj fazi „*low-pressure*“ analne fisure često su prisutne u žena koje su u postpartalnom razdoblju. Liječenje bi trebalo biti usmjereno prema konzervativnijim metodama, strogo izbjegavajući metode koje utječu na dodatno oštećenje sfinktera.¹⁰⁶ U kroničnoj fazi kirurške metode su usmjerene prema manje radikalnim, primjerice pokazana je prednost korištenja anokutanog režnja.⁹⁷

4. Smjernice za liječenje hemoroidalne bolesti (slika 4)

Hemoroidi su sastavni dio ljudske anatomije koji sudjeluje u regulaciji kontinencije. Razlikujemo unutrašnju i vanjsku komponentu hemoroida. Unutrašnji hemoroidi uglavnom se javljaju u formi od tri jastučića smještena u analnom kanalu iznad nazubljene linije. Sastoje se od elastičnog i vezivnog tkiva, glatkih mišićnih niti te vaskularnih struktura koje najbliže odgovaraju arterio-venskim fistulama u submukozi i same mukoze.¹⁰⁷

Hemoroidalna bolest je progresivna degenerativna bolest koja zahvaća oba spola sa najvećom incidencijom između 45. i 65. godine života.^{108,109} Osnovni simptomi kojima se bolest prezentira jesu svijetlocrveno krvarenje, prolaps, analni svrbež i bol kao posljedica tromboze, upale ili strangulacije.

4.1 Kako se dijagnosticira hemoroidalna bolest? (Snažna preporuka temeljena na dokazima niske kvalitete, 1C)

Hemoroidalna bolest se dijagnosticira na osnovi anamneze i kliničkog pregleda koji obvezno uključuje anoskopiju.

Sama dijagnoza i liječenje zasnivaju se na dva osnovna principa:

1. potrebno je isključiti druge bolesti debelog crijeva i rektuma;
2. liječe se tegobe vezane uz hemoroidalnu bolest, a ne tip hemoroida.

Za klasifikaciju hemoroidalne bolesti najčešće se koristi Goligherova klasifikacija na četiri stupnja bolesti. Iako je ova klasifikacija rigidna i bazira se samo na jednom simptomu – prolapsu, i danas se najčešće koristi unatoč pojavi sve više novih klasifikacija koje kombiniraju više simptoma i same anamnestičke podatke (tablica 1).¹¹⁰

4.2 Je li potrebna dodatna endoskopska evaluacija bolesnika s hemoroidalnom bolešću i kada? (Snažna preporuka temeljena na dokazima umjerene kvalitete, 1B)

Kompletna endoskopska evaluacija debelog crijeva i rektuma indicirana je u odabranih pacijenata s hemoroidalnom bolešću i krvarenjem (tablica 2).^{111,112}

TABLICA 1. KLASIFIKACIJA UNUTRAŠNJIH HEMOROIDA PREMA LOKALNOM NALAZU (GOLIGHEROVA KLASIFIKACIJA)

TABLE 1. INTERNAL HEMORRHOIDS CLASSIFICATION ACCORDING TO LOCAL STATUS (GOLIGHER CLASSIFICATION)

| Stupanj Stage | Lokalni nalaz Local status |
|---------------|---|
| I | Vidljiv hemoroid bez prolapsa / Visible hemorrhoid without prolapse |
| II | Prolaps na Valsalvin manevar sa spontanom redukcijom / Prolapse upon performing Valsalva maneuver with spontaneous reduction |
| III | Prolaps na Valsalvin manevar koji zahtijeva manualnu repoziciju / Prolapse upon performing Valsalva maneuver that requires manual repositioning |
| IV | Kronično prolabirani hemoroidi koji se ne mogu manualno reponirati / Chronic prolapse of hemorrhoids that can't be repositioned |

4.3 Kakav utjecaj na bolest ima promjena prehrane? (Snažna preporuka temeljena na dokazima umjerene kvalitete, 1B)

Iako nije točno ustanovljen uzrok nastanka hemoroidalne bolesti pa time nije moguće ni samo etiološko liječenje, korekcija prehrane predstavlja uz medikamentozno liječenje osnovu konzervativnog liječenja.

Modifikacija prehrane zasniva se na adekvatnom unosu tekućine te primjerenom unosu vlakana s ciljem regulacije defekacije. Preporučuje se dnevni unos vlakana u količini od 25 g za žene do 38 g za muškarce uz adekvatan unos vode.^{113,114}

4.4 Kakav je utjecaj topikalne i peroralne terapije na hemoroidalnu bolest? (Slaba preporuka temeljena na dokazima umjerene kvalitete, 2B)

Konzervativno liječenje hemoroidalne bolesti predstavlja heterogenu grupu načina liječenja koja s minimalnom štetom donosi pristojan potencijal za umanjivanje tegoba same bolesti.

Topikalna terapija, iako široko rasprostranjena, nema velikog uporišta u medicini zasnovanoj na dokazima. Iako studije ne pokazuju neki značajan benefit od lokalne terapije postoje pacijenti koji navode određeno poboljšanje nakon njezine primjene.¹¹⁵

Oralna terapija flavonoidima bazirana na povećanju tonusa krvnih žila, smanjenju kapilarne permeabilnosti, poboljšanju limfne drenaže te protuupalnom djelovanju pokazala je značajan učinak u smanjenju boli, krvarenja i svrbeža. Flavonoidi se također preporučuju u postoperacijskom periodu nakon kirurškog liječenja.¹¹⁶

4.5 Što kada ne dolazi do poboljšanja simptoma na primijenjenu konzervativnu terapiju?

Kada usprkos konzervativnoj terapiji kod bolesnika s hemoroidalnom bolešću nije došlo do regresije simp-

TABLICA 2. INDIKACIJE ZA TOTALNU KOLONOSKOPIJU

TABLE 2. INDICATIONS FOR TOTAL COLONOSCOPY

- Dob ≥ 50 godina ako u zadnjih 10 godina nije učinjena kolonoskopija / Age ≥ 50 if no colonoscopy was performed in last 10 years
- Dob ≥ 40 godina ili 10 godina manje od dobi dijagnoze kolorektalnog karcinoma člana obitelji u prvom koljenu ili uznapreovalog adenoma kolorektuma člana obitelji u prvom koljenu dobi < 60 godina / Age ≥ 40 years or 10 years less than the age of diagnosis of colorectal cancer in a family member in the first generation or advanced colorectal adenoma in a family member in the first generation age < 60 years
- Dob ≥ 40 godina ili 10 godina manje od dobi dijagnoze kolorektalnog karcinoma ili uznapreovalog adenoma kolorektuma u dva člana obitelji u drugom koljenu / Age ≥ 40 years or 10 years less than the age of diagnosis of colorectal cancer or advanced colorectal adenoma in two family members in the second generation
- Pozitivan test na okultno krvarenje / Positive test for occult bleeding

toma, indicirano je liječenje postupcima koji se mogu podijeliti na ambulantne (nekirurške) zahvate (procedure), koje je moguće obavljati u za to specijaliziranim ambulantom i invazivne (kirurške) zahvate koji se vrše u operacijskoj sali.

4.6 Koje su ambulantne metode liječenja hemoroidalne bolesti i kada ih primijeniti? (Stupanj preporuke: snažna preporuka, utemeljena na visokokvalitetnim dokazima, 1A)

Većina bolesnika s I. i II. stupnjem hemoroidalne bolesti (prema Goligherovoj skali), kao i selektirani bolesnici s III. stupnjem, mogu su uspješno liječiti tzv. ambulantnim metodama liječenja. Ambulantne metode su podvezivanje hemoroidnih klastera gumenim (Barronovim) ligaturama, skleroterapija uporabom različitih otopina za sklerozaciju hemoroida te sklerozacija hemoroidnih klastera pomoću koagulacije izazvane valovima infracrvenog spektra. Važno je naglasiti da se ambulantne tehnike liječenja bolesti hemoroida primjenjuju isključivo na unutarnje hemoroide.^{117–120}

Podvezivanje hemoroida gumenim „Barronovim“ ligaturama

Ova metoda se smatra superiornom u usporedbi naspram ostalih ambulantnih metoda, a za cilj ima uzrokovati nekrozu prolapsa tkiva hemoroida kao posljedicu ishemije zbog podvezivanja gumenim ligaturama. Na završetku procesa na mjestu podvezivanja nakon nekroze razvija se ožiljak koji za stijenku analnog kanala fiksira preostalo tkivo hemoroida.¹¹⁷ Bolesnicima je potrebno objasniti da su stope recidiva nakon ovog zahvata varijabilne, kao i da postoji mogućnost potrebe ponavljanja procedure.^{117,121} Uzimanje antikoagu-

lacijske i antiagregacijske medikamentozne terapije smatra se kontraindikacijom za izvođenje ovog zahvata.¹¹⁸ Najčešća komplikacija uključuje postoperativnu bol (5,8%) i krvarenje (1,8%), dok je učestalost infekcije zabilježena je u 0,05%.¹²²

Skleroterapija

U tehnici sklerozacije hemoroida koriste se različiti agensi; najčešće se koriste otopine fenola u biljnom ulju ili natrij tetradecil sulfat, koje se apliciraju u apeks hemoroida. Zatim se razvija fibroza tkiva submukoze, što posljedično uzrokuje fiksaciju hemoroidnog tkiva za stijenku analnog kanala. Opisane nuspojave ovog zahvata jesu prolazna bakterijemija, ulceracije mukozne sluznice, nekroza i rijetke epizode perianalne sepse^{123,124} pa je kod bolesnika s povišenim rizikom razvitka komplikacija indicirana profilaktična anti-biotska terapija.¹²⁴

Infracrvena koagulacija

Izravnom primjenom infracrvenih valova uzrokuje se nekroza proteina tkiva hemoroida. Ova tehnika se najčešće primjenjuje za I. i II. stupanj bolesti unutar-njih hemoroida, međutim recentne studije pokazuju porast učinkovitosti tehnike usporediv s tehnikom podvezivanja gumenim ligaturama. Stopa recidiva je generalno viša u odnosu na ostale ambulatne metode liječenja hemoroida.¹¹⁹

4.7 Koje su najčešće komplikacije ambulantnih procedura?

Sveukupno, rijetke su komplikacije nakon izvođenja ambulantnih procedura liječenja hemoroidalne bolesti. Međutim, stanja poput perianalne sepse, postproceduralne hemoragije i urinarne disfunkcije treba hitno liječiti, s obzirom na to da neka od ovih stanja mogu životno ugroziti bolesnika.^{125–128}

4.8 Koje su kirurške metode liječenja hemoroidalne bolesti? (Snažna preporuka temeljena na dokazima visoke kvalitete, 1A)

*Kirurško operacijsko liječenje ili hemoroidektomija preporučuje se bolesnicima sa simptomima koji su uzrokovani vanjskim hemoroidima ili kombinacijom vanjskih i unutarnjih hemoroida s prolapsom (III. i IV. stupanj).*¹²⁹

Kirurška ekscizija

Kirurška ekscizija hemoroida je metoda izbora za liječenje pacijenata kojima uspjeh liječenja nije postignut tzv. ambulantnim metodama i za liječenje pacijenata koji imaju vanjske i unutarnje hemoroide III. i IV. stupnja prema Goligherovoj klasifikaciji.¹²⁹

Konvencionalna hemoroidektomija sastoji se od otvorene hemoroidektomije (Milligan-Morgan) i za-

tvorene hemoroidektomije (Ferguson). Glavna razlika zatvorene hemoroidektomije u odnosu na otvorenu hemoroidektomiju jest zatvaranje kirurške rane, odnosno mukoze rektuma.

Prema literaturi, zatvorena hemoroidektomija je povezana s manjim postotkom postoperativne boli i bržim cijeljenjem rane^{130,131}, a otvorena hemoroidektomija s nižom stopom morbiditeta.¹³²

DG HAL (engl. doppler-guided haemorrhoid artery ligation with recto-anal repair)

Dopplerom vođeno podvezivanje grana hemoroidalnih arterija može se koristiti za liječenje pacijenata kojima uspjeh liječenja nije postignut ambulantno te kod pacijenata s hemoroidima II. i III. stupnja prema Goligherovoj klasifikaciji.¹³³ Tijekom izvođenja procedure DG HAL koristi se anoskop s Dopplerovom sondom za identifikaciju svake hemoroidalne arterije koja se i podveže. Prednosti tehnike su manja ekscizija tkiva i manja postoperativna bol. Međutim, u preglednim člancima navedene su komplikacije: postoperativna bol (18,5%), hemoroidalni prolaps (9%), krvarenja (7,8%) i bolnost pri defekaciji (4,7%).¹²⁹

4.9 Kako liječiti trombozirane hemoroide? (Slaba preporuka, utemeljena na dokazima niske kvalitete, 2C)

Klinička slika akutno tromboziranih inkarciranih vanjskih hemoroida karakterizirana je naglim razvojem intenzivnih bolova. Prema dostupnim studijama, prvi tretman izbora je kirurška ekscizija tromboziranog hemoroida, zatim topikalna aplikacija 0,2% nitroglicerinske masti, a kao najmanje uspješna metoda pokazala se trombektomija. Međutim, simptomatsko ublažavanje bolova mjesec dana nakon hitne intervencije jednako je za sve tri grupe. Uporaba flebotonika (flavonoida) može pomoći u regresiji simptoma.¹³³

4.10 Koja je učestalost hemoroidalne bolesti u trudnoći te koja je metoda izbora liječenja? (Slaba preporuka temeljena na dokazima niske kvalitete, 2C)

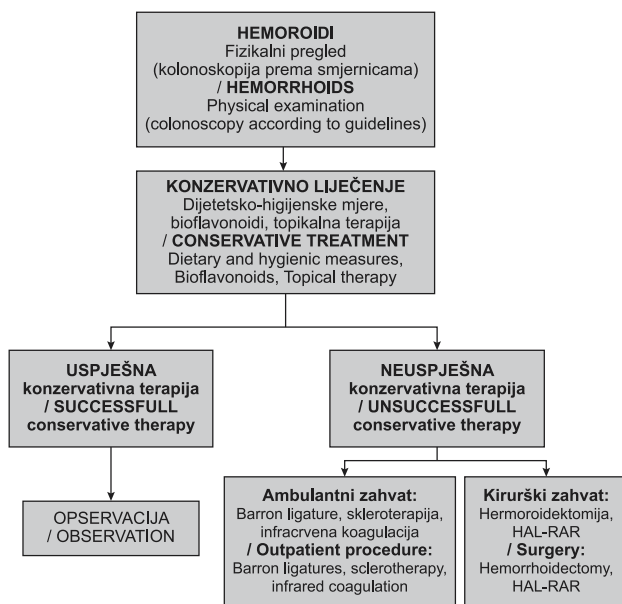
Prevalencija hemoroidalne bolesti učestalija je u populaciji trudnica, neke studije navode pojavnost od 25 – 35%¹³⁴ te pristup liječenju trudnica mora biti multidisciplinarnan, uključujući specijaliste ginekologije i kirurgije.

Metoda izbora u liječenju hemoroidalne bolesti u trudnica jesu konzervativne metode koje uključuju higijensko-dijetalne mjere, upotrebu laksativa, Keglove vježbe, ležanje na lijevom boku i kupke.^{135,136} U slučaju perzistiranja simptoma liječenje može obuhvaćati i kombinirane topikalne pripravke kortikosteroida i analgetika, no djelovanje topikalnih pripravaka na fetus još uvijek je predmet proučavanja studija.¹³⁶ U

trudnica koje ne reagiraju na simptomatsku terapiju uz pojavu komplikacija tipa krvarenja, bolova i tromboziranih hemoroida izbor liječenja je hemoroidektomija.¹³⁷

4.11 Kako liječiti bolesnike na antikoagulantnoj ili antitrombotskoj terapiji?

Zbog antikoagulantne/antitrombotske medikamentozne terapije česta je komplikacija krvarenje koje u većini slučajeva spontano prestaje bez potrebe za intervencijom. Bolesnici s hemoroidalnom bolešću I. i II. stupnja pokazuju dobar odgovor na konzervativnu terapiju. U slučaju perzistirajućeg krvarenja izbor liječenja je sklerozacija. Kod simptomatskih hemoroida IV. stupnja indicirana je hemoroidektomija uz prestanak uzimanja antikoagulantne/antitrombotske terapije sedam dana prije zahvata. Ligacija hemoroida nije metoda izbora u navedenih pacijenata zbog povišenog rizika od postproceduralnog krvarenja.¹³⁸



SLIKA 4. HODOGRAM LIJEČENJA HEMOROIDALNE BOLESTI
FIGURE 4. HEMORRHOIDAL DISEASE TREATMENT ALGORITHM

5. Ostali topikalni preparati kao mogućnost konzervativne terapije

Preparat natrijeva hijaluron butirata u kombinaciji s dimetikonom u kliničkoj praksi pokazao se kao dobar topikalni preparat za liječenje odnosno smanjenje simptoma različitih patoloških stanja u proktologiji (npr. analna fisura, hemoroidalna bolest, ragade, proktitis) iako su iskustva više anegdotalna i nisu bazirana na randomiziranim studijama. Primarna uloga navedene kombinacije lijekova jest pomaganje u procesima ponovne epitelizacije i normalizacije analne sluznice na takav način da stvara mehaničku barijeru oko rek-

talne sluznice. Natrijev hijaluron butirat obnavlja fiziološko stanje i funkciju rektalne sluznice te održava njezin integritet, dok dimetikon stvara sluzoadhezivni gel koji djeluje kao barijera na sluznici i time štiti tkivo rektuma/anusa.

Dokazani su benefiti dimetikona kod liječenja postinkontinencijskog dermatitisa perineuma.¹³⁹

(Slaba preporuka temeljena na dokazima niske kvalitete, 2C)

INFORMACIJE O SUKOBU INTERESA

Autori nisu deklarirali sukob interesa relevantan za ovaj rad.

INFORMACIJA O FINANCIRANJU

Za ovaj članak nisu primljena financijska sredstva.

DOPRINOS AUTORA

KONCEPCIJA ILI NACRT RADA: DK, DK, MB, DQ, OB, AI, MM, JB, IS, BB, TK, MT, GH, MZ

PRIKUPLJANJE, ANALIZA I INTERPRETACIJA PODATAKA: DK, DK, MZ, MB, DQ, OB, AI, MM, JB, IS, BB, TK, MT, GH, MZ

PISANJE PRVE VERZIJE RADA: DK, DK, MB, DQ, OB, AI, MM, JB, IS, BB, TK, MT, GH, MZ

KRITIČKA REVIZIJA: DK, DK, MZ

LITERATURA

- Gosselink MP, van Onkelen RS, Schouten WR. The cryptoglandular theory revisited. *Colorectal Dis.* 2015;17(12):1041–3.
- Gaertner WB, Burgess PL, Davids JS, Lightner AL, Shogan BD, Sun MY i sur. The American Society of Colon and Rectal Surgeons Clinical Practice Guidelines for the Management of Anorectal Abscess, Fistula-in-Ano, and Rectovaginal Fistula. *Dis Colon Rectum.* 2022;65(8):964–85.
- Tarasconi A, Perrone G, Davies J, Coimbra R, Moore E, Azaroli F i sur. Anorectal emergencies: WSES-AAST guidelines. *World J Emerg Surg.* 2021;16(1):48.
- Amato A, Bottini C, De Nardi P, Giamundo P, Lauretta A, Realis Luc A i sur. Evaluation and management of perianal abscess and anal fistula: SICCR position statement. *Tech Colo-proctol.* 2020;24(2):127–43.
- Adamo K, Gunnarsson U, Eeg-Olofsson K, Strigård K, Brännström F. Risk for developing perianal abscess in type 1 and type 2 diabetes and the impact of poor glycemic control. *Int J Colorectal Dis.* 2021;36(5):999–1005.
- Vogel JD, Johnson EK, Morris AM, Paquette IM, Saclarides TJ, Feingold DL i sur. Clinical Practice Guideline for the Management of Anorectal Abscess, Fistula-in-Ano, and Rectovaginal Fistula. *Dis Colon Rectum.* 2016;59(12):1117–33.
- Beck DE WSRJ. Gordon and Nivatvongs' Principles and Practice of Surgery for the Colon, Rectum, and Anus. 4. izd. New York: Thieme Medical Publishers; 2019.
- Garcia-Granero A, Granero-Castro P, Frasson M, Flor-Lorente B, Carreño O, Espí A i sur. Management of cryptoglandular

- supralevator abscesses in the magnetic resonance imaging era: a case series. *Int J Colorectal Dis.* 2014;29(12):1557–64.
9. Orsoni P, Barthet M, Portier F, Panuel M, Desjeux A, Grimaud JC. Prospective comparison of endosonography, magnetic resonance imaging and surgical findings in anorectal fistula and abscess complicating Crohn's disease. *Br J Surg.* 2003; 86(3):360–4.
 10. Buchanan GN, Halligan S, Bartram CI, Williams AB, Tarroni D, Cohen CRG. Clinical Examination, Endosonography, and MR Imaging in Preoperative Assessment of Fistula in Ano: Comparison with Outcome-based Reference Standard. *Radiology.* 2004;233(3):674–81.
 11. Wise PE, Schwartz DA. The Evaluation and Treatment of Crohn Perianal Fistulae: EUA, EUS, MRI, and Other Imaging Modalities. *Gastroenterol Clin North Am.* 2012;41(2):379–91.
 12. Caliste X, Nazir S, Goode T, Street JH, Hockstein M, McArthur K i sur. Sensitivity of computed tomography in detection of perirectal abscess. *Am Surg.* 2011;77(2):166–8.
 13. Yano T, Asano M, Matsuda Y, Kawakami K, Nakai K, Nonaka M. Prognostic factors for recurrence following the initial drainage of an anorectal abscess. *Int J Colorectal Dis.* 2010; 25(12):1495–8.
 14. Smith SR, Pearce LE, Newton K, Dumville JC, Smith JA, Barrow PJ i sur. Internal dressings for healing perianal abscess cavities. U: Smith SR, ur. *Cochrane Database of Systematic Reviews.* Chichester, UK: John Wiley & Sons, Ltd; 2014.
 15. Sørensen KM, Möller S, Qvist N. Needle aspiration treatment vs. incision of acute simple perianal abscess: randomized controlled study. *Int J Colorectal Dis.* 2021;36(3):581–8.
 16. Seow-En I, Ngu J. Routine operative swab cultures and post-operative antibiotic use for uncomplicated perianal abscesses are unnecessary. *ANZ J Surg.* 2017;87(5):356–9.
 17. Pearce L, Newton K, Smith SR, Barrow P, Smith J, Hancock L i sur. Multicentre observational study of outcomes after drainage of acute perianal abscess. *Br J Surg.* 2016;103(8):1063–8.
 18. Cox SW, Senagore AJ, Luchtefeld MA, Mazier WP. Outcome after incision and drainage with fistulotomy for ischioanal abscess. *Am Surg.* 1997;63(8):686–9.
 19. Ghahramani L, Minaie MR, Arasteh P, Hosseini SV, Izadpanah A, Bananzadeh AM i sur. Antibiotic therapy for prevention of fistula in-ano after incision and drainage of simple perianal abscess: A randomized single blind clinical trial. *Surgery.* 2017;162(5):1017–25.
 20. Mappes HJ FE. Anal abscess and fistula. U: *Surgical Treatment: Evidence-Based and Problem-Oriented.* Munich: Zuckschwardt; 2001.
 21. Hämmäläinen KPJ, Sainio PA. Incidence of fistulas after drainage of acute anorectal abscesses. *Dis Colon Rectum.* 1998; 41(11):1357–61.
 22. Parks AG, Gordon PH, Hardcastle JD. A classification of fistula-in-ano. *Br J Surg.* 1976;63(1):1–12.
 23. Karlović D, Kršul D, Jerković A, Bačić Đ, Zelić M. Anal Fistula: Contemporary View of Complex Problem. U: *Benign Anorectal Disorders – An Update.* IntechOpen; 2023.
 24. Schwartz DA, Wiersema MJ, Dudiak KM, Fletcher JG, Clain JE, Tremaine WJ i sur. A comparison of endoscopic ultrasound, magnetic resonance imaging, and exam under anesthesia for evaluation of Crohn's perianal fistulas. *Gastroenterology.* 2001;121(5):1064–72.
 25. Halligan S, Stoker J. Imaging of Fistula in Ano. *Radiology.* 2006;239(1):18–33.
 26. Ratto C, Grillo E, Parello A, Costamagna G, Doglietto GB. Endoanal Ultrasound-Guided Surgery for Anal Fistula. *Endoscopy.* 2005;37(8):722–8.
 27. Tantiphlachiva K, Sahakitrungruang C, Pattanaarun J, Rojanasakul A. Effects of preoperative endoanal ultrasound on functional outcome after anal fistula surgery. *BMJ Open Gastroenterol.* 2019;6(1):e000279.
 28. West RL, Dwarkasing S, Felt-Bersma RJ, Schouten WR, Hop WC, Hussain SM i sur. Hydrogen peroxide-enhanced three-dimensional endoanal ultrasonography and endoanal magnetic resonance imaging in evaluating perianal fistulas. *Eur J Gastroenterol Hepatol.* 2004;16(12):1319–24.
 29. Lunniss PJ, Armstrong P, Barker PG, Reznick RH, Phillips RKS. Magnetic resonance imaging of anal fistulae. *Lancet.* 1992; 340(8816):394–6.
 30. Maier AG, Funovics MA, Kreuzer SH, Herbst F, Wunderlich M, Teleky BK i sur. Evaluation of perianal sepsis: Comparison of anal endosonography and magnetic resonance imaging. *J Magn Reson Imaging.* 2001;14(3):254–60.
 31. Buchanan GN, Halligan S, Bartram CI, Williams AB, Tarroni D, Cohen CRG. Clinical Examination, Endosonography, and MR Imaging in Preoperative Assessment of Fistula in Ano: Comparison with Outcome-based Reference Standard. *Radiology.* 2004;233(3):674–81.
 32. Morris J, Spencer JA, Ambrose NS. MR Imaging Classification of Perianal Fistulas and Its Implications for Patient Management. *RadioGraphics.* 2000;20(3):623–35.
 33. Horsthuis K, Lavini C, Bipat S, Stokkers PCF, Stoker J. Perianal Crohn Disease: Evaluation of Dynamic Contrast-enhanced MR Imaging as an Indicator of Disease Activity. *Radiology.* 2009;251(2):380–7.
 34. Whiteford MH, Kilkenny J, Hyman N, Buie DW, Cohen J, Orsay C i sur. Practice Parameters for the Treatment of Perianal Abscess and Fistula-in-Ano (Revised). *Dis Colon Rectum.* 2005;48(7):1337–42.
 35. Atkin GK, Martins J, Tozer P, Ranchod P, Phillips RKS. For many high anal fistulas, lay open is still a good option. *Tech Coloproctol.* 2011;15(2):143–50.
 36. Göttgens KWA, Janssen PTJ, Heemskerk J, van Dielen FMH, Konsten JLM, Lettinga T i sur. Long-term outcome of low perianal fistulas treated by fistulotomy: a multicenter study. *Int J Colorectal Dis.* 2015;30(2):213–9.
 37. Ritchie RD, Sackier JM, Hodde JP. Incontinence rates after cutting seton treatment for anal fistula. *Colorectal Dis.* 2009; 11(6):564–71.
 38. Mitalas LE, van Wijk JJ, Gosselink MP, Doornebosch P, Zimmerman DDE, Schouten WR. Seton drainage prior to transanal advancement flap repair: useful or not? *Int J Colorectal Dis.* 2010;25(12):1499–502.
 39. Hong KD, Kang S, Kalaskar S, Wexner SD. Ligation of intersphincteric fistula tract (LIFT) to treat anal fistula: systematic review and meta-analysis. *Tech Coloproctol.* 2014;18(8): 685–91.
 40. Giamundo P, Esercizio L, Geraci M, Tibaldi L, Valente M. Fistula-tract Laser Closure (FiLaC™): long-term results and new operative strategies. *Tech Coloproctol.* 2015;19(8):449–53.
 41. Ommer A, Herold A, Joos A, Schmidt C, Weyand G, Bussen D. Gore BioA Fistula Plug in the treatment of high anal fistulas—initial results from a German multicenter-study. *Ger Med Sci.* 2012;10:Doc13.

42. McGee MF, Champagne BJ, Stulberg JJ, Reynolds H, Marderstein E, Delaney CP. Tract Length Predicts Successful Closure With Anal Fistula Plug in Cryptoglandular Fistulas. *Dis Colon Rectum*. 2010;53(8):1116–20.
43. Meirero P, Mori L. Video-assisted anal fistula treatment (VAAFT): a novel sphincter-saving procedure for treating complex anal fistulas. *Tech Coloproctol*. 2011;15(4):417–22.
44. Zelić M, Karlović D, Kršul D, Bačić Đ, Warusavitarne J. Video-Assisted Anal Fistula Treatment for Treatment of Complex Cryptoglandular Anal Fistulas with 2 Years Follow-Up Period: Our Experience. *J Laparoendosc Adv Surg Tech A*. 2020;30(12):1329–33.
45. Rojanasakul A. LIFT procedure: a simplified technique for fistula-in-ano. *Tech Coloproctol*. 2009;13(3):237–40.
46. Lara FJP, Serrano AM, Moreno JU, Carmona JH, Marquez MF, Pérez LR i sur. Platelet-Rich Fibrin Sealant as a Treatment for Complex Perianal Fistulas: A Multicentre Study. *J Gastrointest Surg*. 2015;19(2):360–8.
47. Balciscueta Z, Uribe N, Balciscueta I, Andreu-Ballester JC, García-Granero E. Rectal advancement flap for the treatment of complex cryptoglandular anal fistulas: a systematic review and meta-analysis. *Int J Colorectal Dis*. 2017;32(5):599–609.
48. Ozuner G, Hull TL, Cartmill J, Fazio VW. Long-term analysis of the use of transanal rectal advancement flaps for complicated anorectal/vaginal fistulas. *Dis Colon Rectum*. 1996;39(1):10–4.
49. Kršul D, Karlović D, Bačić Đ, Zelić M. Sphincter Preserving Techniques in Anal Fistula Treatment. U: *Current Topics in Colorectal Surgery*. IntechOpen; 2021:33–44.
50. Karlović D, Kršul D, Bačić Đ, Zelić M. Video-assisted anal fistula treatment in combination with ligation of the intersphincteric fistula tract in the treatment of complex transsphincteric fistulas – a video vignette. *Colorectal Dis*. 2020;22(9):1204–5.
51. Zhong Q, Yuan Z, Ma T, Wang H, Qin Q, Chu L i sur. Restorative resection of radiation rectovaginal fistula can better relieve anorectal symptoms than colostomy only. *World J Surg Oncol*. 2017;15(1):37.
52. Galandiuk S, Kimberling J, Al-Mishlab TG, Stromberg AJ. Perianal Crohn Disease: predictors of need for permanent diversion. *Ann Surg*. 2005;241(5):796–802.
53. Gu J, Valente MA, Remzi FH, Stocchi L. Factors affecting the fate of faecal diversion in patients with perianal Crohn's disease. *Colorectal Dis*. 2015;17(1):66–72.
54. Löffler T, Welsch T, Mühl S, Hinz U, Schmidt J, Kienle P. Long-term success rate after surgical treatment of anorectal and rectovaginal fistulas in Crohn's disease. *Int J Colorectal Dis*. 2009;24(5):521–6.
55. Sauk J, Nguyen D, Yajnik V, Khalili H, Konijeti G, Hodin R i sur. Natural History of Perianal Crohn's Disease After Fecal Diversion. *Inflamm Bowel Dis*. 2014;20(12):2260–5.
56. Beaty J, Shashidharan M. Anal Fissure. *Clin Colon Rectal Surg*. 2016;29(01):030–7.
57. Hananel N, Gordon PH. Re-examination of clinical manifestations and response to therapy of fissure-in-ano. *Dis Colon Rectum*. 1997;40(2):229–33.
58. Schouten WR, Briel JW, Auwerda JJA. Relationship between anal pressure and anodermal blood flow. *Dis Colon Rectum*. 1994;37(7):664–9.
59. Gibbons CP, Read NW. Anal hypertonia in fissures: Cause or effect? *Br J Surg*. 2005;73(6):443–5.
60. Klosterhalfen B, Vogel P, Rixen H, Mittermayer C. Topography of the inferior rectal artery. *Dis Colon Rectum*. 1989;32(1):43–52.
61. Sajid MS, Whitehouse PA, Sains P, Baig MK. Systematic review of the use of topical diltiazem compared with glyceryl-trinitrate for the nonoperative management of chronic anal fissure. *Colorectal Dis*. 2013;15(1):19–26.
62. Jensen SL. Treatment of first episodes of acute anal fissure: prospective randomised study of lignocaine ointment versus hydrocortisone ointment or warm sitz baths plus bran. *Brit Med J*. 1986;292(6529):1167–9.
63. Gupta PJ. Randomized, controlled study comparing sitz-bath and no-sitz-bath treatments in patients with acute anal fissures. *ANZ J Surg*. 2006;76(8):718–21.
64. Shub HA, Salvati EP, Rubin RJ. Conservative treatment of anal fissure. *Dis Colon Rectum*. 1978;21(8):582–3.
65. Jensen SL. Maintenance Therapy with Unprocessed Bran in the Prevention of Acute Anal Fissure Recurrence. *J R Soc Med*. 1987;80(5):296–8.
66. Nelson RL, Thomas K, Morgan J, Jones A. Non surgical therapy for anal fissure. *Cochrane Database Syst Rev*. 2012;2012(2):CD003431.
67. Boland PA, Kelly ME, Donlon NE, Bolger JC, Larkin JO, Mehigan BJ i sur. Management options for chronic anal fissure: a systematic review of randomised controlled trials. *Int J Colorectal Dis*. 2020;35(10):1807–15.
68. Berry SM, Barish CF, Bhandari R, Clark G, Collins G V, Howell J i sur. Nitroglycerin 0.4% ointment vs placebo in the treatment of pain resulting from chronic anal fissure: a randomized, double-blind, placebo-controlled study. *BMC Gastroenterol*. 2013;13(1):106.
69. Nelson RL, Manuel D, Gumienny C, Spencer B, Patel K, Schmitt K i sur. A systematic review and meta-analysis of the treatment of anal fissure. *Tech Coloproctol*. 2017;21(8):605–25.
70. Bielecki K, Kolodziejczak M. A prospective randomized trial of diltiazem and glyceryltrinitrate ointment in the treatment of chronic anal fissure. *Colorectal Dis*. 2003;5(3):256–7.
71. Kocher HM, Steward M, Leather AJM, Cullen PT. Randomized clinical trial assessing the side-effects of glyceryl trinitrate and diltiazem hydrochloride in the treatment of chronic anal fissure. *Br J Surg*. 2002;89(4):413–7.
72. Perrotti P, Bove A, Antropoli C, Molino D, Antropoli M, Balzano A i sur. Topical Nifedipine With Lidocaine Ointment vs. Active Control for Treatment of Chronic Anal Fissure. *Dis Colon Rectum*. 2002;45(11):1468–75.
73. Sanei B, Mahmoodieh M, Masoudpour H. Comparison of Topical Glyceryl Trinitrate with Diltiazem Ointment for the Treatment of Chronic Anal Fissure: a Randomized Clinical Trial. *Acta Chir Belg*. 2009;109(6):727–30.
74. Pardhan A, Azami R, Mazahir S, Murtaza G. Diltiazem vs. glyceryl tri-nitrate for symptomatic relief in anal fissure: a randomised clinical study. *J Pak Med Assoc*. 2014;64(5):510–3.
75. Sahebally SM, Ahmed K, Cerneveciute R, Iqbal A, Walsh SR, Joyce MR. Oral versus topical calcium channel blockers for chronic anal fissure—a systematic review and meta-analysis of randomized controlled trials. *Int J Surg*. 2017;44:87–93.
76. Serrera-Figallo MA, Ruiz-de-León-Hernández G, Torres-Lagares D, Castro-Araya A, Torres-Ferrerrosa O, Hernández-Pacheco E i sur. Use of Botulinum Toxin in Orofacial Clinical Practice. *Toxins (Basel)*. 2020;12(2):112.

77. *Yiannakopoulou E.* Botulinum toxin and anal fissure: Efficacy and safety systematic review. *Int J Colorectal Dis.* 2012;27(1):1–9.
78. *Amorim H, Santoalha J, Cadilha R, Festas MJ, Barbosa P, Gomes A.* Botulinum toxin improves pain in chronic anal fissure. *Porto Biomed J.* 2017;2(6):273–6.
79. *Bibi S, Zutshi M, Gurland B, Hull T.* Is Botox for anal pain an effective treatment option? *Postgrad Med.* 2016;128(1):41–5.
80. *Berkel AEM, Rosman C, Koop R, van Duijvendijk P, van der Palen J, Klaase JM.* Isosorbide dinitrate ointment vs botulinum toxin A (Dysport) as the primary treatment for chronic anal fissure: a randomized multicentre study. *Colorectal Dis.* 2014;16(10):O360–6.
81. *Lysy J, Israeli E, Levy S, Rozentzweig G, Strauss-Liviatan N, Goldin E.* Long-Term Results of “Chemical Sphincterotomy” for Chronic Anal Fissure: A Prospective Study. *Dis Colon Rectum.* 2006;49(6):858–64.
82. *Wald A, Bharucha AE, Cosman BC, Whitehead WE.* ACG Clinical Guideline: Management of Benign Anorectal Disorders. *Am J Gastroenterol.* 2014;109(8):1141–57.
83. *Arroyo A, Pérez F, Serrano P, Candela F, Lacueva J, Calpena R.* Surgical versus chemical (botulinum toxin) sphincterotomy for chronic anal fissure: Long-term results of a prospective randomized clinical and manometric study. *Am J Surg.* 2005;189(4):429–34.
84. *Emile SH, Elgendy H, Elfeki H, Magdy A, Abdelmawla AA, Abdelnaby M i sur.* Does the duration of symptoms of anal fissure impact its response to conservative treatment? A prospective cohort study. *Int J Surg.* 2017;44:64–70.
85. *Ebinger SM, Hardt J, Warschkow R, Schmied BM, Herold A, Post S i sur.* Operative and medical treatment of chronic anal fissures—a review and network meta-analysis of randomized controlled trials. *J Gastroenterol.* 2017;52(6):663–76.
86. *Garg P, Garg M, Menon GR.* Long-term continence disturbance after lateral internal sphincterotomy for chronic anal fissure: a systematic review and meta-analysis. *Colorectal Dis.* 2013;15(3):e104–17.
87. *Kortbeek JB, Langevin JM, Khoo REH, Heine JA.* Chronic fissure-in-ano. *Dis Colon Rectum.* 1992;35(9):835–7.
88. *Nelson RL.* Operative procedures for fissure in ano. U: Nelson RL, ur. *Cochrane Database of Systematic Reviews.* Chichester, UK: John Wiley & Sons, Ltd; 2005.
89. *Arroyo A, Pérez F, Serrano P, Candela F, Calpena R.* Open versus closed lateral sphincterotomy performed as an outpatient procedure under local anesthesia for chronic anal fissure: Prospective randomized study of clinical and manometric longterm results1. *J Am Coll Surg.* 2004;199(3):361–7.
90. *Menteş BB, Ege B, Leventoglu S, Oguz M, Karadag A.* Extent of Lateral Internal Sphincterotomy: Up to the Dentate Line or Up to the Fissure Apex? *Dis Colon Rectum.* 2005;48(2):365–70.
91. *Elsebae MMA.* A Study of Fecal Incontinence in Patients with Chronic Anal Fissure: Prospective, Randomized, Controlled Trial of the Extent of Internal Anal Sphincter Division During Lateral Sphincterotomy. *World J Surg.* 2007;31(10):2052–7.
92. *Ho KS, Ho YH.* Randomized clinical trial comparing oral nifedipine with lateral anal sphincterotomy and tailored sphincterotomy in the treatment of chronic anal fissure. *Br J Surg.* 2005;92(4):403–8.
93. *Schornagel IL, Witvliet M, Engel AF.* Five-year results of fissurectomy for chronic anal fissure : low recurrence rate and minimal effect on continence. *Colorectal Dis.* 2012;14(8):997–1000.
94. *Vershenya S, Klotz J, Joos A, Bussen D, Herold A.* Combined approach in the treatment of chronic anal fissures. *Updates Surg.* 2015;67(1):83–9.
95. *Zeitoun JD, Blanchard P, Fathallah N, Benfredj P, Lemarchand N, de Parades V.* Long-term Outcome of a Fissurectomy: A Prospective Single-Arm Study of 50 Operations out of 349 Initial Patients. *Ann Coloproctol.* 2018;34(2):83–7.
96. *Hancke E, Suchan K, Voelke K.* Anocutaneous advancement flap provides a quicker cure than fissurectomy in surgical treatment for chronic anal fissure – a retrospective, observational study. *Langenbecks Arch Surg.* 2021;406(8):2861–7.
97. *Patti R, Famà F, Barrera T, Migliore G, Di Vita G.* Fissurectomy and anal advancement flap for anterior chronic anal fissure without hypertonia of the internal anal sphincter in females. *Colorectal Dis.* 2010;12(11):1127–30.
98. *Nyam DCNK, Wilson RG, Stewart KJ, Farouk R, Bartolo DCC.* Island advancement flaps in the management of anal fissures. *Br J Surg.* 2005;82(3):326–8.
99. *Patel SD, Oxenham T, Praveen BV.* Medium-term results of anal advancement flap compared with lateral sphincterotomy for the treatment of anal fissure. *Int J Colorectal Dis.* 2011;26(9):1211–4.
100. *Cross KLR, Massey EJD, Fowler AL, Monson JRT.* The Management of Anal Fissure: ACPGIBI Position Statement. *Colorectal Dis.* 2008;10:1–7.
101. *D’Ugo S, Stasi E, Gaspari AL, Sileri P.* Hemorrhoids and anal fissures in inflammatory bowel disease. *Minerva Gastroenterol Dietol.* 2015;61(4):223–33.
102. *Wolkomir AF, Luchtefeld MA.* Surgery for symptomatic hemorrhoids and anal fissures in Crohn’s disease. *Dis Colon Rectum.* 1993;36(6):545–7.
103. *Sweeney JL, Ritchie JK, Nicholls RJ.* Anal fissure in Crohn’s disease. *Br J Surg.* 2005;75(1):56–7.
104. *Madoff RD, Fleshman JW.* AGA technical review on the diagnosis and care of patients with anal fissure. *Gastroenterology.* 2003;124(1):235–45.
105. *Bove A, Balzano A, Perrotti P, Antropoli C, Lombardi G, Pucciani F.* Different anal pressure profiles in patients with anal fissure. *Tech Coloproctol.* 2004;8(3):151–7.
106. *Corby H, Donnelly VS, O’Herlihy C, O’Connell PR.* Anal canal pressures are low in women with postpartum anal fissure. *Br J Surg.* 1997;84(1):86–8.
107. *Stelzner F, Staubesand J, Machleidt H.* [The corpus cavernosum recti--basis of internal hemorrhoids]. *Langenbecks Arch Klin Chir Ver Dtsch Z Chir.* 1962;299:302–12.
108. *Loder PB, Kamm MA, Nicholls RJ, Phillips RKS.* Haemorrhoids: Pathology, pathophysiology and aetiology. *Br J Surg.* 2005;81(7):946–54.
109. *Thomson WHF.* The nature of haemorrhoids. *Br J Surg.* 2005;62(7):542–52.
110. *Banov L, Knoepp LF, Erdman LH, Alia RT.* Management of hemorrhoidal disease. *J S C Med Assoc.* 1985;81(7):398–401.
111. *Siminoff LA, Rogers HL, Harris-Haywood S.* Missed Opportunities for the Diagnosis of Colorectal Cancer. *Biomed Res Int.* 2015;2015:1–9.
112. *Rex DK, Boland RC, Dominitz JA, Giardiello FM, Johnson DA, Kaltenbach T i sur.* Colorectal Cancer Screening: Recommendations for Physicians and Patients from the U.S. Multi-Society Task Force on Colorectal Cancer. *Am J Gastroenterol.* 2017;112(7):1016–30.

113. McGill C, III V, Devarreddy L. Ten-Year Trends in Fiber and Whole Grain Intakes and Food Sources for the United States Population: National Health and Nutrition Examination Survey 2001–2010. *Nutrients*. 2015;7(2):1119–30.
114. Alonso-Coello P, Mills E, Heels-Ansdell D, Lopez-Yarto M, Zhou Q, Johanson JF i sur. Fiber for the Treatment of Hemorrhoids Complications: A Systematic Review and Meta-Analysis. *Am J Gastroenterol*. 2006;101(1):181–8.
115. Corman ML. Haemorrhoids. U: Colon and rectal surgery. 5th Edition. Philadelphia: Lippincott Williams and Wilkins; 2004.
116. Alonso-Coello P, Zhou Q, Martinez-Zapata MJ, Mills E, Heels-Ansdell D, Johanson JF i sur. Meta-analysis of flavonoids for the treatment of haemorrhoids. *Br J Surg*. 2006; 93(8):909–20.
117. MacRae HM, McLeod RS. Comparison of hemorrhoidal treatments: a meta-analysis. *Can J Surg*. 1997;40(1):14–7.
118. Iyer VS, Shrier I, Gordon PH. Long-Term Outcome of Rubber Band Ligation for Symptomatic Primary and Recurrent Internal Hemorrhoids. *Dis Colon Rectum*. 2004;47(9): 1364–70.
119. Ahmad A, Kant R, Gupta A. Comparative Analysis of Doppler Guided Hemorrhoidal Artery Ligation (DG-HAL) & Infrared Coagulation (IRC) in Management of Hemorrhoids. *Indian J Surg*. 2013;75(4):274–7.
120. Moser KH, Mosch C, Walgenbach M, Bussen DG, Kirsch J, Joos AK i sur. Efficacy and safety of sclerotherapy with polydocal foam in comparison with fluid sclerosant in the treatment of first-grade haemorrhoidal disease: a randomised, controlled, single-blind, multicentre trial. *Int J Colorectal Dis*. 2013;28(10):1439–47.
121. Nakeeb AM El, Fikry AA, Omar WH, Fouda EM, Metwally TA El, Ghazy HE i sur. Rubber band ligation for 750 cases of symptomatic hemorrhoids out of 2200 cases. *World J Gastroenterol*. 2008;14(42):6525.
122. Wechter DG, Luna GK. An unusual complication of rubber band ligation of hemorrhoids. *Dis Colon Rectum*. 1987;30 (2):137–40.
123. Guy RJ, Seow-Choen F. Septic complications after treatment of haemorrhoids. *Br J Surg*. 2003;90(2):147–56.
124. Adami B, Eckardt VF, Suermann BR, Karbach U, Ewe K. Bacteremia after proctoscopy and hemorrhoidal injection sclerotherapy. *Dis Colon Rectum*. 1981;24(5):373–4.
125. Albuquerque A. Rubber band ligation of hemorrhoids: A guide for complications. *World J Gastrointest Surg*. 2016;8 (9):614.
126. McCloud JM, Jameson JS, Scott AND. Life-threatening sepsis following treatment for haemorrhoids: a systematic review. *Colorectal Dis*. 2006;8(9):748–55.
127. Chau NG, Bhatia S, Raman M. Pylephlebitis and Pyogenic Liver Abscesses: A Complication of Hemorrhoidal Banding. *Can J Gastroenterol*. 2007;21(9):601–3.
128. Tejirian T, Abbas MA. Bacterial Endocarditis Following Rubber Band Ligation in a Patient with a Ventricular Septal Defect: Report of a Case and Guideline Analysis. *Dis Colon Rectum*. 2006;49(12):1931–3.
129. Davis BR, Lee-Kong SA, Migaly J, Feingold DL, Steele SR. The American Society of Colon and Rectal Surgeons Clinical Practice Guidelines for the Management of Hemorrhoids. *Dis Colon Rectum*. 2018;61(3):284–92.
130. You SY, Kim SH, Chung CS, Lee DK. Open VS. Closed Hemorrhoidectomy. *Dis Colon Rectum*. 2005;48(1):108–13.
131. Bhatti MI, Sajid MS, Baig MK. Milligan–Morgan (Open) Versus Ferguson Haemorrhoidectomy (Closed): A Systematic Review and Meta-Analysis of Published Randomized, Controlled Trials. *World J Surg*. 2016;40(6):1509–19.
132. Gençosmanoğlu R, Şad O, Koç D, İnceoğlu R. Hemorrhoidectomy: Open or Closed Technique? *Dis Colon Rectum*. 2002;45(1):70–5.
133. Tol RR, Kleijnen J, Watson AJM, Jongen J, Altomare DF, Qvist N i sur. European Society of ColoProctology: guideline for haemorrhoidal disease. *Colorectal Dis*. 2020;22(6): 650–62.
134. Abramowitz L, Batallan A. Épidémiologie des lésions anales (fissure et thrombose hémorroïdaire externe) pendant la grossesse et le post-partum. *Gynecol Obstet Fertil*. 2003;31 (6):546–9.
135. Shirah BH, Shirah HA, Fallata AH, Alobidy SN, Hawsawi MM Al. Hemorrhoids during pregnancy: Sitz bath vs. ano-rectal cream: A comparative prospective study of two conservative treatment protocols. *Women Birth*. 2018;31 (4):e272–7.
136. Rao SSC, Qureshi WA, Yan Y, Johnson DA. Constipation, Hemorrhoids, and Anorectal Disorders in Pregnancy. *Am J Gastroenterol*. 2022;117(10S):16–25.
137. Saleeby RG, Rosen L, Stasik JJ, Riether RD, Sheets J, Khubchandani IT. Hemorrhoidectomy during pregnancy. *Dis Colon Rectum*. 1991;34(3):260–1.
138. Nelson RS, Thorson AG. Risk of bleeding following hemorrhoidal banding in patients on antithrombotic therapy. *Gastroenterol Clin Biol*. 2009;33(6–7):463–5.
139. Beeckman D, Verhaeghe S, Defloor T, Schoonhoven L, Vanderwee K. A 3-in-1 perineal care washcloth impregnated with dimethicone 3% versus water and pH neutral soap to prevent and treat incontinence-associated dermatitis: a randomized, controlled clinical trial. *J Wound Ostomy Continence Nurs*. 2011;38(6):627–34.

