

# Antitrombotska terapija u bolesnika podvrgnutih transkateterskoj implantaciji aortalnog zaliska

---

Lulić, Davorka; Košak, Luka; Bačić, Gordana; Miovski, Zoran; Jakljević, Tomislav; Tomulić, Vjekoslav

Source / Izvornik: **Medicina Fluminensis : Medicina Fluminensis, 2024, 60, 145 - 152**

Journal article, Published version

Rad u časopisu, Objavljena verzija rada (izdavačev PDF)

[https://doi.org/10.21860/medflum2024\\_316226](https://doi.org/10.21860/medflum2024_316226)

Permanent link / Trajna poveznica: <https://urn.nsk.hr/urn:nbn:hr:184:421514>

Rights / Prava: [Attribution 4.0 International](#)/[Imenovanje 4.0 međunarodna](#)

Download date / Datum preuzimanja: **2024-12-20**



Repository / Repozitorij:

[Repository of the University of Rijeka, Faculty of Medicine - FMRI Repository](#)



# Antitrombotska terapija u bolesnika podvrgnutih transkateterskoj implantaciji aortalnog zaliska

## Antithrombotic Therapy after the Transcatheter Aortic Valve Implantation

Davorka Lulić\*, Luka Košak, Gordana Bačić, Zoran Miovski, Tomislav Jakljević, Vjekoslav Tomulić

**Sažetak.** Aortalna stenozna (AS) najčešća je primarna valvularna bolest srca. Teška simptomatska aortalna stenozna indikacija je za liječenje kirurškim ili perkutanom putem. Transkateterska implantacija aortalnog zaliska (engl. *transcatheter aortic valve implantation*; TAVI) perkutana je metoda koja se unatrag 20 godina koristi kod velikog broja bolesnika, sukladno odluci konzilija (engl. *Heart Team*). Period tijekom i nakon zahvata od izrazite je važnosti kako bi se spriječio nastanak tromboembolijskih komplikacija. 7 % bolesnika nakon TAVI zahvata u prvih 12 mjeseci doživi ishemijski moždani udar. Postproceduralno, uzrok moždanog udara najčešće je posljedica novonastale fibrilacije atrijske ili tromboze bioproteze. Antitrombotska terapija je terapija izbora za prevenciju nastanka tromboembolijskog incidenta nakon TAVI zahvata. Istovremeno, potrebno je obratiti pažnju na moguće jatrogene komplikacije poput krvarenja u ranom poslijeoperacijskom periodu. Vrsta antitrombotske terapije nakon TAVI zahvata razlikuje se s obzirom na prisutnost kronične antikoagulantne terapije. U bolesnika bez indikacije za kroničnu antikoagulantnu terapiju acetilsalicilna kiselina je lijek izbora, dok u bolesnika s indikacijom za antikoagulantnu terapiju, oralni antikoagulansi pokazali su se sigurnima. Trombocitopenija je česta komplikacija nakon TAVI zahvata. U tih bolesnika ili u onih s prisutnom trombocitopenijom prije zahvata, vrsta i trajanje antitrombotske terapije ovisi o težini trombocitopenije te se prilagođava bolesniku u dogovoru multidisciplinarnog tima kardiologa i hematologa s obzirom na kombinirani ishemijski rizik i rizik od krvarenja.

**Ključne riječi:** antiagregacijski lijekovi; antikoagulansi; stenozna aortalnog zaliska; transkateterska implantacija aortalnog zaliska; trombocitopenija

**Abstract.** Aortic stenosis (AS) is the most common primary valvular heart disease. Severe symptomatic aortic stenosis should be treated surgically or percutaneously. Transcatheter aortic valve implantation (TAVI) is a percutaneous method that has become a choice of treatment in many patients in the past 20 years, according to the decision of the Heart Team. The period during and after the procedure is extremely important to prevent the onset of thromboembolic complications. 7% of patients experience an ischemic stroke in the first 12 months after the TAVI procedure. Postprocedurally, the stroke is most often caused by new atrial fibrillation onset or thrombosis of the bioprosthesis. Antithrombotic therapy is the therapy of choice for preventing thromboembolic events after the TAVI procedure. On the other hand, iatrogenic bleeding complications can occur in the early postoperative period. The type of antithrombotic therapy after the TAVI procedure differs depending on the presence of chronic anticoagulant therapy. In patients without an indication for chronic anticoagulant therapy, acetylsalicylic acid is the drug of choice, while in patients with an indication for anticoagulant therapy, oral anticoagulants should be prescribed. Thrombocytopenia is a common complication after TAVI. In these patients or in those with chronic thrombocytopenia, the type and duration of antithrombotic therapy

<sup>1</sup>Klinički bolnički centar Rijeka, Klinika za bolesti srca i krvnih žila, Rijeka, Hrvatska

**\*Dopisni autor:**

Davorka Lulić, dr. med.  
Klinički bolnički centar Rijeka, Klinika za  
bolesti srca i krvnih žila  
Tome Strižića 3, 51000 Rijeka, Hrvatska  
E-mail: davorkalulic@yahoo.com

<http://hrcak.srce.hr/medicina>

depend on the severity of thrombocytopenia. Those patients should be discussed with the multidisciplinary team of cardiologists and hematologists, taking into consideration ischemic and bleeding risks.

**Keywords:** Anticoagulants; Aortic Valve Stenosis; Platelet Aggregation Inhibitors; Thrombocytopenia; Transcatheter Aortic Valve Replacement

Broj TAVI zahvata u stalnom je porastu. Antitrombotska terapija jedan je od ključnih čimbenika za smanjenje neželjenih kardiovaskularnih događaja i što dugotrajniju funkcionalnost bioproteze. S obzirom na sve veći broj pacijenata s multiplim komorbiditetima, potrebno je pronaći adekvatan omjer između ishemijskog rizika i rizika od krvarenja.

### UVOD

Aortalna stenoza (AS) najčešća je primarna valvularna bolest srca, uz porast prevalencije s obzirom na starenje populacije te je najčešća indikacija za operacijsko liječenje strukturne bolesti srca<sup>1</sup>. Učestalost aortalne stenoze iznosi 4–5 % u osoba starijih od 65 godina<sup>1</sup>. Normalna površina aortalnog zaliska (engl. *aortic valve area*; AVA) iznosi 3–4 cm<sup>2</sup>, a tešku aortalnu stenozu karakterizira AVA ≤ 1 cm<sup>2</sup> (indeksirano prema površini tijela /AVAi/ ≤ 0,6 cm<sup>2</sup>/m<sup>2</sup>)<sup>2</sup>.

Etiopatogeneza stenoze aortalnog zaliska dijeli se u nekoliko faza, a uključuje disfunkciju endotela, odlaganje lipida, upalu, fibrozu i kalcifikaciju<sup>3</sup>. Sam proces potaknut je mehaničkim, tzv. *shear* stresom koji omogućuje infiltraciju lipoproteina (posebice LDL kolesterola i Lp(a)) i ekstravazaciju stanica imunološkog sustava u intersticij zaliska<sup>3</sup>. Oksidativni stres dovodi do oksidacije lipoproteina, posljedične apoptoze intersticijskih stanica zaliska i odlaganja kalcija<sup>3</sup>. Analizom kirurški eksplantiranih zaliska ustvrđena je i konkomitantna neovaskularizacija, mikrohemoragija i abnormalna produkcija ekstracelularnog matriksa, što dodatno pridonosi daljnjem sužavanju aortalnog zaliska<sup>4</sup>.

Mortalitet u neliječenih bolesnika sa simptomatskom teškom aortalnom stenozom iznosi 50 % u dvije godine<sup>5</sup>. Stoga se u takvih bolesnika preporučuje učiniti kiruršku zamjenu aortalnog zaliska

(engl. *surgical aortic valve replacement*; SAVR) ili transkatetersku zamjenu aortalnog zaliska (engl. *transcatheter aortic valve implantation*; TAVI), a odluku o načinu liječenja donosi tim za strukturne bolesti srca (engl. *Heart Team*)<sup>2</sup>. U svrhu prevencije ishemijskih ili embolijskih incidenata, bolesnici nakon operativnog zahvata moraju uzimati antitrombotsku (antitrombotičnu ili antikoagulantnu) terapiju, a vrsta i trajanje ovisi o vrsti zaliska i komorbiditetima.

### TROMBOEMBOLIJSKI DOGAĐAJI I KRVARENJA TIJEKOM I NAKON TAVI ZAHVATA

Otprilike 7 % bolesnika nakon TAVI zahvata u prvih 12 mjeseci doživi ishemijski moždani udar<sup>6</sup>. Najveća incidencija je unutar 48 sati, uz povišen rizik do tri mjeseca nakon zahvata<sup>7</sup>. Periproceduralni moždani udar posljedica je embolizacije komadića tkiva prilikom manipulacije kateterima i implantacije same bioproteze<sup>6</sup>. Incidencija raste sa svakim repozicioniranjem zaliska u svrhu postizanja optimalnog položaja ili postdilatacijom bioproteze nakon implantacije<sup>7</sup>. Analiza tkiva emboliziranog u sustave za cerebralnu protekciju (engl. *cerebral protection devices*; CEP) koje se postavlja u brahiocefalični trunkus i lijevu karotidnu arteriju, pokazala je da je riječ o trombima pomiješanim s fibrinom, kalcificiranim materijalom i tkivom nativnih zaliska<sup>7</sup>. Postproceduralno, uzrok moždanog udara najčešće je posljedica novonastale fibrilacije atrijske ili tromboze bioproteze, tj. riječ je o tromboembolijskim incidentima<sup>6</sup>. Novonastala fibrilacija atrijske javlja se u 10–15 % bolesnika nakon implantacije, s time da čak 30–50 % bolesnika već od ranije ima dijagnosticiranu fibrilaciju atrijske jer je riječ o starijoj populaciji<sup>6,7</sup>. Tromboza bioproteze najčešća je unutar tri mjeseca od zahvata, a posljedica je turbulentnog protoka krvi i aktivacije hemostatskih mehanizama koji se općenito javljaju kod implantacije medicinskih uređaja<sup>7</sup>. Rizik je povišen kod bolesnika s protrombotičkim stanjima (npr. maligne bolesti), kod nedovoljne ekspanzije ili malpozicije bioproteze, bioproteze manjeg dijametra, a također je zabilježena češća pojavnost kod balon-ekspandirajućih nego kod samoekspandirajućih bioproteza te nakon implantacije bioproteze u već operirani zalisk (engl. *valve-in-valve*; ViV)<sup>7</sup>.

	Rizik tromboze i /ili ishemije	Rizik krvarenja
Bolesnikove karakteristike	<ul style="list-style-type: none"> <li>• Dob</li> <li>• Spol</li> <li>• Raniji trombotski događaji</li> </ul>	<ul style="list-style-type: none"> <li>• Dob</li> <li>• Spol</li> <li>• Ranije krvarenje</li> </ul>
Komorbiditeti	<ul style="list-style-type: none"> <li>• Periferna arterijska bolest</li> <li>• Atrijska fibrilacija</li> <li>• Kardiovaskularni rizikofaktori</li> </ul>	<ul style="list-style-type: none"> <li>• Periferna arterijska bolest</li> <li>• Kronična bubrežna bolest</li> </ul>
Konkomitantna terapija	<ul style="list-style-type: none"> <li>• Suboptimalna antitrombotska terapija</li> </ul>	<ul style="list-style-type: none"> <li>• Antitrombotska terapija</li> </ul>
Proceduralni čimbenici	<ul style="list-style-type: none"> <li>• Brza ventrikulska stimulacija</li> <li>• Disrupcija i pomak plaka</li> <li>• Neprijemljivo uređaja za cerebralnu protekciju</li> <li>• Prethodni TAVI ili mala bioproteza</li> <li>• Opstrukcija koronarnih arterija</li> </ul>	<ul style="list-style-type: none"> <li>• Stečeni von Willebrandov sindrom</li> <li>• Stečena trombocitopenija</li> <li>• Komplikacije pristupnog mjesta</li> <li>• Ozljeda srčanih struktura</li> </ul>

**Slika 1.** Čimbenici rizika za nastanak tromboembolijskih komplikacija i krvarenja u bolesnika podvrgnutih transkateterskoj implantaciji aortalnog zaliska (prilagođeno prema: Capodanno D, et al.<sup>10</sup>)

Supklinička tromboza listića (engl. *subclinical leaflet thrombosis*; SLT) česta je komplikacija nakon TAVI zahvata. Na 4D-CT rekonstrukciji se SLT uz redukciju kretnji ili hipoatenuacijsko zadebljanje listića (engl. *hypoattenuated leaflet thickening*; HALT) može naći u do 40 % bolesnika<sup>6</sup>. U studijama u kojima je slikovnom obradom analizirana pojavnost embolijskih cerebralnih incidenata nakon TAVI zahvata, oni su ustanovljeni u dvije trećine (do tri četvrtine), no rijetko s kliničkim posljedicama<sup>6,7</sup>.

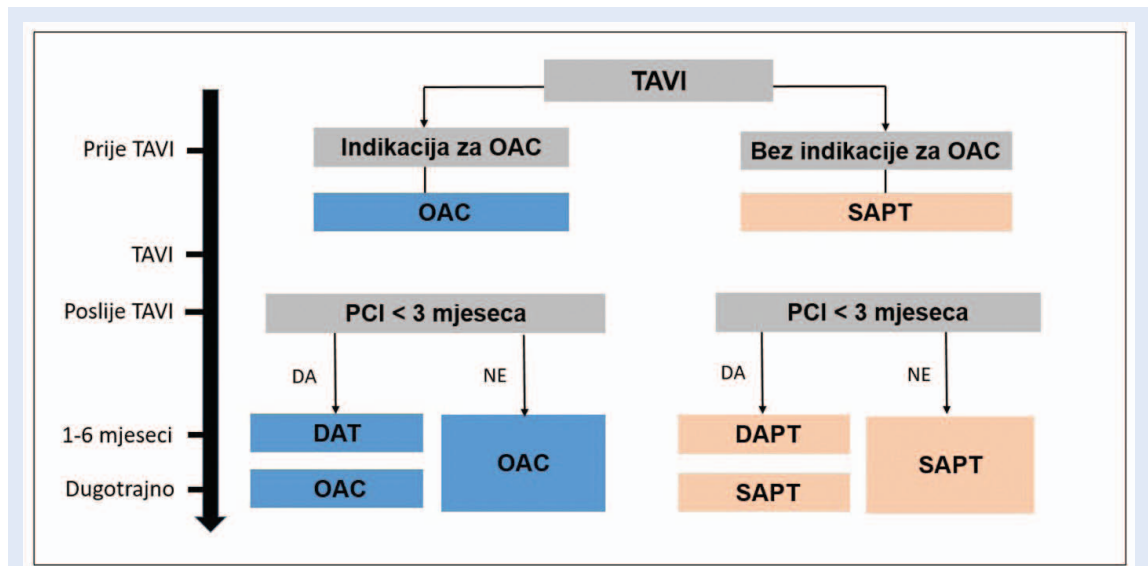
Krvarenja se u bolesnika podvrgnutim TAVI zahvatu najčešće javljaju unutar 30 dana od zahvata (u oko 11 % bolesnika)<sup>6,8</sup>. Mogu se klasificirati klasifikacijom VARC-3, prema stupnjevima, od VARC 1 do VARC 4<sup>9</sup>. U perioperacijskom i ranom poslijeoperacijskom periodu najčešće su posljedica komplikacija pristupnih mjesta, ozljeda velikih krvnih žila ili tamponade srca, dok se u kasnom poslijeoperacijskom periodu (nakon 30 dana) povezuju s predispozicijom bolesnika za krvarenje na koju dodatno utječe antitrombotska terapija<sup>6,7</sup>. Najčešće je riječ o gastrointestinalnim (40,8 %) i neurološkim (15,5 %) krvarenjima<sup>7</sup>. Krvarenje iz angio-

displazija povezano sa stečenim manjkom von Willebrandova faktora karakteristično je za tešku aortalnu stenozu (Heydeov sindrom), a povlači se nakon TAVI zahvata, no ne i nakon balon-dilatacije aortalnog zaliska<sup>7</sup> (Slika 1).

#### ANTITROMBOTSKA TERAPIJA NAKON TAVI ZAHVATA

Cilj antitrombotske terapije nakon uspješnog TAVI zahvata jest smanjiti rizik od ishemijskih i embolijskih incidenata, uz što manji rizik od krvarenja. Perkutane intervencije uz implantaciju stranih materijala, u ovom slučaju umjetnog aortalnog zaliska, povisuju rizik od ishemijskih incidenata. Posljedično, kako bi se spriječio njihov nastanak, indicirana je preventivna antitrombotska terapija, ovisno o komorbiditetima.

Antitrombotska terapija može se podijeliti na antitrombocitnu i antikoagulantnu. Antitrombocitna (antiagregacijska) terapija koja se koristi, uključuje acetilsalicilnu kiselinu (engl. *single antiplatelet therapy*; SAPT) i preporučuje ju se započeti prije TAVI zahvata, a ako je bolesnik prethodno ili tijekom TAVI zahvata podvrgnut



**Slika 2.** ESC/EAPCI preporuke za antitrombotsku terapiju nakon transkateterske implantacije aortalnog zaliska<sup>11</sup>

DAT – dvojna antitrombotska terapija (OAC plus aspirin ili klopidogrel); SAPT – monoterapija antiagregacijskim lijekom (aspirin ili klopidogrel); DAPT – dvojna antiagregacijska terapija (aspirin i klopidogrel); OAC – oralni antikoagulans (VKA ili DOAC); DOAC – direktni oralni antikoagulans; TAVI – transkateterska implantacija aortalnog zaliska; VKA – antagonist vitamina K

perkutanoj koronarnoj intervenciji (engl. *percutaneous coronary intervention*; PCI), tada je kandidat za dodatno uvođenje inhibitora P2Y12 receptora klopidogrela, prasugrela ili tikagrelora, tzv. dvojni antiagregacijsku terapiju (engl. *dual antiplatelet therapy*; DAPT)<sup>11</sup>. S druge strane, oralna antikoagulantna terapija (engl. *oral anticoagulants*; OAC) dijeli se na direktne oralne antikoagulanse (engl. *direct oral anticoagulants*; DOAC) i antagoniste vitamina K (engl. *vitamin K antagonists*; VKA)<sup>11</sup> (Slika 2).

Oralni antitrombocitni lijekovi djeluju na adheziju, aktivaciju i agregaciju trombocita s ciljem sprečavanja nastanka tromba. Acetilsalicilna kiselina inhibira ciklooksigenazu (engl. *cyclooxygenase*; COX), enzim koji postoji u dvije izoforme (COX-1 i COX-2), a katalizira prvi korak u sintezi prostanoida (konverzija arahidonske kiseline u prostaglandin H<sub>2</sub> (PGH<sub>2</sub>)<sup>12,13</sup>. PGH<sub>2</sub> se potom konvertira u nekoliko bioaktivnih prostanoida, uključujući tromboksan A<sub>2</sub> (TXA<sub>2</sub>) i prostaglandin I<sub>2</sub> (PGI<sub>2</sub>)<sup>12</sup>. TXA<sub>2</sub> inducira agregaciju trombocita i vazokonstrikciju, dok PGI<sub>2</sub> inhibira agregaciju trombocita i inducira vazodilataciju<sup>12</sup>. Kad se primjenjuje u nižim dozama (75–150 g jednom dnevno), acetilsalicilna kiselina inhibira COX-1 s antitrombocitnim učinkom, dok se kod primjene

viših doza inhibira i COX-2, s posljedičnim protuupalnim i analgetskim učinkom<sup>12</sup>. Acetilsalicilna kiselina ireverzibilno inaktivira trombocite (cijeli njihov životni vijek, 7–10 dana)<sup>12,13</sup>. Apсорbira se kroz sluznicu gastrointestinalnog sustava s vršnim koncentracijama u plazmi nakon 30 minuta (obična formulacija) do četiri sata (formulacija sa želučanootpornom ovojnicom)<sup>12</sup>. Iz tog razloga, ako je potreban brz učinak, tablete obložene želučanootpornom ovojnicom preporučuje se sažvakati. Receptori P2Y12 su kemoreceptori za adenosin difosfat (ADP), aktivator trombocita<sup>13</sup>. Klopidogrel i prasugrel su tienopiridini koji vezanjem na receptore P2Y12 na površini trombocita selektivno i ireverzibilno inhibiraju njihovu agregaciju<sup>13</sup>. Riječ je o prolijekovima koji se nakon metaboličke aktivacije putem sustava CYP450 u jetri konvertiraju u aktivne metabolite<sup>13</sup>. Usporedno s klopidogrelom, prasugrel ima brži te konzistentniji i potpuniji učinak na agregaciju trombocita<sup>12,13</sup>. Navedeno može biti posljedica jednog koraka konverzije u aktivni metabolit, dok je kod klopidogrela riječ o dva koraka. Također, genetski polimorfizam ne utječe na metabolizam prasugrela, usporedno s klopidogrelom<sup>12</sup>. Tikagrelor je netienopiridinski reverzibilni inhibitor receptora P2Y12. Metabolizira se putem jetre enzimima



CYP3A4 i CYP3A5. Kao i prasugrel, ima snažan učinak na agregaciju trombocita<sup>13</sup>.

Varfarin (VKA) inhibira stvaranje faktora zgrušavanja ovisnih o vitaminu K (II, VII, IX, X, protein C i protein S). Inhibira vitamin K-epoksid reduktazu čime smanjuje razinu oksidiranog vitamina K u jetri<sup>14</sup>. Manjkom oksidiranog vitamina K koji služi kao kofaktor za jetrenu  $\gamma$ -karboksilazu, funkcionalne razine faktora zgrušavanja ovisnih o vitaminu K značajno su snižene, što uzrokuje smanjeno stvaranje trombina. Zbog indirektnog mehanizma djelovanja, nastup i prestanak učinka varfarina odgođen je za nekoliko dana<sup>14</sup>. Doziranje ovisi o unosu vitamina K dijetom, interakciji lijekova i polimorfizmu gena koji utječu na metabolizam i farmakodinamiku<sup>14</sup>. Direktni oralni antikoagulansi direktno inhibiraju jedan enzim (dabigatran trombin, apiskaban, edoksaban i rivoraksaban faktor Xa), zbog čega imaju brz nastup. Zbog predvidljivog farmakodinamičkog učinka propisuju se u fiksnoj dozi. Budući da se barem djelomično izlučuju putem bubrega, doza se prilagođava bubrežnoj funkciji<sup>15</sup>.

Posljednjih nekoliko godina mnogo je istraživanja bilo usmjereno ka otkrivanju najbolje antitrombotske terapije koja će smanjiti incidenciju ishemijskih incidenata, a istovremeno neće značajno povisiti broj jatrogenih komplikacija krvarenja.

Promatrajući bolesnike bez indikacije za antikoagulanse, najnoviji sustavni pregledi i metaanalize pokazale su najbolje rezultate dugotrajnim korištenjem acetilsalicilne kiseline (SAPT) u dozi od 75 do 100 mg<sup>16-18</sup>. Četiri metaanalize zaključile su da je SAPT bolja terapijska opcija od DAPT-a i OAC-a, odnosno od OAC+SAPT<sup>17-20</sup>. Studija Lin i suradnika opisuje značajno veću učestalost krvarenja u DAPT kohorti u razdoblju od šest mjeseci do 12 mjeseci nakon zahvata<sup>19</sup>. Razlike u ishemijskim incidentima unutar šest mjeseci od zahvata nema, stoga je zaključeno da ne postoji indikacija za DAPT uz naknadnu promjenu u SAPT, već je SAPT najsigurniji za bolesnike tijekom cijelog poslijeoperacijskog perioda<sup>19</sup>.

S porastom dobi bolesnika, raste broj komorbiditeta koji posljedično povećavaju ishemijski rizik i rizik od krvarenja. Veliki broj TAVI bolesnika u kroničnoj terapiji ima neki od OAC-a, najčešće zbog trajne fibrilacije atrijske, kojim se smanjuje ri-

zik od ishemijskog incidenta. Istovremeno s boljom zaštitom od tromboembolije, sukladno farmakodinamici lijeka, raste rizik od krvarenja. TAVI bolesnici s atrijskom fibrilacijom pokazuju veću učestalost neželjenih kliničkih i cerebrovaskularnih incidenata (engl. *net adverse clinical and cerebrovascular events*; NACCE), stoga je od izrazite važnosti pronaći za njih najsigurniju terapiju<sup>21</sup>. Danas je dokazano da dodatna antitrombocitna terapija nakon TAVI zahvata kod bolesnika s već prisutnim OAC-om u terapiji nije indicira-

Kliničko iskustvo, kontinuirano unaprjeđenje postojećih tehnika i bioproteza korak su ka boljim periproceduralnim ishodima, uključujući i tromboembolijske događaje i krvarenja. U budućnosti su potrebne randomizirane studije za primjenu antitrombotskih lijekova sukladno pojedinačnom riziku profila pacijenata koji se podvrgavaju ovom zahvatu.

na<sup>22</sup>. U takvih bolesnika OAC je dovoljna terapija koja istovremeno učinkovito djeluje kao primarna prevencija od tromboembolijskog incidenta zbog novopostavljenog aortalnog zaliska i zbog već postojeće fibrilacije atrijske<sup>17,23</sup>. Dokazano je da OAC kohorta bolesnika ima značajno manje komplikacija krvarenja uz jednaku uspješnost u prevenciji ishemijskih incidenata te podjednak mortalitet u usporedbi s OAC+SAPT bolesnicima<sup>23</sup>. Direktni oralni antikoagulansi lijekovi su izbora u prevenciji ishemijskih incidenata nakon TAVI zahvata; smanjenjem učestalosti teških krvarenja i dugoročnog mortaliteta pokazali su se sigurnijima od VKA<sup>24</sup>.

Signalni putovi nastanka ishemijskih incidenata opisani su u nekoliko studija koje pomažu u pronalasku sigurnije terapije nakon TAVI zahvata. Harada i suradnici objavili su istraživanje u kojem su promatrali aktivnost trombocita i koagulacijskih sustava nakon TAVI zahvata<sup>25</sup>. Zaključili su da je u bolesnika koji nisu bili saturirani inhibitorima P2Y12 prije zahvata, smanjena aktivnost trombocita do tri dana nakon zahvata zbog smanjenog broja ADP receptora, do koje je došlo kao posljedice stresnog mehanizma koji potiče aktivnost enzima ADP-aze i ATP-aze (CD39 molekule), a istovremeno je kapacitet koagulacijskih sustava nakon TAVI

zahvata povišen<sup>25</sup>. Autori ističu potrebu za revizijom smjernica s obzirom na čestu periproceduralnu upotrebu ADP antagonista, smatrajući da bi terapija direktnim oralnim antikoagulantima nakon zahvata trebala biti primarna zbog povišene prokoagulantne aktivnosti<sup>25</sup>. Nadalje, studija Morikis i suradnika opisala je povišeno stvaranje trombina nakon zahvata, dok aktivnost trombocita nije bila promijenjena, osim smanjene sposobnosti agregacije potaknute ADP receptorima zbog preproceduralne terapije klopidoogrelom<sup>26</sup>.

Sukladno velikoj učestalosti nastanka SLT-a nakon TAVI zahvata i mogućnosti embolizacije nastalog tromba, prevencija je od velikog značaja. Nekoliko radova proučavalo je nastanak SLT-a nakon TAVI zahvata. Zaključeno je da pojava SLT-a nosi tri puta veći rizik od nastanka moždanog udara<sup>27</sup>, a oralni su antikoagulansi najučinkovitiji lijekovi u njezinoj prevenciji<sup>27-29</sup>.

### TROMBOCITOPENIJA

U 69–87 % bolesnika nakon TAVI zahvata prati se pad vrijednosti trombocita (u prosjeku za oko 40 %). Najnižih su vrijednosti 48 sati nakon zahvata, dok se u periodu od otprilike sedam dana nakon zahvata vraćaju na početnu razinu<sup>30</sup>.

Potencijalni su uzroci tromboinformatorno stanje kao posljedica samog zahvata uz sniženu sposobnost obnavljanja trombocita u starijih osoba, aktivacija trombocita na površini bioproteze, vaskularne komplikacije, krvarenja, višestruke transfuzije krvnih pripravaka te heparinom inducirana trombocitopenija<sup>30</sup>.

Novije studije naglašavaju problem relativne trombocitopenije u laboratorijskim nalazima nakon zahvata zbog hemokonzentracije ili hemodilucije<sup>31</sup>. Ističu da je incidencija trombocitopenije nakon TAVI zahvata u njihovoj studiji niža zbog hemokonzentracije krvi uslijed dehidriranosti, pri čemu je broj trombocita lažno povišen, a slučaj može biti i obrnut kod bolesnika kod kojih se iz hemodinamskih razloga mora primijeniti velika količina intravaskularnih otopina, zbog čega može doći do pseudotrombocitopenije<sup>31</sup>. Upravo se zato predlaže korištenje korigiranog broja trombocita (engl. *corrected platelet count*; CPC) kako bi rezultati u budućnosti bili statistički ispravniji<sup>31</sup>. Također, potrebno je naglasiti važnost proširene

laboratorijske obrade prije zahvata zbog moguće prisutnosti koagulopatija, poput von Willebrandova sindroma, kako bi se preventivnom terapijom mogao što ranije spriječiti nastanak značajnih krvarenja<sup>31</sup>.

Bolesnici s kroničnom trombocitopenijom predstavljaju poseban klinički izazov, a čine otprilike 40 % bolesnika koji se podvrgavaju TAVI zahvatu<sup>30</sup>. Trombocitopeniju klasificiramo kao blagu ( $100-150 \times 10^9/L$ ), umjerenu ( $50-100 \times 10^9/L$ ) i tešku ( $< 50 \times 10^9/L$ )<sup>32</sup>. Smjernica za primjenu SAPT-a kod bolesnika s kroničnom trombocitopenijom nakon TAVI zahvata nema, no u kontekstu ishemijske bolesti srca i akutnog koronarnog sindroma preporuka je Europskog kardiološkog društva propisivanje acetilsalicilne kiseline kod broja trombocita  $> 10 \times 10^9$ , dok se prema preporuci Europskog hematološkog društva kod bolesnika s brojem trombocita  $< 25 \times 10^9/L$  ne preporučuje SAPT, a kod bolesnika s brojem trombocita od 25 do  $50 \times 10^9/L$  preporučuje SAPT sukladno kardiovaskularnom riziku<sup>33, 34</sup>. Primjena OAC-a kod teške trombocitopenije u TAVI bolesnika nije opisana, no u kontekstu tromboembolije kod bolesnika s malignom bolesti primjena terapijske doze OAC-a kod vrijednosti trombocita  $\geq 50 \times 10^9/L$  smatra se primjerenom<sup>34</sup>. Kod vrijednosti trombocita od 25 do  $50 \times 10^9/L$  preporučuje se primjena parenteralne antikoagulantne terapije niskomolekularnog heparina u polovičnoj terapijskoj ili profilaktičkoj dozi uz individualizirani pristup, tj. procjenu tromboembolijskog rizika i rizika od krvarenja. Kod razine trombocita  $< 25 \times 10^9/L$  ne preporučuje se upotreba antikoagulanasa<sup>34</sup>. TAVI zahvati u bolesnika s teškom trombocitopenijom do sada su opisani kao prikazi slučajeva<sup>35-37</sup>, a odluku o antitrombotskoj terapiji potrebno je usuglasiti u dogovoru s hematologom.

### ZAKLJUČAK

Teška simptomatska aortalna stenoza indikacija je za operaciju zaliska kirurškom zamjenom ili transkateterskom implantacijom. Bolesnici nakon operativnog zahvata moraju uzimati antitrombotsku (antitrombocitnu ili antikoagulantnu) terapiju u svrhu prevencije tromboembolijskih incidenata. U bolesnika koji su podvrgnuti TAVI zahvatu, a

koji nemaju indikaciju za OAC, smjernice preporučuju acetilsalicilnu kiselinu (SAPT). Kod bolesnika s indikacijom za oralne antikoagulanse smjernice preporučuju uzimanje **direktnih oralnih antikoagulanasa**. Kod bolesnika s trombocitopenijom potrebno je individualizirati pristup, ovisno o vrijednostima trombocita te rizicima tromboembolije ili krvarenja.

**Izjava o sukobu interesa:** Autori izjavljuju kako ne postoji sukob interesa.

## LITERATURA

- Baumgartner H, Walther T. Aortic stenosis. *In*: Camm AJ, Lüscher TF, Maurer G, Serruys PW (eds). ESC CardioMed. 3<sup>rd</sup> Edition. Oxford, UK: Oxford University Press; 2018: 1641–1658.
- Vahanian A, Beyersdorf F, Praz F, Milojevic M, Baldus S, Bauersachs J et al. ESC/EACTS Scientific Document Group. 2021 ESC/EACTS Guidelines for the management of valvular heart disease. *Eur Heart J* 2022;43:561–632.
- Goody PR, Hosen MR, Christmann D, Niepmann ST, Zietzer A, Adam M et al. Aortic Valve Stenosis: From Basic Mechanisms to Novel Therapeutic Targets. *Arterioscler Thromb Vasc Biol* 2020;40:885–900.
- Moncla LM, Briend M, Bossé Y, Mathieu P. Calcific aortic valve disease: mechanisms, prevention and treatment. *Nat Rev Cardiol* 2023;20:546–559.
- Arora S, Misenheimer JA, Ramaraj R. Transcatheter Aortic Valve Replacement: Comprehensive Review and Present Status. *Tex Heart Inst J* 2017;44:29–38.
- Guedeny P, Mehran R, Collet JP, Claessen BE, Ten Berg J, Dangas GD. Antithrombotic Therapy After Transcatheter Aortic Valve Replacement. *Circ Cardiovasc Interv* 2019;12:007411.
- Vranckx P, Windecker S, Welsh RC, Valgimigli M, Mehran R, Dangas G. Thrombo-embolic prevention after transcatheter aortic valve implantation. *Eur Heart J* 2017;38:3341–3350.
- Généreux P, Cohen DJ, Williams MR, Mack M, Kodali SK, Svensson LG et al. Bleeding complications after surgical aortic valve replacement compared with transcatheter aortic valve replacement: insights from the PARTNER I Trial (Placement of Aortic Transcatheter Valve). *J Am Coll Cardiol* 2014;63:1100–9.
- Généreux P, Piazza N, Alu MC, Nazif T, Hahn R, Pibarot P et al. Valve Academic Research Consortium 3: Updated Endpoint Definitions for Aortic Valve Clinical Research. *J Am Coll Cardiol* 2021;77:2717–2746.
- Capodanno D, Collet JP, Dangas G, Montalescot G, Ten Berg JM, Windecker S et al. Antithrombotic Therapy After Transcatheter Aortic Valve Replacement. *JACC Cardiovasc Interv* 2021;14:1688–1703.
- Ten Berg J, Sibbing D, Rocca B, Van Belle E, Chevalier B, Collet JP et al. Management of antithrombotic therapy in patients undergoing transcatheter aortic valve implantation: a consensus document of the ESC Working Group on Thrombosis and the European Association of Percutaneous Cardiovascular Interventions (EAPCI), in collaboration with the ESC Council on Valvular Heart Disease. *Eur Heart J* 2021;42:2265–2269.
- Eikelboom JW, Hirsh J, Spencer FA, Baglin TP, Weitz JI. Antiplatelet drugs: Antithrombotic Therapy and Prevention of Thrombosis, 9th ed: American College of Chest Physicians Evidence-Based Clinical Practice Guidelines. *Chest* 2012;141:89–119.
- Koenig-Oberhuber V, Filipovic M. New antiplatelet drugs and new oral anticoagulants. *Br J Anaesth* 2016;117: 74–84.
- Yeh CH, Hogg K, Weitz JI. Overview of the new oral anticoagulants: opportunities and challenges. *Arterioscler Thromb Vasc Biol* 2015;35:1056–65.
- Mega JL, Simon T. Pharmacology of antithrombotic drugs: an assessment of oral antiplatelet and anticoagulant treatments. *Lancet* 2015;386:281–91.
- Brouwer J, Nijenhuis VJ, Delewi R, Hermanides RS, Holvoet W, Dubois CLF et al. Aspirin with or without Clopidogrel after Transcatheter Aortic-Valve Implantation. *N Engl J Med* 2020;383:1447–1457.
- Navarese EP, Grisafi L, Spinoni EG, Mennuni MG, Rognoni A, Ratajczak J et al. Safety and Efficacy of Different Antithrombotic Strategies after Transcatheter Aortic Valve Implantation: A Network Meta-Analysis. *Thromb Haemost* 2022;122:216–225.
- Tsoumas I, Oz A, Lampropoulos K. Optimal Anti-coagulation on TAVI Patients Based on Thrombotic and Bleeding Risk and the Challenge Beyond: A Systematic Review and Meta-Analysis. *Curr Probl Cardiol* 2023;48:101632.
- Lin X, Wang S, Wang L, Guan Y, Huang J. Aspirin Alone Versus Dual Antiplatelet Therapy after Transcatheter Aortic Valve Replacement: A Systematic Review and Meta-Analysis. *Cardiovasc Drugs Ther* 2022;36:271–278.
- Ke Y, Wang J, Wang W, Guo S, Dai M, Wu L et al. Antithrombotic strategies after transcatheter aortic valve implantation: A systematic review and network meta-analysis of randomized controlled trials. *Int J Cardiol* 2022;362:139–146.
- Zhou SC, Xu K, Wang B, Wang G, Liang ZY, Li Y et al. [One-year follow-up results of atrial fibrillation patients who undergoing transcatheter aortic valve implantation]. *Zhonghua Xin Xue Guan Bing Za Zhi* 2022;50:132–136.
- Nijenhuis VJ, Brouwer J, Delewi R, Hermanides RS, Holvoet W, Dubois CLF et al. Anticoagulation with or without Clopidogrel after Transcatheter Aortic-Valve Implantation. *N Engl J Med* 2020;382:1696–1707.
- Zhu Y, Meng S, Chen M, Jia R, Nan J, Li H et al. Comparing anticoagulation therapy alone versus anticoagulation plus single antiplatelet drug therapy after transcatheter aortic valve implantation in patients with an indication for anticoagulation: a systematic review and meta-analysis. *Cardiovasc Drugs Ther* 2021;35:995–1002.
- Didier R, Lhermusier T, Auffret V, Eltchaninoff H, Le Breton H, Cayla G et al. TAVR Patients Requiring Anticoagulation: Direct Oral Anticoagulant or Vitamin K Antagonist?. *JACC Cardiovasc Interv* 2021;14:1704–1713.
- Harada M, Sajima T, Onimaru T, Honjo T, Hioki H, Watanabe Y et al. Changes in platelet function and coagulation after transcatheter aortic valve implantation evaluated with thromboelastography. *Open Heart* 2022;9:002132.
- Mourikis P, Dannenberg L, Zako S, Helten C, M'Pembembe R, Richter H et al. Impact of Transcatheter Aortic Valve Implantation on Thrombin Generation and Platelet Function. *Thromb Haemost* 2021;121:1310–1316.



27. Woldendorp K, Doyle MP, Black D, Ng M, Keech A, Grieve SM et al. Subclinical valve thrombosis in transcatheter aortic valve implantation: A systematic review and meta-analysis. *J Thorac Cardiovasc Surg* 2021;162:1491–1499.
28. Barbosa Moreira MJ, Peixoto NADA, Udoma-Udofa OC, de Lucena Silva Araújo S, Enriquez SKT. Direct oral anticoagulant versus antiplatelet therapy following transcatheter aortic valve replacement in patients without prior or concurrent indication for anticoagulation: A meta-analysis of randomized studies. *Catheter Cardiovasc Interv* 2022;10:30532.
29. Bhogal S, Waksman R, Gordon P, Eshan A, Wilson SR, Levitt R et al. Subclinical leaflet thrombosis and anti-thrombotic therapy post-TAVI: An LRT substudy. *Int J Cardiol* 2023;371:305–311.
30. De Larochelière H, Puri R, Eikelboom JW, Rodés-Cabau J. Blood Disorders in Patients Undergoing Transcatheter Aortic Valve Replacement: A Review. *JACC Cardiovasc Interv* 2019;12:1–11.
31. Pollari F, Horna S, Rottmann M, Langhammer C, Bertsch T, Fischlein T. A New Definition of Thrombocytopenia Following Transcatheter Aortic Valve Implantation: Incidence, Outcome, and Predictors. *J Cardiovasc Dev Dis* 2022;9:388.
32. McCarthy CP, Steg G, Bhatt DL. The management of antiplatelet therapy in acute coronary syndrome patients with thrombocytopenia: a clinical conundrum. *Eur Heart J* 2017;38:3488–3492.
33. Gevaert SA, Halvorsen S, Sinnaeve PR, Sambola A, Gulati G, Lancellotti P et al. Evaluation and management of cancer patients presenting with acute cardiovascular disease: a Consensus Document of the Acute CardioVascular Care (ACVC) association and the ESC council of Cardio-Oncology-Part 1: acute coronary syndromes and acute pericardial diseases. *Eur Heart J Acute Cardiovasc Care* 2021;10:947–959.
34. Falanga A, Leader A, Ambaglio C, Bagoly Z, Castaman G, Elalamy I et al. EHA Guidelines on Management of Antithrombotic Treatments in Thrombocytopenic Patients With Cancer. *Hemasphere* 2022;6:750.
35. Erkan H, Korkmaz L, Kiriş G, Celik S. Transcatheter aortic valve implantation in a patient with myelofibrosis and severe thrombocytopenia. *J Heart Valve Dis* 2015;24:263–5.
36. Kawai Y, Toyoda Y, Kimura H, Horigome M, Tsuda Y, Take-mura T. Transcatheter aortic valve implantation in a patient with aplastic anemia. *J Cardiol Cases* 2017;16:213–215.
37. Fox H, Hemmann K, Doss M, Beiras-Fernandez A, Zeiher AM, Moritz A et al. Safety and feasibility of transcatheter aortic valve implantation in patients with severe persistent thrombocytopenia. *Blood Coagul Fibrinolysis* 2013;24:732–5.