

KRIŽOBOLJA I OZLJEDE MALIH ZGLOBOVA TE LIGAMENTARNO-MIŠIĆNOG APARATA LUMBALNE KRALJEŽNICE U SPORTAŠA

Jurdana, Hari; Mokrović, Hrvoje; Legović, Dalen; Šantić, Veljko; Gulan, Gordan; Boschi, Vladimir

Source / Izvornik: **Medicina Fluminensis : Medicina Fluminensis, 2007, 43., 234 - 240**

Journal article, Published version

Rad u časopisu, Objavljena verzija rada (izdavačev PDF)

Permanent link / Trajna poveznica: <https://urn.nsk.hr/urn:nbn:hr:184:820759>

Rights / Prava: [In copyright](#)/[Zaštićeno autorskim pravom.](#)

Download date / Datum preuzimanja: **2025-03-20**



Repository / Repozitorij:

[Repository of the University of Rijeka, Faculty of
Medicine - FMRI Repository](#)



KRIŽOBOLJA I OZLJEDE MALIH ZGLOBOVA TE LIGAMENTARNO-MIŠIĆNOG APARATA LUMBALNE KRALJEŽNICE U SPORTAŠA

LUMBAL PAIN ASSOCIATED WITH SPRAIN AND STRAIN INJURIES IN ATHLETES

*Hari Jurdana¹, Hrvoje Mokrović¹, Dalen Legović¹, Veljko Šantić¹, Gordan Gulan¹,
Vladimir Boschi²*

SAŽETAK

Bavljenje sportom izlaže kralježnicu, posebno njezin lumbalni dio, povećanom opterećenju, zbog čega su u sportaša česte ozljede ligamentarno-mišićnog aparata i zglobova kralježnice. Do njihova oštećenja najčešće dolazi zbog naglih i snažnih kretnji – istezanja i rotacije, kojima su izloženi u sportu. Glavni je simptom križobolja praćena spazmom paravertebralne muskulature. Liječenje je konzervativno te ako se pravodobno ne započne s odgovarajućom terapijom može prijeći u kronično stanje i trajno udaljiti pacijente od aktivnog bavljenja sportom.

Ključne riječi: ozljede kralježnice, uganuće i istegnuće, križobolja

UVOD

Smatra se da oko 80% opće populacije jednom u životu ima bolove u donjem dijelu leđa, a najizloženiji ozljedama toga dijela leđa su sportaši zbog stresa kojemu je taj dio izložen tijekom sportske aktivnosti. Najčešći uzrok bolova u donjem dijelu leđa u sportaša su ozljede lumbalnog dijela kralježnice, koje čine do 15% svih sportskih ozljeda.

¹ Klinika za ortopediju Lovran, Medicinski fakultet Sveučilišta u Rijeci

² Odjel za traumatologiju, Klinički bolnički centar Split

Prispjelo: 12. 4. 2007.

Prihvaćeno: 1. 9. 2007.

Adresa za dopisivanje: Mr. sc. Hari Jurdana, dr. med., Klinika za ortopediju Lovran, M. Tita 1, 51415 Lovran, tel.:+385 51 710 200, fax: 385 51 292 098, e-mail: hari.jurdana@ri.t-com.hr

ABSTRACT

Sports activities represent high risk for lumbal spine injuries. The most common injuries of the spine in athletes are musculoligamentous sprains and strains, which occur mainly at the lumbosacral region. Sprains are ligamentous injuries caused by sudden violent contraction, sudden torsion, severe direct blows, or a forceful straightening from a crouched position. Strains are defined as tears, either partial or complete, of the muscle-tendon unit. Muscle strains and tears most frequently result from violent muscular contraction during an excessively forceful muscular stretch. The main symptoms are low back pain and muscle spasms. Treatment is conservative.

Key words: spine injuries, sprains and strains, low back pain

U sportove s povećanim rizikom od zadobivanja ozljeda u lumbalnom segmentu kralježnice spadaju gimnastika, hrvanje, skijanje, tenis, golf, nogomet, atletika i jahanje. U tim je sportovima kralježnica, posebno njezin donji dio, izložena povećanom opterećenju, što povećava mogućnost ozljede te često dovodi do uganuća ligamenata (eng. *sprains*) i istegnuća muskulature (eng. *strains*) te ozljeda malih zglobova (*facet syndrome*).^{1,2}

FUNKCIONALNA ANATOMIJA

Kralježnica čini osovinu našeg tijela, i ima nekoliko važnih funkcija kao što su:

- potpora, tj. ima presudnu ulogu u održavanju uspravnog stava tijela u odnosu na djelovanje gravitacijske sile te prima, ublažava i raspoređuje nagla tlačna i vlačna opterećenja uzrokovana stalnom kinetikom tijela
- mobilnost trupa
- zaštita leđne moždine i pripadajućih živaca koji su smješteni u kralježničkom kanalu.

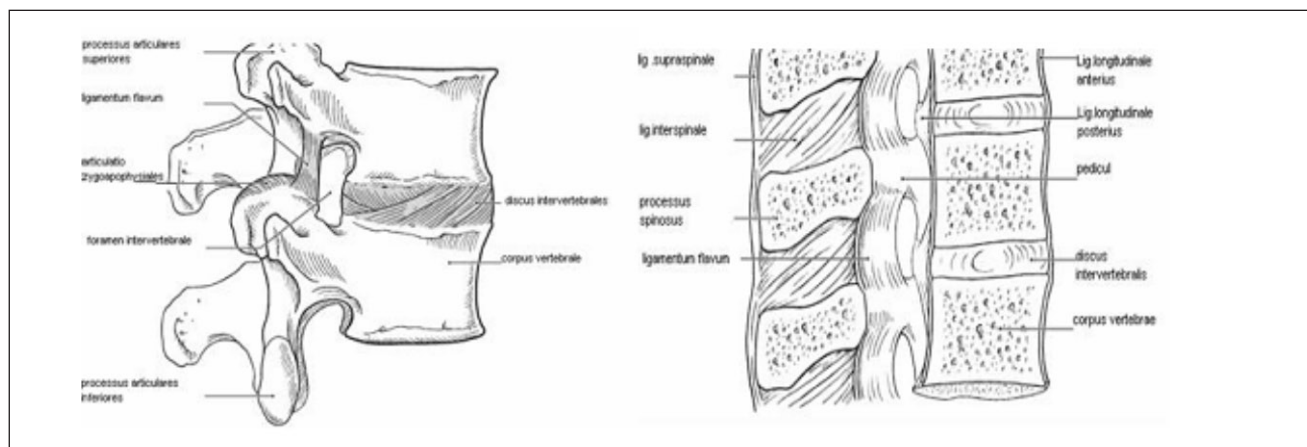
Dio kralježnice koji je izložen najvećem opterećenju prijelaz je iz lumbalnog u sakralni dio te se tu događaju i najčešće degenerativne promjene. Lumbalni dio kralježnice tvori pet kralježaka koji su ujedno i najkrupniji jer nose najveći teret. U tom je dijelu kralježnica fiziološki savijena u sagitalnoj ravnini prema naprijed, tj. prisutna je lumbalna lordoza s najizbočenijim dijelom (promontorijum) na prijelazu u sakralni dio, koji je nastao kao posljedica uspravnog stava čovjeka i najvećeg opterećenja tog dijela kralježnice.

Funkcionalnu jedinicu kralježnice, pa tako i lumbalnog dijela, tvore dva susjedna kralješka s pripadajućim intervertebralnim zglobovima i njihovim čahurama između kojih se nalazi intervertebralni disk, a koji su međusobno povezana ligamentima u dinamičku cjelinu, vertebralni dinamički segment. Tijela susjednih kralježaka međusobno su povezana intervertebralnim diskovima te prednjim i stražnjim uzdužnim ligamentom. *Lig. longitudinale anterius* povezuje prednje površine kralježaka i ima funkciju ograničavanja prekomjerna istezanja kralježnice prema natrag. *Lig. longitudinale posterius* povezuje stražnje površine tijela kralježaka, a funkcija mu je ograničavanje prekomjerna istezanja kralježnice prema naprijed. Zglobni nastavci, tj. dva gornja i

dva donja zglobna nastavka (*processus articulares superiores et inferiores*) dvaju susjednih kralježaka, povezani su malim zglobovima, *art. zygoapophysiales*, koji zajedno s intervertebralnim diskovima omogućuju gibljivost kralježnice te sudjeluju u prijenosu opterećenja. Povezanost kralježaka dodatno pojačavaju ligamenti između lukova te trnastih i poprečnih nastavaka kralježaka. Lukove kralježaka povezuju žuti ligamenti, *ligg. flava*, koji pojačavaju zglobne čahure malih zglobova te svojom elastičnošću sudjeluju u uspravljanju kralježnice nakon antefleksije. Trnasti nastavci međusobno su povezani međutrnatim i nadtrnatim ligamentom, *lig. interspinale* i *lig. supraspinale*, koji sprječavaju prekomjerno razmicanje trnastih nastavaka pri antefleksiji kralježnice. Poprečni nastavci povezani su međupoprečnim ligamentima, *ligg. intertransversaria*. Za stabilnost kralježnice važna je i paravertebralna muskulatura koju čine duboki mišići leđa (*m. erector spine*, *m. spinalis toracis*, *mm. transversospinalis* i *m. multifidus*, *mm. intertransversarii*, *mm. interspinales*) koji su fascijom odvojeni od mišića stražnje trbušne stijenke, *m. quadratus lumborum*. Mišići leđa svojim tonusom sudjeluju u održavanju uspravnog stava, a međusobno usklađene mišićne kontrakcije osiguravaju stabilnost i položaj kralježnice pri različitim pokretima i stavovima tijela.^{3,4}

ETIOLOGIJA

Uganuće ligamenata i istezanje paravertebralne muskulature te ozljeda malih zglobova lumbosakralnog dijela kralježnice najčešći su uzrok bola u donjem dijelu leđa u sportaša.



Slika 1. Funkcionalna jedinica lumbalne kralježnice

Figure 1 Functional unit of lumbosacral vertebral column

Ostali uzroci križobolje tj. lumbalnoga bolnog sindroma u sportaša jesu:

- diskus hernija
- spondiloliza i spondilolisteza
- stres fraktura sakruma
- akutne traumatske frakture lumbalnih kralježaka.

Bolovi u leđima mogu se javiti i pri bolestima koje nisu povezane s kralježnicom, kao što su bolesti bubrega i ginekološke bolesti te psihoze.

Na mogućnost ozljede utječu sljedeći čimbenici: dob, osteomuskularna građa, deformiteti i degenerativne promjene kralježnice, fizička pripremljenost sportaša, vrsta sporta te prijašnje ozljede.^{5,6}

Prema vrsti opterećenja, sportovi koji povećavaju rizik od nastanka ozljede dijele se s obzirom na:

- vertikalno opterećenje kralježnice: *gimnastika, trčanje, jahanje*
- fleksijsko/ekstenzijsko opterećenje: *nogomet, hokej, gimnastika, hrvanje*
- rotacijsko opterećenje: *tenis, golf.*



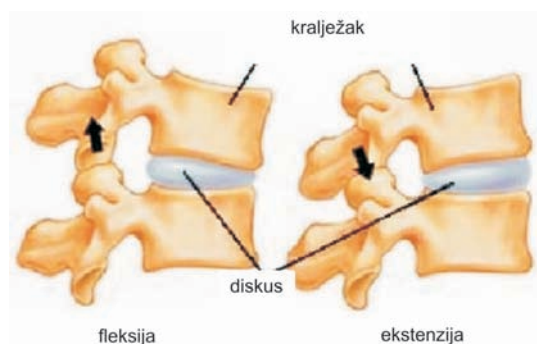
Slika 2. Sportovi sa najčešćim ozljedama lumbalne kralježnice

Figure 2 Sports with most common lumbal spine injuries

MEHANIZAM OZLJEDE

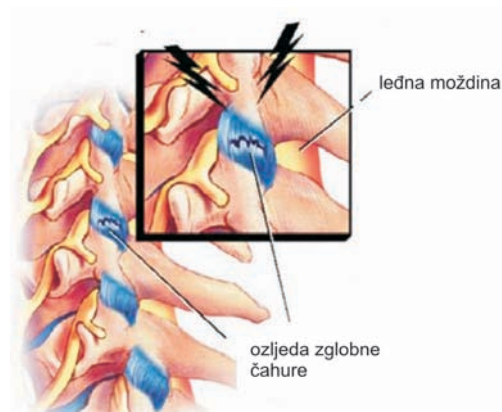
Lumbalni segment kralježnice djeluje kao središnja točka kroz koju prolazi centar gravitacije koji se u uspravnom stavu nalazi 5 cm od S2 kralješka te je samim time izložen najvećem opterećenju u bavljenju sportom, a time i najčešća lokalizacija ozljeda kralježnice u sportaša.

Do ozljede *ligamentornog aparata i paravertebralne muskulature* te malih zglobova tog dijela kralježnice dolazi zbog naglih jakih kretnji koje dovode do istezanja ili rotacije mišićno-ligamentarnog aparata i zglobne čahure malih zglobova, te kao posljedica snažnih kontrakcija paravertebralne muskulature zbog održavanja određenog položaja tijela tijekom sportske aktivnosti. Zbog sila vlakana koje djeluju na ligamente i muskulaturu, a koje premašuju snagu leđnih mišića i spinalnih ligamena, dolazi do mikrotraume, tj. oštećenja poje-



Slika 3a. Kretnje malih zglobova

Figure 3a Movements of zygoapophyseales joints



Slika 3b. Ozljede malih zglobova kralježnice

Figure 3b Injuries of zygoapophyseales joints

dinih vlakana što izaziva upalnu reakciju i otok ozlijeđenog tkiva te oslobađanje medijatora upale koji podražavaju živčane završetke i izazivaju bol. U težim slučajevima može doći i do potpune ruptur ligamenata i mišića.^{7,8,9}

Ozljede malih zglobova lumbalne kralježnice (*facet syndrome*) događaju se pri nagloj rotaciji ekstenzirane kralježnice (golf, tenis). Mali zglobovi su u ekstenziranom položaju najmanje pomični te pružaju najveći otpor rotaciji pa u slučaju nagle rotacijske kretnje dolazi do istezanja njihove čahure, što u težim slučajevima može rezultirati njihovom subluksacijom ili rupturom zglobne čahure.¹⁰

Katkad može doći i do uklještenja dijela zglobne čahure između zglobnih tijela (*meniskoid*).

Meniskoid je nastavak sinovijalne ovojnice koji prominira u zglobni prostor i na taj način potpomaže glatkom i nesmetanom pokretanju dviju zglobnih površina. Meniskoid ima mekanu bazu i tvrdi brid koji se može lako stisnuti. Zbog djelovanja nagle sile može biti utisnut u hrskavicu i tijekom pokreta zarobljen u zglobu. Tada govorimo o *funkcionalnom bloku zgloba*. To stanje najčešće nastaje pri jednostranim forsiranim pokretima ili nagloj kratkotrajnoj egzogeni traume.

Od ligamenata, najskloniji su ozljedama stražnji longitudinalni i supraspinalni ligamenti.

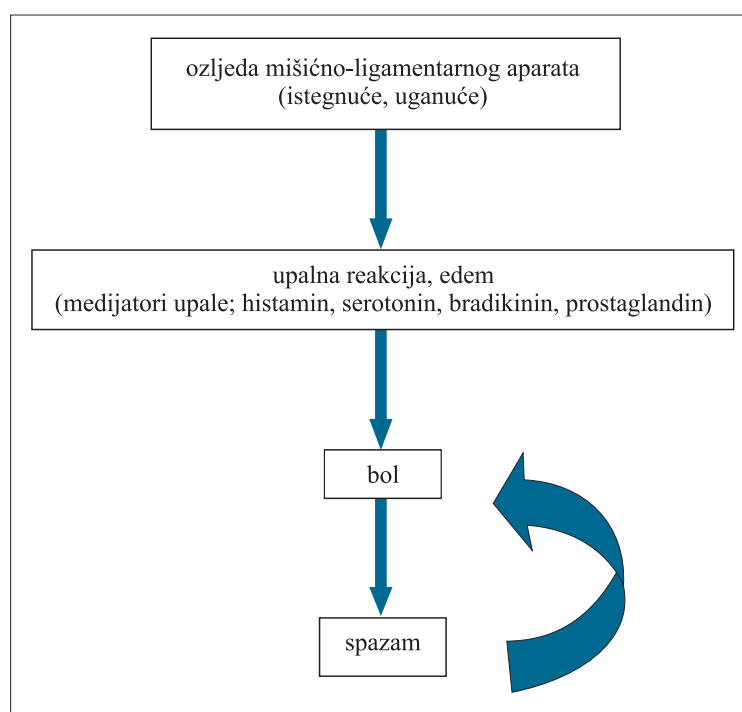
Kao reakcija na bol javlja se spazam leđne muskulature koji predstavlja obrambeni mehanizam kojim tijelo ukoči ozlijeđeni dio i tako sprječava daljnje pomicanje i pogoršanje ozljede. Spazam dovodi do ishemije zahvaćenih struktura, a ako potraje više sati, do oštećenja strukture, što ima za posljedicu disfunkciju zgloba određenog segmenta. U slučaju teže ozljede i ruptura koje zahvaćaju više mišićnih i ligamentornih vlakana, ostaju ožiljci koji zajedno s oštećenjem mišićnih i ligamentarnih proprioceptora slabe ligamentarno-mišićni aparat, a time i stabilnost kralježnice te je čine podložnom novim ozljedama

KLINIČKA SLIKA

Glavni je simptom bol u donjem dijelu leđa, koja je najjača prvih 24 do 48 sati od ozljede, a praćena je ukočenošću zbog mišićnog spazma leđne muskulature u lumbalnom dijelu. Pokušaj izvođenja kretnji pojačava bol te se pacijenti otežano ustaju iz sjedećeg i ležećeg položaja. Pri ozljedi ligamenata i paravertebralne muskulature najbolniji je obično pokušaj fleksije, dok je pri ozljedi malih zglobova (*facet sindrom*) bol najjači pri ekstenziji i pokušaju rotacije lumbalnog dijela kralježnice. Pacijenti s ozljedama malih zglobova često navode da je bol

Tablica 1. Mehanizam nastanka boli kod sportskih ozljeda lumbalne kralježnice

Table 1 *Mechanism of lumbal pain in sports injuries*



mukao i tup te najizraženiji u jutarnjim satima nakon ustajanja zbog dugotrajna ležanja i hiperekstenzije kralježnice, a popušta pri hodanju i fleksiji kralježnice. Katkad se kod facet sindroma bolovi iz lumbalne regije šire u kukove i natkoljenu (što je znak iritacije živca), dok je bol pri ozljedi ligamentarno-mišićnog aparata uvijek lokalizirana u lumbalnoj regiji. Simptomi obično traju oko tri tjedna. U 10% slučajeva smetnje prelaze u kronične.^{11,12}

DIJAGNOSTIKA

Pri pregledu pacijenta s križoboljom služimo se:

– *Anamnezom* putem koje saznajemo vrijeme i način ozljede te osnovne simptome koji nas mogu upućivati na uzrok smetnji.

– *Inspekcijom* promatramo držanje pacijenta koji obično zauzima antalgican položaj te obraćamo pažnju na zakrivljenost kralježnice koja je u lumbalnom dijelu normalno zakrivljena u smislu lordoze za 40–60 stupnjeva. U promatranju zakrivljenosti kralježnice služimo se testom pretklona kojim provjeravamo je li prisutna skolioza, te testom postraničnog pretklona koji nam pokazuje je li reducirana fiziološka lordoza ili je prisutna kifozna.

U pacijenata s bolnim donjim dijelom leđa obično dolazi do spazma paravertebralne muskulature te posljedičnoga gubitka lumbalne lordoze uz izrazito napet PVM.

– *Palpacijom i testom istezanja* pri čemu se palpacija izvodi u mirovanju i u pokretu.

U mirovanju se palpiraju sve strukture (koža, potkožje, fascija, mišići, ligamenti te hvatišta ligamenata). Pri palpaciji u pokretu pažnja je usmjerena na koštane strukture (poprečni i spinozni nastavci) i njihovo međusobno pomicanje te moguću pojavu boli odnosno javlja li se bol na kraju pokreta (znak ligamentarne – periartikularne lezije) ili tijekom pokreta (znak intraartikularne lezije). Test istezanja služi za razlučivanje ligamentarnih od tetivnih lezija. Izometrični test bolan je samo pri ozljedi tetiva. Palpiraju se i Valeixove točke za *n. ischiadicus* da bi se isključila moguća lumboishialgija.

– *Određivanjem stupnja gibljivosti* lumbalne kralježnice koja je u pacijenata s križoboljom znatno smanjena. Pri određivanju opsega kretnji služimo se Schoberovim testom i testom laterofleksije te mjerimo stupanj rotacije kralježnice. Schoberov test izvodi se tako da se na kralježnici označe točke 10 cm iznad i 5 cm ispod lumbo-

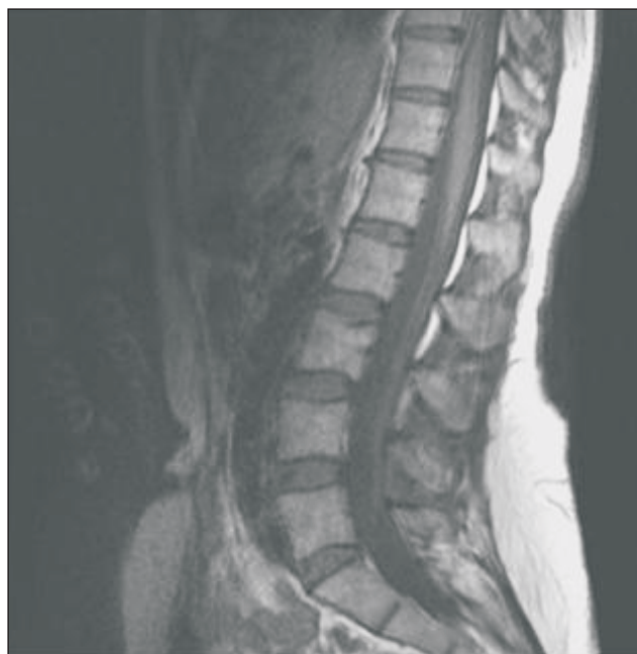sakralnog spoja te se zatim pri inklinaciji (fleksiji) i reklinaciji (ekstenziji) mjeri razmak među njima. Time se dobiva inklinacijski i reklinacijski indeks čiji zbroj daje indeks sagitalne gibljivosti koji uobičajeno iznosi 6 cm. Testom laterofleksije promatra se stupanj postraničnog savijanja kralježnice koji uobičajeno iznosi 20–30 stupnjeva. Rotacija u lumbalnom dijelu kralježnice moguća je za 30–40 stupnjeva.

– *Neurološkim pregledom* kojim želimo isključiti moguće oštećenje leđne moždine i spinalnih živaca. Ispituje se jesu li Lasegov znak (*n. ischiadicus*) i test istezanja *n. femoralisa* (kompresija L2-3-4) pozitivni. Određuje se gruba snaga mišića natkoljenice i potkoljenice, ispituju se refleksi te jesu li prisutni osjetni ispadi. Pri ozljedi mišićno-ligamentornog aparata i malih zglobova nema neuroloških ispada.

– *RTG snimkama* pri čemu se koriste nativne snimke u AP i LL smjeru te kosa snimka L-S segmenta kralježnice. Iako nemaju veću dijagnostičku vrijednost pri akutnoj ozljedi mekih tkiva, diferencijalno dijagnostički služe nam za otklanjanje drugih uzroka križobolje.

– *CT* je najznačajniji u prikazu koštane formacije malih zglobova kralježnice.

– *MRI* snimke dobro prikazuju meke strukture te se u slučaju njihove ozljede može vidjeti pri istezanju ligamenata i mišića edem, pri rupturi mišićnih vlakana mjesta rupture i hematoma te subluksacija malih zglobova.¹³



Slika 4. MRI lumbalne kralježnice

Figure 4 MRI of lumbal spine

LIJEČENJE

Liječenje nastojimo provesti uzročno, odnosno ustanoviti koja je struktura najviše zahvaćena kako bismo metode liječenja usredotočili na nju. Liječenje je konzervativno.

U akutnom stadiju, u prva tri tjedna nastojimo smanjiti bol i mišićni spazam.

U početnoj fazi:

– *mirovanjem* nastojimo izbjeći izvođenje bolnih kretanja te dovesti do popuštanja spazma pri čemu se ne preporučuje ležanje duže od 3 dana;

– *krioterapija* unutar prvih 24 sati od ozljede;

– *medikamentozna terapija* u kojoj se koriste *analgetici* (NSAID) per os ili i. m., a koji djeluju tako da koče sintezu prostaglandina odgovornog za senzibilizaciju nociceptora i snižavanje praga boli. Daju se samostalno ili u kombinaciji s kortikosteroidima koji imaju protuupalno i antiedematozno djelovanje. *Miorelaksansi* per os ili i. m. protiv spazma leđne muskulature. Katkad možemo koristiti i *sedative* koji također imaju relaksirajući učinak na paravertebralnu muskulaturu;

– *lokalno injiciranje anestetika* (lidokain) kojim se blokiraju živčani ogranci odgovorni za inervaciju ozlijeđenog područja. Pri ozljedi malih zglobova injicira se lokalni anestetik za blokadu medijalnog ogranka dorzalne grane spinalnih živaca koji inerviraju čahuru malih zglobova. Potrebno je anestezirati i medijalnu granu susjednog nivoa, npr. L3-L4 za L4-L5 jer mali zglobovi dio vlakana dobivaju i

od susjedne medijalne grane. Igla se pri davanju bloka usmjeri između poprečnog i gornjega zglobnog nastavka kralješka.

Pri ozljedi mišića i ligamenata koristi se blokada najbolnije točke, tzv. *trigger points*, tj. injicira se lokalni anestetik u područje najjačeg bola.

– *manipulativne tehnike* – pri funkcionalnom bloku malih zglobova. Procedure izvodi educirani liječnik nakon što se smanjio mišićni spazam i bol. Često su funkcionalni blokovi povezani s jakim bolom i mišićnim spazmom. U takvim situacijama započet ćemo s postizometričkom relaksacijom ili kojim drugim oblikom fizikalne terapije do postizanja analgezije i relaksacije u okolici samog bloka.

U kasnijoj fazi:

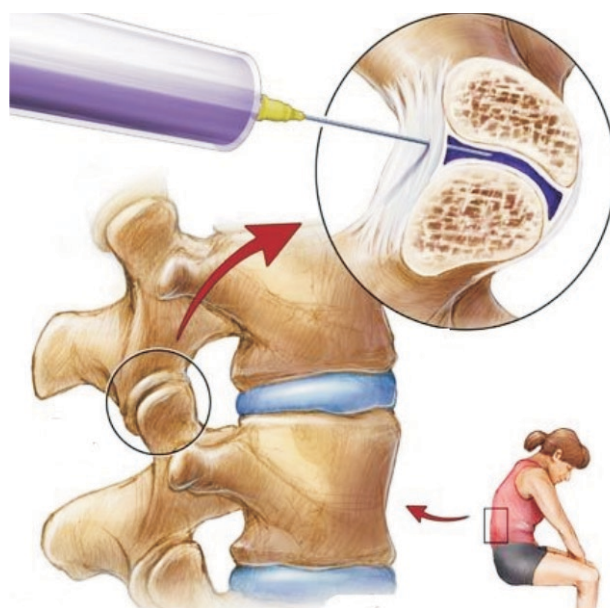
– *fizikalna terapija* (elektroterapija, terapija svjetlom, zvukom, toplinom);

– *masaža* koja služi kao priprema za aktivnije i efikasnije postupke jer je samostalan učinak kratkotrajan;

– *medicinska gimnastika* pri kojoj pacijent vlastitim mišićima uspostavlja zglobnu pokretljivost uz jačanje mekih struktura. Stretchingom i posturalnim vježbama korigiramo krive stereotipne pokrete koji su vrlo česti i odgovorni za nastanak ponovljenih oštećenja;

– *korekcijom posture i ortopedskim pomagalicama* sprječavamo ponavljanje tegoba i oštećenja.

Isto tako nastojimo korigirati sve utjecaje u sportu koji dovode do oštećenja struktura lumbalne kralježnice u sportaša.



Slika 5. Blokada malih zglobova

Figure 5 Injections of local anesthetic in facet joints

LITERATURA

1. Trainor TJ, Wiesel SW. Epidemiology of back pain in the athlete. *Clin Sports Med* 2002;21:93-103.
2. Neville VJ, Molloy J, Brooks JHM, Speedy DB and Atkinson G. Epidemiology of injuries and illnesses in America's Cup yacht racing *Br J Sports Med* 2006; 40(4):304-12.
3. Keros P, Pećina M. Funkcijska anatomija lokomotornog sustava. Zagreb: Naklada Lijevak 2006;76-115.
4. Christopher MB. Low back Pain in Athletes *The Journal of Bone and Joint Surgery* 2004;86:382-96.
5. Greene HS, Cholewicki J, Galloway MT, Nguyen CV, Radebold A. A history of low back injury is a risk factor for recurrent back injuries in varsity athletes. *Am J Sports Med* 2001;29:795-800.
6. Green JP, Grenier SG, McGill SM. Low-back stiffness is altered with warm-up and bench rest: implications for athletes. *Med Sci Sports Exerc* 2002;34:1076-81.
7. Abitbol JJ, Dawson EG, Haid RW, Spinasanta S. Lumbar Back Sprains and Strains. California Spine Group, San Diego, CA, USA.
8. Radebold A. Lumbosacral Spine Sprain/Strain Injuries Department of Orthopaedics and Rehabilitation, New Jersey Medical School 2005.
9. Kibler WB, Chandler TJ. Range of motion in junior tennis players participating in an injury risk modification program. *J Sci Med Sport* 2003;6:51-62.
10. Gerard AM, Lumbosacral Facet Syndrome Department of Physical Medicine and Rehabilitation, New Jersey Medical School 2006.
11. Delvaux K, Lysens R. Lumbosacral pain in an athlete. *Am J Phys Med Rehabil* 2001.
12. Nadler SF, Malanga GA, DePrince M, Stitik TP, Feinberg JH. The relationship between lower extremity injury, low back pain, and hip muscle strength in male and female collegiate athletes. *Clin J Sports Med* 2000;10:89-97.
13. Teh J, Imam A and Watts C. Imaging of back pain Radiology Department, Nuffield Orthopaedic Centre, Windmill Road, Headington, Oxford OX3 7LD, UK 2005;17(3):171-207.