

Maligni mezoteliom pleure na riječkom području

Matanić, Dubravka; Beg-Zec Kopani, Zlata; Pavlović Ružić, Ira; Pavlović, Ivan; Flego, Veljko; Mataković-Mileusnić, Nataša; Bulat-Kardum, Ljiljana; Manestar, Koraljka

Source / Izvornik: **Medicina, 2005, 42(41), 224 - 228**

Journal article, Published version

Rad u časopisu, Objavljena verzija rada (izdavačev PDF)

Permanent link / Trajna poveznica: <https://urn.nsk.hr/urn:nbn:hr:184:571281>

Rights / Prava: [Attribution 4.0 International](#)/[Imenovanje 4.0 međunarodna](#)

Download date / Datum preuzimanja: **2024-12-25**



Repository / Repozitorij:

[Repository of the University of Rijeka, Faculty of Medicine - FMRI Repository](#)



MALIGNI MEZOTELIOM PLEURE NA RIJEČKOM PODRUČJU

MALIGNANT PLEURAL MESOTHELIOMA IN RIJEKA REGION

*Davorka Matanić¹, Zlata Beg-Zec Kopani¹, Ira Pavlović-Ružić², Ivan Pavlović³, Veljko Flego¹,
Nataša Mataković-Mileusnić¹, Ljiljana Bulat-Kardum¹, Koraljka Manestar*

SAŽETAK

Maligni mezoteliom pleure agresivni je tumor pleure. Posljednjih je godina u značajnom porastu. U riječkoj regiji u razdoblju od 1989. do 2001. liječili smo 61 bolesnika s MMP-om, od čega 58 muškaraca i 3 žene. Mogući uzrok bolesti bila je izloženost azbestu i to uglavnom u brodograđevnoj industriji. Prosječna dob bolesnika iznosila je 57 godina, a prosječno preživljavanje 17 mjeseci. Bolju prognozu i tijek bolesti imali su bolesnici u kojih je kombinirano kirurško liječenje s kemoterapijom i radioterapijom.

KLJUČNE RIJEČI: maligni mezoteliom pleure, epidemiologija, liječenje

ABSTRACT

Malignant pleural mesothelioma is an aggressive malignancy of pleura. In recent years there has been an enormous increase in the incidence of mesotheliomas. In Rijeka region, in the period from 1989 to 2001, we treated 61 patients with MMP, 58 men and 3 women. The leading cause of the disease was the exposure to asbestos, mainly in shipyards. The average patient was 58 years old, and the usual survival was 18 months. The best result and the course of illness was observed in patients whose therapy included the combination of surgical treatment, chemotherapy and radiotherapy.

KEY WORDS: malignant pleural mesothelioma, epidemiology, treatment

UVOD

Maligni mezoteliom pleure (MMP) sve je učestaliji maligni tumor i u svijetu i u Hrvatskoj.¹

U SAD-u se dijagnosticira 2000 do 3000 novih slučajeva u godini, s povećanjem više od 50% posljednjih 10 godina.²

U većini europskih zemalja vidljiv je porast incidencije obolijevanja od MMP-a. U Velikoj Britaniji dijagnosticira se godišnje oko 1300 novih slučajeva, a očekuje se i daljnji porast incidencije.³

Veća učestalost MMP-a povezuje se s izloženosti azbestu, iako se zadnjih godina istražuju i drugi uzroci.⁴

Prisutnost SV40 genu sličnih sekvencija u mezotelijalnim tumorskim stanicama sugerira i moguću virusnu etiologiju bolesti.^{5,6}

MMP invazivni je tumor, infiltrira pleuralni prostor što rezultira pleuralnim izljevom i mehaničkom kompresijom okolnih organa.

Većina bolesnika kao glavnu tegobu navodi dispneu kao posljedicu opsežnog pleuralnog izljeva. Bol u prsištu u početku je tupa, poslije, kako bolest napreduje, zbog zahvaćenosti torakalne stijenke i interkostalnih živaca postaje jaka i lokalizirana. Rjeđi simptomi su vrućica, noćno znojenje, kašalj, opća slabost i gubitak težine. Trombocitoza je razmjerno česta i povezana je s lošijom prognozom bolesti.⁷

U postavljanju dijagnoze, stupnjevanju proširenosti bolesti i odluci o daljnjem liječenju neophodna je pregledna i postranična rtg-snimka toraksa, CT toraksa i gornjeg abdomena. Pregledna snimka prsnih organa

¹Ustanova: ¹Interna klinika-Pulmološki odjel KBC Rijeka, ²Zavod za radioterapiju i onkologiju KBC Rijeka, ³Klinički zavod za radiologiju KBC Rijeka

Prispjelo: 18. 4. 2005.

Prihvaćeno: 13. 5. 2005.

Adresa za dopisivanje: KBC Rijeka, Klinika za internu medicinu, Pulmološki odjel, Tome Stožića 3, 51000 Rijeka

obično pokazuje pleuralni izljev s peluralnim zadebljanjima ili bez njih. CT u postavljanju dijagnoze mezotelioma ima ključnu ulogu jer omogućuje prikaz i manjih izljeva uz solidne mase, kao i ciljanu biopsiju tih lezija.⁸

Radiološki kriteriji neoperabilnosti uključuju zahvaćenost mediastinalnih struktura, transdijafragmalno širenje i metastaze. Sagitalni presjeci zahvaćenog prsišta s pomoću MR-a omogućuju bolju procjenu zahvaćenosti mediastinuma i dijafragme.⁹

Dvodimenzionalna ehokardiografija korisna je u otkrivanju infiltracije perikarda i perikardijalnog izljeva.¹⁰

Dijagnozu MMP-a vrlo se rijetko može postaviti na temelju citološkog nalaza malignih stanica u izljevu.¹¹ Za postavljanje definitivne dijagnoze obično je potrebno učiniti biopsiju pleure.¹² Najraniji patološki nalazi maleni su čvorići na parijetalnoj pleuri. Tumor se širi na visceralnu pleuru, spaja se i zauzima pleuralni prostor. Kako se tumorska masa povećava, pritišće okolni plućni parenhim, a u daljnjem tijeku bolesti invadira mediastinum i perikard.¹³

Prema histološkoj klasifikaciji razlikujemo epitelni (50%), sarkomski (35%) i miješani tip (25%). Histološka klasifikacija ima i prognostički značaj. Epitelni tip ima bolju prognozu.

Terapija ovisi o proširenosti bolesti. Najbolje rezultate daje kombinacija citoreduktivnoga kirurškog liječenja nakon koje slijede kemoterapija i radioterapija.¹⁴

BOLESNICI I METODE

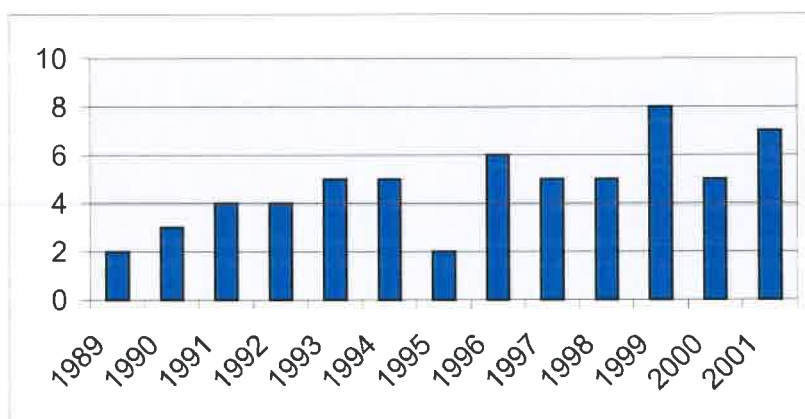
Korištena je medicinska dokumentacija Pulmološkog odjela Interne klinike i Zavoda za radioterapiju i onkologiju KBC Rijeka i Kliničkog zavoda za radiologiju KBC Rijeka.

Podaci su obrađeni računalnim programom Statistica for Windows 2000.

REZULTATI

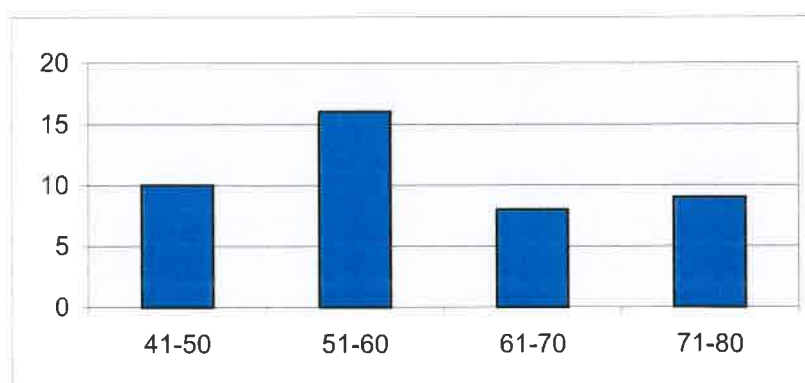
U razdoblju 1989.–2001. na Pulmološkom odjelu Interne klinike KBC-a Rijeka liječili smo 61 bolesnika s MMP-om (slika 1.) i to 58 muškaraca i 3 žene.

Prosječna dob oboljelih iznosila je 57 godina (slika 2.).



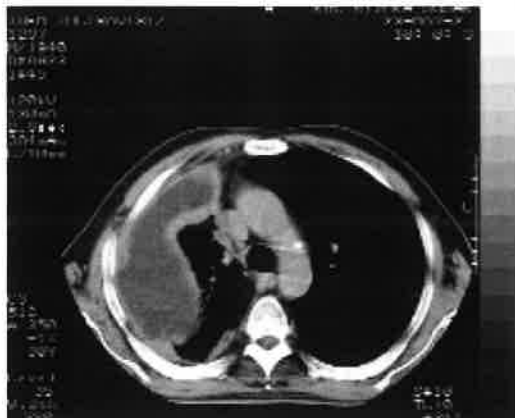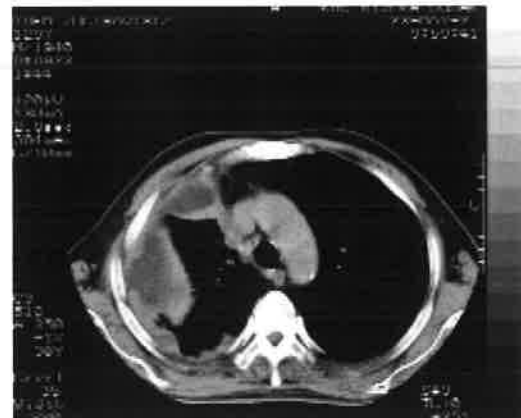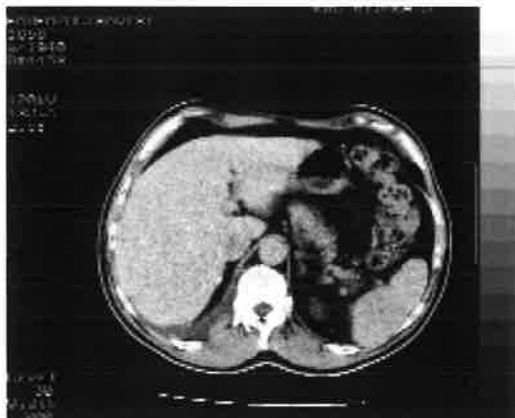
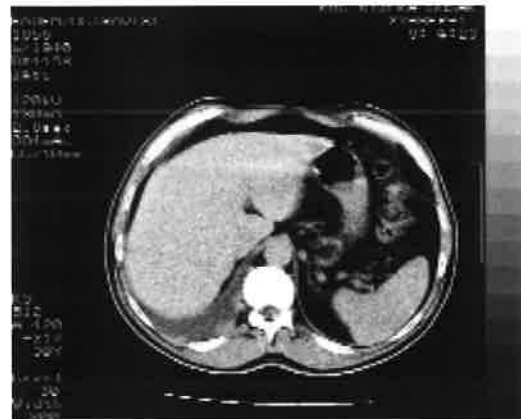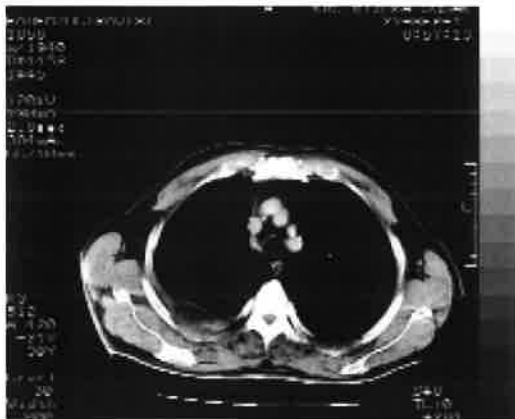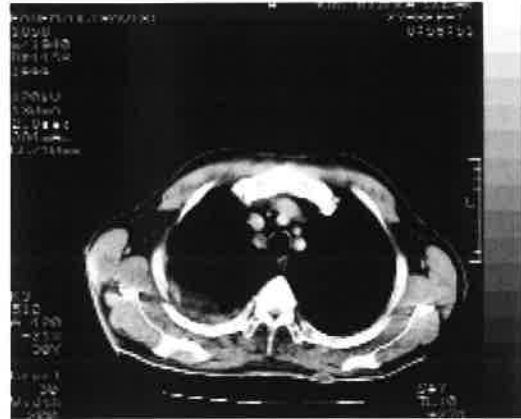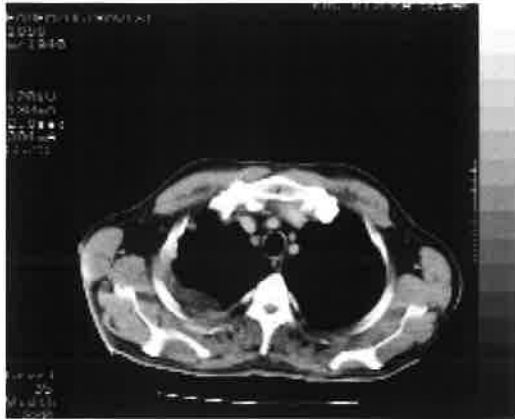Slika 1. Učestalost MMP-a u bolesnika liječenih na Pulmologiji KBC-a Rijeka tijekom 1989.–2001.

Figure 1. The incidence of MPM in patients treated at the Pulmology Department of the Rijeka Clinical Hospital from 1989 to 2001.



Slika 2. Prikaz bolesnika po dobnim skupinama

Figure 2. Patients according to age groups



Slike 3–9. Politopna nepravilna lamelarna i čvoričasta zadebljanja pleure duž desnoga plućnog krila, koja pokazuju dobru postkontrastnu opacifikaciju sa znacima volumne redukcije desnog prsišta i uz istostrani pleuralni izljev. Na kontrolnim snimkama prati se progresija bolesti.
Figures 3 – 9 Multilocular irregular lamellar and nodular thickening of pleura in the right lung with good contrast enhanced opacities. Signs of volume reduction of dependent part of thorax with pleural effusion of the same hemithorax.

Izloženost azbestu u radnoj anamnezi našli smo u 33 bolesnika, i to većinom onih koji rade u brodograđevnoj industriji.

Vodeći klinički simptomi bili su dispnea, bol u prsištu, kašalj, povišena temperatura i gubitak tjelesne težine.

U većine bolesnika ispitivanjem funkcije pluća našli smo restriktivne smetnje ventilacije od srednjeg do velikog stupnja.

Najčešći radiološki nalaz bili su pleuralni izljev i zadebljanja pleure.

CT-nalaz u bolesnika s MMP-om prikazan je na slikama 3.–9.

Primijenjeno liječenje i preživljavanje prikazano je na tablici 1.

Tablica 1. Primijenjeno liječenje i preživljavanje
Table 1. Applied treatment and survival

Liječenje	Broj bolesnika	Preživljavanje (mjesec)
radioterapija	8	10
kemoterapija	16	12
kemoterapija + radioterapija	15	18
operacija + kemoterapija + radioterapija	9	31
operacija + radioterapija	5	18
neliječeni	8	8

RASPRAVA

Incidencija MMP-a u zadnjem desetljeću u značajnom je porastu. U razdoblju 1989.–2001. liječili smo 61 bolesnika. Vodeći mogući uzrok u patogenezi ove maligne bolesti je azbest s kojim je bilo u dodiru 53% naših bolesnika, od kojih je većina radila u brodograđevnoj industriji. Primijetili smo i dugu latenciju od izloženosti azbestu do javljanja prvih simptoma. U naših bolesnika bolest se najčešće dijagnosticira u 6. desetljeću kao i u literaturnim podacima.¹⁵ MMP je rijedak u žena, mi smo bolest ustanovili u 3 bolesnice (>0,5%). U literaturi smo našli pojavu MMP-a u žena u 8% slučajeva.¹⁶ Kao moguć uzrok navedena je indirektna izloženost azbestu. Jedna od naših bolesnica bila je umirovljenica koja je niz godina radila kao službenica u brodograđilištu.

Najčešći klinički simptomi u naših bolesnika bili su dispnea, kašalj i bol u prsištu.

Prosječno preživljavanje bolesnika s MMP-om je 6–18 mjeseci,¹ a u naših bolesnika iznosilo je 17 mjeseci.

Citološka dijagnoza MMP-a je teška i nedovoljna. Otkako imamo mogućnost VATS-biopsije, dijagnozu uglavnom postavljamo na temelju patohistološkog nalaza. Koristi nam i za pleurodezu talkom, nakon čega se smanjuje potreba za pleuralnim punkcijama i evakuacijama izljeva.

Prognoza bolesti ovisi o patohistološkom tipu, raširenosti bolesti i trajanju simptoma prije početka liječenja.

Najbolju prognozu imaju bolesnici u kojih je provedena kombinirana terapija u koju je uključeno kirurško liječenje, radioterapija i kemoterapija.^{17,18} Taj način liječenja primijenjen je u 9 naših bolesnika u kojih je i preživljavanje najduže – 31 mjesec. Kombiniranje kemoterapije i radioterapije u naših bolesnika također se pokazalo uspješnim budući da je u tih bolesnika preživljavanje iznosilo prosječno 18 mjeseci, dok je u bolesnika u kojih je primijenjena samo kemoterapija iznosilo 12 mjeseci, a u neliječenih bolesnika prosječno preživljavanje iznosilo je svega 8 mjeseci. Smrt obično nastupa kao posljedica tumorske kompresije srca i pluća.

ZAKLJUČAK

Incidencija malignog mezotelioma pleure u riječkoj regiji u značajnom je porastu. U postavljanju dijagnoze koristimo biopsiju pleure, pri čemu dobivamo uzorak za patohistološki nalaz. U terapiji bolesti najbolje rezultate daje kombiniranje kirurškog i onkološkog liječenja.

LITERATURA

1. Alilović M, Peroš-Golubičić T, Bekić A, Tekavec-Trkanjec J, Ivičević A.
2. Epidemiology of malignant pleural mesothelioma in Croatia in the period from 1989 to 1998. Coll Antropol. 2002; 26(2): 551-556.
3. Price B. Analysis of current trends in United States mesothelioma incidence. Am J Epidemiol 1997; 145:211-218
3. British Thoracic Society Standards of Care Committee. Statement of malignant mesothelioma in the United Kingdom. Thorax 2001; 56: 250-65
4. Antman KH. Natural history and epidemiology of malignant mesothelioma. Chest 1993; 103: 373-76S
5. Rizzo P, Carbone M, Fisher SG, Matker C, Swinnen LJ, Powers A i sur. Simian Virus 40 is present in most United States human mesothelioma, but it is rarely present in non-Hodgkin's lymphoma. Chest 1999; 116: 470-73S.
6. Carbone M, Kratzke RA, Testa JR. The pathogenesis of mesothelioma. Sem Oncol 2002; 29: 2-17

7. Edwards JG, Abrams KR, Leverment JN, Spyt TJ, Waler DA, O Brine KJ. Prognostic factors for malignant mesothelioma in 142 patients: validation of CALGB and EORTC prognostic scoring systems. *Thorax* 2000; 55: 731-735
8. Metintas M, Ozdemir N, Isikoy S, Kaya T, Ekici M, Ergnel S i sur. CT guided pleural needle biopsy in the diagnosis of malignant mesothelioma. *J Comp Assist Tomogr* 1995; 19:370-37
9. Patz EF Jr, Shaffer K, Piwnica Worms DR, Jochelson M, Sarin M, Sugarbaker DJ i sur. Malignant pleural mesothelioma imaging in predicting resectability. *Am J Roentgenol* 1992; 159:961-966
10. Sugarbaker D, Norberto JJ, Bueno R. Current therapy for mesothelioma. *Cancer Control* 1997; 4(4):326-34
11. Renshaw AA, Dean BR, Antman KH, Sugarbaker DJ, Cibas ES. The role of cytological evaluation of pleural fluid in the diagnosis of malignant mesotheliomas. *Chest* 1997; 111:106-9
12. Corson JM. Pathology of mesothelioma. *Thorac Surg Clin* 2004; 14(4):447-60
13. Corson JM. Pathology of diffuse malignant mesothelioma. *Semin Thorac Cardiovasc Surg* 1997; 9(4): 347-55
14. Pistolesi M, Rusthoven J. Malignant pleural mesothelioma: update, current management, and newer therapeutic strategies. *Chest* 2004; 126:1318-29
15. Ryan CW, Herndon J, Vogelzang NJ. A review of chemotherapy trials for malignant mesothelioma. *Chest* 1998; 113:66-73S
16. Roggli VL, Oury TD, Moffatt EJ. Malignant mesothelioma in women. *Anal Pathol* 1997; 2:147-63
17. Serman DH, Kaiser LR, Albelda SM. Advances in the treatment of malignant pleural mesothelioma. *Chest* 1999; 116:504-20
18. van Ruth S, Baas P, Zoetmulder F. Surgical treatment of malignant pleural mesothelioma: a review. *Chest* 2003; 123:551-61