

Maligni ekrini spiradenom vrata: prikaz slučaja

Rogić, Mate; Juretić, Mirna; Cerović, Robert; Belušić-Gobić, Margita

Source / Izvornik: **Medicina Fluminensis : Medicina Fluminensis, 2014, 50, 244 - 248**

Journal article, Published version

Rad u časopisu, Objavljena verzija rada (izdavačev PDF)

Permanent link / Trajna poveznica: <https://um.nsk.hr/um:nbn:hr:184:117166>

Rights / Prava: [In copyright](#)/[Zaštićeno autorskim pravom.](#)

Download date / Datum preuzimanja: **2025-01-18**



Repository / Repozitorij:

[Repository of the University of Rijeka, Faculty of Medicine - FMRI Repository](#)



Maligni ekrini spiradenom vrata: prikaz slučaja

Malignant eccrine spiradenoma of the neck: a case report

Mate Rogić*, Mirna Juretić, Robert Cerović, Margita Belušić Gobić

Klinika za maksilofacijalnu i oralnu kirurgiju,
KBC Rijeka, Rijeka

Primljeno: 18. 12. 2013.
Prihvaćeno: 18. 3. 2014.

Sažetak. Cilj: Cilj je ovog rada prikazati slučaj vrlo rijetkog malignog tumora glave i vrata – malignog ekrinog spiradenoma, opisati kliničke i patohistološke karakteristike tumora, važnost rane dijagnoze s obzirom na konačni ishod te metode liječenja. **Prikaz slučaja:** U radu je opisan slučaj 46-godišnje pacijentice kojoj je dijagnosticiran hemangiom lijeve strane vrata te se 25 godina kontrolirala. Nekoliko mjeseci prije javljanja na Kliniku tvorba se naglo počela mijenjati. Na temelju ultrazvuka vrata, citopunkcije, magnetske rezonancije vrata i biopsije postavljena je sumnja na metastazu nepoznatog primarnog tumora. PET/CT-om nije otkriveno sjelo primarnog tumora te je tek kirurškim zahvatom i patohistološkom verifikacijom operacijskog preparata utvrđena definitivna dijagnoza malignog ekrinog spiradenoma s metastazom u jednom regionalnom limfnom čvoru vrata. Pacijentica je poslijeoperacijski tretirana radiokemoterapijom. Šest mjeseci nakon liječenja utvrđene su multiple metastaze pluća, pleure, medijastinuma i jetre, pa je 3 mjeseca kasnije nastupio smrtni ishod. **Rasprava i zaključak:** U većini slučajeva ovaj rijedak tumor nastaje malignom transformacijom benignog ekrinog spiradenoma, premda može nastati i *de novo*. Rijetko se javlja u regiji glave i vrata. Dijagnoza se temelji na patohistološkom nalazu. Tumor pokazuje veliku sklonost lokalnim recidivima te regionalnim i udaljenim metastazama kada je prognoza loša. Liječenje je prvenstveno kirurško, dok je učinak radiokemoterapije upitan. Važno je bolest dijagnosticirati u ranoj fazi, kada ne postoji regionalna i udaljena proširenost jer je tada stopa izlječenja vrlo visoka.

Cljučne riječi: kirurško liječenje; maligni ekrini spiradenom; patohistološka dijagnoza

Abstract. Aim: To present a case of a very rare malignant head and neck tumor – malignant eccrine spiradenoma, describe the clinical and pathological characteristics of the tumor, as well as the importance of early diagnosis with respect to the ultimate outcome of these treatments. **Case report:** This paper describes the case of a 46-year-old patient who was diagnosed with hemangioma of the left side of the neck, and was followed for 25 years. Few months before the patient came to the Clinic, the lesion suddenly began to change. Based on the neck ultrasound, fine-needle cytopuncture, MRI and biopsy a suspicion on a metastasis of unknown primary tumor was established. PET / CT has not discovered the location of the primary tumor and only surgery and histopathologic verification of operating sample established the definitive diagnosis of malignant eccrine spiradenoma with metastasis in a single regional lymph node. The patient was treated with postoperative radio- and chemotherapy. Six months after the treatment, multiple metastases of the lung, pleura, mediastinum, and liver were found and 3 months later fatal outcome occurred. **Discussion and conclusion:** In the majority of cases this rare tumor is caused by malignant transformation of benign eccrine spiradenoma, although it can appear *de novo*. It rarely occurs in the head and neck region. Diagnosis is based on pathohistological findings. The tumor shows a strong preference to local and regional recurrence and to distant metastases, the prognosis of which is poor. It is important to diagnose the disease at an early stage when there is no regional or distant spread because at that stage the survival rate is very high.

Key words: histopathology; malignant eccrine spiradenoma; surgical treatment

***Dopisni autor:**

Mate Rogić, dr. med.
Klinika za maksilofacijalnu i oralnu kirurgiju,
KBC Rijeka
Tome Strižića 3, 51 000 Rijeka
e-mail: mate.rogic@ri.t-com.hr

<http://hrcak.srce.hr/medicina>

UVOD

Koža se sastoji od epidermisa, dermisa, hipodermisa (potkožnog tkiva) te anatomskih struktura pridruženih koži, tzv. kožnih adneksa. Kožne adneksa čine nokti, dlake i žlijezde (lat. *glandulae cutis*). U žlijezde kože ubrajamo žlijezde znojnice, mirisne žlijezde, žlijezde lojnice i mliječne žlijezde. Žlijezde znojnice su ekrine tubularne žlijezde lokalizirane u dermisu, koje imaju važnu ulogu u termoregulaciji organizma.

Kersting i Helwig 1956. prvi su opisali ekrini spiradenom kao benigni spororastući tumor žlijezda znojnice, a 1972. Maria Dabska prva opisala spiradenokarcinom kao malignu transformaciju benignog spiradenoma^{1,2}. U literaturi se za ovaj vrlo rijedak maligni tumor koriste sinonimi maligni ekrini spiradenom, maligni spiradenom te spiradenokarcinom. Obično se javlja u osoba srednjih godina (59 godina) te je jednako zastupljen u oba spola³. Najčešće zahvaća gornje ekstremitete, zatim donje ekstremitete, trup, a rijetko područje glave i vrata. Klinički se očituje kao dugo prisutna mekana bezbolna kožna lezija u vidu nodula koja se iznenada počne uvećavati, ulcerirati ili mijenjati boju. Veličina obično varira od 0,5 do 15 cm³. Lezija je najčešće prisutna dvadesetak godina prije dijagnoze. Pacijent može imati multiple spiradenome te cilindrome. Patohistološki u preparatu se obično nađu područja benignog spiradenoma. Teoretski tumor može nastati *de novo*, ali ne postoje patohistološke karakteristike koje bi ga razlikovale od tumora nastalog iz benignog spiradenoma. Maligni ekrini spiradenom je agresivan tumor s učestalim lokalnim recidivima te udaljenim metastazama. Metastaze najčešće zahvaćaju limfne čvorove, kosti i pluća. Liječenje je prvenstveno kirurško, dok je učinak radioterapije i kemoterapije upitan.

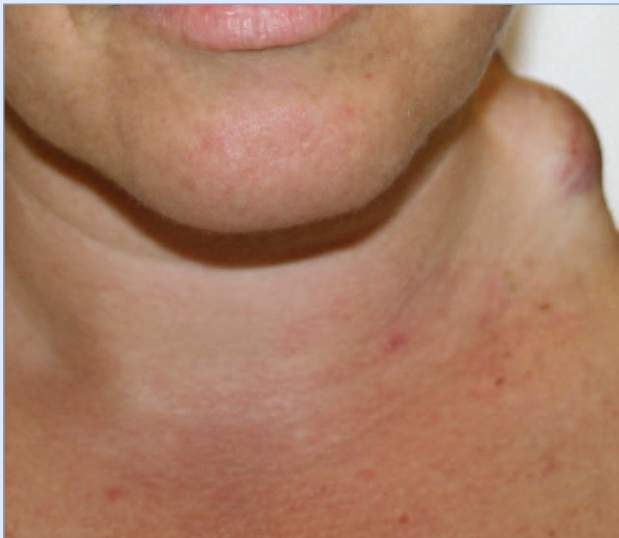PRIKAZ SLUČAJA

Pacijentica u dobi od 46 godina upućena je u ambulantu za maksilofacijalnu kirurgiju zbog suspektog hemangioma lijeve strane vrata (slika 1). Priložen je nalaz MSCT angiografije vrata napravljene u drugoj ustanovi koji potvrđuje uputnu dijagnozu. Anamnestički se doznalo da pacijentica na koži lijeve strane vrata unatrag 25 godina primjećuje 2 bezbolne tvorbe veličine lješnjaka koje su se po-

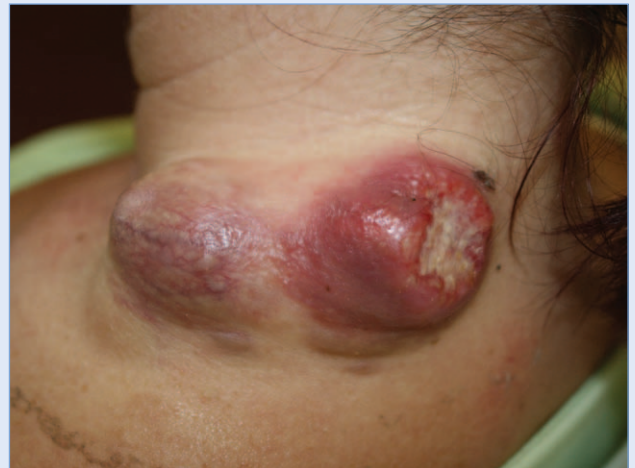sljednje 2 godine, a naročito posljednja 3 mjeseca, znatnije povećale. Zbog njih se ranije obraćala liječnicima koji su samo na osnovi kliničkog pregleda bili mišljenja da se radi o hemangiomu te da nikakva intervencija nije potrebna, već samo redovita kontrola. Osim operacije disfunkcionalne ciste lijevog jajnika pacijentica je do tada bila bez značajnijih zdravstvenih tegoba. Obiteljski je opterećena malignim bolestima (otac je umro od karcinoma pluća, majka boluje od karcinoma dojke, a sestra od karcinoma pluća). U 5. regiji lijeve strane

Maligni ekrini spiradenom vrlo je rijedak kožni tumor izrazito malignog karaktera s učestalim lokalnim recidivima i udaljenim metastazama. Najčešće nastaje malignom transformacijom benignog ekrinog spiradenoma prisutnog više godina.

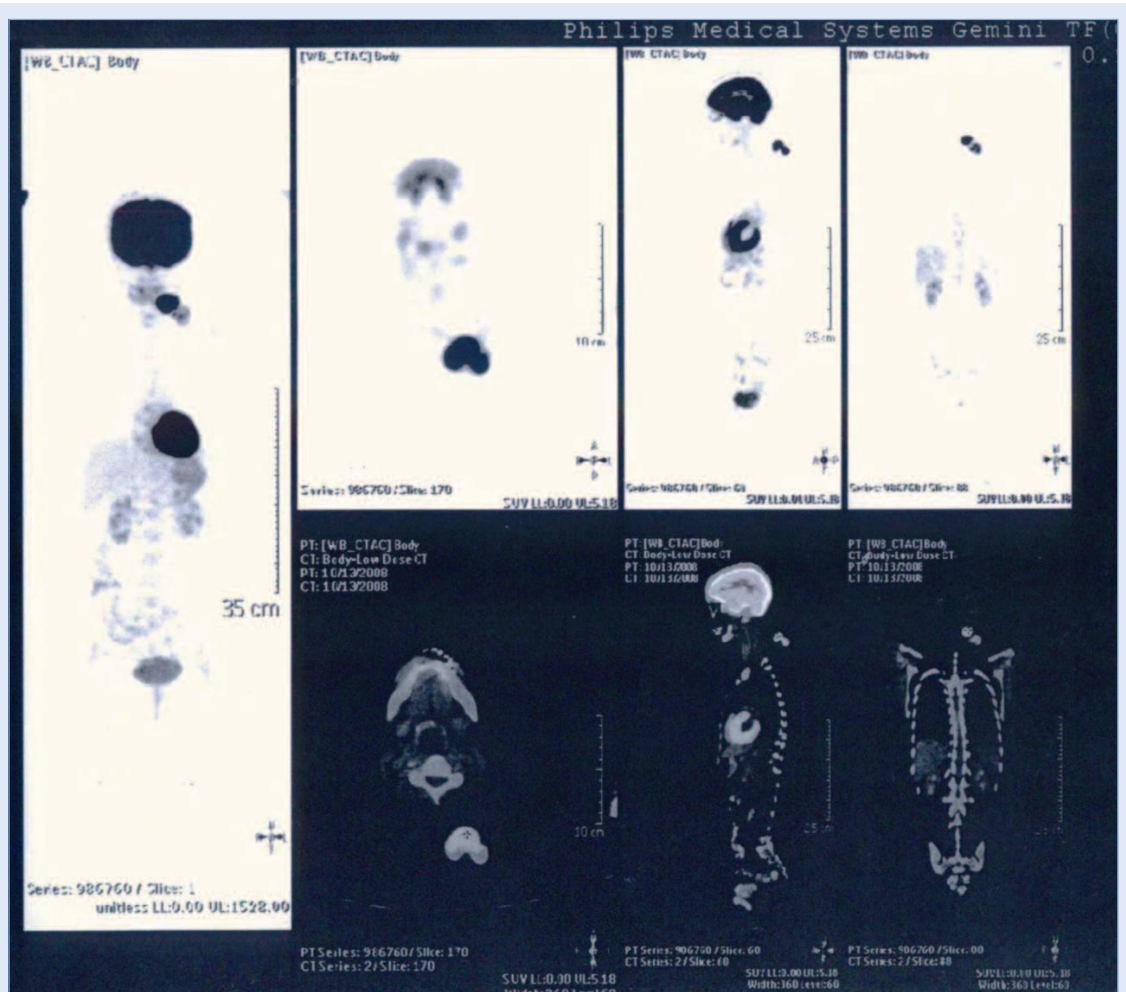
vrata nalazile su se 2 okrugle tvorbe pojedinačne veličine oko 3 cm u promjeru, mekane konzistencije, nefiksirane za podlogu, bezbolne na palpaciju, prekrivene hiperemičnom kožom, pri čemu je stražnja tvorba bila djelomično egzulcerirana (slika 2). Nisu se palpabili povećani limfni čvorovi glave i vrata. Na temelju kliničkog pregleda postavljena je sumnja na tumorsku promjenu mekih tkiva, te je ambulantno učinjen UZV vrata i citopunkcija tvorbi. UZV vrata pobudio je sumnju na malignu promjenu, a nalaz citopunkcije ukazao na epitelni tumor. Radi daljnje obrade i liječenja pacijentica je hospitalizirana na Kliniku. Učinjen je MR vrata koji je utvrdio maligni karakter ovih promjena koje bi najvjerojatnije odgovarale sekundarizmu (potrebno isključiti karcinom pluća i karcinom grkljana, budući da je uočena asimetrija u području glotisa). U lokalnoj anesteziji napravljena je biopsija promjena, te je patohistološki nalaz ukazao na metastazu karcinoma. Nakon toga učinjena je opsežna obrada u svrhu otkrivanja primarnog sjela tumora (kompletan laboratorij; pasaža jednjaka i pregled gastrodudenuma; ultrazvučni pregledi abdomena, dojke i štitnjače; indirektna laringoskopija; konzilijarni pregled pulmologa i ginekologa), no svi nalazi bili su uredni. Da bi se došlo do pouzdanije lokalizacije nepoznatog primarnog tumora pacijentica se upućuje na PET/CT pregled koji je ukazao na malignu proliferaciju u



Slika 1. Na lijevoj strani vrata vide se dvije kuglaste promjene (prisutne ovdje unatrag 25 godina) koje se povećavaju te pacijentici stvaraju prvenstveno estetski problem.



Slika 2. U V. regiji lijeve strane vrata nalaze se dvije okrugle tvorbe pojedinačne veličine oko 3 cm u promjeru, tvrđe konzistencije, nefiksirane za podlogu, bezbolne na palpaciju, prekrivene hiperemičnom kožom. Stražnja tvorba djelomično je egzulcerirana.



Slika 3. PET/CT pokazuje patološko nakupljanje samo u području lijeve strane vrata, dok se ono ne vidi u ostalim dijelovima tijela.

području pseudocistične tvorbe na lijevoj strani vrata, dok u ostalim dijelovima tijela nije registrirano patološko nakupljanje (slika 3).

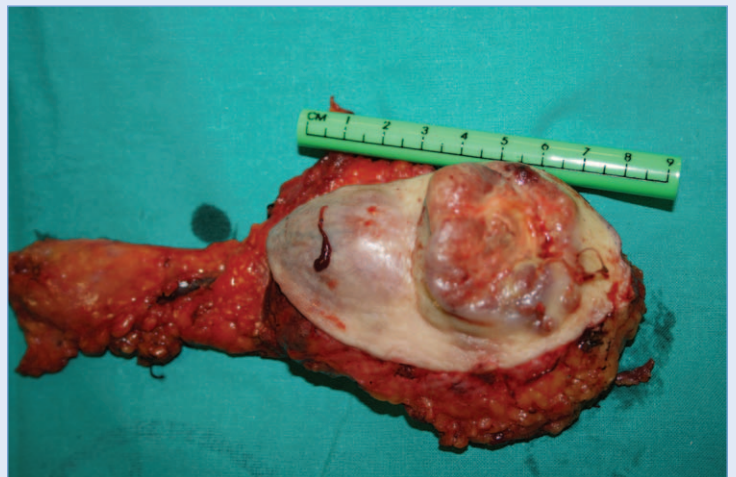
U općoj endotrahealnoj anesteziji učinjena je široka ekscizija tumora uz enblock posterolateralnu disekciju vrata te rekonstrukciju novonastalog defekta lokalnim kožnim rotacijskim režnjem. Definitivni patohistološki nalaz ustvrdio je da se radi o malignom ekrinom spiradenomu s metastazom u jednom limfnom čvoru (slika 4). U istom preparatu je bilo prisutno i tkivo benignog spiradenoma. Pacijenticu je konzilijarno pregledao onkolog te je ordinirana ambulantna adjuvantna radioterapija u trajanju od 6 tjedana.

Na redovitom kliničkom pregledu 6 mjeseci nakon operacije pacijentica se žalila na opću slabost, malaksavost, febrilitet koji ne regredira na antibiotsku terapiju. Lokoregionalni nalaz bio je uredan (slika 5). Ambulantno učinjenim preglednim radiogramom grudnih organa uočene su brojne okrugle nodozne sjene suspektne na metastatske promjene. MSCT vratnih i grudnih organa, UZV i MSCT abdomena potvrdili su metastaze pluća, pleure, mediastinuma i jetre. Pod kontrolom MSCT-a učinjena je transtorakalna biopsija, čiji je nalaz potvrdio metastazu malignog ekrinog spiradenoma. Pacijentica je upućena na daljnje onkološko liječenje, no unatoč poduzetim mjerama liječenja smrtni ishod nastupio je 3 mjeseca kasnije.

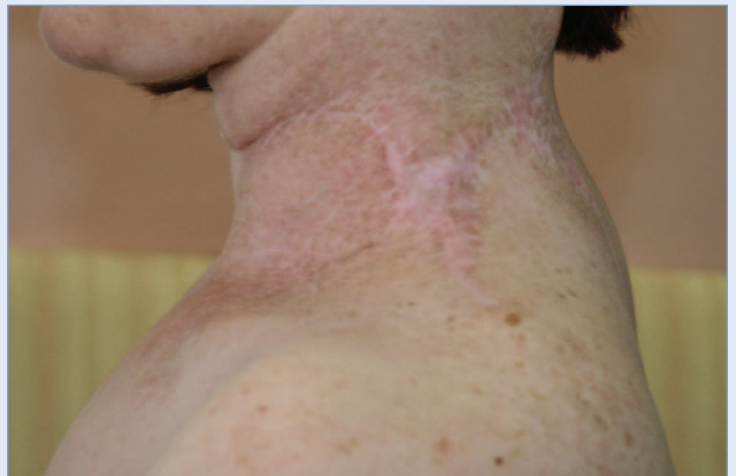RASPRAVA

Maligni tumori žlijezda znojnica vrlo su rijetki te čine 0,005 % svih kožnih tumora⁴. Maligni ekrini spiradenom rijetko nastaje *de novo*. U većini slučajeva nastaje malignom transformacijom već postojećeg benignog spiradenoma koji se većinom javlja u dobi između 15. i 30. godine života, a maligni ekrini spiradenom oko pedesete. Našoj pacijentici je tumor dijagnosticiran u 46. godini života, s time da je više od 20 godina primjećivala promjenu na lijevoj strani vrata.

Dijagnoza se mora temeljiti na patohistološkom nalazu koji obuhvaća atipične stanice s hiperkromatskim jezgrama, povećan broj mitozna, nuklearni pleomorfizam, gubitak tipične dvojne populacije stanica raspoređenih u niti, područja nekroze, fokalnu skvamoznu diferencijaciju, invaziju okolnog tkiva te povećanu vaskularizaciju tumora⁵. U



Slika 4. U bloku je odstranjen kožni tumor s limfnim čvorovima II., III., IV., V. i nuhalne regije vrata.



Slika 5. Uredan poslijeoperacijski lokoregionalni nalaz.

preparatu se obično uvijek nađu područja benignog spiradenoma. Diferencijalno dijagnostički važno je razlikovati benigni od malignog ekrinog spiradenoma. Imunohistokemijski spiradenokarcinom pozitivan je na većinu citokeratina, CEA, EMA, S100, pokazuje pojačanu ekspresiju p53 gena⁶. U malignom tumoru zabilježene su TP53 mutacije, dok nisu prisutne kod benignog spiradenoma.

Budući da je pojavnost ovog tumora vrlo rijetka te da u literaturi ne postoji velik broj prikazanih slučajeva, nema jasnog stava vezanog uz prognozu³. Liječenje se može postići kada je bolest lokalizirana, tj. kada nisu prisutne regionalne i udaljene metastaze. U vrijeme definitivne patohistološke dijagnoze naša pacijentica imala je zahvaćen regional-

ni limfni čvor, što se pokazalo kao loš prognostički parametar. Široka kirurška ekscizija tumora jedini je učinkovit način liječenja⁷. Ovom se metodom kod lokaliziranih slučajeva postiže visoka stopa izlječenja⁸. Disekcija vrata indicirana je kod klinički pozitivnih limfnih čvorova vrata. Uloga profilaktičke elektivne disekcije regionalnih limfnih čvorova još nije razjašnjena. Liječenje radiokemoterapijom dosada je neuspješno³.

Maligni ekri spiradenom ima velik maligni potencijal s učestalim lokalnim recidivima, metastaza

gnoza ranije postavi, veća je vjerojatnost da će liječenje biti uspješno, budući da je bolest u početnoj fazi, tj. lokalizirana. Kod naše pacijentice dijagnoza je, nažalost, postavljena prekasno (25 godina praćena je samo na osnovi kliničkog pregleda) te je liječenje započeto kod regionalno uznapredovale bolesti, što se pokazalo kao loš prognostički faktor. Stacionarna kožna promjena koja se naglo počinje mijenjati mora pobuditi sumnju i na maligni ekri spiradenom, neovisno o vrlo rijetkoj pojavnosti ove bolesti.

Liječenje malignog ekri spiradenoma isključivo je kirurško, dok radioterapija i kemoterapija nemaju učinka. Prognoza bolesti je loša zbog visoke učestalosti regionalnih i udaljenih metastaza.

zama u regionalnim limfnim čvorovima (32 – 58 %) te udaljenim metastazama koje najčešće zahvaćaju limfne čvorove (35 – 44 %), kosti i pluća^{7,9-11}. Lokalni recidiv je najčešće posljedica pozitivnog, nedovoljno širokog kirurškog ruba, odnosno zahvaćenosti dubljih struktura (npr. periosta). Potrebno je dugotrajno postoperativno praćenje da bi se spriječio lokalni, regionalni i udaljeni recidiv bolesti. Prognoza je loša. Meyer i suradnici su opisali stopu smrtnosti od 22 % u razdoblju od 36 mjeseci nakon postavljene dijagnoze, Herzberg i suradnici stopu smrtnosti od 20 %^{7,12}.

Izjava o sukobu interesa: autori izjavljuju da ne postoji sukob interesa.

ZAKLJUČAK

Svaka novonastala kožna promjena koja nije jasno definirana zahtijeva minimalno biopsiju i patohistološku verifikaciju, s obzirom na to da postoji mogućnost maligne alteracije. Što se dija-

LITERATURA

1. Kersting E, Helwig EB. Eccrine spiradenoma. *Arch Dermatol* 1956;73:199–227.
2. Dabska M. Malignant transformation of eccrine spiradenoma. *Pol Med J* 1972;11:388–96.
3. Mirza I, Kloss R, Sieber SC. Malignant eccrine spiradenoma. *Arch Pathol Lab Med* 2002;126:591–4.
4. Marenda SA, Otto RA. Adnexal carcinomas of the skin. *Otolaryngol Clin North Am* 1993;26:87–116.
5. Tanese K, Sato T, Ishiko A. Malignant eccrine spiradenoma: case report and review of the literature, including 15 Japanese cases. *Clin Exp Dermatol* 2010;35:51–5.
6. Ishikawa M, Nakanishi Y, Yamazaki N, Yamamoto A. Malignant eccrine spiradenoma: a case report and review of the literature. *Dermatol Surg* 2001;27:67–70.
7. Meyer TK, Rhee JS, Smith MM, Cruz MJ, Osipov VO, Wackym PA. External auditory canal eccrine spiradenocarcinoma: a case report and review of literature. *Head Neck* 2003;25:505–10.
8. Andreoli MT, Itani KM. Malignant eccrine spiradenoma: a meta-analysis of reported cases. *Am J Surg* 2011;201:695–9.
9. Otero-Garcia JE, Carlo V, Trinidad-Pinedo J. Malignant eccrine spiradenoma of the neck: a case report. *Otolaryngol Head Neck Surg* 2001;125:428.
10. Fernandez-Acenero MJ, Manzarbeitia F, Mestre de Juan MJ, Requena L. Malignant spiradenoma: report of two cases and literature review. *J Am Acad Dermatol* 2004;44:395–8.
11. Beekly AC, Brown TA, Porter C. Malignant eccrine spiradenoma: a previously unreported presentation and review of the literature. *Am Surg* 1999;65:236–40.
12. Herzberg AJ, Elenitsas R, Strohmeyer CR. An unusual case of early malignant transformation in a spiradenoma. *Dermatol Surg* 1995;21:731–4.