

# Perkutana traheostomija

---

Šustić, Alan; Krstulović, Božidar; Župan, Željko; Đirlić, Anđelko; Luštica, Ivan

Source / Izvornik: **Liječnički vjesnik, 1999, 121, 366 - 370**

**Journal article, Published version**

**Rad u časopisu, Objavljena verzija rada (izdavačev PDF)**

Permanent link / Trajna poveznica: <https://um.nsk.hr/um:nbn:hr:184:050295>

Rights / Prava: [Attribution 4.0 International](#)/[Imenovanje 4.0 međunarodna](#)

Download date / Datum preuzimanja: **2024-11-25**



Repository / Repozitorij:

[Repository of the University of Rijeka, Faculty of Medicine - FMRI Repository](#)



33. Dillman RO, Herndon J, Seagren SL, Eaton WL Jr, Green MR. Improved survival in stage III non-small-cell lung cancer: seven year follow-up of Cancer and Leukemia Group B (CALGB) 8433 trial. *J Natl Cancer Inst* 1996;88:1210-1215.
34. PORT meta-analysis trialist group. Postoperative radiotherapy in non-small-cell lung cancer: systematic review and meta-analysis of individual patient data from nine randomised controlled trials. *Lancet* 1998; 352:257-263.
35. Feld R, Rubinstein L, Thomas P. Adjuvant chemotherapy with cyclophosphamide, Adriamycin and cisplatin in completely resected patients with stage I non-small cell lung cancer. *J Natl Cancer Inst* 1993; 85:299-306.
36. Niiranen A, Niitamo-Korhonen S, Kouri M, Assendelft A, Mattson K, Pyrhoen S. Adjuvant chemotherapy after radical surgery for non-small-cell lung cancer: a randomized study. *J Clin Oncol* 1992;10:1927-1932.
37. Arcasoy SM, Jett JR. Superior sulcus tumors and Pancoast's syndrome. *N Engl J Med* 1997;337:1370-1376.
38. Rosell R, Gomez-Codina J, Camps C, Maestre J, Padille J, Canto A, Mate J, Li S, Roig J, Olazabal A, Canela M, Ariza A, Skacel Z, Morera-Prat J, Abad A. A randomized trial comparing preoperative chemotherapy plus surgery alone in patients with non-small cell lung cancer. *N Engl J Med* 1994;330:153-158.
39. Roth J, Fossella F, Komaki R, Ryan M, Putnam J, Lee J, Dhingra H, DeCaro L, Chasen M, McGavran M, Atkinson E, Hong W. A randomized trial comparing perioperative chemotherapy and surgery with surgery alone in resectable stage III non-small cell lung cancer. *J Natl Cancer Inst* 1994;86:673-680.
40. Pass HI, Pogrebnjak HW, Steinberg SM, Mulshine J, Minna J. Randomized trial of neoadjuvant therapy for lung cancer: interim analysis. *Ann Thorac Surg* 1992;53:992-998.
41. Pignon J-P, Arriagada R, Ihde DC, Johnson DH, Perry MC, Souhami RL, Brodin O, Joss RA, Kies MS, Lebeau B, Onoshi T, Osterlind K, Tattersall MHN, Wagner H. A meta-analysis of thoracic radiotherapy for small-cell lung cancer. *N Engl J Med* 1992;327:1618-1624.
42. Sause WT. Combination chemotherapy and radiation therapy in lung cancer. *Semin Oncol* 1994;21(suppl 6):72-78.
43. Murray N, Coy P, Pater JL, Hodson I, Arnold A, Zee BC, Payne D, Kostashuk EC, Evans WK, Dixon P, Sadura A, Feld R, Levitt M, Wierzbicki R, Ayoub J, Maroun JA, Wilson KS. Importance of timing for thoracic irradiation in the combined modality treatment of limited-stage small-cell lung cancer. *J Clin Oncol* 1993;11:336-344.
44. Osterlind K, Hansen HH, Hansen HS i sur. Chemotherapy versus chemotherapy plus irradiation in limited small cell lung cancer. Results of a controlled trial with 5 years follow-up. *Br J Cancer* 1986;54:7-17.
45. Souhami RL, Geddes DM, Spiro SG i sur. Radiotherapy in small cell cancer of the lung treated with combination chemotherapy: a controlled trial *Br Med J* 1984;288:1643-1646.
46. Kies MR, Mira J, Crowley JJ i sur. Multimodal therapy for limited small-cell lung cancer: a randomized study of induction combination chemotherapy with or without thoracic radiation in complete responders; and with wide field versus reduced field radiation in partial responders. *J Clin Oncol* 1987;5:592-600.
47. Perry MC, Eaton WL, Propert KJ, Ware JH, Zimmer B, Chahinian P, Skarin A, Carry RW, Kreisman H, Faulkner C, Comis R, Green MR. Chemotherapy with or without radiation therapy in limited small-cell carcinoma of the lung. *N Engl J Med* 1987;316:912-918.
48. McCracken JD, Janaki LM, Crowley JJ, Taylor SA, Giri PGS, Weiss GB, Gordon Jr W, Baker LH, Mansouri A, Kuebler JP. Concurrent chemotherapy/radiotherapy for limited small-cell lung carcinoma: a Southwest Oncology Group study. *J Clin Oncol* 1990;8:892-898.
49. Johnson DH, Turrisi AT, Chang AY, Wagner H. Blum R for the Eastern Cooperative Oncology Group. Alternating chemotherapy (CT) and thoracic radiotherapy (TRT) in limited small cell lung cancer (LSCLC): a test of the looney hypothesis. *Proc Am Soc Clin Oncol* 1991;10:243.

## PERKUTANA TRACHEOSTOMIJA

### PERCUTANEOUS TRACHEOSTOMY

ALAN ŠUSTIĆ, BOŽIDAR KRSTULOVIĆ, ŽELJKO ŽUPAN, ANĐELKO ĐIRLIĆ, IVAN LUŠTICA\*

**Deskriptori:** Traheostomija – metode; Intenzivno liječenje – metode

**Sažetak.** Posljednjih je godina u brojnim izvještajima iz jedinica intenzivnog liječenja elektivna kirurška traheostomija zamijenjena nekirurškom, perkutanom traheostomijom. Većina autora upozorava na niz velikih prednosti perkutane tehnike pred kirurškom tehnikom, a najčešće su spominjane brzina, nepotrebnost transporta i operacijske dvorane, manja učestalost infekcije oko stome, manji kozmetički defekt i niža cijena. U priloženom pregledu ukratko su prikazane tri, u literaturi najčešće upotrebljavane metode: perkutana dilatacijska traheostomija proširivačima, perkutana dilatacijska traheostomija dilatacijskom hvataljkom i translaringalna traheostomija. Istaknute su osnovne razlike između navedenih metoda te glavne prednosti i nedostaci svake pojedine tehnike. Također, raspravljene su kontraindikacije, komplikacije i najčešće pomoćne metode (endoskopija i ultrasonografija) za sigurniji perkutani plasman trahealne kanile.

**Descriptors:** Tracheostomy – methods; Intensive care – methods

**Summary.** In the last few years numerous reports from intensive care units confirm that a nonsurgical percutaneous tracheostomy has successfully replaced elective conventional (surgical) tracheostomy. The majority of authors point out the advantages over surgical technique such as: the speed of procedure, the possibility of doing it at bedside thus excluding transport and the need for operating theatre, less infections around stoma, minor cosmetic defects and finally, more economical price. The article describes three, according to pertinent literature most often utilized techniques, i.e. percutaneous dilatation tracheostomy with dilators, percutaneous dilatation tracheostomy with forceps, and tranlaryngeal tracheostomy. Main differences, advantages and defects of each method are presented. Contraindications and eventual complications are discussed, as well as the utility of supporting methods for safer placement of tracheostomy tubes, such as endoscopy and ultrasonography.

Liječ Vjesn 1999;121:366-370

\* Zavod za anesteziologiju i intenzivno liječenje KBC-a Rijeka (dr. sc. Alan Šustić, dr. med.; Božidar Krstulović, dr. med.; mr. sc. Željko Župan, dr. med.; mr. sc. Anđelko Đirlić, dr. med.); Klinika za otorinolaringologiju KBC-a Rijeka (dr. sc. Ivan Luštica, dr. med.)

Adresa za dopisivanje: Dr. sc. A. Šustić, Zavod za anesteziologiju i intenzivno liječenje, KBC Rijeka, T. Stržića 3, 51 000 Rijeka  
Primljeno 20. veljače 1999., prihvaćeno 7. listopada 1999.

Traheostomija je najčešći kirurški zahvat u vitalno ugroženih bolesnika u jedinici intenzivnog liječenja, a tijekom prošlog desetljeća traheostomija je u SAD-u bila peta najčešća kirurška intervencija u području glave i vrata.<sup>1</sup> U intenzivnoj medicini osnovne indikacije za traheostomiju uključuju prolongiranu mehaničku ventilaciju, otežano odvikavanje od umjetne respiracijske potpore te potrebu za čistim i sigurnim dišnim putovima u nekontaktibilnih ili nedovoljno rehabilitiranih bolesnika.<sup>2</sup> Iako u literaturi ne nalazimo konsenzus glede »timinga« za traheostomiju, većina se autora slaže da protrahirana translaringalna intubacija neminovno dovodi do teških oštećenja proksimalnog dijela dišnog puta s trajnim, a katkada i fatalnim, posljedicama.<sup>3,4</sup> Uvođenjem trahealne kanile značajno se reducira učestalost sinusitisa ili postintubacijskih oštećenja glasnica, dok učestalost kasnih trahealnih stenoza nakon kirurške traheostomije nije veća u odnosu na postintubacijske stenoze.<sup>2-4</sup> Također, traheostomija omogućuje mnogo bolju higijenu dišnih putova i smanjuje napor pri disanju, što je vrlo bitno pri odvajanju osjetljivih ili nekooperabilnih bolesnika od mehaničke potpore disanja i, konačno, ona je najsigurniji način održavanja prohodnog i čistog dišnog puta u bolesnika s poremećenom funkcijom središnjega ili perifernog živčanog sustava.

U jedinicama intenzivnog liječenja kirurška je traheostomija u brojnim recentnim izvještajima zamijenjena nekirurškim tehnikama, a najčešće se spominju perkutana traheostomija s višekratnom dilatacijom dilatorima (zaštićena od Cook®), perkutana traheostomija hvataljkom za dilataciju (Portex®) te translaringalna traheostomija (Mallinckrodt®). Cilj je ovog pregleda ukratko prikazati nabrojene tehnike nekirurške traheostomije, istaknuti njihove prednosti i nedostatke te upozoriti na moguće komplikacije nakon njihove primjene.

### Tehnike perkutane traheostomije

#### Perkutana traheostomija s višekratnom dilatacijom dilatorima

Perkutana traheostomija s višekratnom dilatacijom dilatorima (PTVD) prvi je put opisana 1985. godine i najstarija je, a time i najupotrebljavanija, moderna tehnika nekirurške traheostomije.<sup>5</sup> Tehnika iziskuje dva izvodača: jednog koji će izvoditi zahvat i suradnika koji pomaže glavnom izvršiocu i usporedno prati vitalne funkcije bolesnika. Prije traheotomije endotrahealno intubiranog bolesnika potrebno je korektno analgesidirati, a preporučljivo ga je i relaksirati.<sup>6</sup> Set za traheostomiju sastoji se od brizgalice s posebnom kanilom (14 gauge), šest do osam sukcesivnih proširivača (dilatora) s lumenom, tankog katetera, žice-vodilice i trahealne kanile. Prije zahvata bolesnik se podloži ispod lopatica i glava maksimalno zabaci. Endotrahealni tubus izvuče se do vizualizacije balončića neposredno ispod glasnica, a tijekom procedure pacijenta je preporučljivo ventilirati 100%-tnom koncentracijom kisika i s nešto većim (za 10 do 20%) udisajnim volumenom. Koža na mjestu traheostomije pripremi se po svim pravilima kirurške asepse i antiseptice te infiltrira s oko 5 ml 2% lidokaina s adrenalinom. Zatim se učini oko 2 cm dugačka poprečna incizija kože i potkožja u medijanoj liniji u središnjoj točki između krikoidne hrskavice i jugularne udubine manubrijuma sternuma. Potkožno tkivo razmakne se tupom hvataljkom do prednje stijenke dušnika koja se potom palpira prstom. Nakon jasne palpatorne verifikacije njezinih prstenova traheja se punktira specijalnom kanilom debljine 14 gaugea po mogućnosti između I. i II. ili II. i III. prstena. U brizgalicu, prethodno napunjenu s 2 do 3 ml fiziološke otopine (ili 2% lidokaina), aspirira se zrak i na taj način pro-

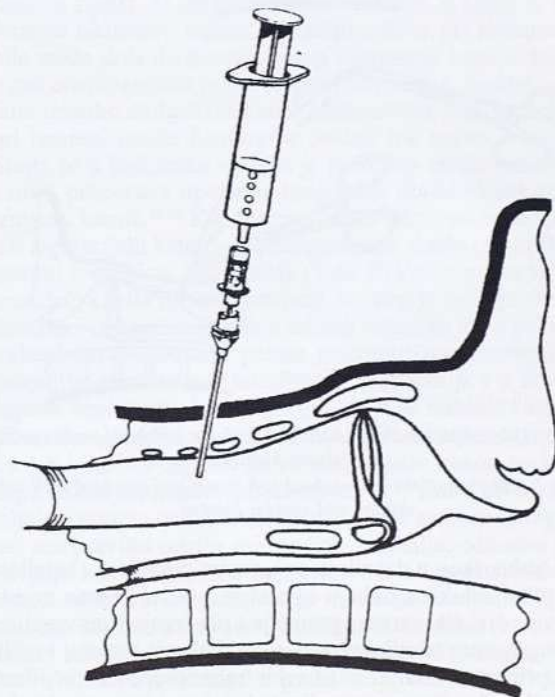
vjeri korektan, intratrahealni položaj kanile (slika 1). Zatim se kroz kanilu, propranu tekućinom iz brizgalice, plasira žica-vodilica (Seldingerova tehnika) preko koje se počne sukcesivna dilatacija proširivačima (slika 2). Pretpostavljeni se otvor traheostome postepeno proširi polaganim i rotirajućim pokretima svima osim posljednjeg dilatora. Nakon dilatacije trahealna se kanila, prethodno dobro premazana lubrikantnim sredstvom i postavljena preko posljednjeg dilatora (najčešće kanila od 8 do 9 mm), uvede u dušnik. Na posljednju, izvuče se dilator i žica-vodilica te se traheja kroz kanilu dobro aspirira.

#### Perkutana traheostomija hvataljkom za dilataciju

Perkutana traheostomija hvataljkom za dilataciju (PHTD) novija je tehnika nekirurške traheotomije, inicijalno opisana 1989., a definitivno modificirana 1990. godine.<sup>7,8</sup> Prvi dio procedure, do trenutka postavljanja žice-vodilice Seldingerovom tehnikom istovjetan je s PDVD-om (slika 1, 2). Nakon plasmana vodilice relativno tankim proširivačem (12 gauge) učini se kanal buduće traheostome (slika 3). Zatim se specijalnom hvataljkom, koja na krilcima posjeduje žlijeb za žicu-vodilicu, uđe po vodilici u dušnik (slika 3). Zatim se hvataljka široko otvori i rastvorena izvuče te se tako dilatira prednji zid traheje i predležeće tkivo. Ako je potrebno, postupak dilatacije može se ponoviti nekoliko puta ovisno o rigidnosti stijenke dušnika, potrebnom promjeru trahealne kanile i iskustvu operatera. Nakon izvršene dilatacije u dušnik se preko žice-vodilice sprovede traheostoma s mandrenom koji se potom zajedno s vodilicom izvuče (slika 4).

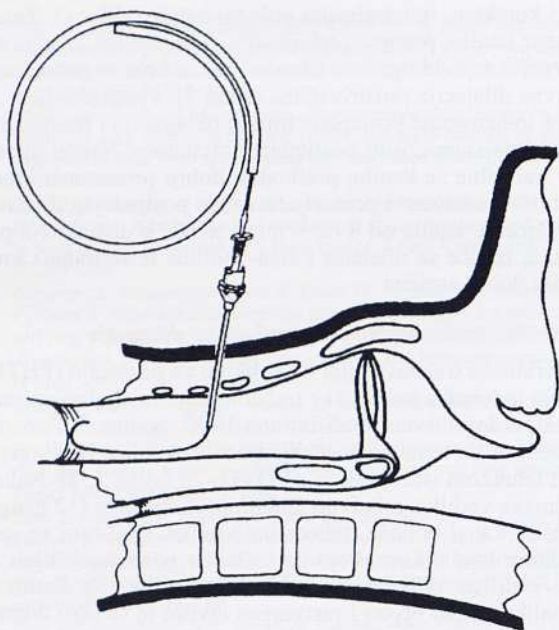
#### Translaringalna traheostomija

Translaringalna traheostomija (TLT) najnovija je i u odnosu na opisane značajno drugačija metoda nekirurške traheotomije.<sup>9</sup> Nakon što se bolesnik pripremi na jednak način kao i za navedene tehnike perkutane traheostomije, uvede se ri-



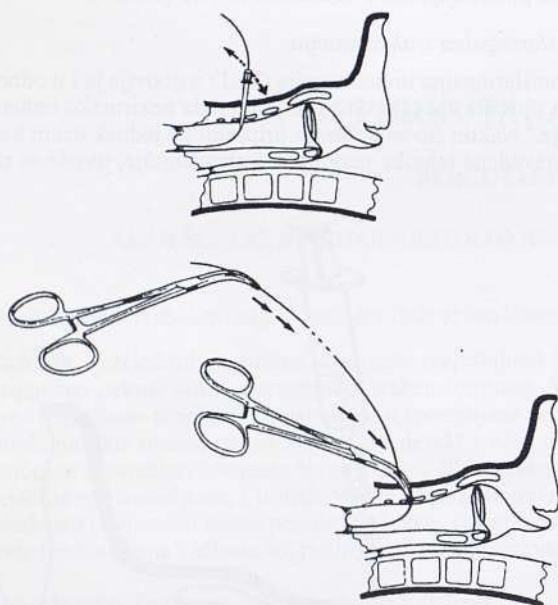
Slika 1. Punkcija i verifikacija zraka u dušniku uz posljedični plasman tanke (14 gauge) kanile

Figure 1. Punction and confirmation of the entry of the needle and cannula (14 gauge) into the trachea



Slika 2. Plasman žice-vodilice u dušnik kroz tanku kanilu (Seldingerova tehnika)

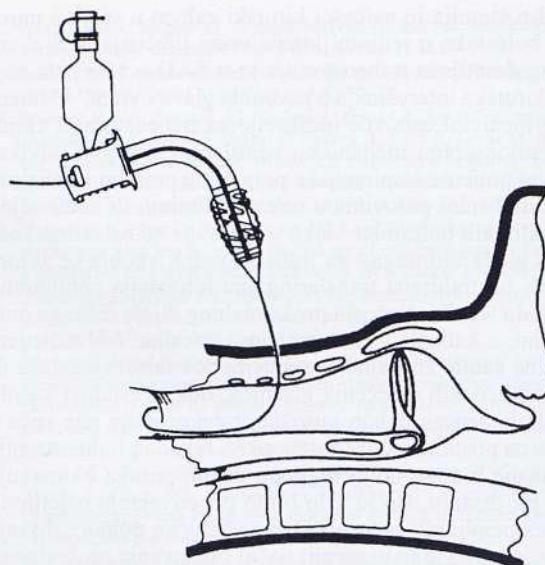
Figure 2. Insertion of the guide-wire into the trachea through cannula (Seldinger technique)



Slika 3. Dilatacija kanala buduće traheostome rigidnim proširivačem i specijalnom hvataljkom

Figure 3. Dilation of the pretracheal soft tissue and tracheal wall with dilator and special forceps

gidni traheoskop u dušnik te se laganim pritiskom i svjetlom koje prosijava kroz traheju i potkožno tkivo istakne mjesto punkcije. Nakon izvršene punkcije i plasiranja žice-vodilice, Seldingerovom tehnikom, i to u kranijalnom smjeru, vodilica se prihvati hvataljkom na vrhu traheoskopa i izvuče kroz usta bolesnika. Zatim se pacijent ekstubira i ponovno intubira posebno dizajniranim dugačkim (40 cm) i uskim (4 mm) tubusom kako bi se osigurao dišni put tijekom daljnje procedure. Tada se na kraj vodilice koji izlazi kroz usta pričvrsti trahealna kanila, napravljena u obliku fleksimetalnog («armi-



Slika 4. Konačni plasman trahealne kanile preko žice-vodilice  
Figure 4. Definitive placement of the tracheostomy tube over guide-wire

ranog») koplja kojemu je vrh dio kojim se probija dušnik od unutra prema van. Relativno snažnim pokretima uz vanjski otpor na dušnik kontralateralnom rukom vodilica se povlači, izvlačeći tako prvo oštri vrh, zatim kanilu do polovice njezine duljine kroz prednji zid traheje. U ovom je dijelu procedura vrlo slična tehnici postavljanja perkutane endoskopske gastrostomije. S obzirom na to da je sada trahealna kanila postavljena »naopako«, tj. intratrahealni otvor kanile usmjeren je prema larinksu, potrebno ju je zaokrenuti za 180°. U tom smislu autori su konstruirali poseban instrument koji se poput rigidnog mandrena ubaci u trahealnu kanilu pošto joj je prethodno odstranjen oštar vršak. Kanila se zatim lagano izvuče (za oko 2/3 duljine), rotira za 180° i korektno plasira intratrahealnim otvorom okrenutim prema bifurkaciji dušnika.

#### Komentar

Posljednjih je godina publicirano više radova koji uspoređuju perkutane s klasičnom, kirurškom traheostomijom. Rezultati većine autora upozoravaju na niz važnih prednosti perkutane pred kirurškom tehnikom u jedinici intenzivnog liječenja.<sup>2</sup> Najčešće spominjane prednosti perkutane tehnike jesu brzina, nepotrebnost transporta i blokiranja operacijske dvorane s obzirom na to da se zahvat najčešće izvodi na bolesničkom krevetu, smanjena je učestalost infekcije oko stome, manji kozmetički defekt i niža cijena u odnosu na kiruršku traheotomiju.<sup>1,2,5,7,8</sup> Prosječna brzina plasmana trahealne kanile perkutanom tehnikom kreće se oko 14±5,5 min Ciaglinom (Cook ®) metodom (PTVD), dok PTHD (Portex ®) iskusi operater može učiniti značajno brže, tj. za svega 6,5±3,5 min.<sup>10,11</sup> Transport vitalno ugroženog bolesnika jasno je prepoznati faktor rizika koji može kompromitirati ishod liječenja i značajno povećava morbiditet i mortalitet.<sup>12</sup> Perkutana je traheotomija, za razliku od klasične kirurške, metoda koju najčešće (iskone i obavezno) rabi anesteziolog/intenzivist u jedinici intenzivnog liječenja pa transport bolesnika nije potreban. Nekoliko recentnih studija pokazalo je statistički značajno manju učestalost infekcije stome nakon perkutane u odnosu na kiruršku metodu iako je tranzitorna bakteremija nađena i nakon perkutane tehnike.<sup>13-17</sup> Slijedom toga posljednjih je godina perkutana traheostomija prepo-

ručena u imunokompromitiranih bolesnika, kao i u onim slučajevima kada je stoma vrlo blizu kirurškog polja (npr. u bolesnika s prednjom fiksacijom vratnog kralježničkog stupa).<sup>18,19</sup> Incidencija infekcije stome između različitih perkutanih (nekirurških) tehnika predmet je recentnih rasprava i, iako je bilo izvještaja koji u tom smislu preferiraju translaringalnu traheostomiju, većina autora se slaže da nijedna metoda nema značajniju prednost pred ostalima.<sup>9,10,20,21</sup> S obzirom na to da perkutana traheostomija predstavlja dilatacijsku tehniku »naslijepo«, rez na koži, tj. otvor stome obično ne prelazi 2 cm, a time je i kozmetički defekt značajno manji u odnosu na ožiljak nakon kirurške traheostomije.<sup>16,22-24</sup> Glede cijene perkutana se traheostomija pokazala značajno jeftinijom od klasične kirurške, a ušteda se kreće od 60 do 100 DM po bolesniku u Europi<sup>25</sup> do čak 1000 do 1300 \$ po bolesniku u SAD-u.<sup>26,27</sup> Cijena seta za perkutana traheostomiju hvataljkom za dilataciju (Portex®) nešto je niža (20 do 50 DM po setu) od PTVD-a (Cook®) i u Hrvatskoj se kreće oko 1000 Kn. Set za translaringalnu traheostomiju (Mallinckrodt®) još nije prezentiran u Hrvatskoj, međutim u inozemstvu je nekoliko puta skuplji od ostalih setova, što je uz značajnu kompleksnost same tehnike vjerojatni razlog mnogo rjeđe uporabe ove metode u rutinskoj kliničkoj praksi. Procjena potencijalne uštede perkutanom u odnosu na otvorenu kiruršku traheostomiju u Hrvatskoj vrlo je teško učiniti bez metodološki pravilnog, prospektivnog i randomiziranog istraživanja. U takvom istraživanju nužno je osim cijene samog zahvata analizirati i niz drugih podataka o tijeku liječenja kao npr.: duljinu boravka bolesnika u JIL-u, broj sati provedenih s mehaničkom potporom disanja, učestalost infekcija dišnih putova i stome, incidenciju ranih i kasnih komplikacija itd.

Indikacija za perkutana traheostomiju u jedinici intenzivnog liječenja jednake su kao i za klasičnu kiruršku i u osnovi uključuju prolongiranu mehaničku ventilaciju odnosno potrebu za sigurnim i čistim dišnim putem.<sup>3</sup> Apsolutne kontraindikacije za perkutana tehniku jesu potreba za hitnim kirurškim oslobađanjem dišnih putova i aktivna infekcija ili maligna bolest na području buduće stome.<sup>1,6,22,24,28,29</sup> Perkutana traheostomija nije preporučljivo činiti u djece mlađe od 10 godina iako ima preliminarnih izvještaja o uspješno učinjenim traheostomama, posebice translaringalnom metodom, i u najmlađe populacije.<sup>9,30,31</sup> Također, prvi publicirani radovi navodili su značajnije koagulacijske poremećaje kao kontraindikaciju, međutim recentno je pokazano da je perkutana tehnika u takvih bolesnika, u odnosu na klasičnu kiruršku, metoda izbora s obzirom na to da je sama procedura manje invazivna, a time i potencijalno krvarenje oskudnije.<sup>18,32</sup> Povećana štitnjača, kirurška intervencija na vratu, kratak i zdepast vrat, patološka debljina ili bilo koji drugi razlog nejasnih ili poremećenih anatomskih odnosa vratnih struktura relativna je kontraindikacija za perkutana traheostomiju. U takvih je bolesnika u cilju verifikacije korektnog položaja endotrahealnog tubusa na početku procedure, sigurne punkcije traheje u središnjoj ravnini i odabira idealnog mjesta za plasman trahealne kanile (između I. i II. odnosno II. i III. trahealnog prstena) predloženo nekoliko pomoćnih metoda: endoskopija (bronhoskopija ili traheoskopija), doplerska sonografija i konvencionalna »real-time« ultrasonografija.<sup>9,14,16,25,28,33-40</sup> Iako je endoskopija najviše upotrebljavana pomoćna metoda, a endoskopski prikaz najkvalitetniji i najtočniji, recentno je uočeno da tijekom endoskopski vođene perkutane traheostomije nerijetko dolazi do retencije ugljičnog dioksida i tranzitorne hiperkarbije koja potencijalno može imati ozbiljne reperkusije u bolesnika s akutnim oštećenjem središnjega živčanog sustava.<sup>37,40</sup> Stoga mislimo da u akutnih neurokirurških bolesnika ultrazvučno vođena punk-

cija dušnika može imati određenu prednost pred endoskopski vođenom.<sup>38,39</sup>

Komplikacije perkutane traheostomije mogu se podijeliti na perioperacijske te rane i kasne postoperacijske.<sup>16</sup> Perioperacijske komplikacije uključuju krvarenje, supkutani emfizem, pneumotoraks, hipoksični ili hiperkarbični incident te paratrahealni plasman kanile.<sup>1,6,13-16,20,24,27,37,40,41</sup> Također, među perioperacijske komplikacije ubrajaju se i tehnički problemi kao što su ruptura ili hernijacija zračnog jastučića na kanili (»cuff«), punkcija »cuffa« ili tzv. Murphyjeva oka na vrhu nedovoljno izvučenog endotrahealnog tubusa te prekid žice-vođilice.<sup>16,42</sup> Učestalost perioperacijskih komplikacija kreće se, u ovisnosti o iskustvu operatera, između 5 i 18% i u velikoj većini su minornog karaktera. Važnije komplikacije su pneumotoraks, paratrahealni plasman kanile te rijetka ozbiljna krvarenja i ponajprije su rezultat grube i nepravilne tehnike.<sup>16,41</sup> Duža i obilnija krvarenja u principu su posljedica neprepoznatog oštećenja a. ili v. thyroideae imae i tada ih je potrebno podvezati, dok pneumotoraks zahtijeva odgovarajuću torakalnu drenažu.<sup>14</sup> Prolazna hipoksija i/ili hiperkarbija značajno se češće viđaju u endoskopski vođenih nego u »slijepih« ili ultrazvučno vođenih perkutanih traheostomija, međutim, osim u neurokirurških bolesnika, nisu, kao ni supkutani emfizem, ozbiljniji klinički problem.<sup>27,37,40</sup> U rane postoperacijske komplikacije ubrajamo leziju stražnjeg zida dušnika s mogućim formiranjem traheozofagealne fistule, kao i probleme koji su povezani s promjenom trahealne kanile.<sup>16</sup> Promjena trahealne kanile postavljene perkutanom tehnikom ima određene specifičnosti i značajne razlike u odnosu na promjenu kanile postavljene klasičnom kirurškom traheostomijom. Tehnika kirurške traheostomije uključuje izrezivanje prednjeg dijela trahealnog zida (obično između II. i IV. prstena) te kirurško zbrinjavanje i definitivno formiranje kanala traheostome.<sup>3</sup> Pri mijenjanju kanile u tako formirane traheostome ne dolazi do retrakcije tkiva i brzog zatvaranja otvora stome pa su hipoksični incidenti pri izmjeni izrazito rijetki. U perkutane traheostomije, u kojoj se kanal formira isključivo tupom dilatacijom tkiva pri promjeni kanile može doći do momentalnog zatvaranja kanala, što potpuno onemogućava ponovni plasman kanile. Nakon perkutane tehnike definitivni kanal traheostome koji ne kolabira pri izmjeni kanile formira se obično tek nakon 2 tjedna.<sup>16</sup> Stoga se u bolesnika u kojih je potrebno ranije promijeniti kanilu preporuča upotreba specijalno oblikovanog seta za izmjenu kanile.<sup>16,18</sup> Kao alternativa za takav set može poslužiti aspiracijski kateter ili nazogastrična sonda (modifikacija autora) spojeni na 100% kisik (7 do 10 l/min) preko kojih se presvlači kanila tijekom izmjene. Iz istog je razloga pri akcidentalnoj dekanilaciji nužno odmah osigurati dišni put endotrahealnim tubusom, a potom pristupiti retraheotomiranju bolesnika perkutanom tehnikom.<sup>16</sup> Najvažnija i u literaturi najviše analizirana kasna komplikacija je trahealna stenoza. Učestalost klinički značajne trahealne stenozе kreće se između 1,8 i 3,5% i izgleda da se javlja rjeđe nakon perkutane nego nakon kirurške traheostomije.<sup>2,3,16,43</sup> Kao i pri kirurškoj tehnici osnovna prevencija signifikantne stenozе (subglotične) jest pravilni odabir mjesta traheostomije, odnosno izbjegavanje lezije krikoidne hrskavice i/ili ekspozicije larinksa nakon supkrikoidnog smještaja trahealne kanile.<sup>2,3,44-46</sup> Supkrikoidne kasne stenozе (do 15% lumena dušnika) relativno su česte i nakon kirurške i nakon perkutane traheostomije, međutim njihovo značenje u praksi nije veliko.<sup>16,45-48</sup> Uzrok manjih stenozа nakon perkutane traheostomije najvjerojatnije je posljedica ruptur trahealnog prstena (u oko 30% bolesnika na vlastitom obdukcijskom materijalu) za razliku od kirurške gdje je suženje lumena najčešće posljedica granulacija na mjestu stome.<sup>46-49</sup>

## Zaključak

Posljednjih je godina perkutana traheostomija u odnosu na klasičnu kiruršku traheostomiju postala metoda izbora u bolesnika u jedinici intenzivnog liječenja.<sup>50</sup> U rukama iskusnog operatera, a uz poštovanje svih zakonitosti ove tehnike, perkutana je traheostomija sigurna i ekonomski isplativa metoda.

## LITERATURA

- Chendrasekhar A, Ponnappalli S, Duncan A. Percutaneous dilatational tracheostomy: an alternative approach to surgical tracheostomy. *South Med J* 1995;88:1062-1064.
- Vukmir RB, Grenvik A, Lindholm CE. Surgical airway, cricothyroidotomy, and tracheotomy: procedures, complications, and outcome. U: Shoemaker WC, Ayres SM, Grenvik A, Holbrook PR, ur. *Textbook of critical care*. Philadelphia: W. B. Saunders Co.; 1995:724-734.
- Dayal VS, el Masri W. Tracheostomy in intensive care setting. *Laryngoscope* 1986;96:58-60.
- Gammage GW. Airway management. U: Civetta JM, Taylor RW, Kirby RR, ur. *Critical care*. Philadelphia: JB Lippincott Co.; 1988:197-209.
- Ciaglia P, Firsching R, Syntec C. Elective percutaneous dilatational tracheostomy. A new simple bedside procedure; preliminary report. *Chest* 1985;87:715-719.
- Wilson RC, Bodenham AR. Percutaneous tracheostomy. *Brit J Hosp Med* 1993;49:123-126.
- Schachner A, Ovil Y, Sidi J, Rogev M, Heilbronn Y, Levy MJ. Percutaneous tracheostomy: a new method. *Crit Care Med* 1989;17:1052-1056.
- Griggs WM, Worthley LI, Gilligan JE, Thomas PD, Myburg JA. A simple percutaneous tracheostomy technique. *Surg Gynecol Obstet* 1990;170:543-545.
- Fantoni A, Ripamonti D. A non-derivate, non-surgical tracheostomy: the translaryngeal method. *Intensive Care Med* 1997;23:386-392.
- Ambesh SP, Kaushik S. Percutaneous dilatational tracheostomy: the Ciaglia method versus the rapitrach method. *Anesth Analg* 1998;87:556-561.
- McLure HA, Dob DP, Mannan MM, Soni N. A laboratory comparison of two techniques of emergency percutaneous tracheostomy. *Anaesthesia* 1997;52:1199-1201.
- Stearley HE. Patients' outcomes: intrahospital transportation and monitoring of critically ill patients by a specially trained ICU nursing staff. *Am J Crit Care* 1998;7:282-287.
- Holdgaard HO, Pedersen J, Jensen RH, Outzen KE, Midgaard T, Johansen LV, Moller J, Paaske PB. Percutaneous dilatational tracheostomy versus conventional surgical tracheostomy. A clinical randomized study. *Acta Anaesthesiol Scand* 1998;42:545-550.
- Petros S, Engelman L. Percutaneous dilatational tracheostomy in medical ICU. *Intensive Care Med* 1997;23:630-634.
- Pothmann W, Ronner PH, Schulte am Esch J. Percutaneous dilatational tracheostomy: risk and benefits. *Intensive Care Med* 1997;23:610-612.
- Walz MK, Peitgen K, Thürauf N, Trost HA, Wolfhard U, Sander A, Ahmadi C, Eigler FW. Percutaneous dilatational tracheostomy - early results and long-term outcome of 326 critically ill patients. *Intensive Care Med* 1998;24:685-690.
- Teoh N, Parr MJA, Finfer SR. Bacteremia following percutaneous dilatational tracheostomy. *Anaesth Intens Care* 1997;25:354-357.
- Weinmann M, Bander JJ. Introduction of a new tracheostomy exchange device after percutaneous tracheostomy in a patient with coagulopathy. *J Trauma* 1996;40:317-319.
- Mazzon D, Di Stefano E, Dametto G, Nizzetto M, Cippolotti G, Bosco E, Conti C, Giuliani G. Percutaneous dilatational tracheostomy after anterior cervical spine fixation. *J Neurosurg Anesthesiol* 1996;8:253-255.
- van Heerden PY, Webb SAR, Power BM, Thompson WR. Percutaneous dilatational tracheostomy - a clinical study evaluating two systems. *Anaesth Intens Care* 1996;24:56-59.
- Mazzon D, Paolin A, Vigneri M. Peristomal infection after translaryngeal tracheostomy: a risk linked to the colonization of the oropharynx? *Intensive Care Med* 1998;24:278.
- Ciaglia P, Graniero KD. Percutaneous dilatational tracheostomy. Results and longterm follow-up. *Chest* 1992;101:464-467.
- Fischler MP, Kuhn M, Cantieni R, Frutiger A. Late outcome of percutaneous dilatational tracheostomy in intensive care patients. *Intensive Care Med* 1995;21:475-481.
- van Heurn LW, van Geffen GJ, Brink PR. Clinical experience with percutaneous dilatational tracheostomy: report of 150 cases. *Eur J Surg* 1996;162:531-535.
- Kollig E, Heydenreich U, Roetman B, Wick M, Muhr G. Ultrasound- and bronchoscopically controlled percutaneous tracheostomy on trauma ICU. *Intensive Care Med* 1998;24(Suppl 1):S135.
- Hill BB, Zweng TN, Maley RH, Charash WE, Toursarkissian B, Kearney PA. Percutaneous dilatational tracheostomy: report of 356 cases. *J Trauma* 1996;41:238-43.
- Carrillo EH, Spain DA, Bumpous JM, Schmiege RE, Miller FB, Richardson JD. Percutaneous dilatational tracheostomy for airway control. *Am J Surg* 1997;174:469-473.
- Marx WH, Ciaglia P, Graniero KD. Some important details in the technique of percutaneous dilatational tracheostomy via the modified Sel-dinger technique. *Chest* 1996;110:762-766.
- Shrager JB, Sing RF, Anderson HL, Rielly PM, Schwab CW. Percutaneous endoscopic tracheostomy. *Surgical Rounds* 1994;12:681-685.
- Fantoni A, Ripamonti D, Favero A. Percutaneous tracheostomy in infants. *Intensive Care Med* 1992;18(Suppl 1):S237.
- Fantoni A. Translaryngeal tracheostomy. U: Gullo A, ur. *Anaesthesia, pain, intensive care and emergency*. Trieste: A.P.I.C.E.; 1993:459-465.
- Guzman J, Bander J, Weinmann M. Percutaneous dilatational tracheostomy: a safe technique in patients at risk for bleeding. *Am J Respir Crit Care Med* 1995;151:A489.
- Marelli D, Paul A, Manolidis S, Walsh G, Odim JNK, Burdon TA, Shennib H, Vestwber KH, Fleischer DM, Mulder DS. Endoscopic guided percutaneous tracheostomy: early results of a consecutive trial. *J Trauma* 1990;30:433-435.
- Barba CA, Angood PB, Kauder DR, Latenser B, Martin K, McGonigal MD, Phillips GR, Rotondo MF, Schwab CW. Bronchoscopic guidance makes percutaneous tracheostomy a safe, cost-effective, and easy-to-teach procedure. *Surgery* 1995;118:879-883.
- Winkler WB, Karnik R, Seelmann O, Havlicek J, Slany J. Bedside percutaneous dilatational tracheostomy with endoscopic guidance: experience with 71 ICU patients. *Intensive Care Med* 1994;20:476-479.
- Hazard PB. Further refinement of percutaneous tracheostomy technique. *Intensive Care Med* 1994;20:466-467.
- Reilly PM, Sing RF, Giberson FA, Anderson KL, Rotondo MF, Tinkoff GH, Schwab CW. Hypercarbia during tracheostomy: a comparison of percutaneous endoscopic, percutaneous Doppler, and standard surgical tracheostomy. *Intensive Care Med* 1997;23:859-864.
- Šuštić A, Župan Ž. Ultrasound guided tracheal puncture for non-surgical tracheostomy. *Intensive Care Med* 1998;24:92.
- Šuštić A, Župan Ž, Eskinja N, Dirlić A, Bajek G. Ultrasonography guided percutaneous tracheostomy with dilatation forceps after anterior cervical spine fixation. *Acta Anaesthesiol Scand (u tisku)*.
- Reilly PM, Anderson HL III, Sing RF, Schwab CW. Ocult hypercarbia - an unrecognized phenomenon during percutaneous endoscopic tracheostomy. *Chest* 1995;107:1760-1763.
- Fish WH, Boheimer NO, Cadle DR, Sinclair DG. A life-threatening complication following percutaneous tracheostomy. *Clin Intensive Care* 1996;7:206-208.
- Mphanza T, Jacobs S, Chavez M. A potential complication associated with percutaneous tracheostomy with an endotracheal tube with a Murphy eye in situ. *Anesthesiology* 1998;88:1418.
- McFarlane C, Denholm SW, Sulow CL, Moralee SJ, Grant IS, Lee A. Laryngotracheal stenosis: a serious complication of percutaneous tracheostomy. *Anaesthesia* 1994;49:38-40.
- Bodenham A, Diamant R, Cohen A, Webster N. Percutaneous dilatational tracheostomy. A bedside procedure on the intensive care unit. *Anaesthesia* 1991;46:570-572.
- van Heurn LWE, Theunissen PHMH, Ramsay G, Brink PRG. Pathologic changes of the trachea after percutaneous dilatational tracheostomy. *Chest* 1996;109:1466-1469.
- Wood DE. Tracheostomy. *Chest Surg Clin North Am* 1996;6:749-764.
- Friman L, Hiedenstierna G, Schildt B. Stenosis following tracheostomy. *Anaesthesia* 1976;31:479-493.
- Dexter TJ. A cadaver study appraising accuracy of blind placement of percutaneous tracheostomy. *Anaesthesia* 1995;50:863-864.
- Fraxh A, Thomas ML, Weinbren J, Djazaeri B, Richards A. Tracheal ring rupture and herniation during percutaneous dilatational tracheostomy identified by fiberoptic bronchoscopy. *rec Laryngol Otol Rhinol* 1997;118:179-180.
- Cooper RM. Use and safety of percutaneous tracheostomy in intensive care. Report of a postal survey of ICU practice. *Anaesthesia* 1998;53:1209-1212.