

Sonografski prikaz emfizematoznog pijelonefritisa

**Mozetič, Vladimir; Fučkar, Željko; Gržetić, Mirjana; Dimec, Damir;
Šustić, Alan; Čohar, Franjo**

Source / Izvornik: **Medicina, 1991, 27, 167 - 169**

Journal article, Published version

Rad u časopisu, Objavljena verzija rada (izdavačev PDF)

Permanent link / Trajna poveznica: <https://um.nsk.hr/um:nbn:hr:184:350100>

Rights / Prava: [Attribution 4.0 International](#)/[Imenovanje 4.0 međunarodna](#)

Download date / Datum preuzimanja: **2025-03-24**



Repository / Repozitorij:

[Repository of the University of Rijeka, Faculty of
Medicine - FMRI Repository](#)



SONOGRAFSKI PRIKAZ EMFIZEMATOZNOG PIJELONEFRITISA

SONOGRAPHIC PRESENTATION OF THE EMPHYSEMATOUS PYELONEPHRITIS

Vladimir Mozetič,¹ Željko Fučkar,² Mirjana Gržetić,³ Damir Dimec,² Alan Šustić,¹ Franjo Čohar³¹Služba za ultrazvučnu dijagnostiku Klinički bolnički centar Rijeka²Urološki odjel Kirurške klinike Kliničkog bolničkog centra Rijeka³Nefrološki odjel Interne klinike Kliničkog bolničkog centra Rijeka

STRUČNI RAD

Glavne riječi: ultrazvuk; emfizematozni pijelonefritis

Sažetak: Prikazan je bolesnik s rijetkom kliničkom slikom akutnog emfizematoznog pijelonefritisa. Ultrazvučnim pregledom dokazana je sonografska slika emfizematoznog pijelonefritisa. Istaknute su prednosti ultrasonografije u dijagnostici i praćenju bolesti tijekom terapijskog postupka.

Prispjelo: 5. lipnja 1991*Prihvaćeno:* 2. srpnja 1991.

PROFESSIONAL PAPER

Key words: ultrasound; emphysematous pyelonephritis

Summary: A rare case of acute emphysematous pyelonephritis is presented. The sonographic picture of emphysematous pyelonephritis was confirmed by ultrasound examination. Ultrasound advantages in the diagnostics and follow up during the therapeutic treatment are emphasized.

Received: June 5, 1991*Accepted for publication:* July 2, 1991.

UVOD

Emfizematozni pijelonefritis je rijedak oblik akutnog pijelonefritisa. Anamnestički, kliničkom slikom i laboratorijskim nalazima ne može se razlučiti od klasičnog pijelonefritisa. Kao uzročnik najčešće se pojavljuju *E.coli*, *Aerobacter aerogenes* i *Pseudomonas aeruginosa*.^{3,5}

Sonografske karakteristike emfizematoznog pijelonefritisa su sitni hiperehogeni areali s fenomenom reverberacije ("bubble") i mjestimično posteriornom atenuacijom ultrazvučnog snopa, difuzno smješteni po bubrežnom parenhimu, a izazvani su bakterijama koje produciraju plin.⁸ Diferencijalno dijagnostički mogu doći u obzir slijedeći entiteti: perforacija duodenuma, emfizematozni pankreatitis, perforacija rektuma, renalni absces s formiranjem plina, intraperitonealni absces i postoperativni perinefritički hematomi.^{3,6,8}

Sonografsko dijagnosticiranje emfizematoznog pijelonefritisa te ultrazvučno praćenje regresije procesa tijekom antibiotske terapije metoda su izbora kod ovog tipa upalne bolesti bubrega.

Sonografsko dijagnosticiranje emfizematoznog pijelonefritisa te ultrazvučno praćenje regresije procesa tijekom antibiotske terapije metoda su izbora kod ovog tipa upalne bolesti bubrega.

Dr Vladimir Mozetič, doktor sveukupne medicine, stažist, Služba za ultrazvučnu dijagnostiku KBC Rijeka.

Dr Željko Fučkar, doktor sveukupne medicine, magistar medicinskih znanosti, doktor medicinskih znanosti, specijalist kirurg, docent na Kirurškoj klinici Medicinskog fakulteta Rijeka, liječnik na Urološkom odjelu KBC Rijeka.

Dr Mirjana Gržetić, doktor sveukupne medicine, specijalist internist, odjelni liječnik na Nefrološkom odjelu Interne klinike Medicinskog fakulteta Rijeka, KBC Rijeka.

Dr Damir Dimec, doktor sveukupne medicine, specijalist kirurg, primarijus, liječnik na Urološkom odjelu Kirurške klinike Medicinskog fakulteta Rijeka, KBC Rijeka.

Dr Alan Šustić, doktor sveukupne medicine, specijalizant iz anesteziologije, Zavod za anesteziologiju KBC Rijeka.

Dr Franjo Čohar, doktor sveukupne medicine, doktor medicinskih znanosti, specijalist internist, izvanredni profesor, šef Nefrološkog odjela Interne klinike Medicinskog fakulteta Rijeka, KBC Rijeka.

PRIKAZ BOLESNIKA

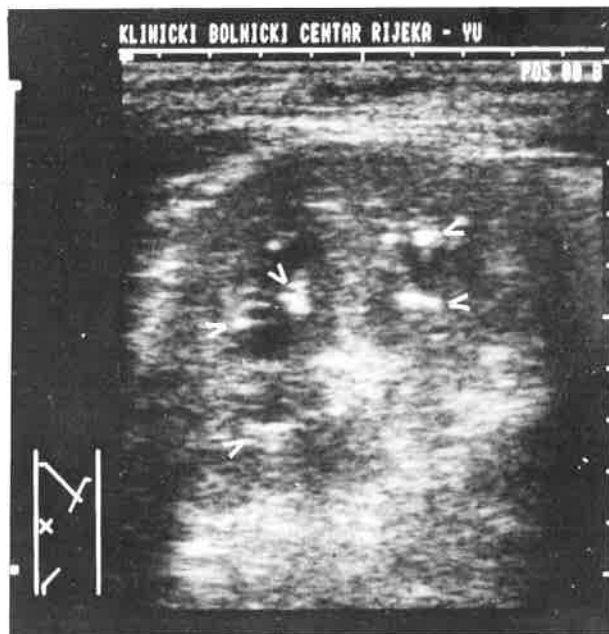Bolesnik S.D, u dobi od 43 godine, primljen je 19. listopada 1990. na Nefrološki odjel Interne klinike KBC Rijeka (Mb 226/90) kao "hitan slučaj" zbog probadanja u prsištu i u području lijeve lumbalne regije te povišene tjelesne temperature i opće slabosti. U zadnjih pet godina sve više slabi uz opću slabost i gubitak na tjelesnoj težini.

U tri navrata liječen je zbog TBC pluća. Arterijska hipertenzija mu je otkrivena prije 14 godina, a u dječjoj dobi operiran mu je konkrement u lijevom bubregu. Od patološkog u statusu postoji pozitivna lumbalna sukusija lijevo, auskultatorno je čujno pleuralno trenje parasternalno lijevo uz postojanje nemuzikalnih bronhitičnih šumova obostrano.

Laboratorijski nalazi: urin zamućen, žut, u sedimentu dosta L, pojedinačno i u nakupinama, nešto stanica pločastog epitela, sluzi i bakterija; urinokulture: sterilne; hemokulture: sterilne; SE 150/90, L 10.000 (seg 79,6 Ly 11,7 Mo 5,8 Eo 1,2 Ba 0,3%), E 2,7, Hb 88, Htc 0,29, MCHC 303, Le test: negativan. GUK, ureja, kreatinin, klirens ureje i kreatinina, dijastaze, bilirubin, alkalna fosfataza, ALT, AST, kolesterol i trigliceridi bili su u granicama normale. Koagulogram: skraćen PTT i visoki fibrinogen. Urin na BK, biološki pokus i Lewenstein: negativni.

Na temelju anamneze, fizikalnog statusa i laboratorijskih nalaza postavljena je radna dijagnoza specifičnog ljevostranog pijelonefritisa, sekundarne hepatopatije, arterijske hipertenzije, aregenatorne anemije te sumnja na reaktivaciju specifičnog procesa pluća.

Ultrazvučnim pregledom utvrđeno je lagano uvećanje lijevog bubrega uz blago reducirani parenhim difuzno prožet sitnim hiperehogenim arealima s fenomenom reverberacije i posteriorne mjestimične atenuacije ultrazvučnog snopa. Zaključeno je da se najvjerojatnije radi o rijetkoj sonografskoj slici emfizematoznog pijelonefritisa (sl. 1).



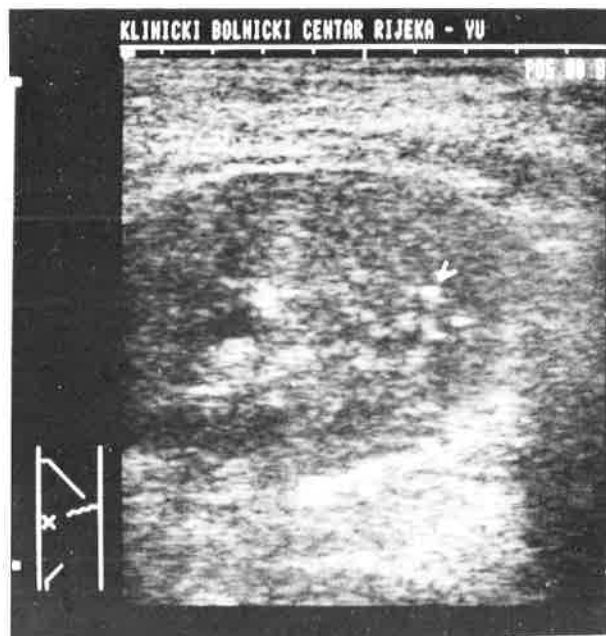Slika 1.
Aksijalni linearni presjek uvećanog lijevog bubrega sa izraženim edemom medule; strelice pokazuju mjehuriće plina unutar bubrežnog parenhima (početak terapije)

Figure 1
Axial linear scan of the enlarged left kidney with medullary edema; arrows show small gas bubbles within renal parenchyma (beginning of the therapy)

Učinjena je i.v. urografija na kojoj se vidi da su na lijevom bubregu čašice ektatične, nepravilnih kontura i deformirane. Selektivna angiografija lijevog bubrega

opisuje lučni tijek interlobarnih arterija bez prisutnosti patološkog malignog žilja. U tom području, u nefrografskoj fazi dolazi do kontrastom pojačane imbibicije okrugle tvorbe promjera 4,5 cm.

Provedena je terapija kombinacijom antibiotika, a regresija pijelonefritičkog procesa praćena je sonografski. Prilikom prvog kontrolnog pregleda utvrđeno je znatno poboljšanje sonografske slike lijevog bubrega, uz popratni nalaz izljeva u lijevom prsištu, koji je kasnije radiološki potvrđen. Na drugom kontrolnom pregledu pronađene su minimalne kronične pijelonefritičke promjene bez ranije opisanih znakova emfizematoznog pijelonefritisa (sl. 2,3).



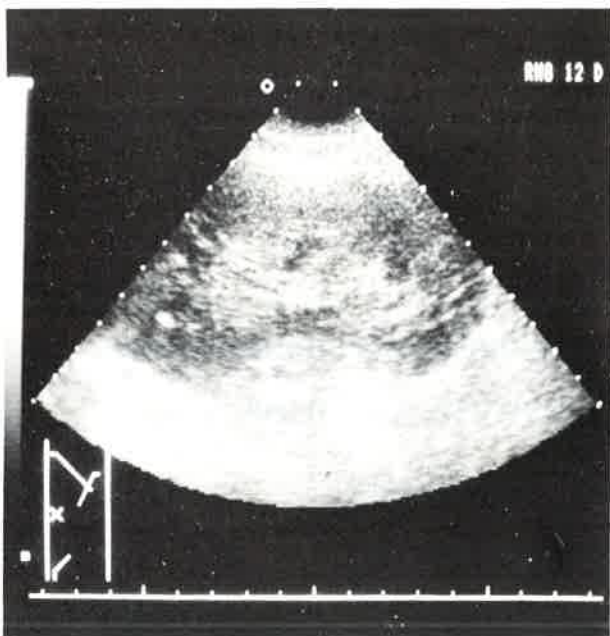
Slika 2.
Polukosi linearni presjek istog bubrega tijekom terapije; primjećuje se znatna redukcija edema medule, a u parenhimu se vide još uvijek vrlo rijetki mjehurići plina (strelica); prikaz tijekom terapije

Figure 2
Semioblique linear scan of the same kidney during the therapy; a significant reduction of the medullary edema is visible, as well as very rare small gas bubbles within the renal parenchyma (arrow)

Terapija kombinacijom antibiotika dovela je do kompletne regresije slike emfizematoznog pijelonefritisa te je bolesnik uz preporuke otpušten kući.

RASPRAVA

Akutni pijelonefritis je difuzno raspoređena bakterijska infekcija bubrežnog tkiva.⁵ Sonografski je obilježena slijedećim parametrima: uvećanje bubrega u svim promjerima, uvećanje i izraziti hipoehogenicitet medule, promjena omjera parenhim-pijelon (PPQ) u korist parenhima, mjestimično nedostajanje kortikomedularne granice, mjestimično zadebljanje kortikalnog dijela bubrega te povremeni prikaz trakastih hipoehogenih formacija koje prate konveksitet bubrega i odgovaraju perirenalnom edemu.^{4,6,7,8,11,12} U nalazima se najčešće spominju prva tri uz prisutnost jednog od potonjih sonografskih parametara.⁴



Slika 3.

Aksijalni sektorski prikaz lijevog bubrega nakon završene terapije sa sonografskim prikazom kroničnog pijelonefritisa

Figure 3

Axial sector scan of the left kidney after the completed therapy with sonographic presentation of the chronic pyelonephritis

Emfizematozni pijelonefritis izuzetno je rijedak klinički oblik akutnog pijelonefritisa. Zaslužuje posebnu pažnju s obzirom na činjenicu da nepravovremeno dijagnosticiranje i neadekvatna terapija mogu izazvati afunkciju bubrega uslijed čega nefrektomija postaje neizbježnom.¹ Danas se koriste slijedeće dijagnostičke metode u postavljanju dijagnoze emfizematoznog pijelonefritisa: ultrazvuk, urografija, selektivna renalna angiografija i kompjuterizirana tomografija.^{1,3,6,13} Iako se u literaturi CT spominje kao metoda kojom je moguće najranije postavljanje dijagnoze, pravodobna procjena proširenosti procesa i praćenje terapijske učinkovitosti,^{3,9,13} na temelju osobnog

iskustva i podataka iz literature^{1,2,3,4,6,7,8,10,12} nalazimo da su prednosti sonografije višestruke. Neinvazivnost, mogućnost ponavljanja pregleda bez posljedica po zdravlje bolesnika, točnost dijagnoze, bezbolnost i nezanemarivi "cost benefit" čine temeljna obilježja ultrazvuka kao metode izbora u dijagnosticiranju, praćenju i eventualno interventno-terapijskom djelovanju u određenih patoloških stanja bubrega, u ovom slučaju emfizematoznog pijelonefritisa.¹⁰

LITERATURA

1. Ahlering TE, Boyd SD, Hamilton CL i sur. Emphysematous pyelonephritis: a 5 year experience with 13 patients. J Urol 1985; 134:1086-1088.
2. Levison ED, Weider FA. Emphysematous pyelonephritis in a polycystic kidney. Urol Rad 1981; 3:39.
3. Sharma SK, Kumar A, Sharma BK i sur. Intrarenal gas abscess. J Urol 1986; 136:1059-1060.
4. Šustić A, Fučkar Ž, Čohar F. Sonografija u sindromu akutnog zatajivanja bubrega. Medicina 1990; 4:147-152.
5. Hadžić N, i sur. Priručnik interne medicine. Edt. "Školska knjiga" Zagreb 1989: 347-380.
6. Fučkar Ž. Sonografija urogenitalnog sustava. Edt. "Partizanska knjiga", Ljubljana 1987: 46-51.
7. Lišanin Lj, Demšar M, Fučkar Ž. Ultrazvuk u nefrologiji i urologiji. U: Kurjak A. Ultrazvuk u kliničkoj medicini. Edt. "Naprijed", Zagreb 1989: 19-75.
8. Kurjak A, Fučkar Ž, Gharbi HA. Ultrazvuk abdomena i malih organa. Edt. "Naprijed", Zagreb 1990: 205-229.
9. Hoddick W, Jeffrey R, Goldberg HI, Federle MP, Lang C. CT and sonography of severe renal and perirenal infections. Radiol 1983; 132:683-687.
10. Fučkar Ž, Čohar F, Mozetić V, Šustić A. Ultrasonically guided percutaneous therapy of lobar nephronia. Radiol Jugosl (u tisku).
11. Fučkar Ž. Real-time sonografija akutnih i kroničnih bolesti bubrežnog parenhima. Medicina 1984; 3:49-52.
12. Edel SL, Bonavita JA. The sonographic appearance of acute pyelonephritis. Radiol 1979; 132:683-85.
13. Bova JG, Potter JL, Arevalos E i sur. Renal and prerenal infection: the role of computerized tomography. J Urol 1985; 133: 375-77.