

# Kateterizacija mokraćnoga mjehura - suvremeni pristup

---

**Markić, Dean; Strčić, Nada; Markić, Irena**

*Source / Izvornik:* **Medicina Fluminensis : Medicina Fluminensis, 2014, 50, 158 - 168**

**Journal article, Published version**

**Rad u časopisu, Objavljena verzija rada (izdavačev PDF)**

*Permanent link / Trajna poveznica:* <https://um.nsk.hr/um:nbn:hr:184:982109>

*Rights / Prava:* [In copyright](#)/[Zaštićeno autorskim pravom.](#)

*Download date / Datum preuzimanja:* **2025-03-11**



*Repository / Repozitorij:*

[Repository of the University of Rijeka, Faculty of Medicine - FMRI Repository](#)



# Kateterizacija mokraćnoga mjehura – suvremeni pristup

## Urinary bladder catheterization – modern approach

Dean Markić<sup>1\*</sup>, Nada Strčić<sup>1</sup>, Irena Markić<sup>2</sup>

<sup>1</sup>Klinika za urologiju, KBC Rijeka, Rijeka, Hrvatska

<sup>2</sup>Zavod za hitnu medicinu Primorsko-goranske županije, Rijeka, Hrvatska

Primljeno: 30. 12. 2013.

Prihvaćeno: 3. 3. 2014.

**Sažetak.** Kateterizacija je rutinski postupak kojim se omogućava drenaža urina iz mokraćnoga mjehura. Može se učiniti u dijagnostičke i terapijske svrhe. Postoji mnogo različitih katetera, a njihov izbor ovisi o razlogu njegova postavljanja. Kateteri za jednokratnu kateterizaciju obično su ravni, napravljeni od polivinil-klorida ili, ponekad, od lateksa. Trajni kateteri imaju retencijski mehanizam, a najčešće se koristi Foleyjev kateter (balon služi kao retencijski mehanizam). Kod dugotrajne kateterizacije preporučuje se korištenje Foleyjeva katetera od biokompatibilnog materijala. Silikonski kateteri, kao i oni obloženi hidrogelom, bolje se toleriraju nego oni proizvedeni od lateksa ili poliuretana. Potrebno je izabrati urinarni kateter najmanjega promjera, koji zadovoljava svrhu kateterizacije. Duljina kateterizacije mora biti što je kraće moguća. Otežana kateterizacija najčešće je prisutna kod muškaraca. Njezini uzroci mogu biti striktura uretre, uvećana prostata ili skleroza vrata mjehura. Otežana kateterizacija u žena prisutna je kod adipoznih osoba ili u slučaju kada se ne može pronaći vanjsko ušće uretre. Najčešća komplikacija vezana uz kateterizaciju je infekcija mokraćnoga sustava, koja sa sobom donosi značajan i morbiditet i mortalitet. To je inače i najčešći uzrok nozokomijalnih infekcija, čak do 40 %. Ostale moguće komplikacije su parafimozna, „lažni prolaz“, striktura uretre, perforacija uretre i krvarenje. Kateterizacija mokraćnoga mjehura u većine je pacijenata jednostavan postupak koji zbog mogućih popratnih komplikacija zahtijeva standardiziran pristup i provedbu.

**Ključne riječi:** infekcije mokraćnoga sustava; retencija urina; urinarna kateterizacija; urinarni kateter

**Abstract.** Catheterization is a routine medical procedure that facilitates direct drainage of the urinary bladder. It is used for both the diagnostic and therapeutic purposes. Many types of catheters are available for urethral catheterization, and the choice of a specific type of catheter depends on the reason for catheterization. The catheter for one-time catheterization is usually a straight catheter made from polyvinyl chloride or sometimes latex. For long-term catheterization catheters need a retention mechanism. Foley type catheters (balloon served as retention mechanism) are most often used for long-term urethral catheterization. If long-term catheterization is anticipated, it is advisable to use a Foley catheter made of the most biocompatible material. Catheters made of silicone or coated with hydrogel are, in general, better tolerated over the long-term than those made of materials like latex and polyurethane. In addition, one should choose the smallest urethral catheter that will accomplish the purpose of catheterization. The duration of catheterization must be as short as possible. Difficult catheterization is mostly seen in male patients. The most frequent causes are urethral stricture, prostatic enlargement and bladder neck contracture. Difficulty in catheterization of the female urethra is uncommon and usually results from extreme obesity and inability to locate the urethral meatus. The most frequent complication associated with catheterization is catheter-associated urinary tract infection resulting in significant morbidity and mortality. It is the most common nosocomial infection, comprising >40 % of all institutionally acquired infections. Other possible complications are paraphimosis, creation of false passage, urethral stricture, urethral perforation and bleeding. Catheterization is a routine procedure in the majority of patients but because of potential complications, performance must be standardized.

**Key words:** urinary catheter; urinary catheterization; urinary retention; urinary tract infections

**\*Dopisni autor:**

Dr. sc. Dean Markić, dr. med.  
Klinika za urologiju, KBC Rijeka  
Tome Stričića 3, 51 000 Rijeka  
e-mail: dean.markic@ri.htnet.hr

<http://hrcak.srce.hr/medicina>

## UVOD

Kateterizacija mokraćnoga mjehura je rutinski postupak koji omogućava direktnu drenažu urina iz mokraćnoga mjehura<sup>1</sup>. Radi se o jednom od najčešće izvođenih terapijsko-dijagnostičkih postupaka i u izvanbolničkim tako i u bolničkim uvjetima. Kateter se može postaviti jednokratno (uzimanje urina radi urinokulture u žena), privremeno (zbog operacije) ili se može raditi o trajnoj kateterizaciji u pacijenata s benignom hiperplazijom prostate (BPH) koji nisu kandidati za operaciju. Pacijenti različite starosne dobi mogu biti kateterizirani, ali oni koji su stariji i imaju kronične bolesti češće su nositelji trajnog urinarnog katetera. Trajni urinarni kateter ima čak do 23 % Europljana starijih od 65 godina koji trebaju pomoć u kući<sup>2</sup>. Analiza podataka iz 10 bolnica u Nizozemskoj pokazala je kako je ciljnog dana od 16.495 hospitaliziranih pacijenata njih 3.335 (20,2 %) imalo urinarni kateter<sup>3</sup>. Kateterizacija sa sobom nosi i određene rizike. Infekcija mokraćnog sustava (IMS) najčešća je komplikacija vezana uz kateterizaciju mokraćnoga mjehura. Godišnje se samo u SAD-u prijavi više od 500.000 IMS-a vezanih uz kateterizaciju, odnosno urinarni kateter<sup>4</sup>. Istraživanja su pokazala kako se čak do 69 % IMS-a vezanih uz kateter može spriječiti pridržavanjem preventivnih mjera, a time bi se moglo spriječiti i do 9.000 smrti u jednoj godini<sup>5,6</sup>. S obzirom na to da velik broj pacijenata ima urinarni kateter, a neželjene posljedice mogu dovesti čak i do smrti, neophodno je da se kateterizacija mokraćnoga mjehura učini shodno suvremenim preporukama i na standardiziran način. Također je bitna edukacija nositelja trajnog katetera, kako bi u uvjetima svakodnevnog života pravilno postupao pri svakoj manipulaciji vezanoj uz urinarni kateter, te tako smanjio rizik za nastajanje komplikacija. Ovdje je važna vještina komunikacije između medicinske sestre i liječnika koji će pacijenta znati educirati u za njega novoj situaciji.

## POVIJESNI PREGLED

Instrumenti za drenažu mokraćnoga mjehura spadaju među najstarija medicinska pomagala. Jedan od najstarijih opisa urinarnoga katetera može se pronaći u Hipokratovom tekstu „De mor-

bo sacro” (400 g. pr. Kr.) u kojemu se drenaža mokraćnoga mjehura smatra jednom od osnovnih vještina koje je morao poznavati liječnik toga doba<sup>7,8</sup>. Do današnjeg dana uspjele su se sačuvati preteče današnjih katetera. U osnovi radilo se o šupljnoj cijevi koja je bila od bronce, papira, životinjske kože ili olova. U 16. stoljeću Ambroise Pare koristio je kateter učinjen od srebra, mesinga i bakra. Početkom 18. stoljeća počeli su se koristiti kateteri od prirodne gume (kaučuka), a Mercier je uveo *coudé* tip katetera. U 20. stoljeću

Izbor katetera ovisi o razlogu njegova postavljanja. Potrebno je izabrati kateter najmanjega promjera koji zadovoljava svrhu kateterizacije. U većine odraslih pacijenata uspješna se kateterizacija može učiniti kateterom promjera 16 ili 18 Ch.

američki urolog Frederic Foley konstruirao je kateter koji je imao balon kao retencijski mehanizam, koji je i danas najkorišteniji tip urinarnoga katetera<sup>9</sup>.

## INDIKACIJE ZA KATETERIZACIJU

Kateterizacija mokraćnoga mjehura može se učiniti u dijagnostičke ili terapijske svrhe<sup>10,11</sup>.

### Kateterizacija u terapijske svrhe

#### *Akutna ili kronična retencija urina*

Ovo je najčešća indikacija za kateterizaciju mokraćnoga mjehura. Najčešći uzrok je subvezikalna opstrukcija. Uzroci subvezikalne opstrukcije razlikuju se ovisno o spolu pacijenata. U muškaraca to može biti BPH, karcinom prostate, striktura uretre, skleroza vrata mjehura, valvule stražnje uretre, a u žena stenoza uretre (najčešće postoperativna – antiinkontinencijske procedure), divertikulum uretre, skleroza vrata mjehura i prolaps maternice<sup>12</sup>. Ovdje možemo ubrojiti i pacijente koji se moraju samokateterizirati zbog disfunkcije mokraćnoga mjehura kao posljedice oštećenja inervacije mjehura: traumatske ozljede leđne moždine, meningomijelocela, multipla skleroza i dr. Značajan broj katetera postavlja se pacijentima u kojih se planiraju zahtjevnije operacije (kardiokirurške, neurokirurške, abdominalne operacije).

### *Mjerenje produkcije urina*

Provodi se kod svih pacijenata u kojih je neophodno monitorirati proizvodnju urina (transplantacija bubrega, opekotine, politraumatizirani pacijenti, akutno bubrežno zatajenje...). Zbog rizika od infekcije mokraćnoga sustava vezane uz kateterizaciju neophodno je da ovakav oblik kateterizacije bude što kraći<sup>13</sup>.

### *Intravezikalna instilacija lijekova*

U pacijenata s površinskim karcinomom mokraćnoga mjehura preporučuje se zbog njihove sklonosti recidiviranju i/ili progresiji u mišićno-invazivni oblik intravezikalna instilacija lijekova u svrhu lokalne kemoterapije (mitomicin C, epirubicin, doksorubicin), odnosno imunoterapije (BCG)<sup>14,15</sup>. U pacijenata u kojih se ne može transuretralno kontrolirati krvarenje iz mokraćnoga mjehura može se pokušati intravezikalnom instilacijom formalina<sup>10</sup>.

### *Nakon uroloških operacija*

Urinarni kateter postavlja se kako bi se omogućilo adekvatno zacjeljivanje nakon operacija na donjem dijelu mokraćnoga sustava (transuretralna resekcija adenoma prostate, transuretralna resekcija tumora mokraćnoga mjehura, interna uretrotomija), odnosno da se omogući kontrolirana drenaža urina uz evakuaciju krvnih ugrušaka.

### **Kateterizacija u dijagnostičke svrhe**

#### *Uzimanje urina u dijagnostičke svrhe*

Uzimanje urina za urinokulturu radi se isključivo u žena. Naime, u žena tijekom mokrenja lakše dolazi do kontaminacije urina bakterijskom florom kože (rodnice). U muškaraca se prevlačenjem prepucija i uzimanjem srednjega mlaza mogućnost kontaminacija urina jako smanjuje te se u njih niti ne preporučuje kateterizacija u dijagnostičke svrhe.

#### *Mjerenje ostatnog urina nakon mokrenja*

U današnje vrijeme, a zbog uporabe ultrazvuka koji je neinvazivna metoda, ovaj se način vrlo rijetko koristi.

### *Uvođenje katetera radi provođenja urodinamskih studija*

Urodinamskim pregledom dobivamo informacije o punjenju i pražnjenju mokraćnoga mjehura. Za provođenje urodinamskih studija koriste se posebni jednokratni kateteri koji osim za punjenje mjehura služe i za mjerenje intravezikalnoga tlaka<sup>16</sup>.

### *Provođenje dijagnostičkih pretraga (cistografija)*

Cistografija se najčešće indicira zbog dokazivanja vezikoureteralnog refluksa. Kateter se koristi za punjenje mokraćnoga mjehura, nakon čega se vrši oslikavanje mokraćnog sustava (RTG, ultrazvuk ili gama kamera) radi dokazivanja refluksa. Apsolutna kontraindikacija za kateterizaciju mokraćnoga mjehura transuretralnim putem je ozljeda mokraćne cijevi. Na ozljedu mokraćne cijevi treba posumnjati kod svih onih pacijenata gdje je prisutna krv na vanjskom ušću uretre, a pacijent se ne može pomokriti uz distendirani mokraćni mjehur<sup>17</sup>. Retrogradna uretrografija je dijagnostička metoda kojom se najbolje prikazuje ozljeda uretre<sup>17</sup>. Relativna kontraindikacija je akutni prostatitis, suženje uretre, odnosno nedavna operacija na uretri<sup>18</sup>.

## KATETERI

Urinarne katetere možemo podijeliti s obzirom na duljinu, promjer, materijal od kojega su izrađeni, oblogu, broj kanala i oblik katetera. S obzirom na duljinu kateterizacije kateteri mogu biti jednokratni i trajni. Trajni kateteri imaju retencijski mehanizam kako ne bi ispali iz mokraćnoga mjehura. Najčešći retencijski mehanizam je balon (Foleyjev kateter).

### **Duljina i promjer katetera**

Kateteri su standardne duljine od 41 do 45 cm, a kraći kateteri (25 cm) mogu se koristiti kod kateterizacije u žena. Dok je duljina katetera standardna, vanjski promjer katetera može biti od 6 do 24 Charriera (Ch) ili Frencha (Fr). Jedan Ch je mjerna jedinica od 1/3 mm, pa shodno tome kateter promjera 18 Ch ima vanjski promjer od 6 mm. Joseph Frédéric Benoît Charrière bio je poznati francuski proizvođač kirurških instrumenata koji je djelovao u 19. stoljeću, te je njemu u čast i

nazvana spomenuta mjerna ljestvica. U anglosaksonskoj literaturi ova se ljestvica u čast Charrièreove domovine označava kao francuska ljestvica ili Fr.

### Sastav i obloga katetera

Suvremeni urinarni kateteri građeni su od lateksa, silikona ili polivinil-klorida (PVC). PVC kateteri koriste se za jednokratnu kateterizaciju. Kateteri od lateksa su fleksibilni jer su proizvedeni na bazi gume. Nedostatak im je što imaju visok koeficijent trenja (nelagoda pacijenata), a ujedno imaju i sklonost pojavi inkrustracija i razvoja alergijske reakcije, pa se najčešće koriste za kratkotrajnu drenažu urina. Silikon je rigidniji materijal i ima daleko niži koeficijent trenja u odnosu na lateks. On je relativno inertan materijal koji, u odnosu na katetere drugačijeg sastava, izaziva manju reakciju tkiva i dovodi do manje adherencije bakterija na kateter, kao i manju pojavu inkrustracija katetera<sup>19,20</sup>. Silikonski kateteri su pogodniji za dugotrajnu kateterizaciju. Oni se također koriste kada postoji osjetljivost ili alergija na lateks.

Urinarni kateteri oblažu se različitim materijalima kako bi se smanjila trauma uretre prilikom njihova uvođenja, odnosno smanjio rizik od infekcije. Tako se, primjerice, kateteri od lateksa mogu silikonizirati izvana i unutra, čime se postiže da takvi kateteri imaju fleksibilnost katetera od lateksa, a poput silikonskih katetera imaju manju učestalost inkrustracija i dugotrajniji su. Kateteri mogu biti obloženi i hidrogelom. Radi se o posebnoj supstanciji koja u dodiru s vodom stvara poseban zaštitni sloj oko katetera. Takvi kateteri su mekani i izuzetno biokompatibilni. S obzirom na to da se radi o hidrofilnim kateterima, oni apsorbiraju tekućinu i stvaraju oko katetera omotač poput mekog jastuka, te se time smanjuje trenje i iritacija uretre. Korištenje hidrofilnog materijala kod katetera u pacijenata na kroničnoj intermitentnoj samokateterizaciji pokazalo je kako takvi pacijenti imaju manji broj infekcija mokraćnoga sustava i novonastalih suženja uretre<sup>21-23</sup>. I lateks i silikonski kateteri mogu biti obloženi srebrom ili impregnirani antibiotikom, a sve u namjeri da se smanji broj infekcija mokraćnoga sustava. U najnovije vrijeme ispituju se kateteri obloženi vijabilnim bakterijskim omotačem (apatogeni sojevi *E. coli*).

Cilj omotača je razviti asimptomatsku kolonizaciju mokraćnoga mjehura s nevirulentnim sojem bakterija, a moguća djelotvornost ove metode objašnjava se prirodnim takmičenjem nepatogenih i patogenih bakterija<sup>24</sup>.

Kateteri izrađeni od lateksa preporučuju se za kraću kateterizaciju (2 do 3 tjedna). Za kateterizaciju dulju od dva tjedna preporučuje se korištenje silikonskih katetera, silikoniziranih katetera ili katetera koji imaju hidrogel.

### Lumen katetera

Osnovni modeli katetera sastoje se od samo jednog lumena (jednoluminalni kateter) koji omogućava drenažu urina ili instilaciju/irigaciju. Ovi kateteri imaju najčešće ravni vrh, a služe za jednokratnu kateterizaciju, intermitentnu kateterizaciju, sakupljanje urina u dijagnostičke svrhe ili provođenje urodinamskih studija. Dodatni lumeni postoje kako bi se omogućilo da kateter ostane u mjehuru uz pomoć retencijskoga mehanizma (dvoluminalni kateteri) ili za istodobnu drenažu i irigaciju (troluminalni kateteri). Mogućnost katetera za bidirekcionalni protok (troluminalni kateteri) posebno je bitna kod drenaže gustoga sadržaja iz mjehura (krvni ugrušci, gnoj) gdje se konstantnim ispiranjem sprječava njihovo nakupljanje. Postavljanje troluminalnog katetera zbog irigacije mokraćnoga mjehura najčešće se koristi nakon transuretralnih procedura na prostati i mjehuru, što se može dodatno kombinirati s korištenjem balona većega volumena (do 80 ml) koji se uz pomoć trakcije može koristiti za postizanje hemostaze u području prostate. Kateteri koji imaju više lumena imaju manji lumen za drenažu urina. Tako troluminalni kateter od 24 Ch ima manji lumen za drenažu od dvoluminalnog katetera od 24 Ch<sup>10,11</sup>.





### Vrh i oblik katetera

Većina katetera ima ravan i zaobljen vrh bez otvora na njegovu kraju, a otvori se nalaze postranično (tablica 1). Kateteri sa zakrivljenim vrhom i/ili otvorom na njegovu kraju koriste se u posebnim prilikama. Zavijeni (franc. *coudé* – zavijeni) kateteri imaju savijen kraj i najčešće se koriste kod pacijenata s uvećanom prostatom ili sklerozom vrata mjehura. Ovakav završetak katetera, koji

**Tablica 1.** Vrste urinarnih katetera i njihova namjena (modificirano prema Méndez-Probst CE i sur.<sup>10</sup>)

Vrh katetera	Postranični otvori	Retencijski mehanizam	Naziv katetera	Namjena (prednosti)
ravan	pojedinačni ili multipli	bez	Robinson Nelaton Jaques	Jednokratna drenaža urina, instilacija ili irigacija u djece, žena i većine muškaraca.
		balon	Foley	Kontinuirana drenaža ili irigacija kod djece, žena i većine muškaraca.
		„krilca“ „kišobran“	Malecot Pezzer	Kontinuirana drenaža ili irigacija kod djece, žena i većine muškaraca (retencijski mehanizam pouzdaniji je od balona, a kako nije potreban kanal za inflaciju balona unutarnji dijametar katetera je širi). Intraoperacijska primjena.
zakrivljen		balon	Coudé Tiemann	Kontinuirana drenaža ili irigacija (zbog zakrivljenoga vrha posebno je pogodan za kateterizaciju muškaraca koji imaju sklerozu vrata mjehura ili uvećane lobuse prostate).
otvor na vrhu		balon	Council	Kontinuirana drenaža ili irigacija kod djece, žena i većine muškaraca (otvor na vrhu katetera omogućuje postavljanje i promjenu katetera preko prethodno postavljene žice vodilice).
		balon	Whistle Couvelaire	Otvor na vrhu je velikoga promjera, a koristi se kada je potrebno olakšati drenažu urina ili intravezikalnu instilaciju.

**Tablica 2.** Usporedba katetera koji se najčešće koriste u kliničkoj praksi

Vrsta katetera (materijal)	Duljina kateterizacije	Sklonost inkrustracijama	Lubrikant	Tvrdoća katetera	Bio	Cijena (kune)
 PVC	jednokratno	veća	gel	tvrd	+-	2,62
 Lateks	2 – 3 tjedna	veća	gel	mekan	+	7,98
 Silikon	do 12 tjedana	manja	gel	tvrd	++	41,40
 Lateks + hidrogel	do 12 tjedana	manja	voda	mekan	++	*

Bio = biokompatibilnost; \*trajni urinarni kateteri obloženi hidrogelom trenutačno nisu dostupni u maloprodaji u Republici Hrvatskoj



**Tablica 3.** Odabir veličine katetera s obzirom na dob pacijenta (modificirano prema Méndez-Probst CE i sur.<sup>10</sup>)

Dob (godine)	Veličina katetera (Ch)
< 5	5 – 8
5 – 10	8 – 10
10 – 14	10
> 14	> 10

prati zakrivljenost uretre, omogućava lakšu kateterizaciju<sup>10</sup>.

### ODABIR KATETERA

Veličina i tip katetera odabire se na osnovi indikacije za kateterizaciju, dobi pacijenta, kao i vrsti tekućine koja treba biti drenirana (tablica 2.). Osnovno pravilo je postaviti kateter što manjega promjera, a da time ne bude kompromitirana njegova funkcionalnost. Ako se kateter postavlja radi drenaže urina (bez primjesa krvi ili gnoja), treba postaviti kateter promjera 16 – 18 Ch (neki autori preporučuju i kateter promjera 12 – 14 Ch). U slučaju da je neophodna drenaža urina pomiješanog s krvi i/ili s gnojnim sadržajem, treba postaviti kateter promjera 20 – 24 Ch. Kod kateterizacije djeteta bitno je da se postavi kateter odgovarajuće veličine kako bi se izbjeglo oštećenje osjetljive sluznice uretre (tablica 3). Korištenje orogastričnih i/ili nazogastričnih sondi za kateterizaciju ne preporučuje se, jer one zbog svoje čvrstoće i duljine mogu dovesti do značajnih komplikacija (striktura uretre, ulkus mjehura, nastajanje čvora u mjehuru)<sup>6,10,11</sup>.

### POSTUPAK KATETERIZACIJE

Prilikom postavljanja katetera neophodno je koristiti lubrikant, čime se postiže da trenje između površine katetera i osjetljive sluznice uretre bude što manje. U tu svrhu koristi se glicerol, odnosno, u današnje vrijeme, anestetik koji se lokalno aplicira u uretru. Lokalni anestetik je obično u formi gela (najčešće 2 % lidokain) i ima dvojaku svrhu – kao anestetik i lubrikant. Studije su pokazale kako anestetik treba biti apliciran u dovoljnom volumenu (10 – 20 ml), ne prebrzo (3 – 10 sekundi), te kako je potrebno pričekati najmanje 5 do 10 minuta od njegove aplikacije kako bi se postigao zadovoljavajući učinak<sup>25-29</sup>. Sistemska apsorpcija

topikalno primijenjenog 2 %-tnog lidokaina na in-taktnu sluznicu uretre minimalna je i dovodi do jedva mjerljive koncentracije u krvi<sup>30</sup>. No, opisivani su i slučajevi gdje je tijekom otežane kateterizacije, a zbog oštećenja sluznice uretre, došlo do visoke koncentracije anestetika u krvi s posljedičnom konfuzijom i dezorijentacijom pacijenata te pojavom konvulzija<sup>31,32</sup>. Kako bi se spriječio izlazak gela, nakon njegova uštrcavanja u penilnu uretru preporučuje se na glans penisa postaviti penilnu klemu. Tako se sprječava izlazak gela iz uretre, produžuje njegov kontakt sa sluznicom uretre i time postiže odgovarajuća analgezija<sup>10</sup>.

Za uvođenje katetera obloženih hidrogelom koristi se sterilna fiziološka otopina ili sterilna voda, kojima se kateter navlaži. Lubrikanti (glicerol ili gel s dolokainom) su kontraindicirani pri uvođenju katetera obloženih hidrogelom jer uništavaju oblogu katetera i time povećavaju trenje, što za posljedicu ima veću neugodu, veću sklonost inkrustraciji i veću mogućnost infekcije.

Prije same kateterizacije pacijentu treba objasniti svrhu i sam postupak kateterizacije. Anamnestički su posebno bitni podaci koji nam mogu ukazivati da će kateterizacija biti otežana (postojanje urološke patologije, prethodne urološke operacije i već pokušavana kateterizacija). S obzirom na to da je mokraćni sustav sterilna sredina, a kateterizacijom mokraćnoga mjehura to se narušava, neophodno je da se cijeli postupak kateterizacije provodi poštovanjem svih mjera asepsa.

Razlikujemo postupak kod inicijalne (nekomplirane) i otežane kateterizacije.

### INICIJALNA KATETERIZACIJA

Inicijalna kateterizacija predstavlja prvi pokušaj kateterizacije mokraćnoga mjehura u pacijenta kod kojeg ne očekujemo otežano postavljanje katetera. Ona se najčešće provodi korištenjem Foleyjeva katetera od lateksa ako se radi o kratkotrajnoj kateterizaciji (primjerice perioperacijski), odnosno korištenjem silikonskih katetera ili katetera s hidrogelom kod dugotrajne kateterizacije. Za inicijalnu kateterizaciju preporučuje se kateter promjera 16 ili 18 Ch. Kateteri manjeg promjera (12 – 14 Ch) i veće čvrstoće (silikonski kateteri) koriste se kod pacijenata sa suženjem uretre, dok se kod pacijenata s uvećanom prostatom prepo-

Tablica 4. Preporuke za uspješnu kateterizaciju.

Preporuka	Korist
Instilacija 10 – 20 ml gela (ujedno i anestetika) kroz vanjski meatus uretru uz korištenje penilne kleme 5 – 10 minuta prije postavljanja katetera.	– lubrikantni anestetik anestezira mukozu uretre i širi uretru, što olakšava kateterizaciju – korištenje penilne kleme sprječava gubitak lubrikanta – anestetika iz uretre
Izdužiti penis njegovim istezanjem u uspravni položaj.	– olakšava postavljanje katetera i njegov prolazak kroz fiziološke zavoje uretre
Zamoliti pacijenta da učini nekoliko polaganih i dubokih udaha.	– relaksacija pacijenta tijekom prolaska kroz bulbomembranoznu uretru (pomaže prilikom prolaska kroz vanjski sfinkter)
Uvijek kateter postaviti do bifurkacije (Y konekcije).	– urin može početi otjecati i kada je vrh katetera prošao vanjski sfinkter, a nije u mjehuru, te se početni izlazak urina može pogrešno shvatiti kao znak da je kateter u mjehuru – umetanje katetera do bifurkacije siguran je znak da je kateter u mjehuru – napuhivanje balona kada imamo povrat urina ali sam kateter nije u mjehuru dovodi do širenja balona u uretri, što dovodi do oštećenja uretre i uretroragije
U pacijenata u kojih nije učinjena cirkumcizija, nakon postavljanja katetera, prepucij se mora prevući preko glansa penisa.	– sprječavanje parafimoze (može dovesti do ishemijske nekroze glansa)
Nakon što se kateter postavi do bifurkacije i dobije urin, potrebno je napuhati balon sa sterilnom tekućinom.	– aktivacija retencijskog mehanizma – ne uštrcavati zrak ili elektrolitske otopine zbog mogućnosti puknuća balona ili stvaranja inkrustracija (otežano vađenje katetera)
Postavljanje urinarnog vrećice ispod razine mokraćnoga mjehura.	– omogućava otjecanje urina pod silom gravitacije i sprječava nastajanje rezidualnog urina (urinarna infekcija)
Postepeno ispuštanje urina.	– u pacijenata s akutnom retencijom urina i izrazitom distenzijom mjehura neophodno je mjehur postepeno isprazniti kako ne bi došlo do krvarenja tzv. <i>ex vacuo</i> hematurija – dekompresiju mjehura treba učiniti tijekom 30 – 60 minuta
Ako je prvo postavljanje katetera bilo neuspješno, preporučuje se sljedeće učiniti 18 Ch <i>coudé</i> kateterom, a nakon toga 12 Ch silikonskim kateterom.	– <i>coudé</i> kateteri zbog svoje zakrivljenosti kojom se prati zakrivljenost prostatične uretre posebno su pogodni za pacijente s BPH-om, ako korištena tehnika nije ispravna, ili kod anksioznih pacijenata – silikonski kateteri od 12 Ch zbog svoje sučvrstoće i nesavjetljivosti pogodni za kateterizaciju pacijenata sa strikturom uretre, odnosno sklerozom vrata mjehura

Modificirano prema Méndez-Probst CE i sur.<sup>10</sup> i Villanueva C i sur.<sup>34</sup>

ručuje kateter većega promjera 20 – 24 Ch<sup>6</sup>. U pacijenata s makrohaturijom i/ili piurijom koriste se kateteri većeg promjera (20 – 24 Ch) s mogućnošću ispiranja (trolluminalni kateteri) kako bi se spriječila opstrukcija lumena uzrokovana ugrušcima krvi ili gnojnim sadržajem. U tablici 4 nalaze se preporuke za uspješnu kateterizaciju.

#### OTEŽANA KATETERIZACIJA

O otežanoj kateterizaciji govorimo kada inicijalna kateterizacija nije bila uspješna, odnosno kada se već na osnovi anamnestičkih i/ili kliničkih podataka može pretpostaviti da postavljanje katetera zahtijeva posebnu opremu, vještinu ili znanje. Analiza podataka dviju bolničkih ustanova u kojima je zatražena pomoć urologa zbog otežane kateterizacije pokazala je kako je najčešći uzrok otežanoj

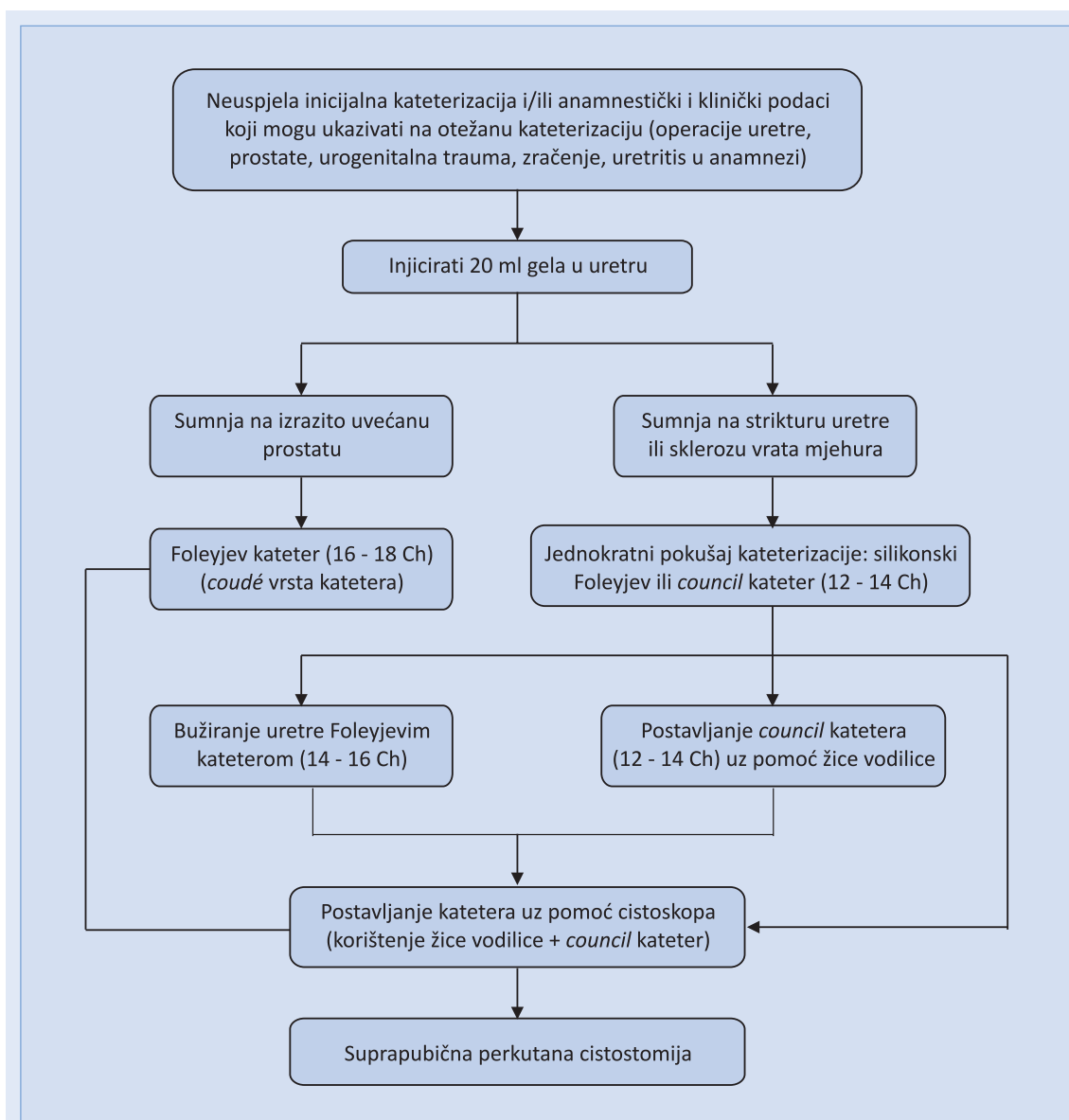
kateterizaciji bila neispravna tehnika kateterizacije (najčešće sa stvaranjem „lažnoga prolaza“) i BPH, dok je suženje uretre bilo rjeđe<sup>33,34</sup>. Također se pokazalo kako je 54 % tih pacijenata bilo uspješno kateterizirano kateterom zavijenoga vrha (*coudé*) promjera 18 Ch<sup>34</sup>. U drugih autora uzrok otežanoj kateterizaciji bilo je suženje uretre (50 % pacijenata), skleroza vrata mjehura (24 %), „lažni prolaz“ (15 %), karcinom prostate (4 %), BPH (4 %) i ostali razlozi (3 %)<sup>35-37</sup>. Ako se zapreka postavljanju katetera nalazi na manje od 16 cm od vanjskog uretralnog ušća, najčešći uzrok je striktura uretre, a ako je ona dulje od 16 cm, najčešće se radi o BPH-u ili sklerozu vrata mjehura<sup>33</sup>. U slučaju nedostupnosti endoskopske opreme može se kateter postaviti i nakon prethodno učinjenog bužiranja uretre s metalnim ili plastičnim



bužijama (dilatatorima) (slika 1). Takav postupak zahtijeva iskusnog urologa zbog mogućnosti da osim ozljede same uretre dođe i do ozljede okolnih organa, uključujući i perforaciju rektuma. Teškoće tijekom kateterizacije u žena najčešće se sastoje u nemogućnosti vizualizacije vanjskog ušća uretre. To se najčešće događa kod adipoznih osoba ili kod postmenopauzalne atrofije vagine gdje meatus bude „uvučen“ unutar vagine jer dolazi do retrakcije vanjskog ušća uretre u vaginu. Adekvatna ekspozicija introitusa vagine te korištenje posebnih metalnih instrumenata poput konusnoga kalibratora ili metalnih dilatatora pomaže u pronalasku vanjskog ušća uretre.

## KOMPLIKACIJE KATETERIZACIJE

Najznačajnija i najčešća komplikacija kateterizacije je infekcija mokraćnoga sustava vezana uz kateter (IMSVK). Oko 40 % nozokomijalnih infekcija su IMS. Najbitniji čimbenik rizika za njihov nastanak je korištenje urinarnoga katetera koji je odgovoran za čak i do 80 % IMS-a u bolničkim uvjetima<sup>38</sup>. Čimbenici rizika za razvoj IMSVK-a su: kateterizacija dulja od 6 dana, ženski spol, postojanje značajnijeg komorbiditeta (bubrežno zatajenje, šećerna bolest, malnutricija), postojanje druge aktivne infekcije, postavljanje katetera izvan operacijske sale i držanje urinarne vrećice iznad



Slika 1. Algoritam postupaka kod otežane kateterizacije (modificirano prema Méndez-Probst CE i sur.<sup>10</sup>)

razine mokraćnoga mjehura<sup>39</sup>. Izbjegavanje nepotrebne kateterizacije, atraumatska tehnika postavljanja katetera kao i korištenje zatvorenih drenažnih sustava dovodi do smanjenja IMSVK-a. Korištenje antiseptičkoga gela, ispiranje mokraćnoga mjehura i sustava za skupljanje urina, kao i korištenje jednosmjernih valvula ne dovodi do smanjenja IMSVK-a<sup>10,40</sup>. Bitan čimbenik za nastanak IMVSK-a je stvaranje biofilma oko katetera. On se sastoji od proteinskoga matriksa u kojemu se nalaze patogeni mikroorganizmi. Nastanak bi-

Infekcije mokraćnoga sustava vezane uz kateter najčešći su uzrok nozokomijalnih infekcija. Njihov broj može se smanjiti ispravnom tehnikom postavljanja katetera, poštujući sva pravila asepse, što kraćom kateterizacijom te korištenjem zatvorenih drenažnih sustava. Povremeno ispiranje mokraćnoga mjehura, kao i profilaktičko davanje antibiotika kod postavljanja katetera, nemaju utjecaj na smanjenje simptomatskih infekcija.

ofilma pokušava se spriječiti oblaganjem katetera različitim supstancijama ili materijalima<sup>38</sup>. U tu svrhu kateteri se oblažu različitim antibioticima (nitrofurazon, minociklin), odnosno srebrom. Korištenjem takvih katetera smanjuje se učestalost asimptomatskih bakteriurija, ali se nije uspjelo postići smanjenje simptomatskih infekcija<sup>41,42</sup>. Preventivno davanje antibiotika kod ljudi koji su kateterizirani također nema koristi<sup>40</sup>. U pacijenata koji su na dugotrajnoj kateterizaciji treba razmisliti o alternativnim metodama drenaže urina, poput suprapubične kateterizacije, korištenja urinarija i intermitentne kateterizacije jer se tako smanjuje broj IMSVK-a<sup>40</sup>.

Nemogućnost odstranjenja katetera u dječjoj dobi najčešće se vidi kod neprimjerenog korištenja orogastrične sonde za kateterizaciju jer se ona zbog duljine može u mjehuru zapetljati, pa čak i napraviti čvor. U odraslih osoba najčešće se Foleyjev kateter ne može odstraniti zbog nemogućnosti pražnjenja balona, stvaranja inkrustracija ili njegove zahvaćenosti šavom (urološke, ginekološke i abdominalne operacije). Nemogućnost pražnjenja balona može biti posljedica pogreške u valvularnom aparatu, začepjenja kanala kroz koji se balon puni i prazni ili zbog pojave kristali-

zacije unutar samog balona. U slučaju da se balon ne može ispuhati najprije treba prerezati krak za balon. Na taj način se zaobilazi valvularni mehanizam, pa će se balon ispuhati ako je začepljenje uzrokovano njegovom malfunkcijom. Sljedeća mogućnost je prolazak tankom žicom vodilicom kroz lumen za balon, koji se na taj način deblokira, ili se ovim postupkom učini maleni otvor u balonu, pa se on ispuše. Daljnja mogućnost je da se pod kontrolom ultrazvuka suprapubično tankom iglom probuši balon<sup>43</sup>. Kao krajnja mogućnost ostaje otvorena operacija. Hiperinflacija balona kao i instilacija određenih kemikalija (toluen) u mjehur ne preporučuju se jer je takav postupak bolan, mogu zaostati dijelovi balona u mjehuru, odnosno može doći do pojave kemijskoga cistitisa<sup>44,45</sup>. Ako se kateter u mjehuru nehotice drži značajno dulje nego što je predviđeno, neophodno je učiniti RTG snimku i UTZ mjehura kako bi se isključio razvoj inkrustracija oko katetera. U slučaju njihova postojanja u većine pacijenata se odmjerenim pomicanjem katetera unutra-van inkrustracije mogu razbiti i kateter izvući. U slučaju neuspjeha potrebno je ureteroskopom ući u mjehur i učiniti litotripsiju. Ako je šav zahvatio urinarni kateter, on se može presjeći uz pomoć cistoskopa ili ureteroskopa, ali ako se pouzdano zna da se radi o resorptivnom šavu, može se i pričekati njegovo spontano razgrađivanje<sup>10</sup>.

Pravilna tehnika postavljanja katetera izuzetno je bitna jer ponavljani neuspješni postupci kateterizacije mogu dovesti do jatrogene ozljede uretre. Forsiranje prolaska katetera kroz mjesto gdje postoji otpor njegovu prolasku može dovesti do ozljede uretre koja se kreće od minimalnoga oštećenja sluznice uretre do mnogo ozbiljnijih, poput tzv. „lažnog prolaza“ (engl. *false route*) koji označava rupturu uretre<sup>11</sup>. Takav „lažni prolaz“ može dovesti do infekcije, suženja uretre te potrebe za kirurškim liječenjem<sup>6,46,47</sup>. Najčešće mjesto ozljede uretre je bulbarna uretra. Uz „lažni put“ koji je uzrokovan nasilnom kateterizacijom, napuhivanje balona urinarnoga katetera u uretri također dovodi do oštećenja sluznice uretre ili cijele uretre<sup>34</sup>. Uz bol, najčešći prvi znak ozljede je krvarenje (uretroragija). Osim što uretroragija otežava daljnji postupak kateterizacije, ona komplicira i eventualnu endoskopsku proceduru koja može biti potrebna.

Ostale komplikacije kateterizacije su: hematurija, uretroragija, stenoza uretre, perforacija uretre te alergijska reakcija<sup>48,49</sup>. U pacijenata koji su dugo-trajno kateterizirani, u odnosu na opću populaciju, češće dolazi do pojave kamenaca u mjehuru (46 – 53 %), karcinoma mokraćnoga mjehura (2,3 – 10 %) te erozije uretre<sup>50</sup>.

### SUPRAPUBIČNA KATETERIZACIJA

U pacijenata u kojih se ne uspije postaviti urinarni kateter ili je postavljanje kontraindicirano (trauma uretre) neophodno je učiniti suprapubičnu kateterizaciju mokraćnoga mjehura. Perkutana suprapubična cistostomija postavlja se pod kontrolom ultrazvuka uz poštovanje svih pravila asepse. Kontraindikacije za suprapubičnu kateterizaciju su koagulopatija i pacijent s karcinomom mokraćnoga mjehura, jer bi ovaj postupak mogao dovesti do rasapa tumorskih stanica duž cistostomijskoga kanala<sup>10,11</sup>.

**Izjava o sukobu interesa:** autori izjavljuju da ne postoji sukob interesa.

### LITERATURA

1. Thomsen TW, Setnik GS. Videos in clinical medicine. Male urethral catheterization. *N Engl J Med* 2006;354:e22.
2. Sørbye LW, Finne-Soveri H, Ljunggren G, Topinková E, Bernabei R. Indwelling catheter use in home care-elderly, aged 65+ in 11 different countries in Europe. *Age Ageing* 2005;34:377-81.
3. Van der Broek PJ, Wille JC, van Benthem BH, Perenboom RJ, van der Akker-van Male ME, Niël-Weise BS. Urethral catheters: can we reduce use? *BMC Urology* 2011;11:10.
4. Fink R, Gilmartin H, Richard A, Capezuti E, Boltz M, Wald H. Indwelling urinary catheter management and catheter-associated urinary tract infection prevention practices in Nurses Improving Care for Healthsystem Elders hospitals. *Am J Infect Control* 2012;40:715-20.
5. National Quality Forum. Safe Practice for Better Healthcare – 2009 Update: A Consensus Report. Washington, DC: National Quality Forum, 2009.
6. Willette PA, Coffield S. Current trends in the management of difficult urinary catheterizations. *West J Emerg Med* 2012;13:472-8.
7. Moog FP, Karenberg A, Moll F. The catheter and its use from Hippocrates to Galen. *J Urol* 2005;174:1196-8.
8. Moog FP, Karenberg A, Moll F. The catheter and its use in late antiquity and the early middle ages. *J Urol* 2005;174:439-41.
9. Ellis H. The Foley catheter. *J Perioper Pract* 2006;16:210-1.
10. Méndez-Probst CE, Razvi H, Denstedt JD. Fundamentals of instrumentation and urinary tract drainage. *In: Kavoussi LR, Novick AC, Partin AW, Peters CA (eds). Campbell-Walsh urology. 10<sup>th</sup> Edition. Philadelphia: WB Saunders, 2012;180-92.*
11. Fučkar Ž. Osnovni urološki instrumentarij. *In: Fučkar Ž, Španjol J (eds). Urologija I (opći dio). Rijeka: Medicinski fakultet Rijeka, 2013;137-48.*
12. Yande S, Joshi M. Bladder outlet obstruction. *J Midlife Health* 2011;2:11-7.
13. Shimoni Z, Rodrig J, Kamma N, Froom P. Will more restrictive indications decrease rates of urinary catheterisation? An historical comparative study. *BMJ Open* 2012;2:e000473.
14. Huncharek M, McGarry R, Kupelnick B. Impact of intravesical chemotherapy on recurrence rate of recurrent superficial transitional cell carcinoma of the bladder: results of a meta-analysis. *Anticancer Res* 2001;21:765-9.
15. Sylvester RJ, van der Meijden AP, Lamm DL. Intravesical bacillus Calmette-Guerin reduces the risk of progression in patients with superficial bladder cancer: a meta-analysis of the published results of randomized clinical trials. *J Urol* 2002;168:1964-70.
16. Tanagho EA. Urodynamics studies. *In: Tanagho EA, McAninch JW (eds). Smith's general urology. 15<sup>th</sup> Edition. New York: Lange medical books, 2000;516-37.*
17. Chapple C, Barbagli G, Jordan G, Mundy AR, Rodrigues-Netto N, Pansadoro V et al. Consensus statement on urethral trauma. *BJU Int* 2004;93:1195-202.
18. Hadfield-Law L. Male catheterization. *Accid Emerg Nurs* 2001;9:257-63.
19. Roberts JA, Fussell EN, Kaack MB. Bacterial adherence to urethral catheters. *J Urol* 1990;144:264-9.
20. Crnich CJ, Drinka PJ. Does the composition of urinary catheters influence clinical outcomes and the results of research studies? *Infect Control Hosp Epidemiol* 2007;28:102-3.
21. Wyndaele JJ. Intermittent catheterization: which is the optimal technique? *Spinal Cord* 2002;40:432-7.
22. Vapnek JM, Maynard FM, Kim J. A prospective randomized trial of the LoFric hydrophilic coated catheter versus conventional plastic catheter for clean intermittent catheterization. *J Urol* 2003;169:994-8.
23. De Ridder DJ, Everaert K, Fernández LG, Valero JV, Durán AB, Abrisqueta ML et al. Intermittent catheterisation with hydrophilic-coated catheters (SpeediCath) reduces the risk of clinical urinary tract infection in spinal cord injured patients: a prospective randomised parallel comparative trial. *Eur Urol* 2005;48:991-5.
24. Trautner BW, Hull RA, Thornby JI, Darouiche RO. Coating urinary catheters with an avirulent strain of *Escherichia coli* as a means to establish asymptomatic colonization. *Infect Control Hosp Epidemiol* 2007;28:92-4.
25. Schede J, Thüroff JW. Effects of intraurethral injection of anaesthetic gel for transurethral instrumentation. *BJU Int* 2006;97:1165-7.
26. Thortzis V, Gravas S, Melekos MM, de la Rosette JJ. Intraurethral lubricants: a critical literature review and recommendations. *J Endourol* 2009;23:821-6.
27. Chung C, Chu M, Paoloni R, O'Brien MJ, Demel T. Comparison of lignocaine and water-based lubricating gels for female urethral catheterization: a randomized controlled trial. *Emerg Med Australas* 2007;19:315-9.

28. Siderias J, Guadio F, Singer AJ. Comparison of topical anesthetics and lubricants prior to urethral catheterization in males: a randomized controlled trial. *Acad Emerg Med* 2004;11:703–6.
29. Garbutt RB, McD Taylor D, Lee V, Augello MR. Delayed versus immediate urethral catheterization following instillation of local anaesthetic gel in men: a randomized, controlled clinical trial. *Emerg Med Australas* 2008;20:328–32.
30. Ouellette RD, Blute R Sr, Jaffee S, Bahde C. Plasma concentrations of lidocaine resulting from instillation of lidocaine jelly into genitourinary tract prior to cystoscopy. *Urology* 1985;25:490–1.
31. Sundaram MB. Seizures after intraurethral instillation of lidocaine. *CMAJ* 1987;137:219–20.
32. Priya V, Dalal K, Sareen R. Convulsions with intraurethral instillation of lignocaine. *Acta Anaesthesiol Scand* 2005;49:124.
33. Villanueva C, Hemstreet GP 3rd. Difficult male urethral catheterization: a review of different approaches. *Int Braz J Urol* 2008;34:401–11.
34. Villanueva C, Hemstreet GP 3rd. Difficult catheterization: tricks of the trade. *AUA Update series* 2011;30:41–8.
35. Beaghler M, Grasso M 3rd, Loisides P. Inability to pass a urethral catheter: the bedside role of the flexible cystoscope. *Urology* 1994;44:268–70.
36. Freid RM, Smith AD. The Glidewire technique for overcoming urethral obstruction. *J Urol* 1996;156:164–5.
37. Mistry S, Goldfarb D, Roth DR. Use of hydrophilic-coated urethral catheters in management of acute urinary retention. *Urology* 2007;70:25–7.
38. Ha US, Cho YH. Catheter-associated urinary tract infections: new aspects of novel urinary catheters. *Int J Antimicrob Agents* 2006;28:485–90.
39. Maki DG, Tambyah PA. Engineering out the risk for infection with urinary catheters. *Emerg Infect Dis* 2001;7:342–7.
40. Tenke P, Kovacs B, Bjerklund Johansen TE, Matsumoto T, Tambyah PA, Naber KG. European and Asian guidelines on management and prevention of catheter-associated urinary tract infections. *Int J Antimicrob Agents* 2008;31 Suppl 1:68–78.
41. Jahn P, Beutner K, Langer G. Types of indwelling urinary catheters for long-term bladder drainage in adults. *Cochrane Database Syst Rev* 2012;10:CD004997.
42. Ercole FF, Macieira TG, Wenceslau LC, Martins AR, Campos CC, Chianca TC. Integrative review: evidences on the practice of intermittent/indwelling urinary catheterization. *Rev Lat Am Enfermagem* 2013;21:459–68.
43. Daneshmand S, Youssefzadeh D, Skinner EC. Review of techniques to remove a Foley catheter when the balloon does not deflate. *Urology* 2002;59:127–9.
44. Gülmez I, Ekmekcioglu O, Karacagil M. A comparison of various methods to burst Foley catheter balloons and the risk of free-fragment formation. *Br J Urol* 1996;77:716–8.
45. Patterson R, Little B, Tolan J, Sweeney C. How to manage a urinary catheter balloon that will not deflate. *Int Urol Nephrol* 2006;38:57–61.
46. Gray M. Urinary retention. Management in the acute care setting. Part 2. *Am J Nurs* 2000;100:36–43.
47. Curtis LA, Dolan TS, Cespedes RD. Acute urinary retention and urinary incontinence. *Emerg Med Clin North Am* 2001;19:591–619.
48. Thomas AZ, Giri SK, Meagher D, Creagh T. Avoidable iatrogenic complications of urethral catheterization and inadequate intern training in a tertiary-care teaching hospital. *BJU Int* 2009;104:1109–12.
49. Wyndaele JJ. Complications of intermittent catheterization: their prevention and treatment. *Spinal Cord* 2002;40:536–41.
50. Igawa Y, Wyndaele JJ, Nishizawa O. Catheterization: possible complications and their prevention and treatment. *Int J Urol* 2008;15:481–5.