

Jednozidne ugljikove nanocjevčice kemijski funkcionalizirane s polietilen glikolom u traumatskoj ozljedi mozga u miša: učinci na popravak tkiva i sinaptičku plastičnost

Mihalić, Viktorija

Master's thesis / Diplomski rad

2023

Degree Grantor / Ustanova koja je dodijelila akademski / stručni stupanj: **University of Rijeka, Faculty of Medicine / Sveučilište u Rijeci, Medicinski fakultet**

Permanent link / Trajna poveznica: <https://urn.nsk.hr/urn:nbn:hr:184:753917>

Rights / Prava: [In copyright](#)/[Zaštićeno autorskim pravom.](#)

Download date / Datum preuzimanja: **2024-09-06**



Repository / Repozitorij:

[Repository of the University of Rijeka, Faculty of Medicine - FMRI Repository](#)



**SVEUČILIŠTE U RIJECI
MEDICINSKI FAKULTET
DIPLOMSKI SVEUČILIŠNI STUDIJ
SANITARNOG INŽENJERSTVA**

Viktorija Mihalić

**JEDNOZIDNE UGLJIKOVE NANOCJEVČICE KEMIJSKI
FUNKCIONALIZIRANE S POLIETILEN GLIKOLOM U TRAUMATSKOJ
OZLJEDI MOZGA U MIŠA: UČINCI NA POPRAVAK TKIVA I SINAPTIČKU
PLASTIČNOST**

Diplomski rad

Rijeka, 2023.

**SVEUČILIŠTE U RIJECI
MEDICINSKI FAKULTET
DIPLOMSKI SVEUČILIŠNI STUDIJ
SANITARNOG INŽENJERSTVA**

Viktorija Mihalić

**JEDNOZIDNE UGLJIKOVE NANOCJEVČICE KEMIJSKI
FUNKCIONALIZIRANE S POLIETILEN GLIKOLOM U TRAUMATSKOJ
OZLJEDI MOZGA U MIŠA: UČINCI NA POPRAVAK TKIVA I SINAPTIČKU
PLASTIČNOST**

Diplomski rad

Rijeka, 2023.

Mentorica rada: Doc. dr. sc. Petra Dolenc, dipl.ing. biol, prof. biol

Komentorica rada: Dr. sc. Tamara Janković, dipl. sanit. ing

Diplomski rad obranjen je dana 27. rujna 2023. na Zavodu za temeljnu i kliničku farmakologiju s toksikologijom Medicinskog fakulteta Sveučilišta u Rijeci, pred povjerenstvom u sastavu:

1. Izv. prof. dr. sc. Kristina Pilipović
2. Prof. dr. sc. Renata Jurišić Grubešić
3. Izv. prof. dr. sc. Elitza Petkova Markova-Car
4. Doc. dr. sc. Anja Harej Hrkać

Rad sadrži 46 stranica, 16 slika i 68 literaturnih navoda.

Prvenstveno se zahvaljujem svojoj mentorici doc. dr. sc. Petri Dolenc, dipl. ing. biol, prof. biol. Svojim znanjem, strpljenjem i predanošću profesorskom zvanju dala je nemjerljiv doprinos pri svakom koraku izrade ovog rada te bi bez njezine svestrane podrške isti teško poprimio sadašnji oblik.

Zahvaljujem se izv. prof. dr. sc. Kristini Pilipović, dr. med i dr.sc. Tamari Janković, dipl. sanit. ing., na svim savjetima i pomoći tijekom izrade ovog diplomskog rada.

Zahvaljujem se Marini Jakovac, med. lab. ing., Maji Rukavini, bacc. bioteh., Tanji Mešanović, na svojoj pomoći i savjetima te stalnoj dostupnosti.

Zahvaljujem se i svim ostalima na Zavodu za farmakologiju Medicinskog fakulteta Sveučilišta u Rijeci koji su pridonijeli izradi ovog diplomskog rada.

Zahvaljujem se svojim roditeljima i prijateljima na podršci tijekom cijelog školovanja, bez njih sve ovo ne bi bilo moguće.

Sadržaj

1. Uvod i pregled područja istraživanja	1
1.1. Općenito o traumatskoj ozljedi mozga.....	1
1.2. Patogeneza traumatske ozljede mozga.....	2
1.2.1. Primarna ozljeda mozga	2
1.2.2. Sekundarna ozljeda mozga	2
1.2.3. Uloga glija stanica u patogenezi traumatske ozljede mozga	4
1.2.4. Procesi endogenog neurooporavka	5
1.3. Farmakoterapija traumatske ozljede mozga.....	6
1.3.1. Trenutno stanje	6
1.3.2. Primjena nanomaterijala u terapiji traumatske ozljede mozga.....	7
1.4. Eksperimentalni modeli traumatske ozljede mozga.....	10
1.4.1. Modeli žarišne traumatske ozljede mozga.....	10
1.4.2. Modeli difuzne traumatske ozljede mozga.....	10
1.4.3. Kombinirani model žarišne i difuzne traumatske ozljede mozga.....	11
2. Ciljevi rada.....	12
3. Materijali i postupci	13
3.1. Pokusne životinje	13
3.2. Materijali	13
3.2.1. Kemikalije za histološke i imunohistokemijske analize.....	13
3.2.2. Kemikalije i lijekovi korišteni u operativnim zahvatima	14
3.2.3. Primarna i sekundarna protutijela.....	14
3.3. Metode.....	14
3.3.1. Traumatska ozljeda mozga u miša.....	14
3.3.2. Tretman jednozidnim ugljikovim nanocjevčicama kemijski funkcionaliziranim s polietilen glikolom	16
3.3.3. Priprema tkiva za histološke i imunohistokemijske analize	17
3.3.4. Histološke metode	18
3.3.4.1. Krezil violet (Nissl) bojenje	18
3.3.4.2. Luxol fast blue	18
3.3.4.3. Bojenje srebrom.....	18
3.3.5. Imunohistokemijske analize	19
3.3.6. Analize mikrofotografija i statističke analize	19
4. Rezultati	21

4.1. Histološka evaluacija oštećenja tkiva nakon traumatske ozljede mozga i utjecaj primjene jednozidnih ugljikovih nanocjevčica kemijski funkcionaliziranih polietilen glikolom	21
4.2. Reakcija astrocita i mikroglije nakon traumatske ozljede mozga i utjecaj primjene jednozidnih ugljikovih nanocjevčica kemijski funkcionaliziranih polietilen glikolom.....	25
4.3. Sinaptičke promjene nakon traumatske ozljede mozga i utjecaj primjene jednozidnih ugljikovih nanocjevčica kemijski funkcionaliziranih polietilen glikolom.....	31
5. Rasprava.....	33
5.1. Histološka evaluacija oštećenja tkiva nakon traumatske ozljede mozga i utjecaja primjene jednozidnih ugljikovih nanocjevčica kemijski funkcionaliziranih polietilen glikolom	33
5.2. Reakcija astrocita i mikroglije nakon traumatske ozljede mozga i utjecaj primjene jednozidnih ugljikovih nanocjevčica kemijski funkcionaliziranih polietilen glikolom.....	34
5.3. Sinaptičke promjene nakon traumatske ozljede mozga i utjecaj primjene jednozidnih ugljikovih nanocjevčica kemijski funkcionaliziranih polietilen glikolom.....	35
6. Zaključci	37
7. Literatura.....	38
8. Popis skraćenica i akronima.....	45
9. Životopis	46

Sažetak

Traumatska ozljeda mozga (TBI) jedan je od glavnih uzročnika smrti i invaliditeta u ljudi do 45 godina te predstavlja bitan javnozdravstveni i socioekonomski problem. Postoji nekoliko terapijskih opcija u terapiji akutne TBI i tretmanu kroničnih posljedica nakon TBI, međutim učinkovita neuroprotektivna terapija još uvijek ne postoji. Cilj ovog rada bio je istražiti utjecaj primjene jednozidnih ugljikovih nanocjevčica funkcionaliziranih polietilen glikolom (SWCNT-PEG) na oštećenje tkiva, neurodegeneraciju, mijelinizaciju, odgovor mikroglije i astrocita te sinaptičke promjene u mozgu miševa, pet tjedana nakon indukcije umjerene TBI, korištenjem modela lateralne ozljede tlakom tekućine. SWCNT-PEG ili kontrolna otopina (PEG) injicirane su na mjesto ozljede tjedan dana nakon indukcije TBI. Kontrolne skupine životinja bile su lažno ozlijeđene te su im također injicirane navedene otopine. Mozgovi miševa su nakon žrtvovanja pripremljeni za histološke i imunohistokemijske metode. Rezultati histoloških analiza ukazali su na značajan gubitak neurona parijetalnog korteksa (PC), poremećaje u mijelinskom integritetu u traktovima bijele tvari te prisutnost neurodegeneracije posljedično TBI. Primjena SWCNT-PEG rezultirala je smanjenim gubitkom neurona te moguće i smanjenim patološkim promjenama u traktovima bijele tvari. U PC i hipokampusu nisu zabilježeni značajni utjecaji TBI ili SWCNT-PEG na astrocite i broj stanica mikroglije, iako su zabilježene morfološke promjene mikroglije u PC. Sinaptičke promjene nisu detektirane u PC, ali je smanjenje signala sinaptičkog markera sinaptofizina zabilježeno u hipokampusu nakon TBI, međutim, primjena SWCNT-PEG nije značajno utjecala na te promjene. Rezultati nisu ukazali na potencijalne negativne učinke primjene SWCNT-PEG na tkivo mozga. Ovaj rad ukazuje na neuroprotektivan potencijal jednokratne primjene SWCNT-PEG te moguć utjecaj na mikrogliju posljedično TBI.

Summary

Traumatic brain injury (TBI) is one of the main causes of death and disability in young people and represents an important public health and socioeconomic problem. However, effective neuroprotective therapy still does not exist. The aim of this thesis was to investigate the impact of single-walled carbon nanotubes functionalized with polyethylene glycol (SWCNT-PEG) on neuronal loss, neurodegeneration, myelination, microglial and astrocytes response, and synaptic changes in the mice brain, five weeks after moderate TBI induction using a lateral fluid percussion injury model. SWCNT-PEG or control solution (PEG) was injected into the injury site one week after TBI or sham injury. Mice were sacrificed and brains were prepared for histological and immunohistochemical methods. Results indicated a significant loss of neurons in parietal cortex (PC), disturbances in myelin integrity in white matter tracts, and the presence of neurodegeneration after TBI. The application of SWCNT-PEG resulted in reduced neuronal loss and possibly reduced pathological changes in white matter tracts. No significant effects of TBI or SWCNT-PEG application on astrocytes and the number of microglia cells were detected in PC and hippocampus, although morphological changes of microglia were noticed in PC. Synaptic changes were not detected in the PC, but decrease in synaptophysin signal was significant in the hippocampus after TBI, however, the administration of SWCNT-PEG did not significantly affect these changes. The results did not indicate negative effects of SWCNT-PEG on brain tissue. This thesis indicates the neuroprotective potential of single application of SWCNT-PEG after the TBI and possible impact on microglia cells.

1. Uvod i pregled područja istraživanja

1.1. Općenito o traumatskoj ozljedi mozga

Traumatska ozljeda mozga (eng. *traumatic brain injury*, TBI) može se opisati kao poremećaj rada mozga izazvan djelovanjem vanjske mehaničke sile na područje lubanje (1). Jedna je od glavnih uzročnika smrti i invaliditeta u ljudi do 45 godina. Najčešće nastaje pri padovima, nesrećama, fizičkim napadima te kao sportska ozljeda (2). Godišnje incidencije TBI dosežu do 50 milijuna slučajeva na svjetskoj razini (1). U državama s nižim standardom života smrtni ishodi su češći, dok su razvijenije države s većim standardom života poduzele mjere za smanjenje incidencije TBI, kao što su bolja regulacija nošenja sigurnosnog pojasa i kaciga u prometu te zaštite na radu (1).

Težina TBI najčešće se mjeri Glasgowskom skalom kome, a može biti blaga (14-15), umjerena (9-13) i teška ozljeda (3-8). Posttraumatska amnezija je gubitak pamćenja od trenutka ozljede, a koristi se kao indikator težine ozljede. Kod blage TBI gubitak svijesti traje do 30 minuta, a posttraumatska amnezija do 24 sata (3). Gubitak svijesti kod umjerene TBI traje od 30 minuta do 24 sata, a posttraumatska amnezija može trajati od 1 do 7 dana, dok kod teške TBI gubitak svijesti traje i više od 24 sata, a posttraumatska amnezija i više od 7 dana (3). Teške ozljede imaju smrtnost od 30 do 40 % te mogućnost fizičkih poteškoća do 60 % (1).

TBI se također može klasificirati kao otvorena ili zatvorena ozljeda. Pri otvorenoj ozljedi prisutna je fraktura lubanje uzrokovana penetracijom stranog objekta. U zatvorenoj TBI oštećenje moždanog tkiva nastaje indirektnim utjecajem stranog objekta na mozak (2).

Posljedično TBI, mogu se javiti različiti neurološki poremećaji. Oštećenje moždanog tkiva u 9 % slučajeva kod umjerene i teške TBI može uzrokovati epilepsiju, a češće se javlja kod osoba koje su zadobile otvorenu ozljedu (4). Poremećaji spavanja javljaju se u 45 % pacijenata (5). Istraživanja ukazuju da TBI može biti uzrok neurodegenerativnih bolesti poput Alzheimerove bolesti, kronične traumatske encefalopatije, Parkinsonove bolesti (3), kao i neuroendokrinih poremećaja poput hipopituitarizma (6). U akutnoj fazi ozljede može doći do pojave agresije, zbunjenosti, uzrujanosti, no moguće je i razvijanje psihičkih poremećaja u kroničnoj fazi, poput opsesivno-kompulzivnog poremećaja, anksioznosti, depresije, ovisnosti, manije, promjene raspoloženja i suicida (6). Neki od drugih poremećaja su seksualna disfunkcija, inkontinencija mokraćnog mjehura i crijeva te mišićno-koštana disfunkcija koja uzrokuje spazme (6).

TBI je učestalija kod muškaraca, djece do 4 godine i adolescenata od 15 do 19 godina (7). Prema istraživanjima, veća incidencija TBI uočena je kod ljudi afričko američkog

podrijetla, a također je dokazano da 56 do 72 % pacijenata ima pozitivan test na alkohol u krvi (7).

1.2. Patogeneza traumatske ozljede mozga

1.2.1. Primarna ozljeda mozga

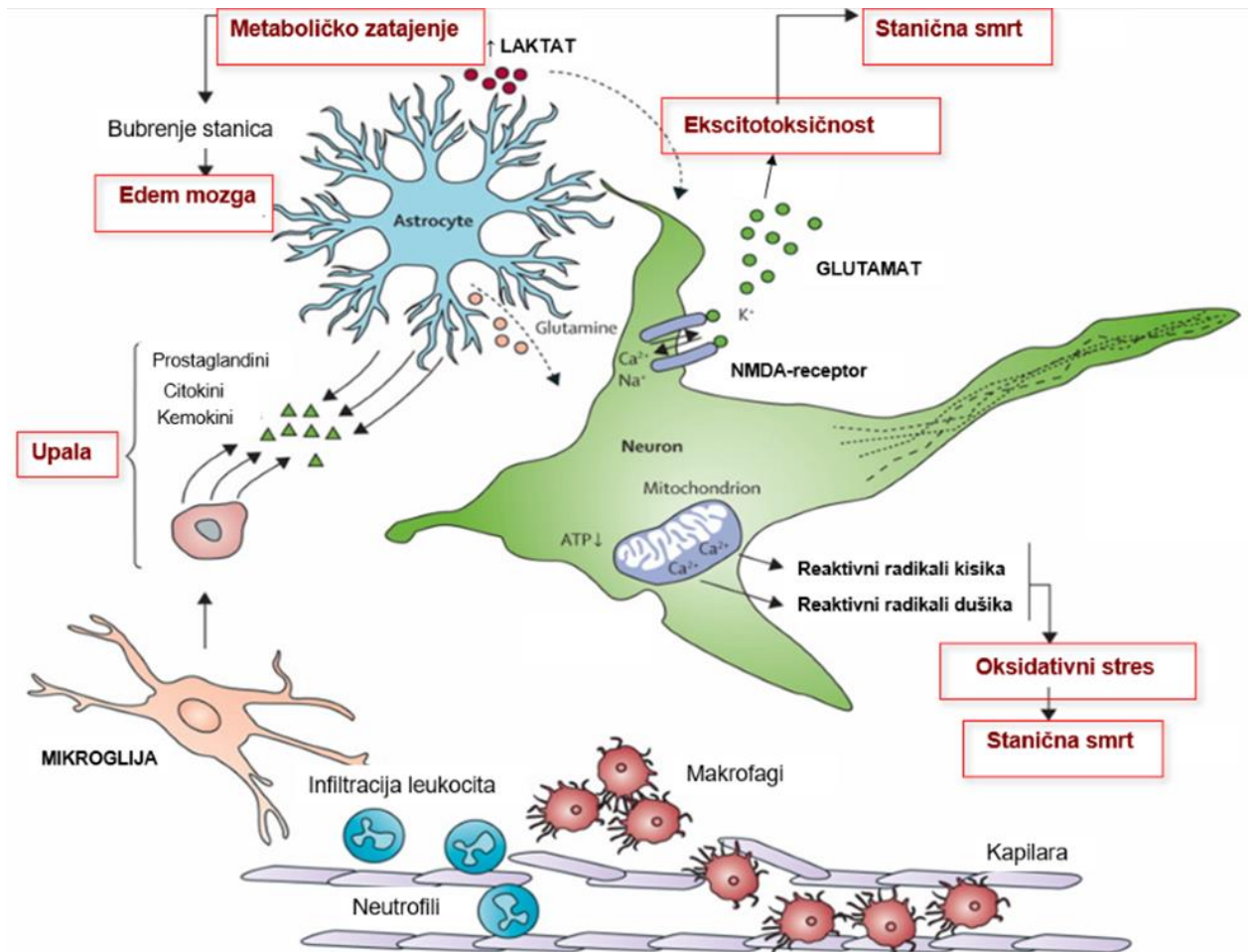
Ozljeda mozga dijeli se na primarnu i sekundarnu ozljedu. Primarna ozljeda mozga nastaje trenutačno pri djelovanju vanjske sile poput akceleracije i deceleracije, izravnog udarca, eksplozije i rotacijske sile na moždano tkivo (8). Akutne promjene koje se događaju u tom trenutku su pojava hematoma, frakture lubanje, kontuzije i laceracije (9). Hematomi se mogu pojaviti u više tipova; epiduralni hematom (između dure i lubanje) nastaje prilikom udarca i dolazi do laceracije duralne vene i arterije, zatim subduralni hematom koji nastaje kod teških ozljeda, te intracerebralni i intraventrikularni hematom (10). Kontuzije su posljedica akceleracije i deceleracije. Difuzne ozljede aksona nastaju najčešće zbog učinka rotacijskih sila (10).

1.2.2. Sekundarna ozljeda mozga

Sekundarna ozljeda mozga nastaje kao komplikacija primarne ozljede, a uključuje procese poput ishemije, hipoksije, moždanog edema, povećanje intrakranijalnog tlaka (engl. *intracranial pressure*, ICP) i upale (11) (Slika 1). Nekoliko sati do nekoliko dana nakon prvotne ozljede dolazi do moždanog edema, povećanog ICP-a te ishemije zbog smanjenog moždanog protoka krvi uzrokovanog oštećenjem krvno-moždane barijere (8,9). Kasniji odgovor na oštećenje krvno-moždane barijere su neovaskularizacija, smanjenje protoka krvi, stanična degeneracija te disfunkcija glija stanica, a što kod pacijenata može rezultirati konvulzijama, kognitivnim i bihevioralnim promjenama, komom ili smrću (10).

Moždani edem može biti citotoksični ili vazogeni (12). Vazogeni edem nastaje zbog funkcionalnog raspada endotelnih stanica koje grade krvno-moždanu barijeru i dilatacije krvnih žila mozga, što uzrokuje nakupljanje tekućine u intersticijskom prostoru. Citotoksični edem karakterizira unutarstanično nakupljanje vode u astrocitima, mikroglia stanicama, neuronima te je neovisan o krvno-moždanoj barijeri. Posljedica je promjena u staničnoj osmolarnosti prilikom kojih stanice ne mogu kontrolirati svoj ionski gradijent zbog manjka ATP-a. Glija stanice i neuroni vrlo su osjetljivi na citotoksična oštećenja stanica. Citotoksični edem povezan je s povišenim ICP-om i ishemijom. Povišeni ICP uzrokuje pad cerebralnog perfuzijskog tlaka (engl. *cerebral perfusion pressure*, CPP), a reakcija tijela na pad CPP-a je povećanje krvnog tlaka i dilatacija krvnih žila u mozgu, što povećava protok krvi i ICP, a što

još više smanjuje CPP te dolazi do moždanog udara i ishemije (12). Također, povećani krvni tlak uzrokuje intrakranijalne hematome koji brže krvare i povisuju ICP (10).



Slika 1. Sekundarne patofiziološke promjene posljedično traumatskoj ozljedi mozga. Prilagođeno prema: Rosenfeld JV i sur. Early management of severe traumatic brain injury. Lancet 2012;380(9847): 1088–1098 (13).

Ekscitotoksičnost je definirana kao proces u kojemu su neuroni oštećeni zbog prekomjerne stimulacije (14). Povećava se izvanstanična razina glutamata što rezultira povećanim utokom iona natrija i kalcija u stanice te dolazi do oštećenja stanica zbog prevelike unutarstanične količine kalcija. Posljedično, dolazi do apoptoze stanica koja prvo nastaje u neuronima. Astrociti imaju bitnu ulogu u smanjivanju izvanstanične razine glutamata putem ponovnog unosa glutamata pomoću transportera te pretvorbom u glutamin (10).

Oštećenje mitohondrija u neuronima, koje nastaje zbog preopterećenja kalcijevim ionima, rezultira stvaranjem slobodnih radikala (15). Zbog neravnoteže u proizvodnji slobodnih radikala i mogućnosti tijela da neutralizira njihov štetni učinak, dolazi do oksidativnog stresa. Zbog prekomjernog nastanka slobodnih radikala koji imaju visoku reaktivnost s molekulama, oksidativni stres inducira oksidaciju proteina, cijepanje DNK, peroksidaciju stanica te inhibiciju mitohondrijskog transportnog lanca elektrona. Pokreću se upalni procesi, a u konačnici i apoptoza (10).

1.2.3. Uloga glija stanica u patogenezi traumatske ozljede mozga

U središnjem živčanom sustavu (SŽS) uz neurone postoji više vrsta stanica s različitim ulogama. Glija stanice čine više od pola volumena mozga, a razlikujemo nekoliko tipova: astrocite, mikrogliju, oligodendrocite i polidendrocite (16). Glija stanice ključne su za regulaciju sinaptičkog prijenosa, mijelinizacije i zdravlja aksona, te razvoj neuroupale (17). Neuroupala, kao posljedica TBI, razvija se prvenstveno zbog aktivacije glija stanica, a definirana je kao urođeni imunski odgovor SŽS-a kako bi se očistio od oštećenih stanica i infekcija. Smatra se da razne interakcije glija stanica i neurona koje nastaju kao odgovor na TBI, pridonose patofiziologiji TBI, ali moguće i oporavku tkiva mozga (17).

Astrociti imaju ključnu ulogu u održavanju homeostaze iona i vode u mozgu, metabolizmu, krvno-moždanoj barijeri i imunološkom odgovoru (18). Glavni pokretač odgovora astrocita na TBI je povišenje razina kalcijevih iona. Kao odgovor na TBI, astrociti mijenjaju svoju morfologiju i ekspresiju proteina. Reaktivni astrociti proizvode citokine, kemokine, protuupalne i proupalne medijatore. Glavno obilježje astrocitnog odgovora, astrocitoze, je povećanje ekspresije glijalnog fibrilarnog kiselog proteina (engl. *glial fibrillary acidic protein*, GFAP), a što ukazuje na potencijalnu proliferaciju astrocita (19). Osim astrocitoze dolazi i do migracije astrocita (20). Zajedno sa stanicama mikroglije i endotelnim stanicama, astrociti formiraju astrocitni ožiljak u svrhu ograničavanja širenja sekundarnog oštećenja na druge regije mozga (20). Također, time se upalnim medijatorima omogućava uklanjanje oštećenog tkiva i regeneracija. Od brojnih uloga astrocita u oštećenom tkivu, neke se smatraju protektivnima, a neke inhibitornima u procesu oporavka SŽS-a (17). Primjerice, na modelu umjerene TBI dokazana je važnost astrocita, budući da uklanjanjem novonastalih astrocita dolazi do neuroupale i degeneracije neurona, a dokazano je i da pridonose očuvanju neurona (21). S druge strane, blokiranjem proliferacije astrocita uočeno je smanjeno stvaranje glijalnog ožiljka i mikroglijalne aktivacije, a što pridonosi boljim histološkim i kognitivnim

ishodima nakon TBI (21). Istraživanja su ukazala na heterogenost astrocita, te tako njihov odgovor može biti ovisan o sposobnosti preuzimanja različitih morfologija i fenotipova (21).

Stanice mikroglije specijalizirane su imunološke stanice u SŽS-u, koje imaju ulogu fagocita te tako mogu ukloniti stanične ostatke i otrovne tvari, ali imaju i bitnu ulogu u održavanju homeostaze mozga (22). Nakon TBI, ove stanice mijenjaju svoju morfologiju, otpuštaju proupalne i protuupalne medijatore, eksprimiraju različite receptore koji prepoznaju patogene, te citokine i kemokine (21). U zdravom mozgu opisane su kao „mirujuće“ stanice, iako i u tom obliku aktivno promatraju okolinu u tkivu mozga. Povećana ekspresija proteina adaptorne molekule 1 za vezivanje ionizirajućeg kalcija (engl. *ionized calcium binding adaptor molecule 1*, Iba1), ukazuje na „aktivaciju“ stanica mikroglije posljedično ozljedi mozga, te promjenu morfologije „mirujuće“ mikroglije u reaktivnu (23). Reaktivna mikroglija ima više različitih morfoloških manifestacija, od kojih su neke od promjena povećanje razgranatosti i povećanje staničnog tijela, a može doći i do proliferacije i migracije na mjesto ozljede, te poprimanja ameboidnog oblika (23). Aktivacija mikroglije može s jedne strane doprinijeti patogenezi TBI, a s druge strane limitirati oštećenje tkiva. Primjerice, u istraživanjima na modelu miša uočeni su negativni učinci poput širenja lezija, gubitka neurona, oštećenja bijele tvari i demijelinizacije (24).

Mikrogljalni odgovor ovisi o vremenu od nastanka ozljede i o prirodi ozljede. Morfološke i funkcionalne promjene koje mikroglija prolazi prilikom ozljede tkiva posljednjih godina pokušavaju se podijeliti u različite proupalne i protuupalne fenotipove, no bitno je napomenuti da je ta podjela pojednostavljena (25,26). Postoji više fenotipova, M1 i različite klase M2 (21). Fenotip M1 pokazuje smanjenu sposobnost fagocitoze, proizvodi proupalne citokine, kemokine i medijatore. M1 fenotip predstavlja klasičnu aktivaciju mikroglije, a okolina tog tipa aktivirane mikroglije je neurotoksična i doprinosi ozljedi bijele tvari i smrti stanica. Fenotip M2 pokazuje povećanu aktivnost fagocitoze, proizvodi protuupalne medijatore i faktore rasta (17). Više je klasa M2 stanica, M2a, M2b, M2c. M2a potaknute su takozvanom alternativnom aktivacijom, neuroupalno okruženje bogato je protuupalnim interleukinima (IL)-4 i IL-13, a djeluju na smanjenje upale i potiču popravak tkiva. Sve M2 stanice djeluju protuupalno, imunosupresivno i imunoregulacijski, pomažu bržem zarastanju i popravku tkiva, te smanjuju oksidativni stres (21,27).

1.2.4. Proces endogenog neurooporavka

Mogućnost živčanog sustava na promijene, kao odgovor na unutarnju ili vanjsku stimulaciju, te reorganizacija tkiva mozga na strukturnoj i funkcionalnoj razini nakon ozljeda

kao što je TBI nazivamo neuroplastičnost (28). Posljedice tih promjena mogu biti djelotvorne, neutralne ili negativne (28).

Neuroplastične promjene posljedično TBI mogu se podijeliti u 3 faze (28). U prvih 48 sati nakon ozljede nastupa gubitak neurona i stanična smrt. Narednih nekoliko tjedana stvaraju se nove i sekundarne neuronske veze. Nakon nekoliko mjeseci dolazi do reorganizacije sinapsi, proliferacija neurona i sinaptogeneze (28). Neuronske i ne-neuronske stanice, poput endotelnih i glija stanica, zamjenjuju oštećene stanice, formiraju glijalni ožiljak i zadužene su za revaskularizaciju. Tjednima nakon ozljede povećava se aktivnost raznih sinaptičkih markera te aksonsko klijanje što omogućuje sinaptičku reorganizaciju (29).

Jedan od mehanizama neuronske regeneracije je sinaptička plastičnost, sposobnost stvaranja dugotrajnih promjena u snazi neuronskih veza, koja je svojstvena razvoju i funkciji mozga te neophodna u procesima učenja i pamćenja (30). Najbolje je izražena u procesu dugotrajnog potenciranja (engl. *long-term potentiation*, LTP), koji je prvi put otkriven u dentatnom girusu zečjeg hipokampusu, a kojim je moguće sniziti prag stimulacije presinaptičkog neurona (31). Sinaptička plastičnost uključuje plastičnost ovisnu o vremenskim intervalima šiljka (engl. *spike-timing-dependant plasticity*, STDP), tj. vremensko određivanje akcijskih potencijala koji generiraju presinaptički i postsinaptički neuroni, a koji utječu na ojačavanje ili oslabljivanje sinapsi (30). Drugi oblik sinaptičke plastičnosti je metaplastičnost, koja modulira sinaptičku plastičnost prema promjenama u neuronskoj funkciji, a može služiti za održavanje sinapsi unutar dinamičkog raspona aktivnosti (30). Homeostatska plastičnost je oblik plastičnosti koji djeluje tijekom duljeg razdoblja, a obuhvaća mehanizme kojima se održava homeostaza sinaptičke mreže (30). Pozitivan utjecaj na sinaptičku plastičnost imaju primjerice tjelovježba, dopamin, izvođenje ponavljajućih zadataka, dok neurodegenerativne bolesti pridonose smanjenju sposobnosti sinaptičke plastičnosti (32). Plastičnost pomaže oporavku mozga nakon TBI (32). Mogućnost manipuliranja specifičnih neuronskih puteva i sinapsi važna je u razvoju terapija (32). Dosadašnje terapije poput duboke stimulacije mozga i neinvazivne stimulacije mozga bazirane su na plastičnosti, no potrebna su daljnja istraživanja.

1.3. Farmakoterapija traumatske ozljede mozga

1.3.1. Trenutno stanje

Tijekom zadnjih nekoliko desetljeća provode se brojna istraživanja kako bi se razvila uspješna neuroprotektivna terapija nakon TBI koja je i dalje jedna od glavnih uzroka smrti i invaliditeta u cijelome svijetu, ne samo sportaša i vojnog osoblja nego i cijele populacije (7).

Postoji nekoliko preporučenih terapija koje su pokazale pozitivne učinke nakon primjene u akutnoj TBI i tretmanu posljedica nakon TBI (28). U akutnoj fazi TBI primjenjuju se traneksaminska kiselina, antiepileptici, hiperosmolarni lijekovi i anestetici koji imaju dokazanu učinkovitost (28). U postakutnoj fazi TBI za liječenje neuropsiholoških poremećaja primjenjuju se selektivni inhibitori ponovne pohrane serotonina, selektivni inhibitori ponovne pohrane serotonina i noradrenalina, antipsihotici i amantadin, a za liječenje spastičnosti, mišićni relaksansi i botulinum toksin. Brojni potencijalni lijekovi se istražuju te je sve veći broj pretkliničkih i kliničkih istraživanja farmakoterapije za TBI (27).

Traneksaminska kiselina smanjuje rizik od smrti bolesnika s blagom do umjerenom TBI kada se liječenje primjeni unutar 3 sata (33). Manitol i hipertonična fiziološka otopina kao hiperosmolarna sredstva obično se koriste u liječenju intrakranijalne hipertenzije i cerebralnog edema. Manitol smanjuje volumen mozga i time ICP (28). Anestetici se koriste u liječenju akutne TBI u jedinicama intenzivne njege. Barbiturati i propofol usporavaju cerebralni metabolizam, snižavaju ICP, sprječavaju napadaje (34). Opća incidencija posttraumatskih epileptičnih napadaja u hospitaliziranoj populaciji s TBI iznosi oko 3-5 % (35). Primjena antiepileptika u akutnom liječenju TBI smanjuje učestalost ranih napadaja. Fenitoin se koristi kao lijek za smanjenje incidencije ranih posttraumatskih epileptičnih napadaja (27).

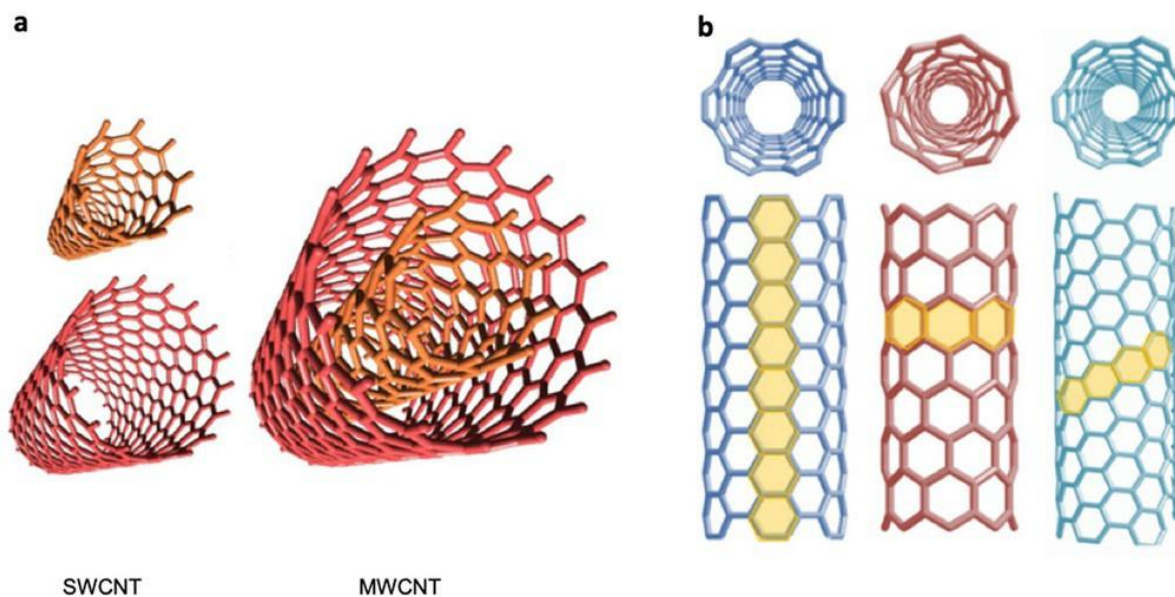
Antidepresivi iz skupine selektivnih inhibitora ponovne pohrane serotonina (sertralin, citalopram i fluoksetin) pokazali su se korisnima u liječenju depresije nakon TBI (36). Selektivni inhibitori ponovne pohrane serotonina i noradrenalina također su pokazali učinak u liječenju posttraumatske depresije (37). Antipsihotici imaju pozitivan učinak na agitaciju, a preferiraju se atipični antipsihotici zbog boljeg učinka na neurooporavak (38). Amantadin uglavnom pridonosi bržem funkcionalnom oporavku (39). Mišićni relaksansi smanjuju grčeve u mišićima, povećavaju motoričku snagu i smanjuju tonus mišića (27). Botulinum toksin koristi se u liječenje spastičnosti te može poboljšati kroničnu posttraumatsku glavobolju (40).

1.3.2. Primjena nanomaterijala u terapiji traumatske ozljede mozga

Nanotehnologija obuhvaća istraživanje, dizajn i razvoj novih materijala sa zanimljivim karakteristikama na nanometrijskoj skali (1 – 100 nm), gdje do izražaja dolaze učinci kvantne mehanike (41). Nanomaterijali mogu biti u obliku nanočestica, nanocijevi ili nanopovršina. Korištenje nanočestica ima veliki potencijal u medicini uglavnom zbog velikog udjela površinskih atoma koji modificiraju fizikalno-kemijska svojstva i povećavaju kemijsku reaktivnost. Među njima, ugljikove nanocijevi (engl. *carbon nanotubes*, CNT) postale su moćan alat za poboljšanje biomedicinskih pristupa u liječenju brojnih bolesti (41).

CNT imaju električna, mehanička i kemijska svojstva (42). Kao sustavi nanonosaa imaju širok raspon primjena u biomedicini, znanosti, inženjerstvu i okolišu (43). Jednozidne (engl. *single walled carbon nanotubes*, SWCNT) i višezidne ugljikove nanocjevčice (engl. *multi walled carbon nanotubes*, MWCNT) koriste se kako bi poboljšali rast neurona, neuralnih matičnih stanica i diferencijaciju istih (Slika 2). Građene su od grafena i formirane u cilindre, a kako bi se poboljšala njihova biokompatibilnost, mogu se funkcionalizirati različitim spojevima, poput primjerice polietilen glikolom (PEG). Zbog svoje sposobnosti prolaska kroz staničnu membranu, ti su materijali ispitani kao transporteri za različite lijekove (44), biomolekule, enzime, molekule DNK i RNK (45), kao i za stvaranje ionskih transportnih kanala (46). CNT se također koriste kao nanoreaktori, iskorištavajući njihovu smanjenu unutarnju veličinu i posebne elektroničke karakteristike zbog zakrivljenosti stijenke CNT-a (47).

Brojna istraživanja dokazuju učinkovitost ugljikovih nanocijevi kao supstrata za rast neurona (48). Većina dosadašnjih studija bila je usmjerena na primjenu CNT-a za biooslikavanje i isporuku lijekova, dok njihova primjena kao terapijskog sredstva još nije dovoljno istražena (42). Unatoč širokom rasponu biomedicinskih primjena, CNT imaju dva nedostatka koje treba riješiti: njihova inherentna toksičnost, zbog preostalog metalnog katalizatora iz procesa sinteze, i njihova niska topljivost u vodi. Naime, otkriveno je da CNT (naročito nefunkcionalizirane) mogu povećati proizvodnju slobodnih radikala, čije nakupljanje dovodi do oksidativnog stresa, te može inducirati upalne reakcije tkiva i dovesti do oštećenja DNK (42). Međutim, takvi se problemi mogu ublažiti promjenom fizikalno-kemijskih svojstava CNT-a čineći ih sklonijima disperziji u vodenom mediju i time povećavajući njihovu biokompatibilnost (42).



Slika 2. Klasifikacija ugljikovih nanocjevčica. (a) jednozidne (engl. *single walled carbon nanotubes*, SWCNT) i višezidne ugljikove nanocjevčice (engl. *multi walled carbon nanotubes*, MWCNT). (b) različiti oblici zakrivljenosti površine (pravilni, zig-zag i kiralni). Preuzeto iz: Negri V, Pacheco-Torres J, Calle D, López-Larrubia P. Carbon Nanotubes in Biomedicine. Top Curr Chem. 2020 Feb;378(1):15. (41)

Samo jednozidne ugljikove nanocijevi imaju antioksidativna svojstva koja kod TBI pomažu u smanjenju razine slobodnih radikala. Marcano i sur. (49) koristili su hidrofilne ugljikove klustere funkcionalizirane PEG-om koji se mogu funkcionalizirati antitijelima za ciljanu terapiju na modelu endotelnih stanica ozlijeđenog mozga. Promatrana je učinkovitost ugljikovih klastera kao potencijalnog terapeutika cerebrovaskularne nefunkcionalnosti izazvane oksidativnim stresom kod umjerene TBI. Rezultati istraživanja pokazali su antioksidativni učinak na endotelnim stanicama u kojima je izazvan oksidativni stres, a također je dokazana i moguća ciljana terapija. Pomoću protutijela, klasteri se vežu na ciljane stanice te se može umanjiti ukupna doza lijeka koji se daje bolesniku (49).

Istraživanja pokazuju da su CNT dobra podloga za podupiranje produljenja dendrita i adhezije stanica. Provedeni su pokusi na neonatalnim hipokampalnim neuronskim mrežama uzgojenim na raspršenim MWCNT. Rezultati pokazuju da je rast neuronskih krugova na CNT podlozi popraćen značajnim povećanjem mrežne aktivnosti, vjerojatno zbog visoke električne vodljivosti nanomaterijala (50). Uzgajanjem hipokampalnih stanica na CNT opisana je priprema integriranog SWCNT neuronskog sustava. Teorijski i eksperimentalni rezultati pokazali su da SWCNT mogu stimulirati aktivnost moždanih krugova (51).

Međutim, primjene CNT-a u regeneraciji tkiva ili inženjerstvu sežu daleko izvan živčanog tkiva. CNT su korištene za razvoj umjetnog tkiva miokarda, gdje je rast stanica

potpomognut vodljivošću usmjerenih CNT-a (52). Posebna geometrija CNT također je pomogla stvaranju umjetne kosti te mišića od sintetičkih vlakana (53).

1.4. Eksperimentalni modeli traumatske ozljede mozga

Eksperimentalni modeli TBI uglavnom se koriste na glodavcima. Njihova primjena nužna je za razumijevanje patofizioloških procesa TBI, te za razvoj novih terapija za liječenje TBI i posttraumatskih posljedica. Uz to, bitno je da su klinički pouzdani. U istraživanjima se koriste modeli žarišne, difuzne i kombinirane ozljede.

1.4.1. Modeli žarišne traumatske ozljede mozga

Jedan od modela žarišne traumatske ozljede mozga je model pada utega (engl. *weight drop*, WD). Model koristi gravitacijsku silu pri slobodnom padu utega s određene visine na lubanju ili duru anestezirane životinje, te izaziva kontuziju. Životinja se ovisno o tipu željene ozljede stavlja na tvrdo ili mekano postolje te se ovisno o želji jačine udarca namješta visina i težina utega. Kako bi se izbjegla smrt životinje protokol je potrebno prilagoditi dobi i težini životinja (54).

Kontrolirani kortikalni udar (engl. *controled cortical impact*, CCI) koristi pneumatski uređaj za prijenos udarca na izloženu duru životinje. Zbog mogućnosti kontrole brzine i jačine udarca daje kontrolirani udarac i kvantifikacijske biomehaničke parametre. Izaziva kontuziju, hemoragiju i oštećenje krvno-moždane barijere. Važan je model za citotoksični i vazogeni edem (54).

1.4.2. Modeli difuzne traumatske ozljede mozga

Metoda I/A Marmarou, model akceleracijskog udarca (engl. *impact acceleration model*, IAM), koristi se za izazivanje difuzne traumatske ozljede kod štakora. Uteg koji se pušta s određene visine kroz cijev, pada na disk od nehrđajućeg čelika zalijepljenog na glavu anestezirane životinje. Glava životinje nalazi se na mekoj platformi od pjene kako bi se dozvolili pokreti glave nakon udarca, a disk se koristi kako bi rasporedio silu udarca ravnomjerno po cijeloj glavi. Metoda je brza i jednostavna te se koristi kao model difuzne aksonalne ozljede (55).

Modelom udarca tlakom tekućine (engl. *fluid percussion injury*, FPI) ozljeda se izaziva primjenom vala određenog volumena tekućine na površinu moždane ovojnice kroz kraniotomiju koja može biti centralna (preko sagitalnog šava) ili lateralna (preko parijetalnog korteksa). Težina ozljede kontrolira se podešavanjem tlaka tekućine. Model centralnog udarca

tlakom tekućine (engl. *central fluid percussion injury*, CFPI) stvara difuznu ozljedu brzim iniciranjem volumena tekućine na površinu dure kroz centralnu kraniotomiju. Rezultira rasprostranjenom aksonalnom ozljedom, povišenim ICP-om i oštećenjem krvno-moždane barijere (55).

Adaptirani CCI model uzrokuje difuznu ozljedu pozicioniranjem kraniotomije u središnjoj liniji lubanje. Stavljanjem čeličnog diska na glavu životinje sprječava se fraktura lubanje, a smještanjem životinje u kalup ispunjen gelom omogućavaju se pokreti lubanje te dolazi do difuzne ozljede (55).

1.4.3. Kombinirani model žarišne i difuzne traumatske ozljede mozga

Model lateralne ozljede tlakom tekućine (engl. *lateral fluid percussion injury*, LFPI) koristi se u brojnim istraživanjima TBI. U ovom modelu, kraniotomija se radi na parijetalnom korteksu te se potom stavlja plastična Luer-Lok spojnica preko mjesta kraniotomije. Ozljeda se uzrokuje čekićem koji udara rezervoar napunjen fiziološkom otopinom te se stvara val koji udara u duru životinje. Ova metoda izaziva kontuziju dubljih slojeva kore mozga, hemoragiju, citotoksički i vazogeni edem što predstavlja žarišnu ozljedu. Također, LFPI ima i karakteristike difuzne aksonalne ozljede (56). Smatra se klinički najrelevantnijom metodom TBI u glodavaca zbog čega se i koristila u ovom istraživanju.

2. Ciljevi rada

Dosadašnja znanja o mehanizmima oštećenja i oporavka mozga nakon TBI nisu potpuna, a o učincima primjene nanomaterijala u eksperimentalnoj TBI zna se jako malo. Stoga je glavni cilj ovog rada bio istražiti utjecaj SWCNT-a funkcionaliziranih polietilen glikolom (SWCNT-PEG) na patofiziološke promjene u mozgu miševa, pet tjedana nakon indukcije umjerene TBI korištenjem LFPI metode. Specifični ciljevi rada bili su slijedeći:

1. evaluirati učinke SWCNT-PEG na oštećenje tkiva, neurodegeneraciju i mijelinizaciju u različitim regijama mozga miša posljedično LFPI
2. istražiti utjecaj primjene SWCNT-PEG na odgovor glija stanica (mikroglije i astrocita) u korteksu i dentatnom girusu hipokampusa nakon indukcije LFPI
3. istražiti prisutnost i utjecaj primjene SWCNT-PEG na sinaptičke promjene u korteksu i dentatnom girusu hipokampusa nakon traume mozga

3. Materijali i postupci

3.1. Pokusne životinje

U istraživanju je korišteno 20 mužjaka miševa C57BL/6 crnog soja. Životinje su uzgojene u centru za uzgoj i inženjering laboratorijskih miševa na Medicinskom fakultetu u Rijeci (LAMRI). Svi pokusi su rađeni na Zavodu za temeljnu i kliničku farmakologiju s toksikologijom Medicinskog fakulteta u Rijeci. Životinje su držane u kontroliranim uvjetima koji osiguravaju konstantnu temperaturu od 20 ± 4 °C, izmjenjivanje 12-satnog ciklusa svjetla i tame, stalni pristup hrani i vodi. Etičko povjerenstvo Medicinskog fakulteta Sveučilišta u Rijeci odobrilo je provođenje istraživanja prema zakonskim odredbama Republike Hrvatske (NN 135/06, 37/13, 125/13, 55/13, 39/17) i prema smjernicama Europskog parlamenta (210/6/EU). U svim postupcima sa životinjama primijenjen je tzv. 3R pristup (engl. *replacement, reduction, refinement*) kako bi se izbjegli nepotrebni pokusi i patnja životinja.

Životinje su nasumično raspoređene u četiri skupine (N = 5 miševa po skupini):

- 1) kontrolna (lažno operirana) skupina s primijenjenom kontrolnom (vehikul) PEG otopinom
- 2) kontrolna (lažno operirana) skupina s primijenjenom otopinom SWCNT-PEG
- 3) skupina s induciranom TBI i primijenjenom kontrolnom (vehikul) PEG otopinom
- 4) skupina s induciranom TBI i primijenjenom otopinom SWCNT-PEG

3.2. Materijali

3.2.1. Kemikalije za histološke i imunohistokemijske analize

U laboratorijskim procedurama korištene su sljedeće kemikalije: fiziološka otopina puferirana fosfatom (engl. *phosphate buffered saline*, PBS), paraformaldehid, parafin (Tissue-Tek[®], Sakura Finetek Inc., SAD), ultra čista voda (upH₂O), amonijev hidroksid (NH₄OH), etanol, metanol, ksilen, entelan, kloroform, NaCl, vodikov peroksid (H₂O₂), octena kiselina (CH₃COOH), dušična kiselina (HNO₃), limunska kiselina (C₆H₈O₇), natrijev citrat (C₆H₅Na₃O₇), tris(hidroksimetil)aminometan (Tris) baza (TBS), kalijev permanganat (KMnO₄), hematoksin (Biognost d.o.o., Zagreb, Hrvatska), srebrov nitrat (AgNO₃), krezil violet, Luxol fast blue boja (Biognost d.o.o., Zagreb, Hrvatska), albumin goveđeg seruma (engl. *bovine serum albumine*, BSA), diaminobenzidin (DAB) kromogen, Streptavidin-HRP (engl. *horseradish peroxidase*, HRP) konjugat, Streptavidin DyLight[™] 488 konjugat, Streptavidin DyLight[™] 594 konjugat, 4',6'-diamino-2-fenilindolom (DAPI), Tween[®] 20, Triton X[®], Mowiol[®] 4-88.

3.2.2. Kemikalije i lijekovi korišteni u operativnim zahvatima

Tijekom operativnih zahvata (indukcija LFPI i primjena nanocjevčica) korišteni su izofluran (Forane[®], Abbott Laboratories d.o.o., Velika Britanija), kisik (O₂), dušikov oksidul (N₂O), levobupivakain (Chirocaine[®], Abbott Laboratories d.o.o., Velika Britanija), ketamin (Ketamidol[®], Richter Pharma AG, Wels, Austrija), ksilazin (Xylazine[®], Alfasan International B.V., Woerden, The Netherlands), jod, fiziološka otopina (0,9 % NaCl), antibiotska mast (Betrion[®], Pliva Hrvatska d.o.o., Zagreb, Hrvatska), zaštitne kapi za oči (Systane[®] Gel Drops, Alcon, Geneva, Švicarska), PEG vodena otopina, SWCNT-PEG (sadrži 72,3 % SWCNT, 22,6 % PEG i 5,1 % metalnih nanočestica) u vodenoj otopini (2 mg/mL).

3.2.3. Primarna i sekundarna protutijela

Primarna protutijela korištena u imunohistokemijskim procedurama bila su protiv GFAP (mišje monoklonsko, Cell Signaling Technology, Danvers, MA, SAD), Iba1 (zečje monoklonsko, Wako, Sigma-Aldrich, SAD) i sinaptofizina (engl. *synaptophysin*, SYP) (mišje monoklonsko Santa Cruz Biotechnology, SAD).

Sekundarna protutijela korištena u pokusima bila su mišji imunoglobulin (kozje poliklonsko, Thermo Fisher Scientific, Rockford, MA, SAD), zečji imunoglobulini (kozje poliklonsko, Thermo Fisher Scientific, Rockford, MA, SAD) i magareće poliklonsko (AlexaFluor₅₉₄, Abcam, Cambridge, Velika Britanija).

3.3. Metode

3.3.1. Traumatska ozljeda mozga u miša

U ovom istraživanju koristio se LFPI model ozljede kako bi se izazvala umjerena traumatska ozljeda mozga u miša. Korišteni su miševi težine između 26 i 33 grama te starosti od 3 do 6 mjeseci. Za indukciju i održavanje anestezije korišten je izofluran u koncentraciji od 4 % za indukciju i 1,5 % za održavanje, u smjesi 1:2 kisika i dušikovog oksidula. Anestezirane životinje smještene su na aparat za sterotaksiju, odstranjena im je dlaka s površine glave, dezinficirana koža i subkutano primijenjena 0,5 % otopina levobupivakaina. Nakon sagitalnog reza kože, određeno je mjesto za kraniotomiju pomoću stereotaksičnog aparata. Kraniotomija promjera 2,5 mm učinjena je iznad lijevog parijetalnog korteksa. Šuplja plastična spojnica tipa Luer-Lok, prethodno prilagođena, promjera 2,5 mm postavljena je na mjesto kraniotomije i pričvršćena dentalnim ljepilom. Spojnica je ispunjena fiziološkom otopinom i spojena na LFPI aparat kako bi se osigurao pravilan prijenos vala na tkivo SŽS-a (Slika 3). Nakon prekida dotoka inhalacijskog anestetika, udarac je izazvan otpuštanjem čekića, na prvi znak povratka

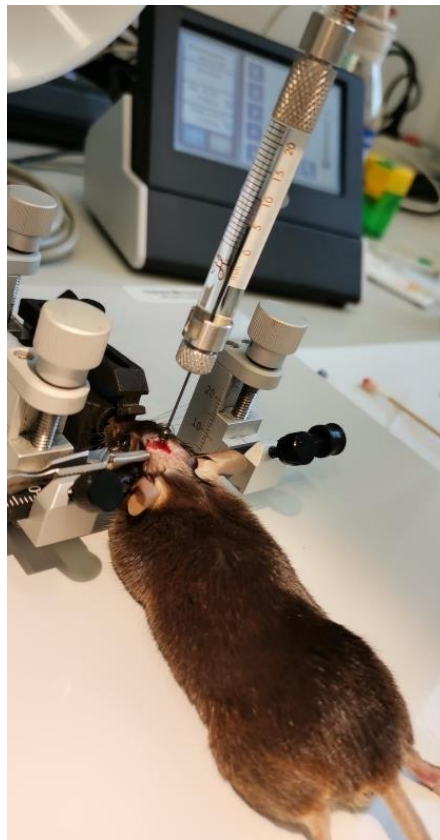refleksa koji se provjerio uštikom šape. Nakon udarca mjereno je vrijeme povratka refleksa kako bi se provjerila jačina primijenjene traume. Rez iznad lubanje je zatim zašiven kirurškim koncem i primijenjena je antibiotska mast. Životinja je vraćena u svoj kavez, promatrana do potpunog povratka svijesti te vraćena u nastambu. Kontrolna skupina životinja bila je lažno ozlijeđena, na način da su tretirane identično kao prethodno opisana skupina, osim što im nije induciran udarac.



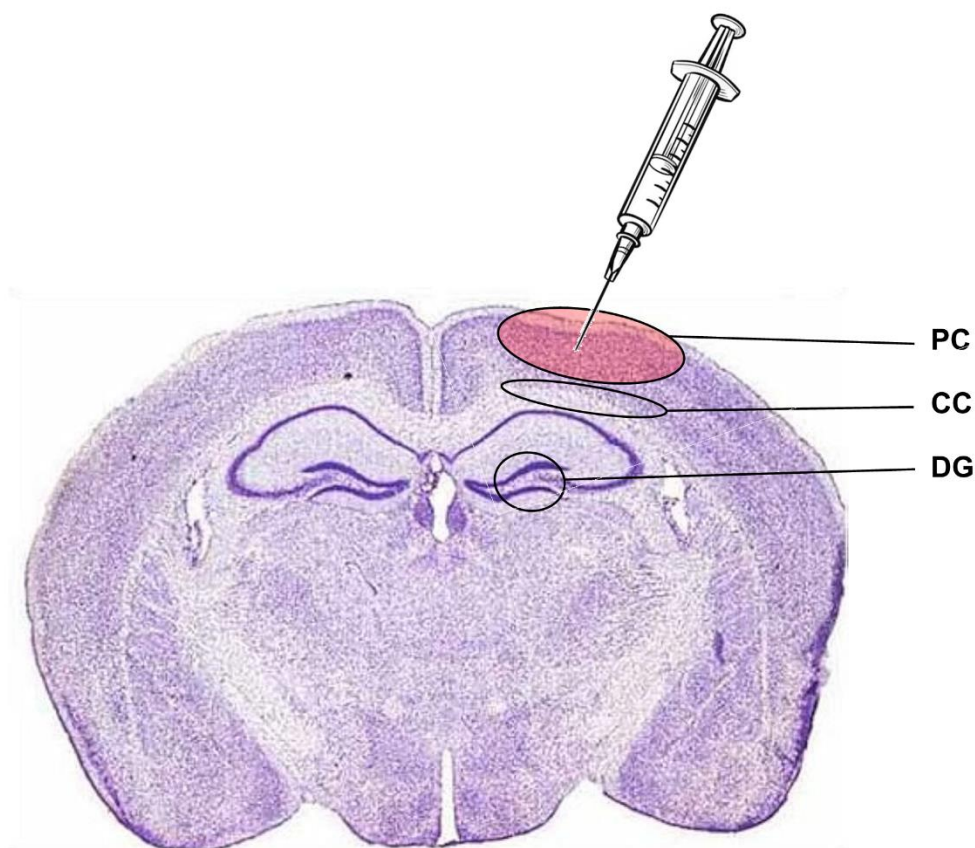
Slika 3. Sustav za eksperimentalnu traumatsku ozljedu mozga. (A) uređaj za stereotaksiju sa sustavom za inhalacijsku anesteziju i automatiziranim injektorom te bušilica; (B) aparat za lateralnu ozljedu tlakom tekućine s pretvaračem signala i osciloskopom.

3.3.2. Tretman jednozidnim ugljikovim nanocjevčicama kemijski funkcionaliziranim polietilen glikolom

Tjedan dana nakon primjene LFPI ili lažne ozljede, miševima je injicirana otopina SWCNT-PEG ili samo PEG otopina na mjesto ozljede, u parijetalni korteks (Slika 4). Miševi su bili anestezirani smjesom ketamina (100 mg/kg) i ksilazina (10 mg/kg) te namješteni na aparat za stereotaksiju. Šavovi iznad lubanje od prethodne operacije su otvoreni i otkriveno je mjesto kraniotomije. Hamilton šprica od 5 μ l prethodno je ispunjena PEG ili SWCNT-PEG otopinom, ovisno kojoj eksperimentalnoj skupini životinja pripada, i namještena na automatizirani injektor spojen na stereotaksijski aparat (Stoelting Quintessential Stereotaxic Injector, QSI™). Vrh igle namješten je na površinu dure te je igla polako stavljena u tkivo mozga za 0,9 mm. Zatim je pokrenut program kontinuiranog injiciranja volumena od 0,5 μ l kroz 10 minuta. Nakon završetka programa, igla je ostavljena u tkivu dvije minute, zatim izvađena prema van za 0,45 mm i ponovno ostavljena da miruje dvije minute, nakon čega je skroz izvađena iz tkiva mozga. Rez je zašiven, primijenjena je antibiotska mast i životinje su vraćene u svoj kavez te pažljivo promatrane do potpunog povratka svijesti.



Slika 4. Iniciranje kontrolne otopine PEG ili otopine SWCNT-PEG u parijetalni korteks na mjestu kraniotomije. Izvor: Viktorija Mihalić



Slika 5. Koronalni presjek mozga miša sa označenim mjestom indukcije traumatske ozljede mozga (obojeno crveno), mjestom injiciranja kontrolne otopine ili nanocjevčica te regijama od interesa: PC (lat. *parietal cortex*) – parijetalni korteks; CC (lat. *corpus callosum*) – korpus kalozum; DG (lat. *gyrus dentatus*) – dentatni girus hipokampusa. Presjek mišjeg mozga obojan krezil violetom preuzet je iz Paxinos G, Franklin KBJ: *The Mouse Brain in Stereotaxic Coordinates* (2nd ed.), 2001, Academic Press, USA

3.3.3. Priprema tkiva za histološke i imunohistokemijske analize

Pet tjedana nakon indukcije TBI ili lažne ozljede i četiri tjedana nakon primjene SWCNT-PEG ili PEG-a, pokusne životinje anestezirane su smjesom ketamina (100 mg/kg) i ksilazina (10 mg/kg) te je proveden postupak transkardijalne perfuzije tkiva. Cijeli postupak izvodio se u digestoru, nakon što je anestezirana životinja pričvršćena na podlogu. Pripremljena igla aparata za perfuziju koja preko cijevi dostavlja PBS stavljena je u lijevi ventrikul, a kirurškim škarama zarezana je rupica u desnom atriju. Vatom je sakupljan višak tekućine i krv. Nakon što je isprana krv, odnosno kada je kroz sustav prošlo 30-40 ml PBS-a, a što je vidljivo po svijetlim jetrima i vatici s kojom se sakuplja višak tekućine, na kojoj nema više ostataka krvi, cijev aparata stavljena je u tikvicu s 4 % paraformaldehidom dok nije prošlo oko 30-40 ml 4 % paraformaldehida. Nakon postupka perfuzije mozak je pažljivo izvađen i stavljen u

bočicu s 15 ml 4% paraformaldehida 18 do 24 sati. Nakon ispiranja, mozgovi su stavljani u histokinet gdje su podvrgnuti tretmanu s rastućim koncentracijama alkohola (od 50 % do 100 %), ksilola i parafina tijekom 24 sati. Pripremljeni uzorci uklopljeni su u parafin i čuvani na sobnoj temperaturi. Za analize su se koristili presjeci mozgovia narezani pomoću mikrotoma na debljinu od 3 µm i stavljani na silanizirana predmetna stakalca.

3.3.4. Histološke metode

3.3.4.1. Krezil violet (Nissl) bojenje

Za identifikaciju neurona i za procjenu ozljede nakon traume korišteno je bojenje krezil violetom. Stakalca s presjecima mozgovia deparafinizirana su u ksilenu te rehidrirana padajućim koncentracijama etanola (od 100 % do 70 %) do upH₂O. Uzorci su obojeni u zagrijanoj kiseloj 0,1 % otopini krezil violeta tijekom 10 minuta, zatim su isprani u destiliranoj vodi i potom diferencirani u 95 % etanolu, dehidrirani u 100 % etanolu i pročišćeni u ksilenu. Uzorci su fiksirani u entelan.

3.3.4.2. Luxol fast blue

Detekcija procesa demijelinizacije provedena je bojanjem Luxol fast blue bojom. Stakalca s presjecima mozgovia deparafinizirana su u ksilenu te rehidrirana padajućim koncentracijama etanola (od 100 % do 70 %) do upH₂O. Uklanjanje viška masnoće s uzoraka provedeno je uranjanjem u smjesu alkohola i kloroforma (omjer 1:1) na sobnoj temperaturi tijekom 3 sata. Bojanje Luxol brzom bojom (0,1 % otopina Luxol boje + 95 % etanol + 0,5 % octena kiselina) obavljeno je preko noći na 56 °C na tresilici. Sljedećeg dana uzorci su isprani u 95 % etanolu i upH₂O, nakon čega su diferencirani u litijevom kloridu 15 sekundi. Nakratko su uronjeni u 70 % etanol i isprani u upH₂O. Dehidracija uzoraka provedena je uranjanjem u rastuće koncentracije etanola prije nego što su uzorci pročišćeni u ksilenu i fiksirani u entelan.

3.3.4.3. Bojenje srebrom

Vizualizacija živčanih vlakana provedena je upotrebom bojenja srebrom po Bielschowskyju. Stakalca s presjecima mozgovia deparafinizirana su u ksilenu te rehidrirana padajućim koncentracijama etanola (od 100 % do 70 %) do upH₂O. Uzorci su zatim uronjeni u amonijačnu otopinu srebra (20 % srebrov nitrat i amonijev hidroksid). Uzorci su zatim uronjeni u otopinu za razvijanje (20 % formaldehid, 0,5 % limunska kiselina i dušična kiselina s amonijevim hidroksidom) na 1 minutu, zatim su kratko isprani u destiliranoj vodi i uronjeni

u 5 % otopinu natrijevog tiosulfata na 5 minuta. Nadalje, uzorci su isprani u destiliranoj vodi i pročišćeni u ksilolu. Uzorci su sušeni preko noći i fiksirani u entelan.

3.3.5. Imunohistokemijske analize

Za imunohistokemijske analize stakalca s presjecima mozgovga deparafinizirana su u ksilenu te rehidrirana padajućim koncentracijama etanola (od 100 % do 70 %) do upH₂O. Uzorci su nakon rehidracije uronjeni u citratni pufer te zagrijani u vodenoj kupelji. Nakon hlađenja isprani su u upH₂O te permeabilizirani s TBS-Tx (0,025 %). Kako bi se spriječilo nespecifično vezanje, uzorci su inkubirani u 5 % BSA/TBS-Triton X-100 (0,025 %) dva sata. Primarna protutijela razrijeđena su u 1 % BSA/TBS-Triton X-100 (0,025 %) (anti-GFAP 1:5000, anti-Iba1 1:200, anti-SYP 1:200), te su mozgovi inkubirani u odgovarajućoj otopini protutijela preko noći na 4 °C. Sljedećeg dana uzorci su inkubirani u otopini odgovarajućeg sekundarnog protutijela jedan sat. Uzorci su zatim inkubirani u odgovarajućem sekundarnom protutijelu s konjugiranim fluorokromom (DyLight₅₉₄, AlexaFluor₅₉₄) ili biotiniziranim sekundarnom protutijelu 1:200 u 1 % BSA/TBS-Triton X-100 (0,025 %), jedan sat na sobnoj temperaturi. Ukoliko se vizualizacija radila bioniliziranim sekundarnim protutijelom, uzorci su zatim pola sata inkubirani u streptavidinu konjugiranom s fluorokromom (DyLight₅₉₄ ili DyLight₄₈₈). Jezgre su obojene otopinom DAPI (1 µg/ml). Uzorci su zatim uklopljeni u medij Mowiol.

3.3.6. Analize mikrofotografija i statističke analize

Fotografije rezova preparata mozga učinjene su pomoću Olympus IX73 mikroskopa i Olympus XM10 digitalne kamera (Olympus, Tokio, Japan). U analizama histoloških preparata mozga miševa korištene su mikrofotografije učinjene na uvećanju 200× ili 400×. Za kvantifikaciju u pojedinim analizama korištena su tri presjeka po pojedinoj životinji, pet životinja po skupini.

Za kvantifikaciju broja neurona obojanih metodom krezil violet, te stanica mikroglije obilježenih anti-Iba1 protutijelom korištene su mikrofotografije učinjene pri povećanju od 400×. Za analizu astrocita, mjereno je postotak anti-GFAP imunoreaktivne površine na mikrofotografijama povećanja ×400. Za kvantifikaciju sinaptičkih promjena mjereno je intenzitet anti-SYP imunoreaktivnog signala. Uvjeti mikroskopiranja i fotografiranja bili su uvijek jednaki, a SYP imunoreaktivnost je kvantificirana mjerenjem integralne optičke gustoće (engl. *integrated optical density*, IOG) intenziteta fluorescentnog signala po jedinici površine od interesa. Vrijednosti su korigirane za nespecifično pozadinsko obojenje (engl. *background*,

NPO) tako da je na svakom presjeku mjeren intenzitet područja na kojem nije zabilježen imunofluorescentni signal. Korigirana ukupna fluorescencija (KUF) dobivena je izračunom: $KUF = IOG - (\text{površina polja} \times \text{srednja vrijednost NPO})$.

Za pohranu podataka i izradu grafičkih prikaza korišten je program Microsoft Office Excell[®] (Microsoft Corp., Redmond, WA, SAD). Analiza mikrofotografija rađena je u programu ImageJ (NIH, Bethesda, MD, SAD). Dobivene vrijednosti izražene su kao mjere središnjice i raspršenja. Shapiro-Wilk test korišten je za provjeru normalnosti distribucije vrijednosti te su ovisno o rezultatima testa korišteni parametrijski ili neparametrijski postupci statističke raščlambe pri statističkoj obradi podataka. Od parametrijskih postupaka statističke raščlambe, korištena je jednosmjerna (engl. *one-way*) analiza varijance (ANOVA) s Duncan Multiple Range post-hoc testom. Od neparametrijskih postupaka statističke raščlambe, korišteni su Kruskal-Wallis test i Mann-Whitney U test. Razina od $P < 0,05$ smatrana je statistički značajnom. Postupci statističke raščlambe učinjeni su pomoću računalne programske potpore STATISTICA[®] inačica 10 (StatSoft Inc., Tulsa, OK, SAD).

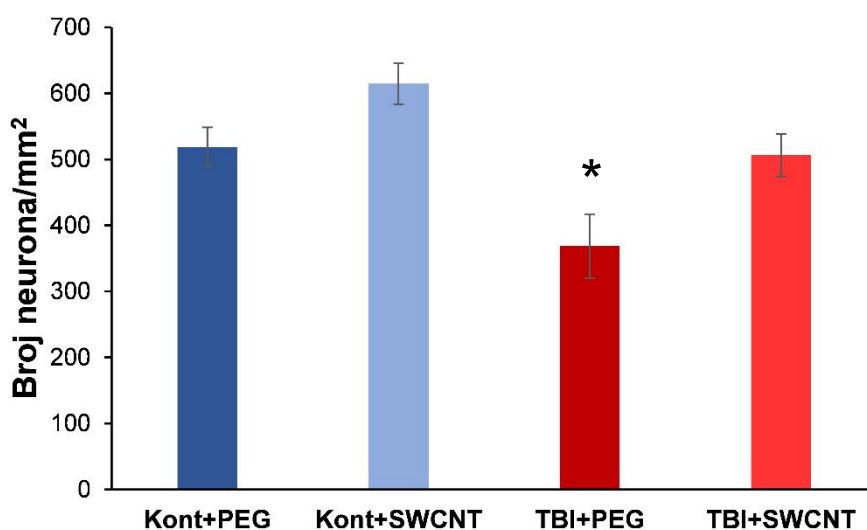
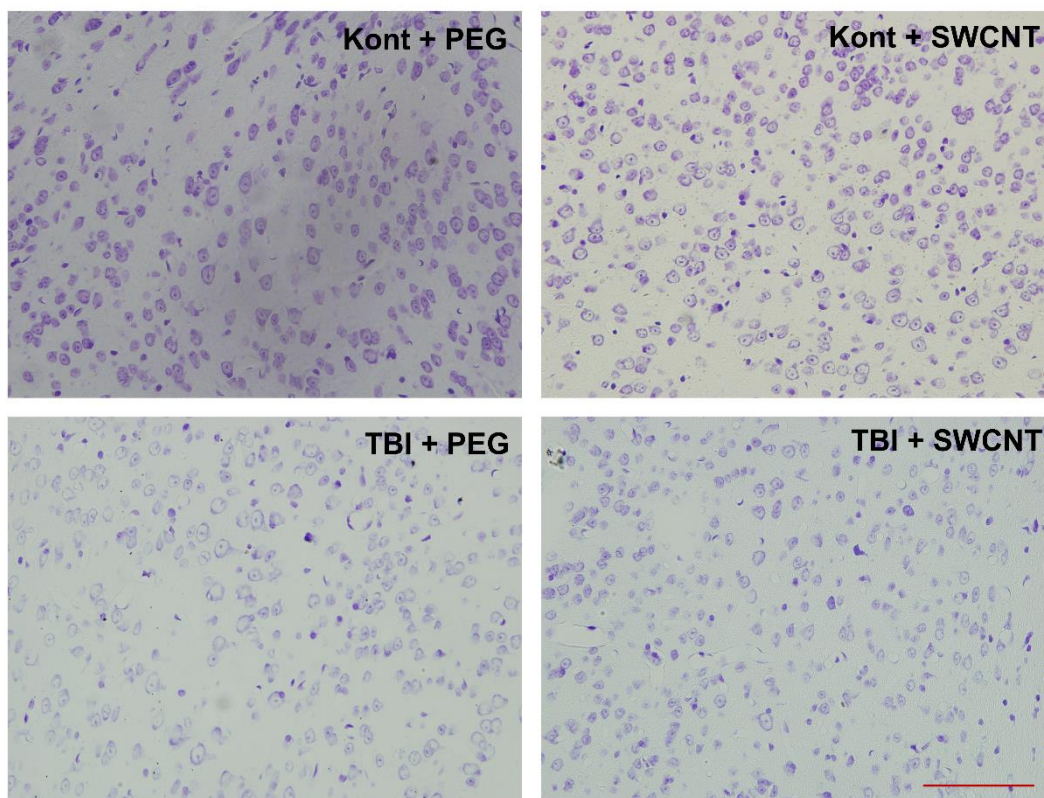
4. Rezultati

4.1. Histološka evaluacija oštećenja tkiva nakon traumatske ozljede mozga i utjecaj primjene jednozidnih ugljikovih nanocjevčica kemijski funkcionaliziranih polietilen glikolom

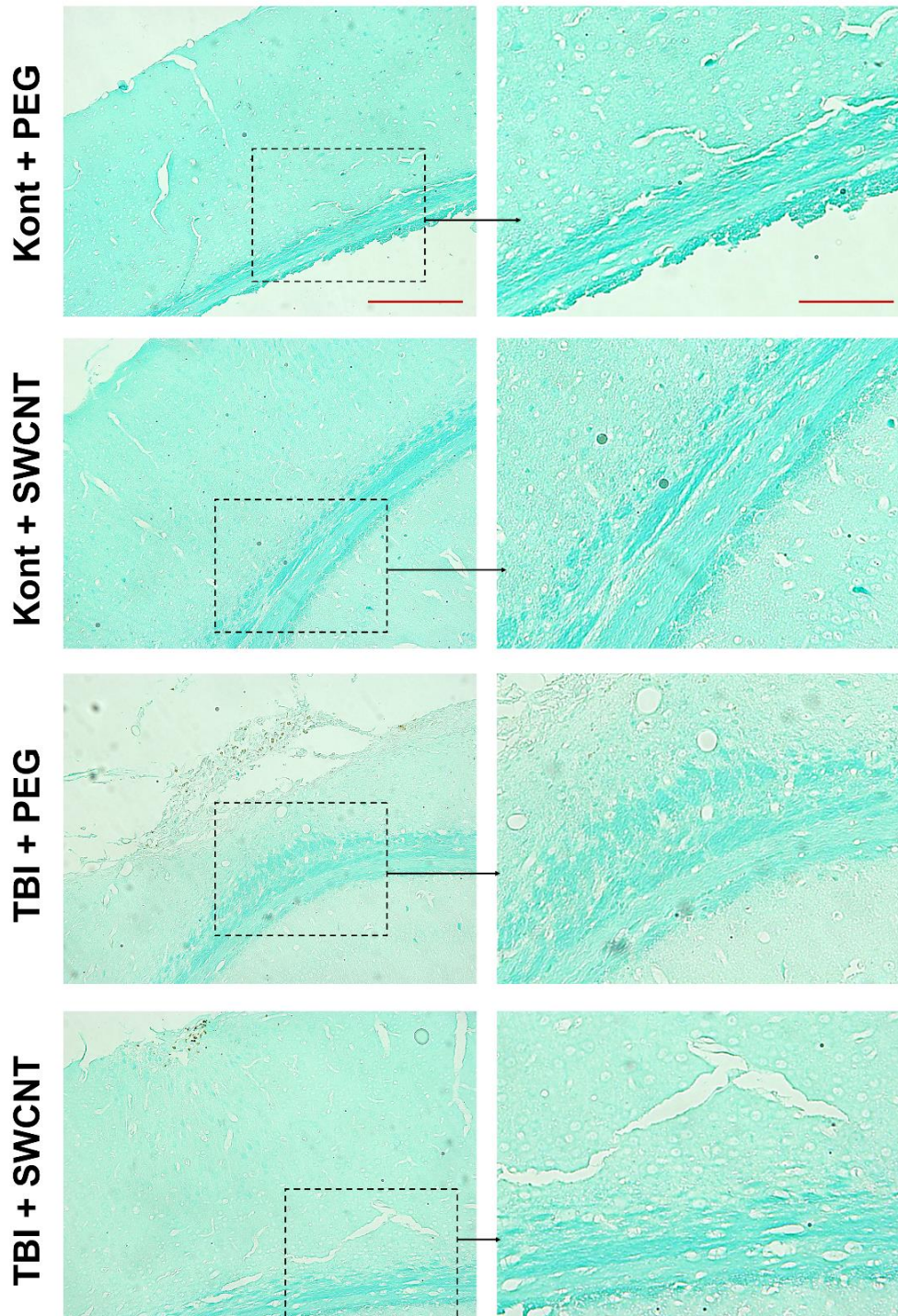
Standardno histološko bojenje krezil violetom (Nissl bojenje) korišteno je za procjenu oštećenja neurona u parijetalnom korteksu pet tjedana nakon indukcije TBI ili lažne ozljede te četiri tjedana nakon injiciranja SWCNT-PEG ili kontrolne otopine (PEG). Na Slici 6 prikazane su reprezentativne mikrofotografije neurona navedene regije životinja svih eksperimentalnih skupina i rezultati kvantifikacije. Statistička analiza kvantifikacije pokazala je značajnu razliku u broju neurona između pojedinih skupina životinja ($F = 7,399$; $P = 0,004$). Post hoc analiza pokazala je značajno smanjenje broja neurona u miševa s TBI kojima je primijenjen samo PEG, dok se broj neurona nije značajno smanjio u traumatiziranih miševa kojima su injicirane SWCNT-PEG.

Integritet mijeliniziranih neuronskih vlakana vizualiziran je korištenjem Luxol fast blue boje. Kvalitativnom evaluacijom histoloških preparata miševa svih eksperimentalnih skupina primijećene su promjene u traktovima korpusa kalozuma miševa s primijenjenom traumom i PEG-om, koje ukazuju na diskretno oštećenje bijele tvari (Slika 7). U traumatiziranih životinja s primijenjenim SWCNT-PEG nisu detektirane promjene u odnosu na kontrolne skupine životinja.

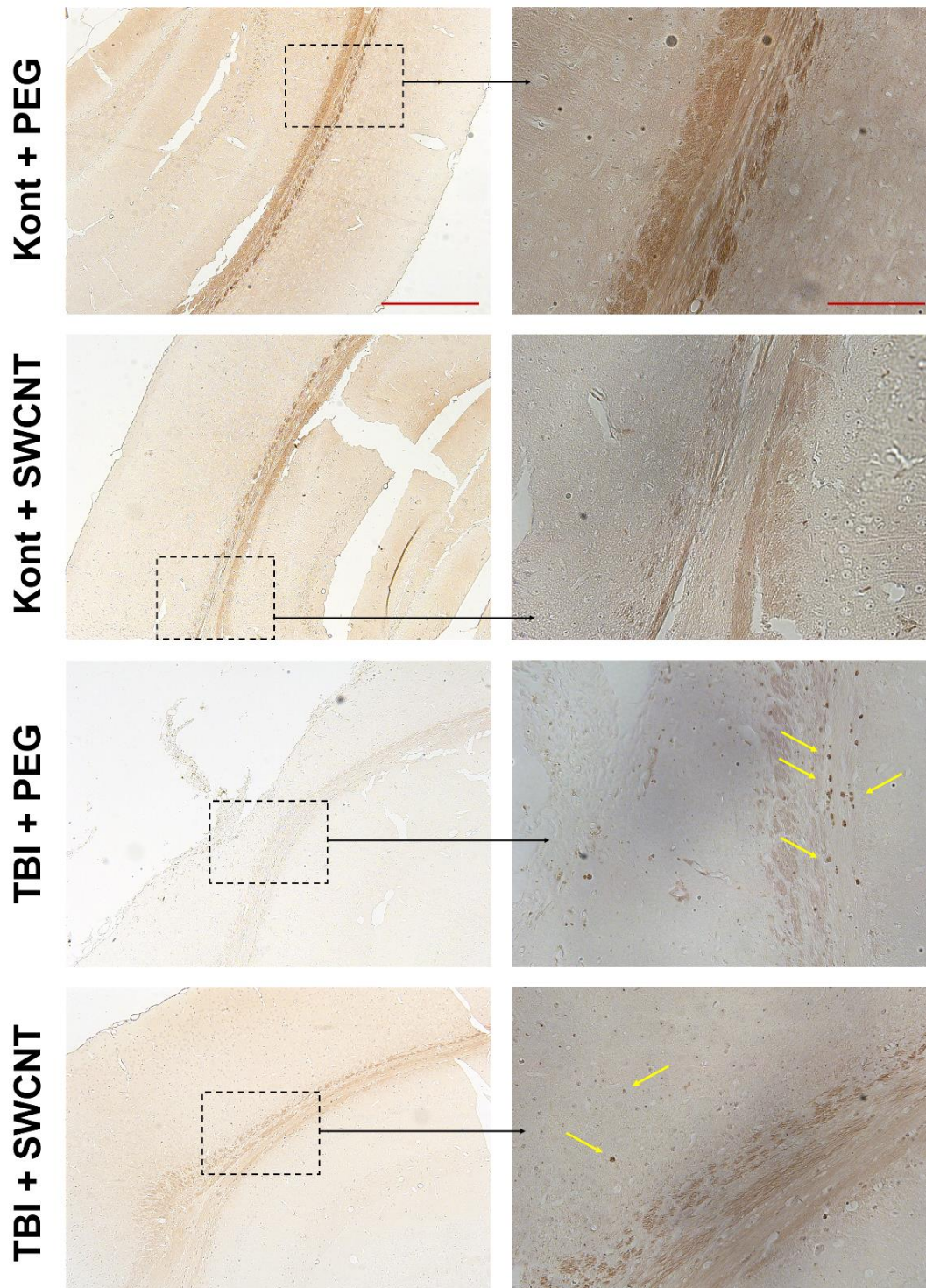
Metoda bojenja srebrom po Bielschowskom korištena je za vizualizaciju i lokalizaciju degeneracije neurona u području parijetalnog korteksa i korpusa kalozuma. U životinja kontrolne skupine nije primijećen povećan unos srebra u neurone, dok su kod traumatiziranih životinja detektirane argirofilne strukture u parijetalnom korteksu i korpusu kalozumu (Slika 8). Kvalitativnom procjenom nisu detektirane veće razlike između traumatiziranih miševa kojima je primijenjen PEG i onih s primijenjenim SWCNT-PEG.



Slika 6. Gubitak neurona u parijetalnom korteksu miša nakon traumatske ozljede mozga (TBI) i učinak jednozidnih ugljikovih nanocjevčica kemijski funkcionaliziranih polietilen glikolom (SWCNT). Reprezentativne mikrofotografije histoloških preparata obojenih krezil violet bojom (Nissl bojenje) u životinja kontrolne skupine (Kont) te miševa s induciranom ozljedom (TBI), žrtvovanih pet tjedana nakon procedure. Obje skupine životinja tretirane su ili otopinom polietilen glikola (Kont + PEG; TBI + PEG) ili otopinom SWCNT (Kont + SWCNT; TBI + SWCNT) tjedan dana nakon traume ili lažne ozljede. Linija skale: 100 μ m. Histogram prikazuje broj neurona po mm² u navedenoj regiji mozga. Vrijednosti su izražene srednjim vrijednostima \pm SEM (n = 4-5). *P < 0,05; značajno različito od Kont+PEG i Kont+SWCNT.



Slika 7. Mijelinizacija u parijetalnom korteksu i korpusu kalozumu miša nakon traumatske ozljede mozga (TBI) i učinak jednozidnih ugljikovih nanocjevčica kemijski funkcionaliziranih polietilen glikolom (SWCNT). Reprezentativne mikrofotografije histoloških preparata obojenih Luxol fast blue bojom u životinja kontrolne skupine (Kont) te miševa s induciranom ozljedom (TBI), žrtvovanih pet tjedana nakon procedure. Obje skupine životinja tretirane su ili otopinom polietilen glikola (Kont + PEG; TBI + PEG) ili otopinom SWCNT (Kont + SWCNT; TBI + SWCNT) tjedan dana nakon traume ili lažne ozljede. Linija skale: 200 μm (lijevi stupac); 100 μm (desni stupac).



Slika 8. Neurodegeneracija u parijetalnom korteksu i korpusu kalozumu miša nakon traumatske ozljede mozga (TBI) i učinak jednozidnih ugljikovih nanocjevčica kemijski funkcionaliziranih polietilen glikolom (SWCNT). Reprezentativne mikrofotografije histoloških preparata obojenih srebrom po Bielschowskom u životinja kontrolne skupine (Kont) te miševa s induciranom ozljedom (TBI), žrtvovanih pet tjedana nakon procedure. Obje skupine životinja tretirane su ili otopinom polietilen glikola (Kont + PEG; TBI + PEG) ili otopinom SWCNT (Kont + SWCNT; TBI + SWCNT) tjedan dana nakon traume ili lažne ozljede. Strelce prikazuju argirofilne strukture koje ukazuju na neurodegenerativne promjene. Linija skale: 200 μm (lijevi stupac); 100 μm (desni stupac).

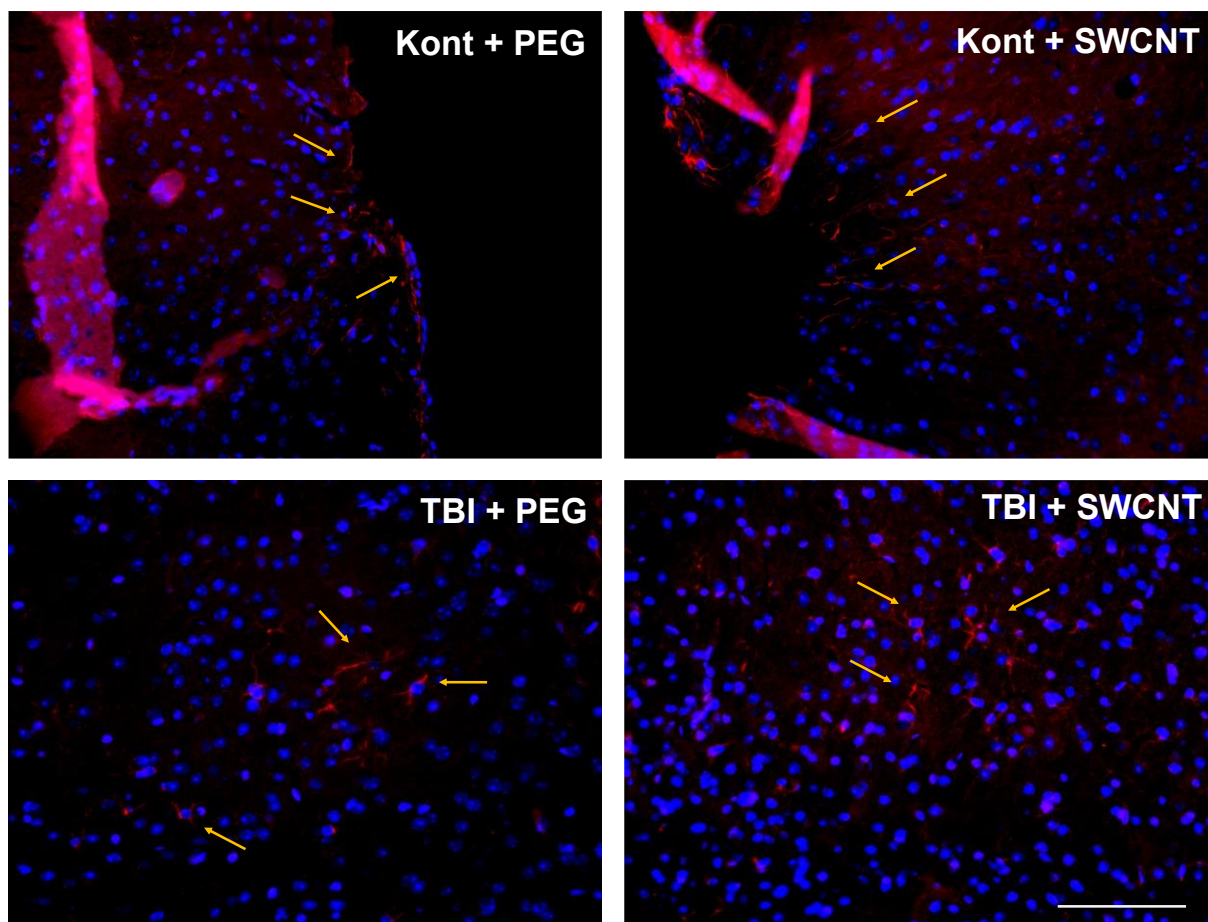
4.2. Reakcija astrocita i mikroglije nakon traumatske ozljede mozga i utjecaj primjene jednozidnih ugljikovih nanocjevčica kemijski funkcionaliziranih polietilen glikolom

Promjene u broju i morfološkim manifestacijama glija stanica u parijetalnom korteksu i dentatnom girusu hipokampusa posljedično TBI i potencijalni utjecaj SWCNT-a istraživali smo imunofluorescentnim obilježavanjem tkiva protutijelima protiv GFAP-a kao markera astrocita i Iba1 kao markera stanica mikroglije. DAPI bojenje korišteno je za vizualizaciju i lokalizaciju jezgri stanica.

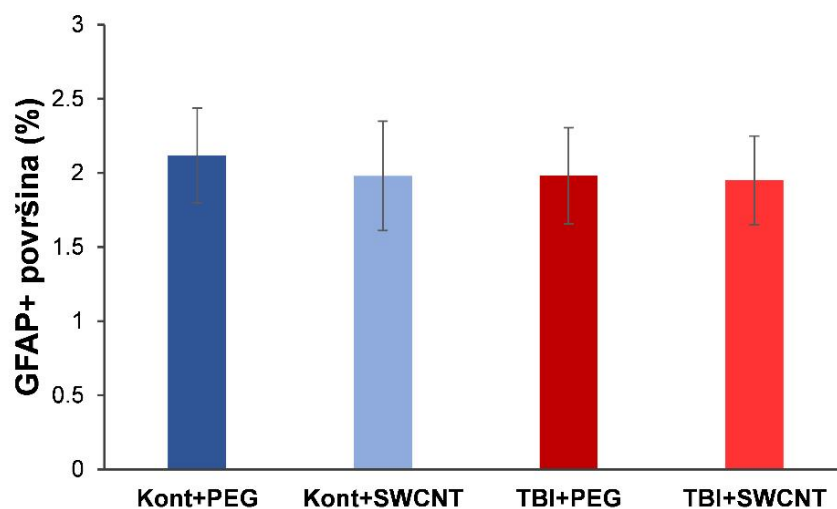
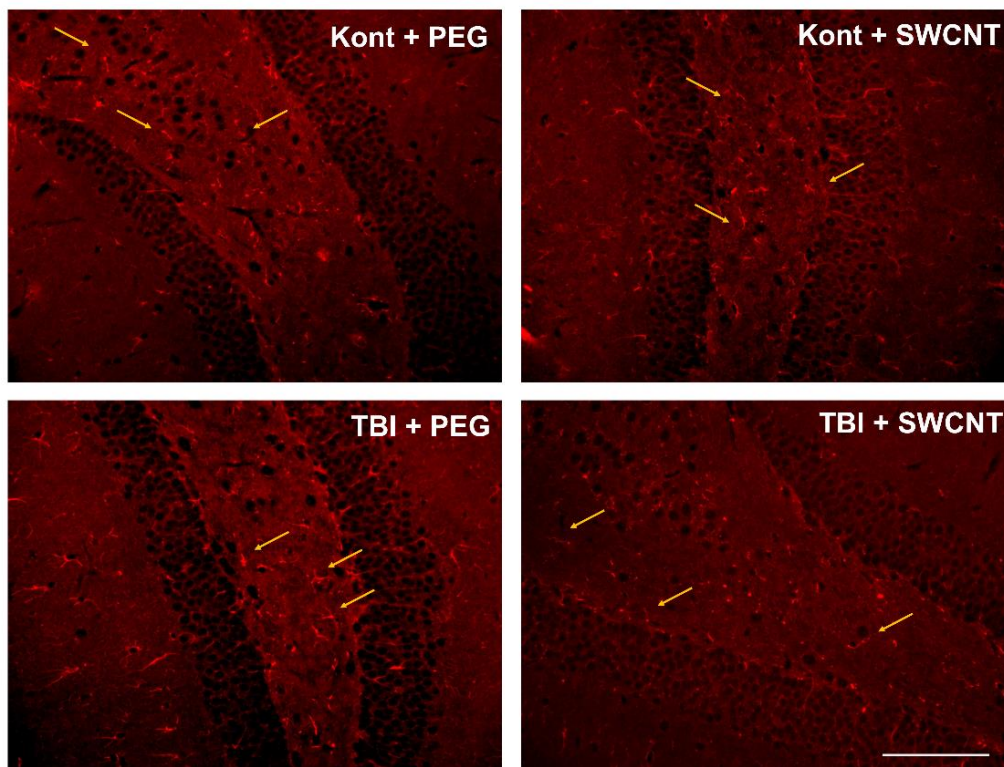
Pet tjedana nakon indukcije TBI nisu evidentne razlike u ekspresiji GFAP-a među eksperimentalnim skupinama, niti u parijetalnom korteksu, niti u dentatnom girusu hipokampusa. U parijetalnom korteksu (Slika 9) astrociti sa slabim GFAP obojenjem detektirani su uglavnom uz površinski dio korteksa životinja svih eksperimentalnih skupina te nije učinjena kvantifikacija. U dentatnom girusu također nisu primijećeni znakovi astrocitoze (hipertrofija i promjena u broju astrocita), a kvantifikacija GFAP imunorektivne površine (%) nije pokazala značajne razlike između miševa različitih skupina ($F = 0,047$; $P = 0,986$) (Slika 10).

Slika 11 prikazuje reprezentativne mikrofotografije parijetalnih korteksa miševa svih eksperimentalnih skupina obilježenih Iba1 protutijelom i kontraobojanih DAPI-jem. Stanice mikroglije u životinja obje kontrolne skupine imaju „mirujuću“ morfologiju koju karakterizira malo stanično tijelo s tankim razgranatim nastavcima. U miševa s induciranom TBI i primijenjenim PEG-om detektiran je porast u broju i promjena morfologije Iba1 pozitivnih stanica: dominiraju ameboidne stanice koje ukazuju na fagocitnu i proupalnu aktivnost. U traumatiziranih životinja s injiciranim SWCNT-PEG nije primijećen veliki broj ameboidnih Iba1 pozitivnih stanica, ali su detektirane stanice s hipertrofičnom morfologijom i povećanom razgranatošću, što također ukazuje na reaktivnost, ali ne i na fagocitnu aktivnost. Na slici 12 prikazani su detalji reprezentativnih mikrofotografija s primjerima navedenih morfoloških oblika mikroglije. Kvantifikacija nije ukazala na značajne razlike u broju Iba1 pozitivnih stanica u parijetalnom korteksu eksperimentalnih skupina ($F = 1,171$; $P = 0,352$) (Slika 13).

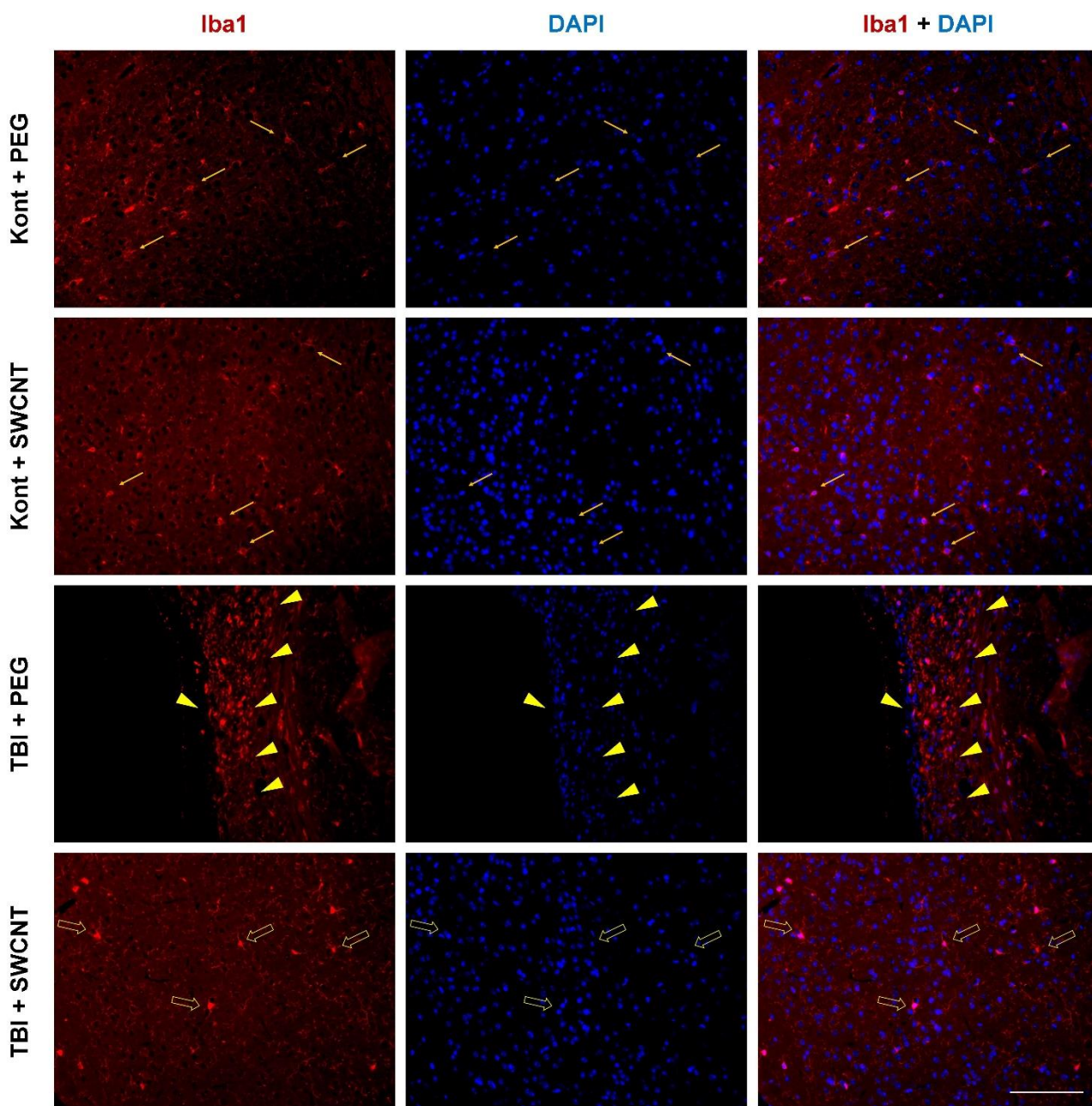
U dentatnom girusu hipokampusa nisu detektirane morfološke promjene stanica mikroglije posljedično TBI ili primjeni SWCNT-PEG (Slika 14). Kvantifikacija nije ukazala na značajne razlike u broju Iba1 pozitivnih stanica između eksperimentalnih skupina ($F = 1,019$; $P = 0,416$) (Slika 15).



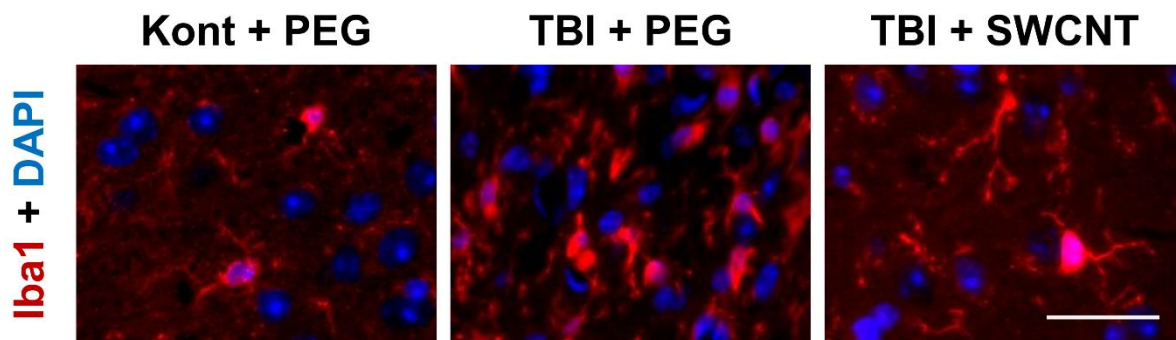
Slika 9. Reakcija astrocita u parijetalnom korteksu miša nakon traumatske ozljede mozga (TBI) i učinak jednozidnih ugljikovih nanocjevčica kemijski funkcionaliziranih polietilen glikolom (SWCNT). Reprezentativne mikrofotografije mozgovu imunofluorescentno obilježenih protutijelom protiv kiselog fibrilarnog proteina glije (GFAP) u životinja kontrolne skupine (Kont) te miševa s induciranom ozljedom (TBI), žrtvovanih pet tjedana nakon procedure. Obje skupine životinja tretirane su ili otopinom polietilen glikola (Kont + PEG; TBI + PEG) ili otopinom SWCNT (Kont + SWCNT; TBI + SWCNT) tjedan dana nakon traume ili lažne ozljede. Strelice pokazuju GFAP imunoreaktivne ogranke astrocita koji nisu hipertrofični te ne ukazuju na prisutnost astrocitoze. Linija skale: 100 μ m.



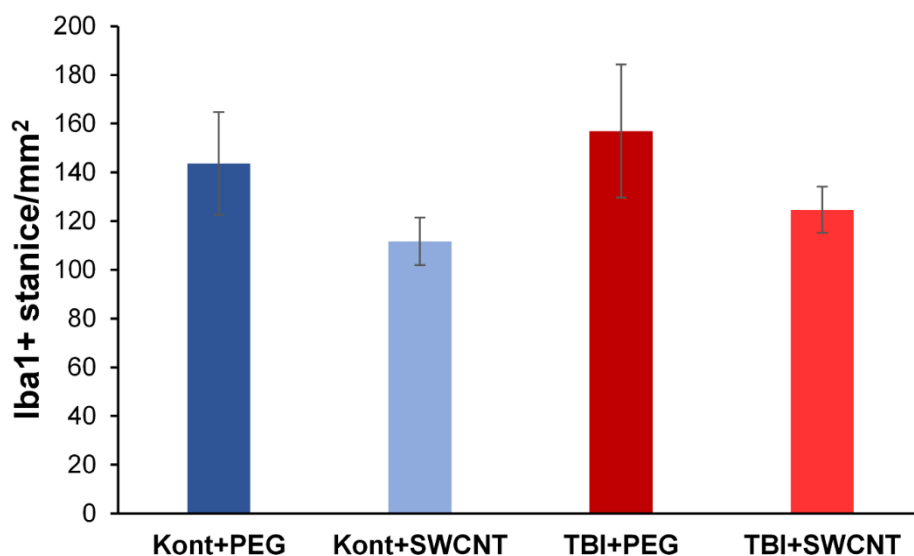
Slika 10. Reakcija astrocita u dentatnom girusu miša nakon traumatske ozljede mozga (TBI) i učinak jednozidnih ugljikovih nanocjevčica kemijski funkcionaliziranih polietilen glikolom (SWCNT). Reprezentativne mikrofotografije mozgov imunofluorescentno obilježenih protutijelom protiv kiselog fibrilarnog proteina glije (GFAP) u životinja kontrolne skupine (Kont) te miševa s induciranom ozljedom (TBI), žrtvovanih pet tjedana nakon procedure. Obje skupine životinja tretirane su ili otopinom polietilen glikola (Kont + PEG; TBI + PEG) ili otopinom SWCNT (Kont + SWCNT; TBI + SWCNT) tjedan dana nakon traume ili lažne ozljede. Strelice pokazuju GFAP imunoreaktivne ogranke astrocita koji nisu hipertrofični te ne ukazuju na prisutnost astrocitoze. Linija skale: 100 μ m. Histogram pokazuje postotak (%) GFAP pozitivne (GFAP+) površine u navedenoj moždanoj strukturi za svaku skupinu miševa, izražen srednjim vrijednostima \pm SEM (n = 4-5).



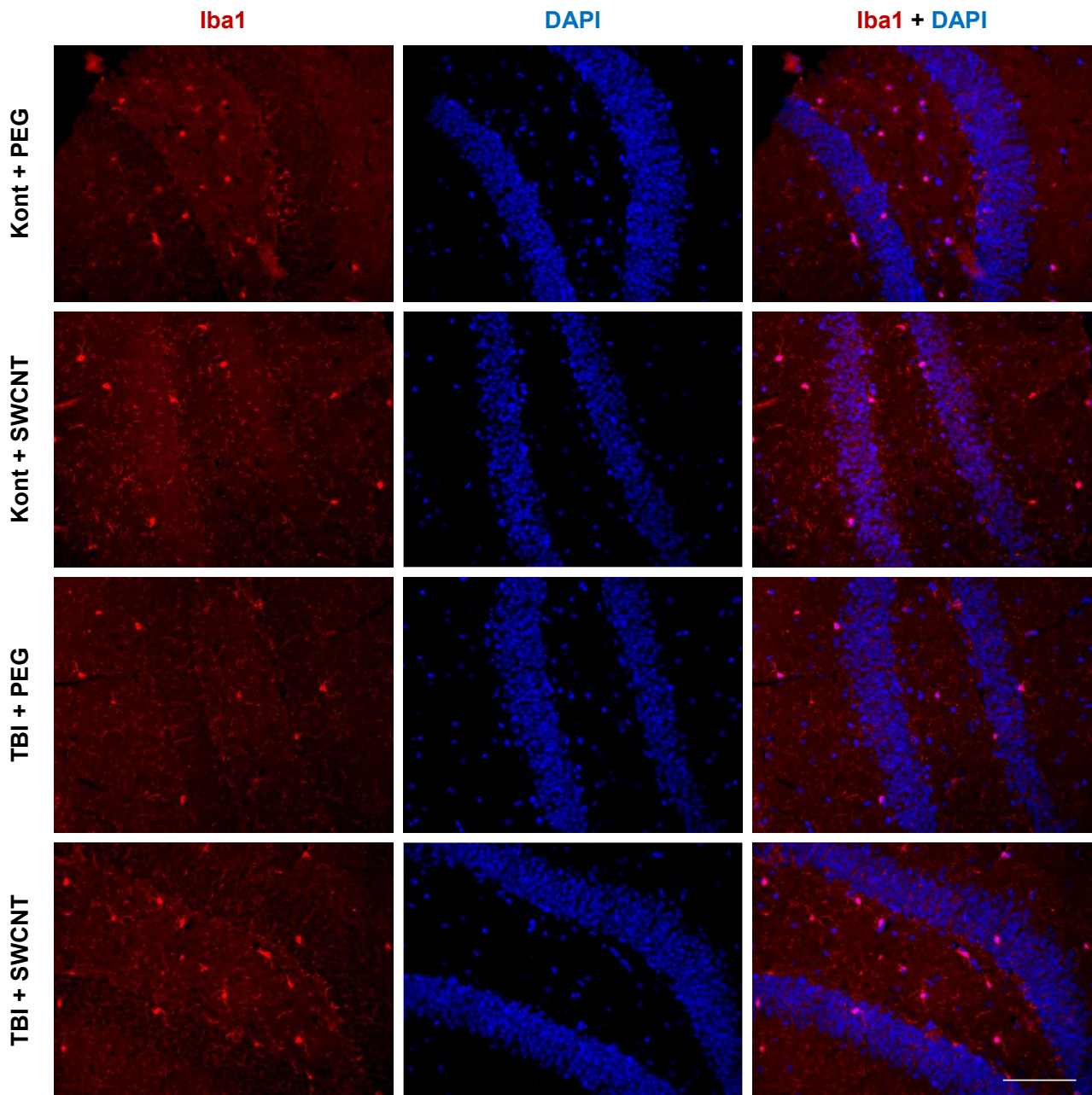
Slika 11. Reakcija mikroglije u parijetalnom korteksu miša nakon traumatske ozljede mozga (TBI) i učinak jednozidnih ugljikovih nanocjevčica kemijski funkcionaliziranih polietilen glikolom (SWCNT). Reprezentativne mikrofotografije mozгова imunofluorescentno obilježenih protutijelom protiv adaptorne molekule 1 za vezivanje ionizirajućeg kalcija (Iba1) i obojenih s jezgrenom bojom DAPI u životinja kontrolne skupine (Kont) te miševa s induciranom ozljedom (TBI), žrtvovanih pet tjedana nakon procedure. Obje skupine životinja tretirane su ili otopinom polietilen glikola (Kont + PEG; TBI + PEG) ili otopinom SWCNT (Kont + SWCNT; TBI + SWCNT) tjedan dana nakon traume ili lažne ozljede. Strelice pokazuju Iba1 imunoreaktivne stanice koje karakterizira malo stanično tijelo s tankim, razgranatim nastavcima; glave strelica pokazuju stanice karakteristične hipertrofične, ameboidne morfologije; prazne strelice pokazuju stanice mikroglije s povećanom razgranatošću (hiperrazgranate). Linija skale = 100 μ m.



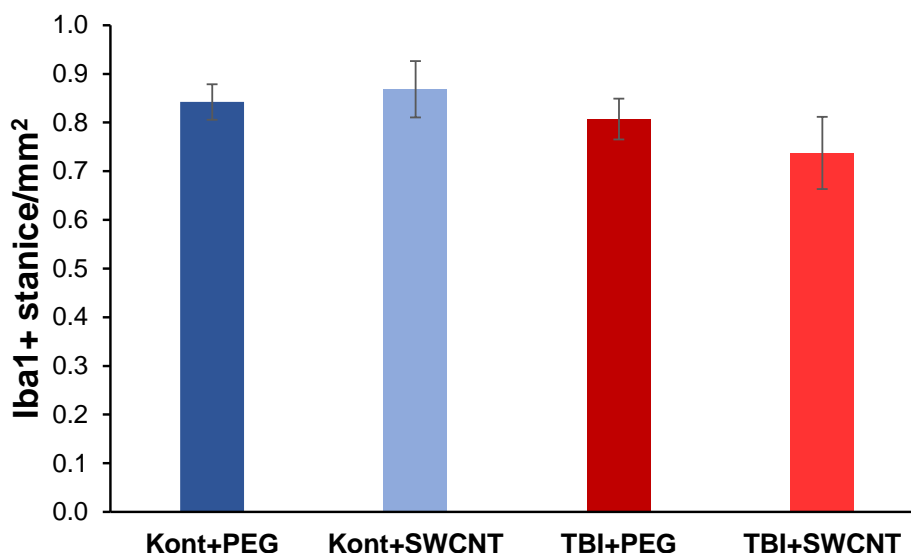
Slika 12. Različiti morfološki oblici stanica mikroglije u parijetalnom korteksu miša nakon traumatske ozljede mozga (TBI) i učinak jednozidnih ugljikovih nanocjevčica kemijski funkcionaliziranih polietilen glikolom (SWCNT). Uvećani detalji reprezentativnih mikrofotografija mozгова imunofluorescentno obilježenih protutijelom protiv adaptorne molekule 1 za vezivanje ionizirajućeg kalcija (Iba1) i obojenih s jezgrenom bojom DAPI u životinje kontrolne skupine tretirane otopinom polietilen glikola (Kont + PEG) te miševa s induciranom ozljedom tretiranih otopinom polietilen glikola (TBI + PEG) ili otopinom SWCNT (TBI + SWCNT) tjedan dana nakon traume ili lažne ozljede. Iba1 imunoreaktivne stanice u Kont + PEG skupini miševa dominantno su „mirujuće“ morfolologije, malog staničnog tijela s tankim, razgranatim nastavcima; u TBI + PEG skupini miševa brojne stanice su „aktivirane“, ameboidne fagocitne morfolologije; u TBI + SWCNT skupini miševa detektirane su stanice hiperrazgranate morfolologije. Linija skale = 30 μm .



Slika 13. Broj stanica mikroglije u parijetalnom korteksu miša nakon traumatske ozljede mozga (TBI) i učinak jednozidnih ugljikovih nanocjevčica kemijski funkcionaliziranih polietilen glikolom (SWCNT). Histogram pokazuje broj Iba1 pozitivnih stanica po mm^2 u navedenoj regiji mozga, u životinja kontrolne skupine (Kont) te miševa s induciranom ozljedom (TBI), žrtvovanih pet tjedana nakon procedure. Obje skupine životinja tretirane su ili otopinom polietilen glikola (Kont + PEG; TBI + PEG) ili otopinom SWCNT (Kont + SWCNT; TBI + SWCNT) tjedan dana nakon traume ili lažne ozljede. Vrijednosti su izražene srednjim vrijednostima \pm SEM (n = 4-5).



Slika 14. Reakcija mikroglije u dentatnom girusu miša nakon traumatske ozljede mozga (TBI) i učinak jednozidnih ugljikovih nanocjevčica kemijski funkcionaliziranih polietilen glikolom (SWCNT). Reprezentativne mikrofotografije mozгова imunofluorescentno obilježenih protutijelom protiv adaptorne molekule 1 za vezivanje ionizirajućeg kalcija (Iba1) i obojenih s jezgrenom bojom DAPI u životinja kontrolne skupine (Kont) te miševa s induciranom ozljedom (TBI), žrtvovanih pet tjedana nakon procedure. Obje skupine životinja tretirane su ili otopinom polietilen glikola (Kont + PEG; TBI + PEG) ili otopinom SWCNT (Kont + SWCNT; TBI + SWCNT) tjedan dana nakon traume ili lažne ozljede. Razlike u morfologiji stanica mikroglije između eksperimentalnih grupa nisu evidentne. Linija skale = 100 μm .



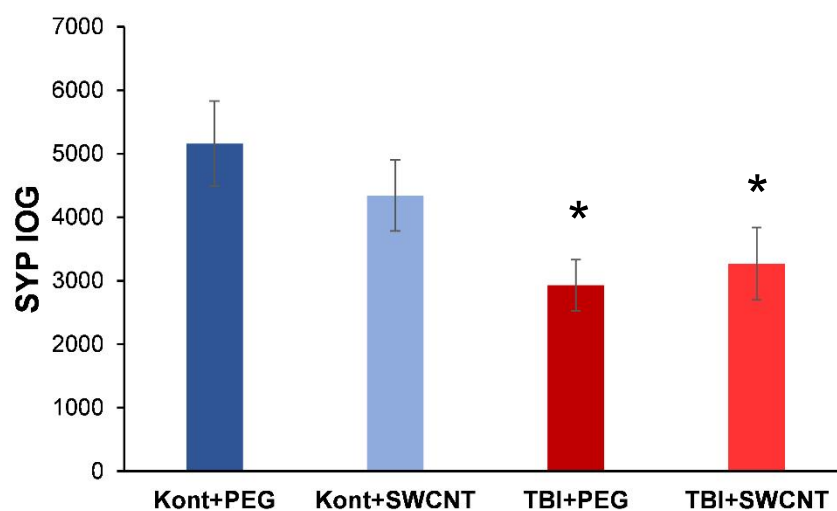
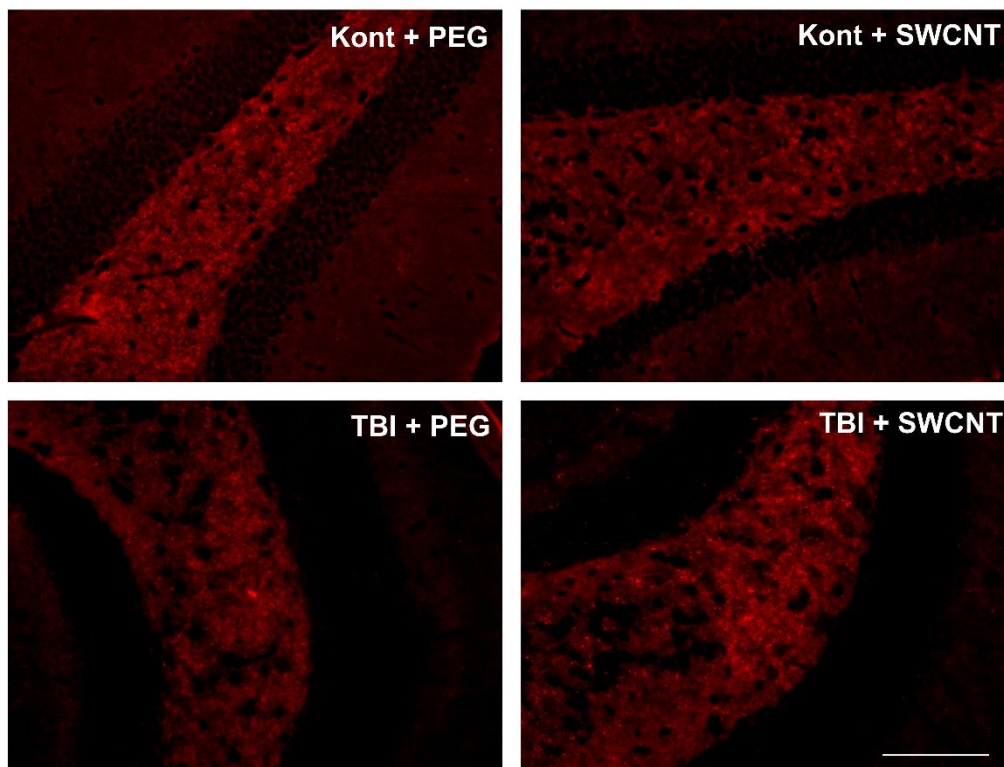
Slika 15. Broj stanica mikroglije u dentatnom girusu miša nakon traumatske ozljede mozga (TBI) i učinak jednozidnih ugljikovih nanocjevčica kemijski funkcionaliziranih polietilen glikolom (SWCNT). Histogram pokazuje broj Iba1 pozitivnih stanica po mm² u navedenoj regiji mozga, u životinja kontrolne skupine (Kont) te miševa s induciranom ozljedom (TBI), žrtvovanih pet tjedana nakon procedure. Obje skupine životinja tretirane su ili otopinom polietilen glikola (Kont + PEG; TBI + PEG) ili otopinom SWCNT (Kont + SWCNT; TBI + SWCNT) tjedan dana nakon traume ili lažne ozljede. Vrijednosti su izražene srednjim vrijednostima ± SEM (n = 4-5).

4.3. Sinaptičke promjene nakon traumatske ozljede mozga i utjecaj primjene jednozidnih ugljikovih nanocjevčica kemijski funkcionaliziranih polietilen glikolom

SYP se uobičajeno koristi kao presinaptički molekularni marker sinaptičkih promjena, sinaptogeneze i sinaptičke reorganizacije te su u ovom istraživanju presjeci mozgova imunofluorescentno obilježeni protutijelima protiv SYP-a.

U parijetalnom korteksu imunofluorescentan SYP signal bio je slab i bez zamjetnih razlika između pojedinih eksperimentalnih skupina te rezultati nisu prikazani.

U dentatnom girusu hipokampusa miševa s TBI detektirana je smanjena SYP imunoreaktivnost u usporedbi sa životinjama kontrolnih skupina, a kvantifikacija je ukazala na statistički značajno smanjenu integralnu optičku gustoću intenziteta fluorescentnog signala po jedinici površine od interesa u traumatiziranih miševa u odnosu na kontrole ($\chi^2 = 8,463$; $P = 0,037$) (Slika 16). Primjena SWCNT-PEG nije imala značajan utjecaj na detektirane sinaptičke promjene.



Slika 16. Ekspresija sinaptofizina (SYP) u dentatnom girusu miša nakon traumatske ozljede mozga (TBI) i učinak jednozidnih ugljikovih nanocjevčica kemijski funkcionaliziranih polietilen glikolom (SWCNT). Reprezentativne mikrofotografije mozgov imunofluorescentno obilježenih protutijelom protiv SYP-a u životinja kontrolne skupine (Kont) te miševa s induciranom ozljedom (TBI), žrtvovanih pet tjedana nakon procedure. Obje skupine životinja tretirane su ili otopinom polietilen glikola (Kont + PEG; TBI + PEG) ili otopinom SWCNT (Kont + SWCNT; TBI + SWCNT) tjedan dana nakon traume ili lažne ozljede. Linija skale = 100 μ m. Histogram prikazuje kvantifikaciju SYP imunoreaktivnosti mjerenjem integralne optičke gustoće intenziteta fluorescentnog signala po jedinici površine od interesa. Vrijednosti su izražene srednjim vrijednostima \pm SEM (n = 4-5). *P < 0,05; značajno različito od Kont+PEG.

5. Rasprava

U ovom radu istraživana je utjecaj primjene SWCNT-PEG na patofiziološke promjene u mozgu miševa, pet tjedana nakon indukcije umjerene TBI korištenjem LFPI metode. Histološki su evaluirani gubitak neurona, integritet mijelinskih vlakana neurona i neurodegeneracija. Također, proučavana je reakcija astrocita i stanica mikroglije te sinaptičke promjene. Regije od interesa bile su parijetalni korteks, gdje je ozljeda najizraženija i injicirane su SWCNT-PEG, te korpus kalozum i dentatni girus hipokampusu.

Sama primjena SWCNT-PEG nije imala značajan utjecaj na istraživane parametre u navedenim strukturama budući da vrijednosti zabilježene u miševa kontrolne skupine (lažno operirani miševi) s primijenjenom otopinom SWCNT-PEG nisu odskakale od vrijednosti zabilježenih u lažno operiranih životinja s primijenjenom kontrolnom otopinom PEG-a. PEG se koristi za funkcionalizaciju SWCNT za niz različitih biomedicinskih primjena (42). Hidrofilni dio osigurava CNT topljivost i biokompatibilnost, a lipidni dio obavija nanocijevi kao pruge. Fosfolipidi se mogu koristiti kao površinski aktivne tvari za povećanje liposolubilnosti CNT-a.

5.1. Histološka evaluacija oštećenja tkiva nakon traumatske ozljede mozga i utjecaja primjene jednozidnih ugljikovih nanocijevica kemijski funkcionaliziranih polietilen glikolom

U ovom istraživanju zabilježen je značajan gubitak neurona parijetalnog korteksa posljedično TBI. Međutim, primjena SWCNT-PEG pokazala je neuroprotektivni potencijal budući da u miševa s primijenjenim nanocijevicama nije zabilježen značajna gubitak neurona u parijetalnom korteksu. Gubitak neurona zabilježen je prethodno u eksperimentalnoj TBI u miša (57) te je to očekivani rezultat. Prema našim saznanjima, ovdje je prvi puta istraživana utjecaj SWCNT-PEG na gubitak neurona posljedično TBI.

Prilikom TBI dolazi do žarišne i difuzne ozljede mozga, a LFPI model korišten u ovom istraživanju ima karakteristike oba tipa ozljede. Difuznu ozljedu karakterizira ozljeda aksona koja je najizraženija u traktovima bijele tvari, a smatra se odgovornom za razvijanje patofizioloških procesa u regijama mozga koje su udaljene od samog žarišta ozljede (10). Iz tog razloga evaluirali smo mijelinizaciju neuronskih vlakana u korpusu kalozumu. Rezultati su ukazali na poremećaje u mijelinskom integritetu u traktovima bijele tvari, u petom tjednu nakon TBI, a primjena SWCNT-PEG potencijalno ima utjecaj na smanjenje primijećenih patoloških promjena. Mahoney i sur. (58) zabilježili su promjene u mijelinizaciji vlakana čak šest mjeseci

nakon umjerene TBI, ali su manje nego u akutnoj fazi dva tjedna nakon ozljede. Utjecaj SWCNT-PEG na mijelinizaciju neurona nakon TBI nije bio istraživani do sada.

Neurodegeneraciju karakteriziraju različiti patofiziološki procesi koji mogu rezultirati odumiranjem neurona. U ovom radu korištena je metoda bojenja srebrom po Bielschowskom kako bi se detekcijom akumulacije srebra u neuronima evaluirale degenerativne promjene neurona parijetalnog korteksa i neuronskih vlakana u korpusu kalozumu. Pet tjedana nakon TBI zabilježene su argirofilne strukture koje ukazuju na prisutnost neurodegenerativnih promjena u parijetalnom korteksu i korpusu kalozumu, međutim čini se da primjena SWCNT-PEG nije utjecala na te patološke promjene. Poznato je da su neurodegenerativne promjene prisutne u raznim regijama mozga u akutnim vremenskim točkama nakon traume mozga (57). Ritzela i sur. (59) zabilježili su neurodegeneraciju i znatan gubitak neurona 26 tjedana nakon TBI, također, uočili su i veći stupanj oksidativnog stresa. Utjecaj SWCNT-PEG na neurodegeneraciju nakon TBI nije prethodno istraživani.

CNT se u TBI koriste kao prekursori za dostavu lijekova te je zabilježena njihova djelotvornost (60). Zhang i sur. (61) uzgojili su *in vitro* neuronske stanične linije H19-7 na uzorcima MWCNT. Utvrđeno je da čunjevi rasta neurona stupaju u kontakt s površinom nanocijevi, a ove snažne interakcije omogućile su neuronima da se šire i stvaraju međusobne interakcije. Roman i sur. (62) pokazali su da su SWCNT kemijski funkcionalizirane s PEG-om učinkovite u poticanju popravka i regeneracije aksona u štakorskom modelu ozljede leđne moždine čime dolazi do umjerenog funkcionalnog oporavka.

5.2. Reakcija astrocita i mikroglije nakon traumatske ozljede mozga i utjecaj primjene jednozidnih ugljikovih nanocijevica kemijski funkcionaliziranih polietilen glikolom

Prisutnost astrocitoze, reakcije astrocita koju karakterizira hipertrofija i porast u broju astrocita, istraživana je u parijetalnom korteksu i dentatnom girusu hipokampusa pet tjedana nakon TBI. Promjene koje bi ukazivale na prisutnost astrocitoze nisu zabilježene u navedenim strukturama u istraživanoj vremenskoj točki posljedično TBI. Također, primjena SWCNT-PEG nije imala zamjetnih učinaka na astrocite. U prijašnjim istraživanjima primijećeno je da u kroničnoj fazi nakon TBI, poticanje proliferacije astrocita i povećano otpuštanje neurotrofnih čimbenika iz astrocita pospješuje sinaptičko preoblikovanje u CCI-induciranom TBI modelu na štakorima (63). Gottipati i sur. (64) zabilježili su utjecaj SWCNT-PEG na smanjenje kalcij-ovisnog otpuštanja glutamata korištenjem *in vitro* modela. U drugoj *in vitro* studiji, Gottipati i sur. (65) dokazali su da primjena SWCNT-PEG može povećati sposobnost astrocita za

preuzimanje glutamata iz izvanstaničnog prostora. Također, zabilježili su povećanje u količini glutamatnih transportera GLAST, povećanu imunoreaktivnost GFAP-a te promjene u morfologiji astrocita.

Stanice mikroglije imaju brojne bitne uloge u održavanju homeostaze mozga, a prilikom ozljede ili prisutnosti patogena mijenjaju morfologiju i fenotip te iz „mirujućeg“ oblika prelaze u „aktivirani“ oblik. Ti aktivirani oblici imaju različite morfološke manifestacije koje ukazuju na različite uloge i procese mikroglije (27). U ovom radu istraživane su promjene u broju te prisutnost različitih morfoloških oblika stanica mikroglije, u parijetalnom korteksu i dentatnom girusu hipokampusa, nakon TBI. Značajne promjene u broju stanica mikroglije nisu zabilježene u navedenim strukturama pet tjedana nakon TBI. Međutim, morfološke promjene evidentne su u parijetalnom korteksu posljedično TBI, gdje su zabilježene stanice ameboidne morfologije, što ukazuje na fagocitnu i proupalnu aktivnost. Primjena SWCNT-PEG pokazala je potencijalne učinke na morfološke manifestacije mikroglije budući da je detektiran puno manji broj ameboidnih stanica, a veći broj stanica s hiperrazgranatom morfologijom, što ukazuje i na potencijalne funkcionalne razlike u aktivaciji mikroglije. U hipokampusu nisu zabilježene niti promjene u broju, niti u morfologiji stanica mikroglije. Prethodno je dokazana aktivacija mikroglije u akutnim vremenskim točkama nakon eksperimentalne TBI (66). Witcher i sur. (67) dokazali su aktivaciju mikroglije u subkroničnim i kroničnim vremenskim točkama nakon eksperimentalne TBI te su otkrivene nakupine mikroglije povezane s upalom. Utjecaj primjene SWCNT-PEG na mikrogliju nije prethodno istraživan.

5.3. Sinaptičke promjene nakon traumatske ozljede mozga i utjecaj primjene jednozidnih ugljikovih nanocjevčica kemijski funkcionaliziranih polietilen glikolom

Sinaptičke promjene istraživane su u parijetalnom korteksu i dentatnom girusu hipokampusa pet tjedana nakon TBI, korištenjem uobičajenog sinaptičkog markera sinaptofizina. Sinaptofizin je integralni transmembranski protein sinaptičkih vezikula i smatra se da ima brojne uloge u sinaptičkoj transmisiji. Promjene u imunoreaktivnosti sinaptofizina koje bi ukazivale na prisutnost sinaptičkih promjena nisu zabilježene u parijetalnom korteksu u istraživanoj vremenskoj točki niti nakon TBI niti nakon primjene SWCNT-PEG. Međutim, u hipokampusu je zabilježeno značajno smanjenje imunoreaktivnog signala sinaptofizina, u životinja obje eksperimentalne skupine s TBI, što ukazuje na prisutnost sinaptičkih deficita. Primjena SWCNT-PEG nije značajno utjecala na zabilježene promjene.

Deficiti u učenju i pamćenju povezani s ozljedom hipokampusa česta su obilježja traume mozga te čine dugotrajne komplikacije nakon TBI (68). Gao i sur. (68) istraživali su promjene u sinaptičkim strukturama i morfologiji dendrita u dentatnom girusu tri dana nakon primjene CCI ozljede u miša. Zabilježili su da je ozljeda rezultirala smanjenom gustoćom sinapsi i dendrita. Ritzela i sur. (59) zabilježili su smanjene razine sinaptofizina praćene s dugotrajnim deficitima u dinamici hoda, izgradnji gnijezda, prostornom radnom pamćenju i pamćenju prepoznavanja, 26 tjedana nakon CCI ozljede u miša. Utjecaj SWCNT-PEG na sinapse nakon TBI nije prethodno istraživano.

6. Zaključci

1. Pet tjedana nakon eksperimentalne TBI u miša uočeni su značajan gubitak neurona parijetalnog korteksa, poremećaji u mijelinskom integritetu u traktovima bijele tvari te prisutnost neurodegeneracije, a primjena SWCNT-PEG rezultirala je smanjenim gubitkom neurona te moguće i smanjenim patološkim promjenama u traktovima bijele tvari.
2. U parijetalnom korteksu i hipokampusu nisu zabilježeni značajni utjecaji TBI ili primjene SWCNT-PEG niti na astrocite, niti na broj stanica mikroglije, iako su zabilježene morfološke promjene mikroglije u parijetalnom korteksu.
3. Sinaptičke promjene nisu detektirane u parijetalnom korteksu, ali je smanjenje signala sinaptičkog markera sinaptofizina zabilježeno u hipokampusu nakon TBI, međutim, primjena SWCNT-PEG nije značajno utjecala na te promjene.
4. Rezultati ove studije nisu ukazali na potencijalne negativne učinke primjene SWCNT-PEG na tkivo mozga.

7. Literatura

1. Khellaf A, Khan DZ, Helmy A. Recent advances in traumatic brain injury. *J Neurol*. 2019;266(11):2878–89.
2. Schepici G, Silvestro S, Bramanti P, Mazzon E. Traumatic Brain Injury and Stem Cells: An Overview of Clinical Trials, the Current Treatments and Future Therapeutic Approaches. *Medicina (Mex)*. 2020;56(3):137.
3. Capizzi A, Woo J, Verduzco-Gutierrez M. Traumatic Brain Injury. *Med Clin North Am*. 2020;104(2):213–38.
4. Yasseen B, Colantonio A, Ratcliff G. Prescription medication use in persons many years following traumatic brain injury. *Brain Inj*. 2008;22(10):752–7.
5. Masel BE, Scheibel RS, Kimbark T, Kuna ST. Excessive daytime sleepiness in adults with brain injuries. *Arch Phys Med Rehabil*. 2001;82(11):1526–32.
6. Masel BE, DeWitt DS. Traumatic Brain Injury: A Disease Process, Not an Event. *J Neurotrauma*. 2010;27(8):1529–40.
7. Leo P, McCrea M. Epidemiology. In: Laskowitz D, Grant G, editors. *Translational Research in Traumatic Brain Injury* [Internet]. Boca Raton (FL): CRC Press/Taylor and Francis Group; 2016 [citirano: 2023 Aug 16]. (Frontiers in Neuroscience). Dostupno: <http://www.ncbi.nlm.nih.gov/books/NBK326730/>
8. Mckee AC, Daneshvar DH. The neuropathology of traumatic brain injury. In: *Handbook of Clinical Neurology* [Internet]. Elsevier; 2015 [citirano: 2023 Aug 16]. p. 45–66. Dostupno: <https://linkinghub.elsevier.com/retrieve/pii/B9780444528926000040>
9. Price L, Wilson C, Grant G. Blood–Brain Barrier Pathophysiology following Traumatic Brain Injury. In: Laskowitz D, Grant G, editors. *Translational Research in Traumatic Brain Injury* [Internet]. Boca Raton (FL): CRC Press/Taylor and Francis Group; 2016 [citirano: 16. 8. 2023.]. (Frontiers in Neuroscience). Dostupno: <http://www.ncbi.nlm.nih.gov/books/NBK326726/>

10. Kaur P, Sharma S. Recent Advances in Pathophysiology of Traumatic Brain Injury. *Curr Neuropharmacol*. 2018;16(8):1224–38.
11. Cifu D, Hurley R, Peterson M, Cornis-Pop M, Rikli PA, Ruff RL, et al. Clinical practice guideline: Management of Concussion/Mild Traumatic Brain Injury. *J Rehabil Res Dev*. 2009;46(6):CP1.
12. Unterberg AW, Stover J, Kress B, Kiening KL. Edema and brain trauma. *Neuroscience*. 2004;129(4):1019–27.
13. Rosenfeld JV, Maas AI, Bragge P, Morganti-Kossmann MC, Manley GT, Gruen RL. Early management of severe traumatic brain injury. *The Lancet*. 2012;380(9847):1088–98.
14. Lewén A, Fujimura M, Sugawara T, Matz P, Copin JC, Chan PH. Oxidative Stress–Dependent Release of Mitochondrial Cytochrome *c* after Traumatic Brain Injury. *J Cereb Blood Flow Metab*. 2001;21(8):914–20.
15. Xiong Y, Gu Q, Peterson PL, Muizelaar JP, Lee CP. Mitochondrial Dysfunction and Calcium Perturbation Induced by Traumatic Brain Injury. *J Neurotrauma*. 1997;14(1):23–34.
16. Peters A. A fourth type of neuroglial cell in the adult central nervous system. *J Neurocytol*. 2004;33(3):345–57.
17. Mira RG, Lira M, Cerpa W. Traumatic Brain Injury: Mechanisms of Glial Response. *Front Physiol*. 2021;12:740939.
18. Haim LB, Rowitch DH. Functional diversity of astrocytes in neural circuit regulation. *Nat Rev Neurosci*. 2017;18(1):31–41.
19. Luo J, Nguyen A, Villeda S, Zhang H, Ding Z, Lindsey D, et al. Long-Term Cognitive Impairments and Pathological Alterations in a Mouse Model of Repetitive Mild Traumatic Brain Injury. *Front Neurol* [Internet]. 2014;5 [citirano: 11. 9. 2023.] Dostupno: <http://journal.frontiersin.org/article/10.3389/fneur.2014.00012/abstract>
20. Clark RSB, Schiding JK, Kaczorowski SL, Marion DW, Kochanek PM. Neutrophil Accumulation After Traumatic Brain Injury in Rats: Comparison of Weight Drop and Controlled Cortical Impact Models. *J Neurotrauma*. 1994;11(5):499–506.

21. Karve IP, Taylor JM, Crack PJ. The contribution of astrocytes and microglia to traumatic brain injury: Neuroinflammation and TBI. *Br J Pharmacol*. 2016;173(4):692–702.
22. Hickey WF, Kimura H. Perivascular Microglial Cells of the CNS Are Bone Marrow-Derived and Present Antigen in Vivo. *Science*. 1988;239(4837):290–2.
23. Nimmerjahn A, Kirchhoff F, Helmchen F. Resting Microglial Cells Are Highly Dynamic Surveillants of Brain Parenchyma in Vivo. *Science*. 2005;308(5726):1314–8.
24. Loane DJ, Kumar A, Stoica BA, Cabatbat R, Faden AI. Progressive Neurodegeneration After Experimental Brain Trauma: Association With Chronic Microglial Activation. *J Neuropathol Exp Neurol*. 2014;73(1):14–29.
25. Mantovani A, Locati M. Orchestration of macrophage polarization. *Blood*. 2009;114(15):3135–6.
26. Sica A, Mantovani A. Macrophage plasticity and polarization: in vivo veritas. *J Clin Invest*. 2012;122(3):787–95.
27. Li YF, Ren X, Zhang L, Wang YH, Chen T. Microglial polarization in TBI: Signaling pathways and influencing pharmaceuticals. *Front Aging Neurosci*. 2022;14:901117.
28. Puderbaugh M, Emmady PD. Neuroplasticity. In: StatPearls [Internet]. Treasure Island (FL): StatPearls Publishing; 2023 [citirano: 16. 8. 2023.]. Dostupno: <http://www.ncbi.nlm.nih.gov/books/NBK557811/>
29. Sophie Su Y, Veeravagu A, Grant G. Neuroplasticity after Traumatic Brain Injury. In: Laskowitz D, Grant G, editors. *Translational Research in Traumatic Brain Injury* [Internet]. Boca Raton (FL): CRC Press/Taylor and Francis Group; 2016 [citirano: 16. 8. 2023.]. (Frontiers in Neuroscience). Dostupno: <http://www.ncbi.nlm.nih.gov/books/NBK326735/>
30. Mateos-Aparicio P, Rodríguez-Moreno A. The Impact of Studying Brain Plasticity. *Front Cell Neurosci*. 2019;13:66.
31. Lømo T. The discovery of long-term potentiation. Bliss TVP, Collingridge GL, Morris RGM, editors. *Philos Trans R Soc Lond B Biol Sci*. 2003;358(1432):617–20.

32. Cramer SC, Sur M, Dobkin BH, O'Brien C, Sanger TD, Trojanowski JQ, et al. Harnessing neuroplasticity for clinical applications. *Brain*. 2011;134(6):1591–609.
33. Effects of tranexamic acid on death, disability, vascular occlusive events and other morbidities in patients with acute traumatic brain injury (CRASH-3): a randomised, placebo-controlled trial. *The Lancet*. 2019;394(10210):1713–23.
34. Roberts I, Sydenham E. Barbiturates for acute traumatic brain injury. *Cochrane Injuries Group, editor. Cochrane Database Syst Rev [Internet]*. 2012 [citirano: 10. 9. 2023.]; Dostupno: <https://doi.wiley.com/10.1002/14651858.CD000033.pub2>
35. Chen JWY, Ruff RL, Eavey R, Wasterlain CG. Posttraumatic epilepsy and treatment. *J Rehabil Res Dev*. 2009;46(6):685.
36. Ashman TA, Cantor JB, Gordon WA, Spielman L, Flanagan S, Ginsberg A, et al. A Randomized Controlled Trial of Sertraline for the Treatment of Depression in Persons With Traumatic Brain Injury. *Arch Phys Med Rehabil*. 2009;90(5):733–40.
37. Kanetani K, Kanetani K, Kimura M, Endo S. Therapeutic Effects of Milnacipran (Serotonin Noradrenalin Reuptake Inhibitor) on Depression Following Mild and Moderate Traumatic Brain Injury. *J Nippon Med Sch*. 2003;70(4):313–20.
38. Arciniegas DB, Harris SN, Brousseau KM. Psychosis following traumatic brain injury. *Int Rev Psychiatry*. 2003;15(4):328–40.
39. Zafonte, Thomas Watanabe, Nancy R. RD. Case study: Amantadine: a potential treatment for the minimally conscious state. *Brain Inj*. 1998;12(7):617–21.
40. Jia C, Lucchese S, Zhang F, Govindarajan R. The Role of Onabotulinum Toxin Type A in the Management of Chronic Non-migraine Headaches. *Front Neurol*. 2019;10:1009.
41. Negri V, Pacheco-Torres J, Calle D, López-Larrubia P. Carbon Nanotubes in Biomedicine. *Top Curr Chem*. 2020;378(1):15.
42. Puente-Santiago AR, Rodríguez-Padrón D, editors. *Surface-modified Nanobiomaterials for Electrochemical and Biomedicine Applications [Internet]*. Cham: Springer International Publishing; 2020 [citirano: 10. 9. 2023.]. *Topics in Current Chemistry Collections*. Dostupno: <http://link.springer.com/10.1007/978-3-030-55502-3>

43. Ahmed W, Elhissi A, Dhanak V, Subramani K. Carbon nanotubes. In: *Emerging Nanotechnologies in Dentistry* [Internet]. Elsevier; 2018;371–89. [citirano: 10. 9. 2023.]. Dostupno: <https://linkinghub.elsevier.com/retrieve/pii/B9780128122914000182>
44. Chae S, Kim D, Lee K jin, Lee D, Kim YO, Jung YC, et al. Encapsulation and Enhanced Delivery of Topoisomerase I Inhibitors in Functionalized Carbon Nanotubes. *ACS Omega*. 2018;3(6):5938–45.
45. Tasis D, Tagmatarchis N, Bianco A, Prato M. Chemistry of Carbon Nanotubes. *Chem Rev*. 2006;106(3):1105–36.
46. Liu H, He J, Tang J, Liu H, Pang P, Cao D, et al. Translocation of Single-Stranded DNA Through Single-Walled Carbon Nanotubes. *Science*. 2010;327(5961):64–7.
47. Pan X, Bao X. The Effects of Confinement inside Carbon Nanotubes on Catalysis. *Acc Chem Res*. 2011;44(8):553–62.
48. Malarkey EB, Parpura V. Carbon Nanotubes in Neuroscience. In: Czernicki Z, Baethmann A, Ito U, Katayama Y, Kuroiwa T, Mendelow D, editors. *Brain Edema XIV* [Internet]. Vienna: Springer Vienna; 2010;337–41. [citirano: 16. 8. 2023.] *Acta Neurochirurgica Supplementum*; vol. 106. Dostupno: http://link.springer.com/10.1007/978-3-211-98811-4_62
49. Marcano DC, Bitner BR, Berlin JM, Jarjour J, Lee JM, Jacob A, et al. Design of Poly(ethylene Glycol)-Functionalized Hydrophilic Carbon Clusters for Targeted Therapy of Cerebrovascular Dysfunction in Mild Traumatic Brain Injury. *J Neurotrauma*. 2013;30(9):789–96.
50. Lovat V, Pantarotto D, Lagostena L, Cacciari B, Grandolfo M, Righi M, et al. Carbon Nanotube Substrates Boost Neuronal Electrical Signaling. *Nano Lett*. 2005;5(6):1107–10.
51. Mazzatenta A, Giugliano M, Campidelli S, Gambazzi L, Businaro L, Markram H, et al. Interfacing Neurons with Carbon Nanotubes: Electrical Signal Transfer and Synaptic Stimulation in Cultured Brain Circuits. *J Neurosci*. 2007;27(26):6931–6.

52. Ren J, Xu Q, Chen X, Li W, Guo K, Zhao Y, et al. Superaligned Carbon Nanotubes Guide Oriented Cell Growth and Promote Electrophysiological Homogeneity for Synthetic Cardiac Tissues. *Adv Mater.* 2017;29(44):1702713.
53. Silva E, Vasconcellos LMRD, Rodrigues BVM, Dos Santos DM, Campana-Filho SP, Marciano FR, et al. PDLLA honeycomb-like scaffolds with a high loading of superhydrophilic graphene/multi-walled carbon nanotubes promote osteoblast in vitro functions and guided in vivo bone regeneration. *Mater Sci Eng C.* 2017;73:31–9.
54. Albert-Weissenberger C, Sirén AL. Experimental traumatic brain injury. *Exp Transl Stroke Med.* 2010;2(1):16.
55. Marklund N, Hillered L. Animal modelling of traumatic brain injury in preclinical drug development: where do we go from here?: Animal modelling of traumatic brain injury. *Br J Pharmacol.* 2011;164(4):1207–29.
56. Marklund N. Rodent Models of Traumatic Brain Injury: Methods and Challenges. In: Kobeissy FH, Dixon CE, Hayes RL, Mondello S, editors. *Injury Models of the Central Nervous System* [Internet]. New York, NY: Springer New York; 2016;29–46. [citirano: 2023 Aug 16]. *Methods in Molecular Biology*; vol. 1462. Dostupno: http://link.springer.com/10.1007/978-1-4939-3816-2_3
57. Guilhaume-Correa F, Cansler SM, Shalosky EM, Goodman MD, Evanson NK. Greater neurodegeneration and behavioral deficits after single closed head traumatic brain injury in adolescent versus adult male mice. *J Neurosci Res.* 2020;98(3):557–70.
58. Mahoney SO, Chowdhury NF, Ngo V, Imms P, Irimia A. Mild Traumatic Brain Injury Results in Significant and Lasting Cortical Demyelination. *Front Neurol.* 2022;13:854396.
59. Ritzel RM, Li Y, He J, Khan N, Doran SJ, Faden AI, et al. Sustained neuronal and microglial alterations are associated with diverse neurobehavioral dysfunction long after experimental brain injury. *Neurobiol Dis.* 2020;136:104713.
60. Soligo M, Felsani FM, Da Ros T, Bosi S, Pellizzoni E, Bruni S, et al. Distribution in the brain and possible neuroprotective effects of intranasally delivered multi-walled carbon nanotubes. *Nanoscale Adv.* 2021;3(2):418–31.

61. Zhang X, Prasad S, Niyogi S, Morgan A, Ozkan M, Ozkan C. Guided neurite growth on patterned carbon nanotubes. *Sens Actuators B Chem.* 2005;106(2):843–50.
62. Roman JA, Niedzielko TL, Haddon RC, Parpura V, Floyd CL. Single-Walled Carbon Nanotubes Chemically Functionalized with Polyethylene Glycol Promote Tissue Repair in a Rat Model of Spinal Cord Injury. *J Neurotrauma.* 2011;28(11):2349–62.
63. Wu J, Li H, He J, Tian X, Luo S, Li J, et al. Downregulation of microRNA-9-5p promotes synaptic remodeling in the chronic phase after traumatic brain injury. *Cell Death Dis.* 2021;12(1):9.
64. Gottipati MK, Bekyarova E, Haddon RC, Parpura V. Chemically Functionalized Water-Soluble Single-Walled Carbon Nanotubes Obstruct Vesicular/Plasmalemmal Recycling in Astrocytes Down-Stream of Calcium Ions. *Cells.* 2020;9(7):1597.
65. Gottipati MK, Bekyarova E, Haddon RC, Parpura V. Chemically functionalized single-walled carbon nanotubes enhance the glutamate uptake characteristics of mouse cortical astrocytes. *Amino Acids.* 2015;47(7):1379–88.
66. Hoogland ICM, Houbolt C, Van Westerloo DJ, Van Gool WA, Van De Beek D. Systemic inflammation and microglial activation: systematic review of animal experiments. *J Neuroinflammation.* 2015;12(1):114.
67. Witcher KG, Bray CE, Chunchai T, Zhao F, O’Neil SM, Gordillo AJ, et al. Traumatic Brain Injury Causes Chronic Cortical Inflammation and Neuronal Dysfunction Mediated by Microglia. *J Neurosci.* 2021;41(7):1597–616.
68. Gao X, Deng P, Xu ZC, Chen J. Moderate Traumatic Brain Injury Causes Acute Dendritic and Synaptic Degeneration in the Hippocampal Dentate Gyrus. Combs C, editor. *PLoS ONE.* 2011;6(9):e24566.

8. Popis skraćenica i akronima

BSA	albumin goveđeg seruma (engl. <i>bovine serum albumine</i> , BSA)
CCI	model kontroliranog kortikalnog udara (engl. <i>controled cortical impact</i>)
CFPI	model centralnog udarca tlakom tekućine (engl. <i>central fluid percussion injury</i>)
CNT	ugljkove nanocjevčice (engl. <i>carbon nanotubes</i>)
CPP	cerebralni perfuzijski tlak (engl. <i>cerebral perfusion pressure</i>)
DAPI	4', 6'-diamino-2-fenilindol dihidroklorid
FPI	model udarca tlakom tekućine (engl. <i>fluid percussion injury</i>)
GFAP	glijalni fibrilni kiseli protein (engl. <i>glial fibrillary acidic protein</i>)
IAM	model akceleracijskog udarca (engl. <i>impact acceleration model</i>)
Iba1	adaptorna molekula 1 za vezivanje ionizirajućeg kalcija (engl. <i>ionized calcium binding adaptor molecule 1</i>)
ICP	intrakranijalni tlak (engl. <i>intracranial pressure</i>)
IL-4	interleukin 4
IL-13	interleukin 13
IOG	integralna optička gustoća (engl. <i>integrated optical density</i>)
KUF	korrigirana ukupna fluorescencija
LFPI	model lateralnog udarca tlakom tekućine (engl. <i>lateral fluid percussion injury</i>)
LTP	proces dugotrajnog potenciranja (engl. <i>long-term potentiation</i>)
MWCNT	više-zidne ugljkove nanocjevčice (engl. <i>multi walled carbon nanotubes</i>)
NPO	nespecifično pozadinsko obojenje
PEG	polietilen glikol
STDP	plastičnost ovisna o vremenskim intervalima šiljka (engl. <i>spike-timing-dependant plasticity</i>)
SWCNT	jednozidne ugljkove nanocjevčice (engl. <i>single walled carbon nanotubes</i>)
SWCNT-PEG	jednozidne ugljkove nanocjevčice (engl. <i>single walled carbon nanotubes</i>) funkcionalizirane polietilen glikolom
SYP	sinaptofizin (engl. <i>synaptophysin</i>)
SŽS	središnji živčani sustav
TBI	traumatska ozljeda mozga (engl. <i>traumatic brain injury</i>)
WD	model pada utega (engl. <i>weight drop</i>)

9. Životopis

Viktorija Mihalić rođena je 17. 12. 1999. godine u Novoj Gradišci. Osnovnu školu završila je 2014. godine u Cerniku, a srednju školu 2018. godine u Novoj Gradišci te iste godine upisuje Zdravstveno veleučilište Zagreb, gdje 2021. godine stječe naziv stručni prvostupnik sanitarnog inženjerstva (bacc. sanit. ing.). U istoj godini upisuje Medicinski fakultet Sveučilišta u Rijeci, smjer Sveučilišni diplomski studij Sanitarnog inženjerstva. Tijekom studiranja u Rijeci, završava program osposobljavanja za poslove trenerice taekwondo na Sportskom učilištu u Zagrebu 2022. godine te već više godina volontira u radu s osobama s invaliditetom u Hrvatskom para taekwondo savezu.