

Fiksni protetski nadomjestci i zdravlje parodonta

Uhač, Ivone; Kuiš, Davor; Kavčić, Rok; Lajnert, Vlatka; Šimunović Šoškić, Marica; Antonić, Robert; Kovač, Zoran

Source / Izvornik: **Medicina Fluminensis : Medicina Fluminensis, 2014, 50., 279 - 287**

Journal article, Published version

Rad u časopisu, Objavljena verzija rada (izdavačev PDF)

Permanent link / Trajna poveznica: <https://um.nsk.hr/um:nbn:hr:184:194582>

Rights / Prava: [In copyright](#)/[Zaštićeno autorskim pravom.](#)

Download date / Datum preuzimanja: **2024-09-01**



Repository / Repozitorij:

[Repository of the University of Rijeka, Faculty of Medicine - FMRI Repository](#)



Fiksni protetski nadomjestci i zdravlje parodonta

Fixed prosthodontic restorations and periodontal health

Ivone Uhač¹, Davor Kuiš^{2*}, Rok Kavčič³, Vlatka Lajnert¹, Marica Šimunović Šoškić¹, Robert Antonić¹, Zoran Kovač¹

Sažetak. Ispravan odnos fiksnog protetskog nadomjestka i parodontnih tkiva temelj je uspješne protetske terapije. U planiranju se uzimaju u obzir biološki i tehnološki čimbenici. S aspekta zdravlja parodontnih tkiva inicijalna terapija i oralna higijena uvjet su dugotrajno stabilne protetske rehabilitacije. S protetskog aspekta najvažniju ulogu imaju nivo i oblik preparacije na vratu zuba, njena reprodukcija u otisku i na modelu, izbor materijala, precizna izrada nadomjestaka, pričvršćenje i optimalno rubno brtvljenje. Nužno je da se, u planiranju protetske terapije, zdravlje parodontnih tkiva i uspješna protetska opskrba smatraju jednom cjelinom. Poznavanjem i poštovanjem obiju disciplina možemo računati na dugotrajnost radova i zdravlje pacijenta.

Ključne riječi: parodontne bolesti; protetika; protetska preparacija zuba

Abstract. The relationship between fixed prosthodontic restorations and periodontal health is the key to successful therapy. In the planning process, biological and technological factors must be taken into consideration. Initial periodontal therapy and oral hygiene are essential for long term stability of rehabilitation. Prosthodontic aspect includes: level and form of cervical finish line preparation, its reproduction and impression, materials, accurate fabrication, cementation and optimal sealing. Periodontal health and successful prosthetic therapy should be considered as one in the process of prosthodontic rehabilitation. Durability of restorations and patient's long term health can only be achieved by implementing knowledge from both professions.

Key words: periodontal diseases; prosthodontic tooth preparation; prosthodontics

¹Katedra za stomatološku protetiku, Studij dentalne medicine, Medicinski fakultet Sveučilišta u Rijeci, Rijeka

²Katedra za oralnu medicinu i parodontologiju, Studij Dentalne medicine, Medicinski fakultet Sveučilišta u Rijeci, Rijeka

³ROK-LAB d. o. o., Žiri, Slovenija

Primljeno: 30. 11. 2013.

Prihvaćeno: 27. 4. 2014.

***Dopisni autor:**

Dr. sc. Davor Kuiš, dr. med. dent.

Katedra za oralnu medicinu i parodontologiju

Studij Dentalne medicine

Medicinski fakultet Sveučilišta u Rijeci

Krešimirova 40, 51 000 Rijeka

e-mail: kuis@net.hr

<http://hrcak.srce.hr/medicina>

UVOD

Zdrava parodontna tkiva čine kvalitetnu osnovu za uspješnu i dugoročnu protetsku rehabilitaciju pacijenta. Stoga je neophodno da ona budu zdrava prije fiksne protetske terapije, te da svi postupci izrade i sam nadomjestak osiguraju očuvanje njihova zdravlja. Edukacija i motivacija pacijenta imaju veliku važnost u održavanju adekvatne oralne higijene, te su jedan od ključnih čimbenika dugoročnog uspjeha.

Posljednjih je godina došlo do značajnih promjena u pristupu preparaciji zuba nosača fiksnog protetskog nadomjestka. Klasične doktrine dentalne medicine zagovarale su stav „preventivne ekstenzije”, a time smještaj ruba preparacije, odnosno cervikalnog ruba protetskog nadomjestka subgingivno. To se pravilo danas napušta, te se primarni naglasak postavlja na obvezi poštovanja biološke širine.

Posljednjih je godina došlo do značajnih promjena u pristupu preparaciji zuba nosača fiksnog protetskog nadomjestka. Klasične doktrine dentalne medicine zagovarale su stav „preventivne ekstenzije”, a time smještaj ruba preparacije, odnosno cervikalnog ruba protetskog nadomjestka subgingivno. To pravilo danas se napušta te se primarni naglasak postavlja na obvezu poštovanja biološke širine¹.

Niz čimbenika kao što su smještaj, oblik i obrada preparacije, poliranje i precizno otiskivanje marginalnog ruba, korektna izrada privremenog nadomjestka, dobra završna obrada i pravilni izbor gradivnih materijala, veličina marginalne pukotine, izbor sredstva i odgovarajuća tehnika pričvršćivanja te precizno odstranjenje suviška cementa značajno utječu na zdravlje parodontnih tkiva. Sve nepreciznosti i pogreške uzrokuju povećano subgingivno nakupljanje zubnog plaka (biofilma) koji pacijent ni uz savršenu oralnu higijenu ne može sam odstraniti. Bakterije iz biofilma uzrokuju manji ili veći upalni odgovor sa svim lošim posljedicama, kao što su gingivna recesija i/ili upala i hiperplazija gingive, te gubitak alveolarne kosti lokalno, a ponekad mogu uzrokovati i teške sistemske poremećaje kao što su atero-

skleroza (cerebrovaskularne i kardiovaskularne bolesti), komplikacije trudnoće i komplikacije šećerne bolesti².

PARODONTOLOŠKI ASPEKT

Parodont (grč. *peri* = uokolo, *odontos* = zub) sastoji se od gingive, parodontnog ligamenta, cementa korijena i alveolarne kosti. Glavna mu je funkcija pričvršćivanje zuba uz koštano tkivo i očuvanje integriteta površine mastikatorne sluznice usne šupljine³. Vestibularni dio pričvršne gingive s obzirom na njenu debljinu, izraženost interdentalnih papila i udaljenost slobodnog gingivnog ruba od ruba alveolarne kosti može imati dva oblika (biotipa)⁴. Prvi je naglašeno valovit ili tanki biotip, a karakteriziraju ga dugi i uski zubi s trokutastim krunama i minimalnim kontaktima u blizini incizalnog ruba. Zubi su okruženi tankom slobodnom gingivom čiji se rub nalazi u razini ili apikalno od caklinsko-cementnog spojišta. Zona gingive je uska, a obris gingivnog ruba naglašeno valovit. Drugi je ravni ili debeli biotip s karakterističnim četvrtastim oblikom zuba te masivnijim interdentalnim kontaktima koji su smješteni apikalnije. Gingiva je šira i voluminoznija, dok su interdentalne papile kratke.

Na shematskom prikazu histološkog presjeka kontaktnog područja između gingive i cakline (slika 1) razlikuje se oralni epitel (okrenut prema usnoj šupljini), oralni sulkusni epitel (okrenut prema zubu, ali nije u dodiru s površinom zuba), spojni epitel, koji čini epitelni pričvrstak (osigurava čvrsti kontakt između gingive i zuba) i vezivno tkivo, odnosno vezivni pričvrstak, (nalazi se apikalno od spojnog epitela do nivoa ruba alveolarne kosti).

Gargiulio i sur. objavili su rad u kojem je opisana stanovitost jednoličnost u dimenzijama mekog tkiva koje je pričvršćeno uz zub⁵: prosječna dubina gingivnog sulkusa iznosi 0,69 mm, prosječni epitelni pričvrstak iznosi 0,97 mm (od 0,71 do 1,35 mm), a prosječni supraalveolarni vezivni pričvrstak iznosi 1,07 mm (od 1,06 do 1,08 mm).

Ukupni pričvrstak (epitelni i vezivni) tako prosječno iznosi 2,04 mm (od 1,77 do 2,43 mm) i taj dio se naziva biološka širina pričvrstka mekog tkiva, što je prikazano na lijevoj strani slike 2.

Kois je predložio tri kategorije biološke širine⁶:

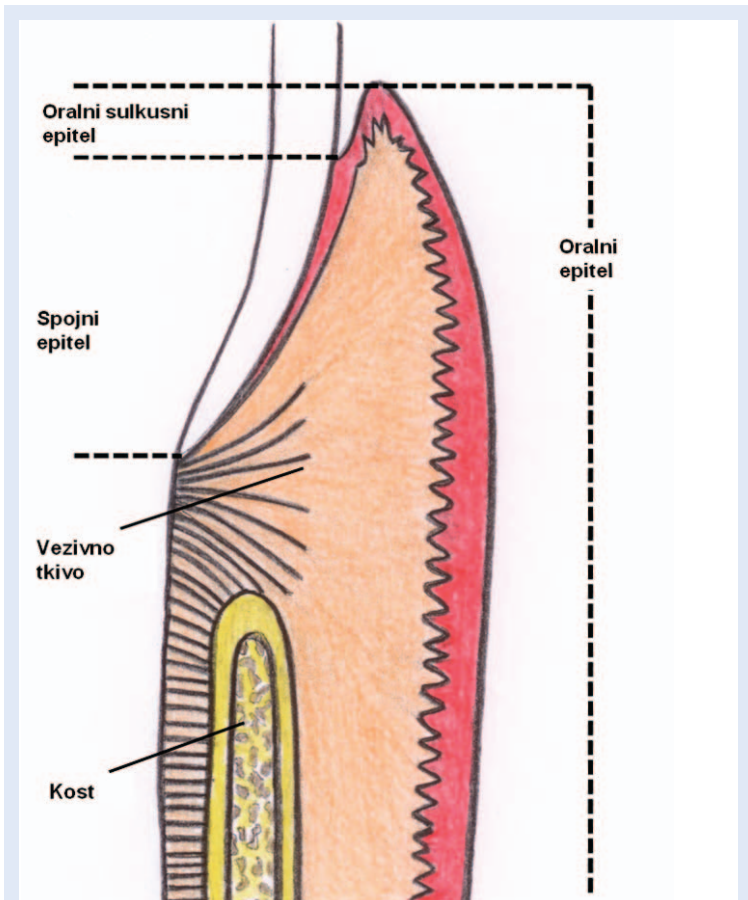
- (1) osobe s normalnim rubom alveolarnog grebena – kod njih je prosječna vestibularna i oralna biološka širina 3 mm (uključujući i gingivni sulkus od prosječno 1 mm), dok aproksimalno ona iznosi 3 – 4,5 mm. Takva je situacija kod 85 % osoba i one imaju težnju dugoročno stabilnoj pričvrstnoj gingivi
- (2) osobe s visokim rubom alveolarnog grebena – imaju prosječnu biološku širinu vestibularno i oralno užu od 3 mm i ona se javlja tek u 2 % osoba. Takve su osobe sklonije upali gingive kada preparacija završava subgingivno.
- (3) osobe s niskim rubom alveolarnog grebena – prosječna biološka širina vestibularno i oralno je kod tih osoba šira od 3 mm, a aproksimalno iznosi više od 4,5 mm. Takvih osoba ima 13 % i sklonije su gingivnoj recesiji kada se preparacija završava subgingivno.

Potrebno je izbjegavati bilo kakvu iritaciju epitelnog i vezivnog pričvrstka, odnosno područja biološke širine, kako tijekom preparacije, tako i za vrijeme uzimanja otiska. Istraživanja ukazuju na to da rub preparacije postavljen u području biološke širine iritira parodontna tkiva, kao i da se bakterije iz biofilma konstantno nakupljaju u marginalnoj pukotini⁷.

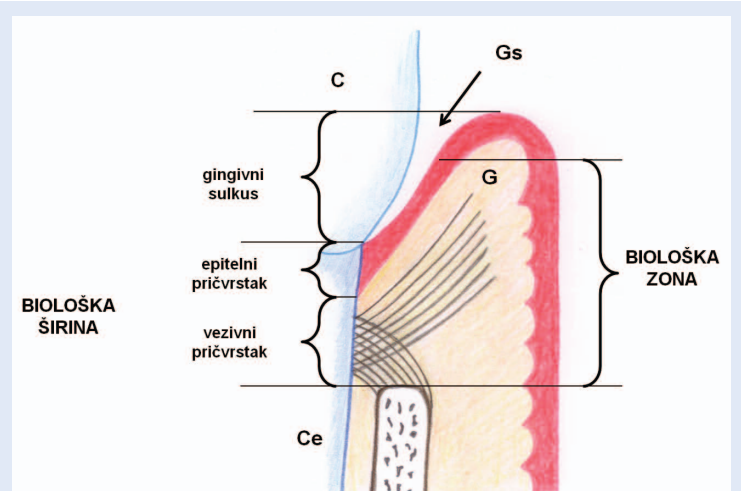
Wearhaug je proučavanjem histoloških preparata primijetio da subgingivni rub nadomjestka uvijek uzrokuje ograničen upalni odgovor. Mjerenjem je dokazao da do oštećenja vezivnog pričvrstka dolazi samo u slučajevima kada je rub protetskog nadomjestka od apikalnog dijela epitelnog pričvrstka udaljen manje od 1,2 mm, a do oštećenja ruba alveolarne kosti kada je rub protetskog nadomjestka udaljen manje od 2,7 mm od ruba alveolarne kosti⁸.

Dimenziju koju određuje gingivni rub protetskog nadomjestka i rub alveolarne kosti, a koja ne uzrokuje resorpciju alveolarne kosti, nazivamo biološki pojas ili biološka zona¹. To je dimenzija koja zauzima vezivni i epitelni pričvrstak i 0,5 mm apikalnog dijela sulkusa. Drugim riječima, gingivni rub protetskog nadomjestka koji neće uzrokovati resorpciju alveolarne kosti može se smjestiti najviše 0,5 mm ispod ruba gingive. Shematski prikaz biološke širine i biološke zone prikazan je na slici 2.

Biološka zona bi prilikom upale trebala spriječiti prodor upalnih medijatora do ruba alveolarne ko-



Slika 1. Shematski prikaz histološkog presjeka kontaktnog područja između gingive i cakline (prema referenci 2).



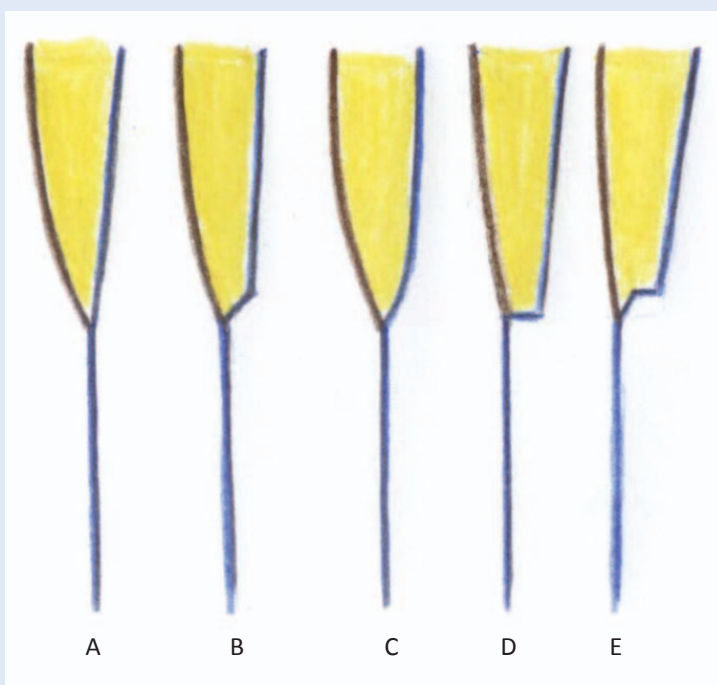
Slika 2. Shematski prikaz biološke zone i biološke širine (prema referenci 1). C – caklina, Ce – zubni cement, Gs – gingivni sulkus, G – gingiva.

sti, a time i njenu resorpciju. Biološki pojas je vestibularno i oralno širok oko 2,5 mm, a interdentalno je nešto širi. Rub alveolarne kosti obično prati caklinsko-cementno spojište pa ga je zato

kod njegove preparacije najbolje pratiti. Preporučuje se mjerenje udaljenosti između ruba gingive i ruba alveolarne kosti parodontološkom sondom. Postupak se naziva mapiranje, a omogućuje nam da cervikalni rub preparacije dovoljno udaljimo od alveolarne kosti, čime osiguravamo dugoročnu stabilnost nivoa ruba gingive¹.

U situacijama kada zbog parodontitisa ili parodontno kirurških zahvata rub alveolarne kosti ne slijedi više caklinsko-cementno spojište, preparacijom treba pratiti prethodno izmjereni rub alveolarne kosti na određenoj udaljenosti.

Kada granica preparacije završava u biološkoj zoni (radi dubokog karijesa, frakture u cervikalnom dijelu zuba, perforacije korijena u cervikalnom dijelu ili resorpcije koronalnog dijela korijena), potrebno je kirurški eksponirati taj dio zuba. I neke druge situacije, kao npr. estetika, nedovoljan ferrule efekt (postojanje dentinskog prstena na zubnom bataljku u visini od minimalno 2 mm) zbog kratkih bataljaka (biomehanički uvjet) ili odstranjenje ispuna koji završava duboko subgingivno (biološki uvjet) indikacije su za jedan od zahvata koji omogućuje zaštitu biološke zone.



Slika 3. Shematski prikaz oblika cervikalnih preparacija (prema referenci 12). A) Vertikalna preparacija – preparacija oštrice noža (tangencijalna). B) Horizontalna preparacija – preparacija s kosim rubom. C) Horizontalna preparacija – zaobljena stepenica. D) Horizontalna preparacija – pravokutna stepenica. E) Horizontalna preparacija – pravokutna stepenica sa zakošenjem.

Ipak, uvijek treba voditi računa o ograničavajućim čimbenicima u tim situacijama: smanjenje dužine korijena, nedovoljna dimenzija parodontnih tkiva, neadekvatan razmjer u dužini krune i korijena te moguće ekspanzije furkacija. Stoga navedene ograničavajuće čimbenike treba prije zahvata dobro proučiti.

PROTETSKI ASPEKT

Oblik i smještaj granice preparacije te precizna izrada nadomjestka u fiksnoj protetskoj terapiji, pored oralne higijene, ključni su čimbenici u dugoročnom očuvanju zdravlja parodontnih tkiva. Prije preparacije potrebno je provesti analizu gingive, ustanoviti njezin biotip, anatomske karakteristike, boju, oblik, te utvrditi njeno zdravstveno stanje.

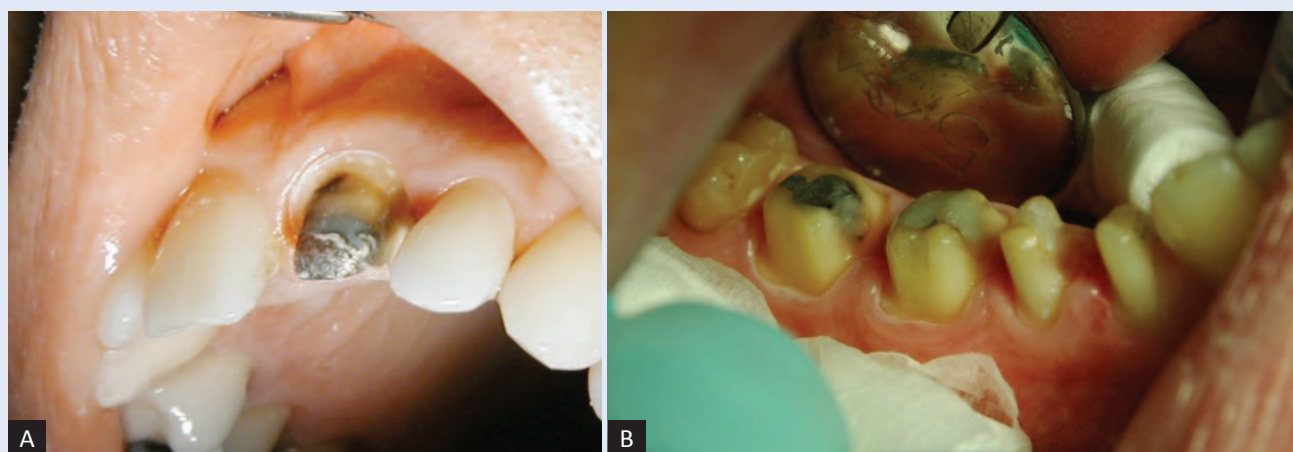
Preparacija zuba provodi se uz strogo poštovanje osnovnih načela⁹⁻¹¹: biološko načelo – potrebno je sačuvati što više tvrdog zubnog tkiva, zaštititi parodontna tkiva, pulpu, susjedne zube te uspostaviti harmonične okluzijske i artikulacijske odnose; mehaničko načelo – potrebno je ispreparirati bataljak koji će pružati retenciju i rezistenciju, osigurati dovoljno prostora za izradu nadomjestka odgovarajuće strukturne trajnosti i optimalnog rubnog brtvljenja; estetsko načelo – potrebno je osigurati dovoljno prostora za nadomjestak koji se bojom, oblikom i položajem mora prilagoditi estetskim osobinama preostalih zuba i osmjeha u cjelini.

PREPARACIJA NA VRATU ZUBA

S parodontološkog aspekta najvažniji je cervikalni dio preparacije. Po obliku može biti vertikalni, horizontalni ili kombinirani. Odabir ovisi o estetskim i parodontološkim zahtjevima, te o vrsti gradivnog materijala.

Vertikalna preparacija dopuštena je u slučajevima kada nema visokih estetskih zahtjeva (niska linija osmijeha, transkanini sektor, oralne površine zuba). Preporučuje se u izradi potpunih kovinskih nadomjestaka ili u slučaju izrade nadomjestaka čiji je cervikalni rub kovinski (slika 3a).

Horizontalna preparacija (slika 4) najviše se koristi iz profilaktičkih i estetskih razloga prilikom izrade potpunokeramičkih i metalkeramičkih sustava, odnosno fasetiranih nadomjestaka na po-



Slika 4. Klinička fotografija horizontalne preparacije. A) Frontalni zub. B) Lateralni zubi.

dručju fasete. U tim je situacijama horizontalna preparacija indicirana jer osigurava prostor za materijal, strukturnu čvrstoću ruba nadomjestka, estetiku i biološku poštedu parodontnih tkiva. Prostor stvoren brušenjem osigurat će izradu pravilno konturiranog nadomjestka koji će svojim oblikom i dimenzijom biti u okviru parametara prirodnog zuba¹².

Kombinirana preparacija kombinira horizontalnu i vertikalnu preparaciju – agresivnija horizontalna preparacija koristi se u dijelovima većih estetskih zahtjeva, dok se u ostalim dijelovima, gdje će rubovi biti kovinski, preferira više konzervativna vertikalna preparacija^{9-11,13}.

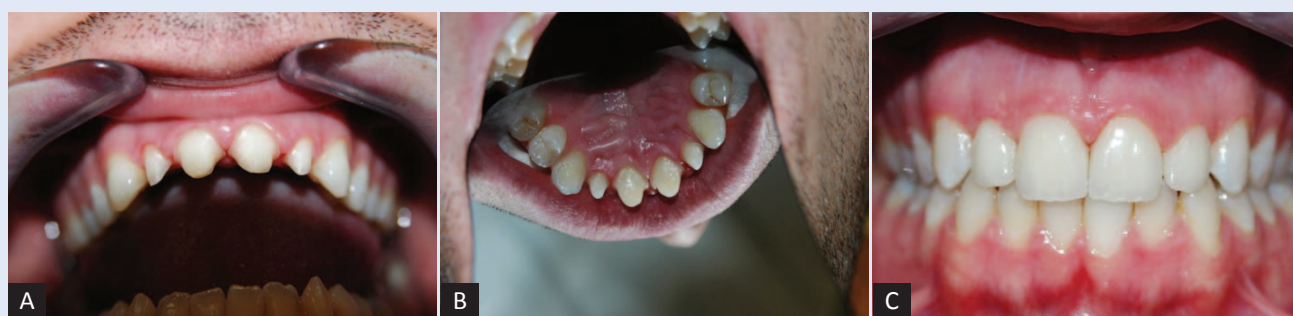Preparacije na vratu zuba shematski su prikazane na slici 3 – vertikalna preparacija (preparacija oštrice noža, tangencijalna) i horizontalne preparacije (preparacija s kosim rubom, zaobljena stepenica, pravokutna stepenica te pravokutna stepenica sa zakošenjem).

S kliničkog aspekta preporučuje se preparacija zaobljene stepenice za metalkeramičke nadomjestke, odnosno pravokutne sa zaobljenim unutar-njim rubom i zaobljene stepenice ovisno o vrsti potpunokeramičkog sustava (slika 5).

S parodontološkog gledišta najvažnije je da se zdravlje parodontnih tkiva očuva, kako tijekom same preparacije, tako i u uporabnoj fazi rada.

Granica preparacije u odnosu na rub gingive može biti smještena na tri nivoa: supragingivno, u nivou gingive ili subgingivno.

Lang u estetski manje značajnim područjima preporučuje supragingivnu preparaciju, dok u vidljivom sektoru, u slučaju da pacijentova usnica kod osmijeha prekriva gingivne rubove, preporučuje završetak preparacije u nivou gingive. U vidljivom sektoru, gdje se pri osmijehu vidi gingivni rub, preporučuje se kompromis između bioloških i estetskih čimbenika, odnosno subgingivna preparacija¹⁴.



Slika 5. Klinička fotografija preparacije zaobljenih stepenica za potpunokeramički sustav. A) Frontalni pogled. B) Pogled s nepca. C) Izgled konačnog rada.

S parodontološkog aspekta supragingivna preparacija je najprihvatljivija. Terapeutu je marginalni rub dobro vidljiv, što uvelike olakšava preparaciju i otisak koji je moguće uzeti bez retrakcijskog konca. Protetski nadomjestak nije u kontaktu s parodontnim tkivima te nije potencijalni izvor iritacije. Budući da postoje određeni estetski nedostaci, njena je primjena ograničena^{9,15}.

Subgingivna preparacija koja ne zadire u biološku zonu (intrasulkusna preparacija) kompromis je iz-

Preporučuje se preparacija zaobljene stepenice za metalceramične konstrukcije i pravokutne stepenice sa zaobljenim unutarnjim rubom, odnosno zaobljene stepenice, ovisno o vrsti potpunokeramičkog sustava. Preporučuje se smještaj granice preparacije i cervikalnog ruba nadomjestka na nivou gingive, osobito ako to estetski uvjeti dopuštaju.

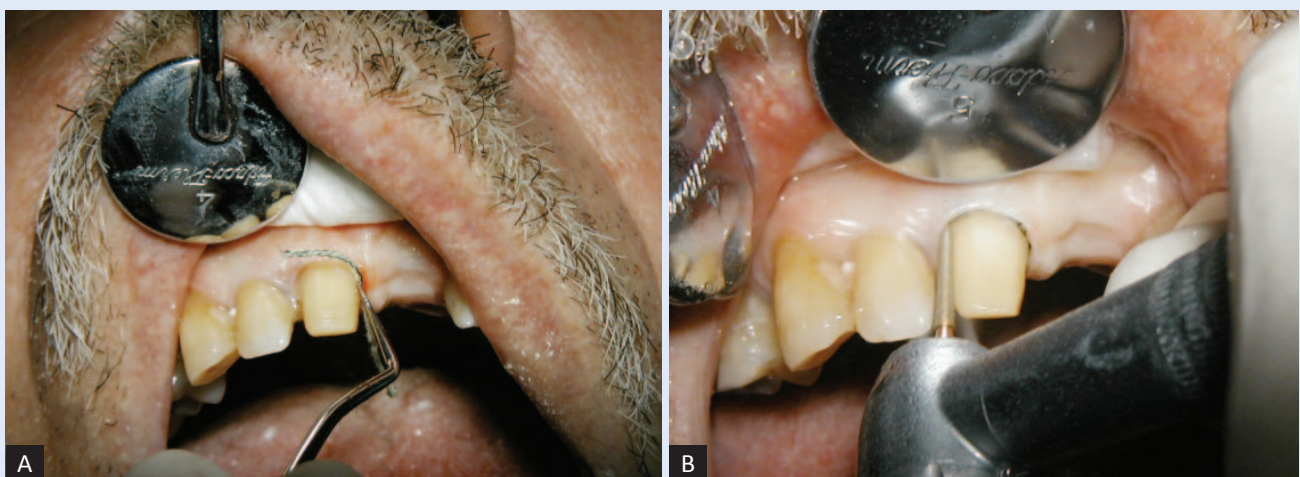među estetike i zdravlja parodontnih tkiva. Granica preparacije i rub nadomjestka smješteni su u sulkusu, ali bez ulaza u biološku zonu⁹.

Prije preparacije, pored ocjene zdravlja i biotipa gingive, potrebno je i precizno mapiranje dubine sulkusa parodontološkom sondom kako bi se ustanovila udaljenost između ruba gingive i ruba alveolarne kosti. Obično je u bukalnom dijelu sulkus najplići (0,5 – 1,0 mm), lingvalno nešto dublji (1,0 – 2,0 mm), a aproksimalno najdublji (1,0 – 3,0 mm). Zub se preparira po klasičnim principi-

ma preparacije prateći caklinsko-cementno spojište u nivou ruba gingive.

U estetski zahtjevnijim slučajevima, nakon cjelokupne procjene zuba i parodontnih tkiva te preparacije zuba u nivou gingive, u sulkus se, minimalnim pritiskom, aplicira pleteni konac odabrane debljine. Što je gingiva zdravija i sulkus plići – konac mora biti tanji. Ako se u toj fazi uzima i definitivni otisak, konac se impregnira retrakcijskom tekućinom; ako konac služi samo za mehaničko odmicanje gingive tijekom preparacije, tada se ne impregnira. Bukalni cervikalni rub preparacije postaje dobro vidljiv jer se slobodna gingiva odmakne od zuba u horizontalnom i vertikalnom smjeru. Ovisno o debljini konca i dubini sulkusa gingivni rub migrira u apikalnom smjeru za 0,2 – 0,5 mm. U aproksimalnim dijelovima zuba često je zbog dubljeg sulkusa potrebno aplicirati dodatni konac kako bi interdentalna papila imala bolju potporu⁹. Jedna od najčešćih pogrešaka pri brušenju je nepoštovanje nivoa caklinsko-cementnog spojišta interdentalno, što dovodi do oblikovanja ravne stepenice iz vestibularnog u oralni dio zuba. Takav postupak izaziva ulazak u biološku zonu, a definitivni rad neminovno izaziva kompresiju interdentalne papile.

Kada se koncem odmakne gingiva, rub preparacije spušta se dublje prema dnu sulkusa do novog nivoa ruba gingive. Za vrijeme druge faze marginalne preparacije konac čini barijeru do dna sulkusa i štiti rub gingive od ozljede svrdlom (slika 6). Za preparaciju cervikalnog ruba i otiskivanje



Slika 6. Klinička fotografija retrakcijskog konca pri preparaciji vrata zuba. A) Postavljanje konca. B) Preparacija zuba nosača.

koriste se dvije tehnike, tehnika jednostrukog i dvostrukog konca⁹.

Tehnika jednostrukog konca najzastupljenija je i tradicionalno se koristi za minimaliziranje traume parodontnih tkiva, pogotovo kada se radi o naglašeno valovitom biotipu gingive koji je zbog slabije koštane potpore skloniji ozljedi i recesiji gingive. Konac odmiče gingivu najviše u vertikalnom smjeru, sprječava cijeđenje krevikularne tekućine, a ako je impregniran, i krvarenje. Ako se otisci uzimaju u istoj fazi, konac može biti impregniran, ali je važno da se u sulkusu ne nalazi više od 15 minuta, kako ne bi nastale ozljede parodontnih tkiva. Otisak se uzima po vađenju konca.

Tehnika dvostrukog konca koristi se u slučaju ravnog biotipa pričvrsne gingive, dubljeg sulkusa ili kada se granica preparacije smješta apikalnije. Aplikacija prvog konca je jednaka jednostrukoj tehnici, s razlikom da konac nije kemijski impregniran. Nakon što je finalna preparacija dovršena, slijedi umetanje drugog konca koji je impregniran retrakcijskom tekućinom. Obično se drugi deblji konac ne može u svim dijelovima sulkusa potpuno nježno aplicirati, pogotovo u plitkom bukalnom dijelu, pa se stoga mnogo puta postavlja samo parcijalno. Konac mora u sulkusu ostati minimalno 5 minuta, ali nikako više od 15 minuta jer bi se time mogla ireverzibilno oštetiti parodontna tkiva. Drugi se konac odstranjuje i uzima se otisak. Ova tehnika pored apikalnog omogućuje i veći horizontalni odmak gingive od zuba, čime se dobiva intrakrevikularni dio otiska dovoljne mase koja sprječava deformaciju^{9,16}.

Posebnu pažnju treba obratiti na intenzitet sile koja se koristi pri aplikaciji konca, budući da neprimjerena sila može izazvati oštećenje parodontnih tkiva. Pojava krvarenja pri aplikaciji čini upitnim dugoročnu stabilnost parodontnih tkiva.

Osim oblika i smještaja granice preparacije, te preciznosti nadomjestka, daljnji ključni element očuvanja zdravlja parodontnih tkiva je marginalno brtvljenje¹⁷.

UZIMANJE OTISKA

Otisak se uzima kada je gingiva u potpunosti zdrava. Bez obzira na korištenu tehniku važno je da svaki bataljak bude otisnut dublje od završetka cervikanog dijela preparacije, kako bi tehničar mo-

gao prepoznati njezin završetak i precizno odrediti do kuda će sezati cervikalni rub krunice. Neimpregnirani konac mehanički odmiče gingivu u vertikalnom i horizontalnom smjeru, pri čemu je za kvalitetan otisak značajniji horizontalni odmak koji omogućuje ulaz otisne mase u sulkus i njezinu dovoljnu debljinu kako ne bi došlo do deformacije. Takav konac se u sulkusu može zadržati maksimalno 30 minuta. Uporaba kemijskih agensa kojima se impregniraju retrakcijski konci, kao što su aluminij-klorid, aluminij-sulfat i željezni sulfat, omogućuje veće otvaranje sulkusa, a time i veću uspješnost u preciznom otiskivanju. Impregnirani konci se u sulkusu nikako ne smiju držati duže od 15 minuta.

IZRADA PRIVREMENOG NADOMJESTKA

Gingiva, kao i ostala parodontna tkiva, mora ostati zdrava tijekom korištenja privremenog nadomjestka, što ponekad može trajati prilično dugo. Privremeni nadomjestak treba osigurati stabilnost marginalne gingive, što se osigurava optimalnim cervikalnim prilikom nadomjestka i njegovim odgovarajućim oblikovanjem.

Oblik nadomjestka može imati odlučujuću ulogu u održavanju zdravlja parodontnih tkiva. Svojim oblikom mora spriječiti nakupljanje zubnog plaka i omogućiti provođenje pravilne oralne higijene. Kod naglašeno valovitog biotipa gingive poželjno je smanjenje konveksiteta cervikalne trećine nadomjestka, dok se kod ravnog biotipa gingive preporučuje oblikovanje blagog konveksiteta, počevši intrasulkusno, kako bi se osigurala bolja potpora gingivi. U slučaju slabe potpore gingivnog tkiva dolazi do kolapsa i prerastanja gingive preko cervikalnog ruba preparacije, što dovodi do nakupljanja zubnog plaka i posljedične upale. Privremeni nadomjestak mora biti dobro obrađen i poliran kako bi nakupljanje zubnog plaka bilo minimalno, a oralna higijena optimalna.

Prilikom privremenog cementiranja privremenih nadomjestaka potrebno je brižljivo odstraniti sav višak cementa iz sulkusa jer u protivnom nastaje lokalna upalna reakcija.

DEFINITIVNO CEMENTIRANJE PROTETSKIH RADOVA

Na veličinu marginalne pukotine utječe i cementiranje protetskog nadomjestka. Određeni se cemen-

ti pod utjecajem sline tope, čime se marginalna pukotina povećava, što pogoduje nakupljanju zubnog plaka. Preporučuje se korištenje stakloionomernih i kompozitnih cemenata koji dobro ispunjavaju marginalnu pukotinu i gotovo su netopivi u slini¹⁸.

Posebnu pažnju treba obratiti na precizno odstranjivanje suviška cementa. Zaostali cement, osobito kompozitni, izaziva kroničnu iritaciju parodontnih tkiva.

ZAKLJUČCI

Za postizanje uspješne fiksne protetske terapije i poštovanje zdravlja parodontnih tkiva važno je dobro poznavanje anatomije i mikroskopske anatomije tvrdih i mekih tkiva u cervikalnom području zuba².

Prije početka fiksne protetske terapije parodontna tkiva moraju biti zdrava i bez upalnih procesa. Ako nisu zdrava, potrebno je provesti inicijalnu parodontnu terapiju i uputiti pacijenta na pravilnu oralnu higijenu kako bi se postiglo stabilno stanje gingive¹⁹.

Apsolutno poštovanje biološke zone osnovni je preduvjet koji osigurava dugoročno kvalitetnu fiksnu protetsku terapiju i zdravlje parodontnih tkiva^{1,20}.

Preporučuje se preparacija zaobljene stepenice za metalkeramičke konstrukcije i pravokutne stepenice sa zaobljenim unutarnjim rubom, odnosno zaobljene stepenice ovisno o vrsti potpuno-keramičkog sustava. Preporučuje se smještaj granice preparacije i cervikalnog ruba nadomjestka na nivou gingive, osobito ako to estetski uvjeti dopuštaju^{1,21}.

Otiskivanje prepariranog zuba mora biti precizno, te se preporučuje korištenje suvremenih otisnih materijala i tehnika koje osiguravaju preciznu reprodukciju u laboratoriju⁹.

Privremeni nadomjestci moraju biti izrađeni od biokompatibilnog materijala, pravilno oblikovani, ispolirani i precizno cementirani. Sav višak cementa mora biti odstranjen, kako ne bi iritirao marginalnu gingivu⁹.

Svi postupci izrade protetskog nadomjestka, od modela do završne obrade, moraju biti stručno i precizno izvedeni. Važno je što bolje ispolirati cervikalni rub nadomjestka, kako bi marginalno brtvljenje bilo što preciznije¹³.

Prilikom cementiranja gotovog rada treba upotrijebiti cimente koji su biokompatibilni, netopivi u slini, dobrih adhezijskih svojstava, karijes-protektivnog učinka i što manje debljine sloja²².

Pacijenta treba dobro podučiti o potrebi za redovitim kontrolama, kao i o važnosti i načinu provođenja adekvatne oralne higijene.

Izjava o sukobu interesa: autori izjavljuju da ne postoji sukob interesa.

LITERATURA

1. Gašperšič R, Petelin M, Kopač I, Marion L, Skalerič U. The relationship between periodontal tissues and the gingival margin of prosthetic restorations. *Zdrav Vestn* 2005;60:182-92.
2. Linde J, Lang NP, Karring T. Klinička paradontologija i dentalna implantologija, svezak 1, 2. Zagreb: Nakladni zavod Globus, 2010;3-76.
3. Jorgić-Srdjak K, Plančak D, Maričević T, Dragoo MR, Bošnjak A. Parodontološko-protetski aspekt biološke širine I. dio: Remećenje biološke širine. *Acta Stomatol Croat* 2000;34:189-93.
4. Becker W, Ochenbein C, Tibbets L, Becker BE. Alveolar bone anatomic profiles as measured from dry skulls. *J Clin Periodontol* 1997;24:727-31.
5. Gargiulo AW, Wentz FM, Orban B. Dimensions and relations of the dentogingival junction in humans. *J Periodontol* 1961;32:261-7.
6. Kois JC. The restorative – periodontal interface: biological parameters. *Periodontol* 2000 1996;11:29-38.
7. Sharma A, Rahul GR, Gupta B, Hafeez M. Biological width: No violation zone. *Eur J Gen Dent* 2012;1:37-41.
8. Wearghaugh J. Subgingival plaque and loss of attachment in periodontitis as observed in autopsy material. *J Periodontol* 1976;47:636-42.
9. Fradeani M, Barducci G. Prosthetic treatment vol. 1,2. Hanover: Quintessece publishig, 2008;277-523.
10. Čatović A i sur. Klinička fiksna protetika. Zagreb: Stomatološki fakultet, 1999;200-9.
11. Kopač I, Pohlen B. Adhesive cementation of ceramic inlays and onlays. *Zobozdrav Vestn* 2011;66:146-53.
12. Kosyfaki P, del Pilar Pinilla Martín M, Strub JR. Relationship between crowns and the periodontium: a literature update. *Quintessence Int* 2010;41:109-26.
13. Kopač I. Evaluation of dental surface roughness after treatment with different polishing instruments. *Zdrav Vestn* 2005;60:221-6.
14. Lang NP. Periodontal considerations in prosthetic dentistry. *Periodontol* 2000 1995;9:118-31.
15. Gavelis JR, Morency JD, Riley ED, Sozio RB. The effect of various finish line preparations on the marginal seal and occlusal seat of full crown preparations. *J Prosthet Dent* 2004;92:1-7.
16. Shillinburg HT, Hobo S, Whitsett LD, Jacobi R, Brackett SE. Osnove fiksne protetike. Zagreb: Media ogle d. o. o., 2008;119-310.
17. Kancyper SG, Koka S. The influence of intracrevicular crown margins on gingival health: preliminary findings. *J Prosthet Dent* 2001;85:461-5.

18. Ayad MF. Effects of tooth preparation burs and luting cement types on the marginal fit of extracoronal restorations. *J Prosthodont* 2009;18:145-51.
19. Jorgić-Srdjak K, Dragoo MR, Bošnjak A, Plančak D, Filipović-Zore I, Lazić D. Parodontološko-protetski aspekt biološke širine II. dio: Rekonstrukcija anatomije i funkcije. *Acta Stomatol Croat* 2000;34:435-9.
20. Passariello C, Puttini M, Virga A, Gigola P. Microbiological and host factors are involved in promoting the periodontal failure of metaloceramic crowns. *Clin Oral Investig* 2012;16:987-95.
21. Tao J, Han D. The effect of finish line curvature on marginal fit of all-ceramic CAD/CAM crowns and metal-ceramic crowns. *Quintessence Int* 2009;40:745-52.
22. Jerolimov V i sur. Osnove stomatoloških materijala. Zagreb: Stomatološki fakultet Sveučilišta u Zagrebu, 2005;4-102.