

# KIRURŠKO LIJEČENJE OPSTRUKTIVNIH UROPATIJA KOD DJECE

---

**Barukčić, Mario**

**Master's thesis / Diplomski rad**

**2023**

*Degree Grantor / Ustanova koja je dodijelila akademski / stručni stupanj:* **University of Rijeka, Faculty of Medicine / Sveučilište u Rijeci, Medicinski fakultet**

*Permanent link / Trajna poveznica:* <https://um.nsk.hr/um:nbn:hr:184:167124>

*Rights / Prava:* [In copyright](#)/[Zaštićeno autorskim pravom.](#)

*Download date / Datum preuzimanja:* **2025-03-13**



*Repository / Repozitorij:*

[Repository of the University of Rijeka, Faculty of Medicine - FMRI Repository](#)



SVEUČILIŠTE U RIJECI

MEDICINSKI FAKULTET

SVEUČILIŠNI INTEGRIRANI PRIJEDIPLOMSKI I DIPLOMSKI

STUDIJ MEDICINA

**Mario Barukčić**

**KIRURŠKO LIJEČENJE OPSTRUKTIVNIH**

**UROPATIJA KOD DJECE**

**Diplomski rad**

Rijeka, 2023.

SVEUČILIŠTE U RIJECI

MEDICINSKI FAKULTET

SVEUČILIŠNI INTEGRIRANI PRIJEDIPLOMSKI I DIPLOMSKI

STUDIJ MEDICINA

**Mario Barukčić**

**KIRURŠKO LIJEČENJE OPSTRUKTIVNIH**

**UROPATIJA KOD DJECE**

**Diplomski rad**

Rijeka, 2023.

Mentor rada: izv. prof. prim. dr. sc. Harry Nikolić, dr.med.

Diplomski rad ocjenjen je dana \_\_\_\_\_ na Katedri za dječju kirurgiju

Medicinskog fakultet Sveučilišta u Rijeci pred povjerenstvom u sastavu:

1. izv. prof. dr. sc. Nado Bukvić, dr. med.

2. doc. dr. sc. Ana Bosak Veršić, dr. med.

3. izv. prof. dr. sc. Srećko Severinski, dr.med

Rad sadrži 40 stranica, 12 slika, 0 tablica i 62 literaturnih navoda.

## **ZAHVALA**

*Posebno se zahvaljujem mentoru, prof. prim. dr. sc. Harryu Nikoliću, na pristupačnosti, strpljenju i iskazanoj pomoći pri pisanju ovog rada. Veliko hvala za sve stručne, znanstvene i životne savjete.*

*Također, zahvaljujem Vam se na iskazanom povjerenju i na sveukupnom mentorstvu tokom studija. Velika je čast i privilegija imati Vas za mentora.*

*Zahvalio bih se i svojim roditeljima i sestri na bezuvjetnoj podršci tokom studija. Hvala vam što ste vjerovali u mene i podupirali me u svim mojim usponima i padovima u prethodnih 6 godina.*

*I za kraju, zahvalio bih se i svim svojim prijateljima koji su ispunili ovo iskustvo studiranja predivnim uspomenama.*

# Sadržaj

1. UVOD.....	1
2. SVRHA RADA.....	2
3. PREGLED LITERATURE NA ZADANU TEMU .....	3
3.1. Embriologija mokraćnog sustava .....	3
3.1.1. Razvoj bubrega .....	3
3.1.2. Razvoj mokraćovoda i mokraćnog mjehura.....	6
3.2. Opstruktivne uropatije .....	7
3.2.1. Epidemiologija opstruktivnih uropatija.....	7
3.2.2. Najčešće kongenitalne opstruktivne uropatije .....	7
3.3. Patofiziologija opstruktivnih uropatija .....	10
3.4. Prenatalna dijagnostika .....	12
3.4.1. Ultrazvuk.....	12
3.4.2. Fetalna cistoskopija .....	13
3.4.3. Analiza fetalnog urina .....	14
3.5. Postnatalna dijagnostika .....	14
3.5.1. Magnetno rezonantna urografija (MRU) .....	14
3.5.2. CT urografija .....	15
3.5.3. Scintigrafija.....	15
3.5.4. Ultrazvuk.....	16
3.5.5. Laboratorijske pretrage.....	17
3.5.6. Urodinamske pretrage .....	17
3.6. Metode kirurškog liječenja opstruktivnih uropatija kod djece.....	19
3.6.1. Anderson–hynes pijeloplastika.....	19
3.6.2. Reimplantacija uretera.....	21
3.6.3. Ablacija valvule kod PUVa .....	23
3.6.4. „JJ“ proteza .....	24
3.6.5. Balon dilatacijom prevezikalnog stenotičnog segmenta uretera .....	25
3.6.6. Uloga fetalne kirurgije u liječenju kongenitalnih opstruktivnih uropatija .....	25
4. RASPRAVA.....	29
5. ZAKLJUČAK.....	30
6. SAŽETAK.....	31
7. SUMMARY .....	32
8. LITERATURA .....	33
9. ŽIVOTOPIS.....	41

## **POPIS KRATICA**

**AP** – anteroposteriorni

**CAKUT** – kongenitalne anomalije bubrega i urotrakta, od eng. *congenital anomalies of the kidney and urinary tract*

**ceVUS** - mikcijska urosonografija pojačana kontrastom, od eng. *Contrast-enhanced voiding urosonography*

**CTU** - Kompjutorizirana tomografija (CT) urografija

**EGF** – epidermalni faktor rasta, od eng. *epidermal growth factor*

**LAP** – laparoscopska pijeloplastika

**LUTO** – opstrukcija donjeg urinarnog trakta, od eng. *lower urinary tract obstruction*

**MRU** - magnetno rezonantna urografija

**POM** – primarni opstruktivni ureter

**PU** – pijeloureteralni spoj

**PUV** - stražnji uretralni zalisci, od eng. *posterior urethral valves*

**RALP** – robotski potpomognuta laparoscopska pijeloplastika, od eng. *robotic-assisted laparoscopic pyeloplasty*

**TGF-β** – transformirajući faktor rasta beta, od eng. *Transforming growth factor beta*

**UPJO** – opstrukcija pijeloureteričnog vrata, od eng. *ureteropelvic junction obstruction*

**VUR** - vezikoureteralni refluks, od eng. *vesicoureteral reflux*

## 1. UVOD

Opstruktivna uropatija se definira kao stanje u kojem postoji blokada ili prepreka u urinarnom traktu koja sprečava slobodno otjecanje urina iz tijela. To se može dogoditi bilo gdje duž urinarnog trakta, od bubrega do mjehura i uretre, i može rezultirati različitim simptomima i komplikacijama, posebno u djece (1).

Opstruktivna uropatija relativno je česta bolest u pedijatrijskih pacijenata, s procijenjenom incidencijom od 1 u 1000 živorođenih (1). Može biti uzrokovana različitim faktorima, uključujući kongenitalnim anomalijama, tumorima ili upalom, a može dovesti do ozbiljnih dugoročnih komplikacija poput zatajenja bubrega ako se ne liječi (2). Zbog potencijalno ozbiljnih posljedica opstruktivnih uropatija, rana dijagnoza i intervencija ključni su za osiguravanje najboljih mogućih ishoda za djecu. Liječenje može biti kirurško ili konzervativno, koje se sastoji od primjene lijekova i praćenja stanja bubrežne funkcije. Izbor metode liječenja ovisi o temeljnom uzroku opstrukcije i težini stanja. Svakom pacijentu je potrebno pristupiti individualno uzimajući u obzir indikacije i moguće komplikacije (2).



## **2. SVRHA RADA**

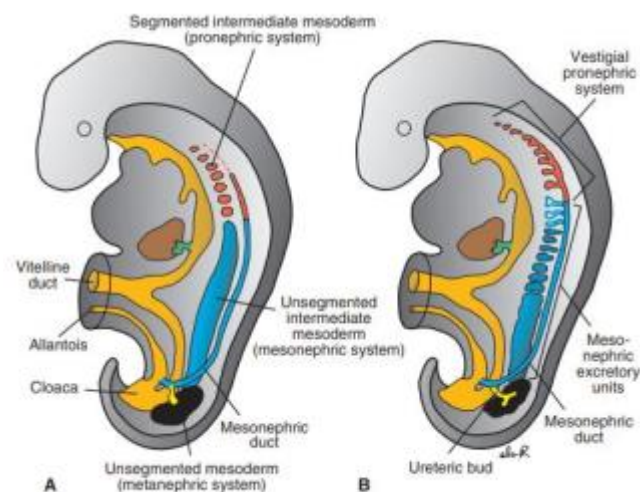
Svrha ovog rada je povećati razumijevanje i svijest o ovom medicinskom stanju među zdravstvenim djelatnicima, istraživačima i široj javnosti. Opstruktivna uropatija je relativno često pedijatrijsko urološko stanje koje može dovesti do oštećenja bubrega i gubitka bubrežne funkcije ako se ne prepozna i ne liječi. Cilj rada je i pružiti sveobuhvatan pregled etiologije, kliničkih manifestacija, dijagnostičkih pristupa s posebnim naglaskom na kirurške metode liječenja opstruktivne uropatije u djece. Sintetizirajući trenutna saznanja o ovoj temi, cilj je i dodatno potaknuti razvoj preporuka utemeljenih na dokazima za probir, dijagnozu i liječenje opstruktivnih uropatija u pedijatrijskih bolesnika. U konačnici, ovaj diplomski rad može poslužiti kao vrijedan izvor informacija za zdravstvene djelatnike i obitelji pogođene opstruktivnom uropatijom u djece.

### 3. PREGLED LITERATURE NA ZADANU TEMU

#### 3.1. Embriologija mokraćnog sustava

##### 3.1.1. Razvoj bubrega

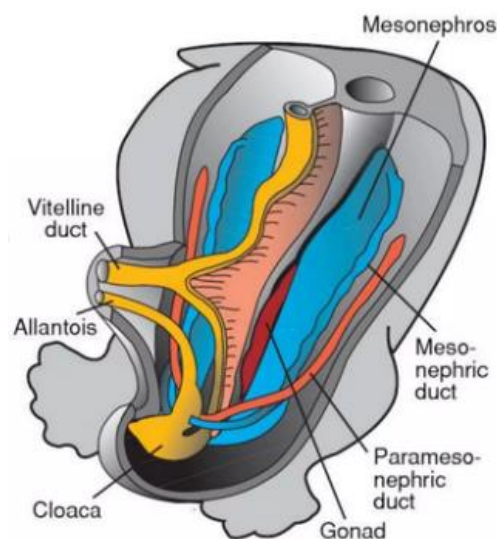
Tijekom četvrtog tjedna embrionalnog razvoja dolazi do savijanja tijela embrija, što ujedno označava početak razvoja urinarnog trakta. Najprije se formira uzdužna masa, poznate pod nazivom urogenitalni greben, koja je smještena duž stražnje stijenke embrija. Greben se sastoji od; nefrogene vrpce, koja će formirati mokraćni trakt, i gonadnog grebena, koji će se razviti u reproduktivni sustav. Počevši rostralno i napredujući kaudalno, tri generacije bubrega se formiraju tijekom nekoliko tjedana unutar nefrogene vrpce: pronefros, mezonefros i metanefros (3).



Slika 1 Prikaz odnosa pojedinih generacija bubrega (6).

Razvoj pronefrosa počinje u četvrtom tjednu; međutim, on neće formirati funkcionalne bubrege kod ljudi. Pronefrogeni kanali razvijaju se u cervikalnom području nefrogene vrpce. Uz pronefrogene kanale, intermedijarni mezoderm će se kondenzirati i formirati nefunkcionalne jedinice nefrona, poznate kao pronefroni, koje će obliterirati do 25. dana embrionalnog razvoja (3).

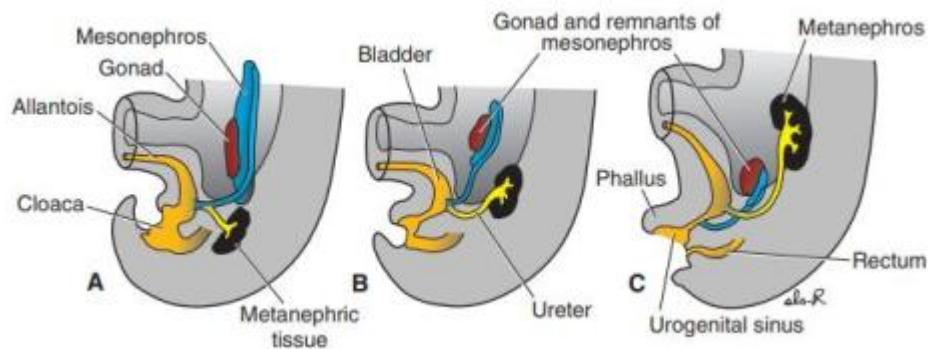
Mezonefros se razvija od intermedijarnog mezoderma u razini prsnih i gornjih slabinskih segmenata. Početkom četvrtog tjedna razvoja u mezonefrosu se formiraju sekretorni kanalići u obliku slova S koji na svom medijalnom kraju obuhvaćaju klupko kapilara formirajući bubrežno tjelešce. Iako se formira otprilike 40 pari bubrežnih tjelešaca, samo oni koji se nalaze između L1-L3 nastavljaju se diferencirati kako bi formirali funkcionalne ekskretorne jedinice (4–6). Tako se između šestog i desetog tjedna razvoja formira otprilike dvadesetak nefrona sposobnih za izlučivanje malih količina tekućine u amnion. Lateralni kraj sekretornih kanalića se ulijeva u Wolffov kanal (kanal mezonefroza) koji se pak spaja s kloakom. Mezonefros i Wolffov kanal kod žena iščezava; međutim, kod muškaraca te embrionalne strukture se razvijaju u epididimis, sjemenovod, sjemene mjehuriće i ejakulacijski kanal (6).



*Slika 2 Prikaz odnosa mezonefroza i Wolffova kanala  
(kanal mezonefroza) (6)*

Treći i posljednji bubreg, metanephros ili definitivni bubreg, počinje se razvijati tijekom petog tjedna i nastavit će se diferencirati kako bi formirao trajne bubrege. Njegovi sekretorni kanalići se razvijaju iz metanefrogenog mezoderma (5).

Tijekom šestog tjedna razvoja, pupoljak uretera započinje kaskadu grananja koja će kasnije stvoriti sabirne tubule i osnovnu bubrežnu arhitekturu. Pupiljak uretera najprije izrasta iz donjeg dijela Wolffova kanala (kanal mezonefosa), u blizini njegova spoja s kloakom. Tijekom šestog tjedna embrionalnog razvoja, pupoljak najprije prodire u metanefrogeno tkivo, gdje se ujedno proširi i čini primitivnu bubrežnu nakapnicu. Potom, četiri sljedeće bifurkacije formiraju velike bubrežne vrčeve, dok se daljnje četiri bifurkacije u sedmom tjednu spajaju u male bubrežne vrčeve (6).



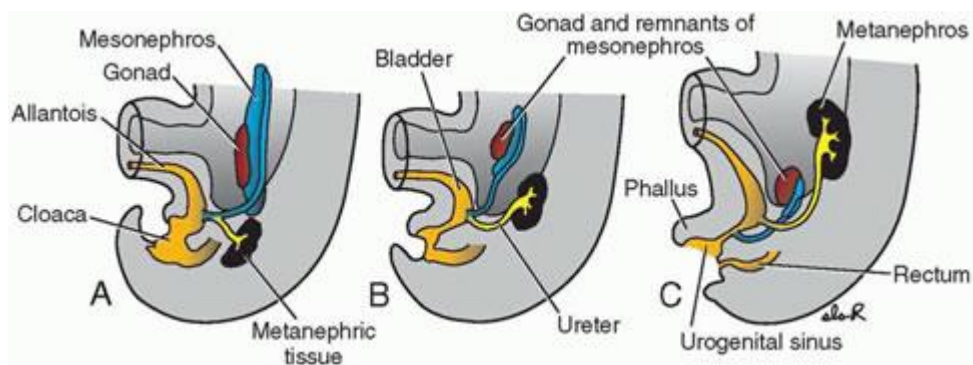
Slika 3 Prikaz ascenzije bubrega (6)

Funkcionalni nefroni počinju se razvijati kada vrh svakog sabirnog tubula potakne stanice metanefrogene kape na stvaranje bubrežnih mjehurića. Oni će se zatim razviti u bubrežne tubule koji se sastoje od Bowmanove kapsule, proksimalnih i distalnih tubula i Henleove petlje (5).

Tijekom ranog razvoja, bubrezi leže blizu jedan drugome u sakralnom području embrija. Međutim, kako se trbuh povećava, bubrezi se razvlače i penju u svoj konačni položaj u lumbalnom području između šestog i devetog tjedna. Bubrezi poprimaju vaskularnu opskrbu iz ogranaka dorzalne aorte ; tijekom njihovog uspona kaudalne grane degeneriraju, a bubrezi primaju krv iz sukcesivno viših grana (6).

### 3.1.2. Razvoj mokraćovoda i mokraćnog mjehura

Razvoj mokraćnog mjehura počinje tijekom četvrtog tjedna kada urorektalni septum dijeli kloaku na dva dijela, rektum straga i urogenitalni sinus sprijeda. Urogenitalni sinus nastavit će rasti i formirati mokraćni mjehur, s donjim krajem koji će oblikovati uretru. Kako se Wolffov kanal stapa s kloakom, dio kanala se ugrađuje u stražnji zid mjehura. Iako je ureteralni pupoljak izdanak Wolffova kanala, on ima poseban otvor u mokraćnom mjehuru. Kako se bubrezi penju, ureteri se izdužuju i otvaraju u mjehur s gornje strane, dok se korijeni Wolffova kanala otvaraju u mokraćnom mjehuru inferiorno te se od njih razvijaju ejakulacijski kanalići. Endodermalne stanice iz urogenitalnog sinusa ubrzo zamjenjuju epitel mezodermalnih stanica regije trigonuma, čime se završava razvoj (5,6)



Slika 4 Prikaz razvoja mokraćnog mjehura te anatomski odnos uretera i Wolffova kanala (6)

## **3.2. Opstruktivne uropatije**

### **3.2.1. Epidemiologija opstruktivnih uropatija**

Opstruktivne uropatije se mogu podijeliti s obzirom na anatomsku lokalizaciju na; opstrukcije gornjeg dijela mokraćnog sustava, što obuhvaća bubreg i ureter, te opstrukcije donjeg dijela mokraćnog sustava, što podrazumijeva mokraćni mjehur i uretru. Anomalije gornjeg dijela mokraćnog sustava ne ugrožava funkciju kontralateralnog bubrega, dok lezije donjeg dijela mokraćnog sustava mogu potencijalno narušiti funkcija oba bubrega.

Opstruktivne uropatije se mogu ultrazvučno verificirati tijekom drugog trimestra trudnoće, međutim, sve većom primjenom ultrazvuka u prvom trimestru, teže bubrežne anomalije se mogu utvrditi između 11. i 14. tjedna. Prema podacima iz EUROSCANa, prosječna prevalencija iznosi 1 na 1000 živorođene djece. Najčešće postavljena dijagnoza je hidronefroza, koja je u većini slučajeva uzrokovana stenozom u pijeloureteralnom spoju, te vezikoureteralni refluks (1).

LUTO (eng. lower urinary tract obstruction) predstavlja heterogenu skupinu uropatija s patologijom koja prvenstveno zahvaća vrat mokraćnog mjehura ili uretru. Studije procjenjuju prevalenciju LUTO između 2-3 na 10 000 rođenih. Epidemiološki podaci pokazuju da su stražnji uretralni zalisci najčešća temeljna patologija u LUTO (63%), a zatim slijedi uretralna atrezija (ili stenoza) (17% slučajeva). Također, istraživanja pokazuju da je muški fetus češće zahvaćen ovom patologijom, dok je kod ženskih fetusa LUTO često povezan sa složenijim razvojnim anomalijama. Kongenitalni LUTO može biti povezan s kromosomskim (najčešća trisomija 13 i 18) i monogenским abnormalnostima, osobito ako joj je pridružena i ekstraurološka anomalija (7).

### **3.2.2. Najčešće kongenitalne opstruktivne uropatije**

#### **3.2.2.1. Kongenitalna opstrukcija pijeloureteralnog spoja**

Pijeloureteralna stenoza je stanje u kojem dolazi do suženja na spoju gdje se ureter spaja s pijelonom, što rezultira otežanim protokom urina niz ureter, povećanjem tlaka unutar bubrega i

razvojem hidronefroze. Kongenitalna stenoza obično je uzrokovana abnormalnim rasporedom glatkih mišićni vlakna uretera u području PU spoja. Spiralna muskulatura zamijenjena je uzdužnom i/ili fibroznim tkivom. Tako građena mišićnica onemogućava adekvatno provođenje peristaltičkog vala i uzrokuje funkcionalnu i mehaničku opstrukciju.

Visoki pripoj uretera u bubrežnu zdjelicu također može uzrokovati suženje u PU spoju . Uobičajeno je da se ureter spaja u najniži dio bubrežne zdjelice, te tako osigurava slobodan protok urina, dok će visok pripoj uretera uzrokovati oštro savijanje na pijeloureteralnom spoju što dovodi do funkcionalne opstrukcije s hidronefrozom. Opstrukcija može biti uzrokovana i kompresijom uretera aberantnom krvnom žilom (8,9).

Etiologija i patogeneza nije još u potpunosti razjašnjena, međutim, čimbenici poput transformirajućeg faktora rasta- $\beta$  (TGF- $\beta$ ), epidermalnog faktora rasta (EGF) i drugih citokina, dušikovog oksida i neuropeptida Y te njihovo abnormalno izlučivanje za vrijeme embrionalnog razvoja imaju dokazanu ulogu u patogenezi (10).

Opstrukcija u području pijeloureteralnog spoja uzrokuje smanjenje protoka urina iz bubrežne zdjelice u ureter. Suženje uretera može biti djelomično ili potpuno. Neliječena opstrukcija može uzrokovati hidronefrozu, kroničnu infekciju ili urolitijazu i često će rezultirati progresivnim pogoršanjem bubrežne funkcije. Glavni mehanizam koji izaziva oštećenje bubrežnog parenhima je povećani tlak u pijelokalicealnom sustavu. Veliki broj slučajeva opstrukcije pijeloureteralnog spoja su kongenitalni, ali bolest može ostati klinički tiha do odrasle dobi (11).

Opstrukcija u području pijeloureteralnog spoja je vrlo često praćena hidronefrozom koja se može antenatalno dijagnosticirati mjerenjem anteroposteriornog promjera bubrežne nakapnice. Izmjerene vrijednosti veće od 10 mm govore u prilog hidronefroze (12). Međutim, usprkos svim parametrima koji se mjere tokom antenatalne zaštite, konačna dijagnoza se postavlja postanatalno (13).

### **3.2.2.2. Primarni opstruktivni megaureter**

Primarni opstruktivni megaureter (POM) se definira kao intrinzična kongenitalna anomalija u donjem segmentu uretera u ureterovezikalnom spoju te je drugi najčešći uzrok hidronefroze kod djece. Najčešće je jednostrana, ali se može vidjeti obostrano u 15% do 25% slučajeva i češće se javlja kod muškaraca (14). U djece se svaki ureter veći od 7 mm u promjeru smatra megaureterom.

Ultrazvuk potvrđuje dijagnozu megauretera. Ako se postavi antenatalna dijagnoza, radi se još dodatno i postnatalni ultrazvuk kako bi se odredio točan promjer uretera. Iako se megaureter može pojaviti sa ili bez popratne dilatacije gornjeg sabirnog sustava, obično se predstavlja kao ureterohidronefroza (dilatacija i bubrežne zdjelice i uretera). Može biti prisutna tortuoznost uretera (15).

### **3.2.2.3. Uretrokela**

Uretrokela je cistična dilatacija intraveziklanog dijela uretera. Može se dijagnosticirati kao slučajni nalaz na antenatalnom ultrazvuku ili se može identificirati postnatalno zbog simptoma uzrokovanih infekcijom ili opstrukcijom mokraćnog sustava. Prevalencija ureterokele iznosi otprilike 1 na 5000 osoba (16,17). Ureterokele se javljaju četiri do šest puta češće u žena nego u muškaraca, i češće u bijelaca nego u drugih rasa. Unilateralne ureterokele javljaju se sličnom učestalošću na desnoj i lijevoj strani, a u 10 posto slučajeva se javlja bilateralno. Dijagnosticira se ultrazvukom, te se obično prikazuje kao dobro definirana cistična intravezikalna masa u stražnjem dijelu mokraćnog mjehura i trigonuma. Može se vidjeti i prošireni ureter iza mjehura (16).

### **3.2.2.4. Valvula stražnje uretre**

Valvula stražnje uretre najčešći je uzrok opstrukcije donjeg dijela mokraćnog sustava. Javlja se u 1:7000-8000 živorođene djece i to isključivo kod muške djece. Sumnja na valvulu stražnje uretere se može postaviti antenatalno na UZV utvrđivanjem oligohidramnija, dilatiranim mokraćnim



mjehurom uz bilateralnu hidronefrozu. U težim slučajevima, stanje može progredirati sve do bubrežne displazije (18).

#### **3.2.2.5. Ostale kongenitalne anomalije urotrakta**

Ostale, rjeđe anomalije urotrakta su atrezija, stenoza, odnosno, hipoplazije uretre. Atrezija se najčešće javlja u sklopu drugih razvojnih poremećaja mokraćno-spolnog i probavnog sustava. Posljedično tome, javlja se ipsilateralna hidronefroza (19).

### **3.3. Patofiziologija opstruktivnih uropatija**

Opstrukcija urinarnog trakta može se definirati kao poremećaj u normalnom odnosu tlaka i protoka u urinarnom traktu. Pojmovi "opstruktivna nefropatija" i "opstruktivna uropatija" se često koriste kao sinonimi, međutim, opstruktivna uropatija se općenito odnosi na bilo kakvo oštećenje mokraćnog sustava kao posljedica opstrukcije, dok se pojam opstruktivna nefropatija definira kao oštećenje bubrega koje je nastalo kao posljedica opstrukcije (20).

U normalnom stanju peristaltika uretera počinje električnim impulsima koji potječu od mjesta pacemakera smještenih u proksimalnom dijelu sabirnog sustava. Nakon što se javi akutna opstrukcija, najprije dolazi do proširenja u sabirnom sustavu proksimalno od mjesta opstrukcije i povećanja dimenzije uretera. Opstrukcija je praćena prolaznim povećanjem amplitude i frekvencije peristaltičkog vala te diskordiniranom kontraktilnosti bubrežne zdjelice i posljedično nepotpunim pražnjenjem. U eksperimentalnim modelima, iako začepljeni ureter može razviti veće kontraktilne sile od kontrolnog uretera, intraluminalni tlak koji stvara začepljeni ureter se bitno ne razlikuje od tlaka u mirovanju. Kao rezultat toga, kontrakcija koja proizlazi može biti nedostatna za učinkovito uklanjanje zapreke u urinarnom sustavu. Prijenos protutlaka s mjesta opstrukcije na proksimalna područja u početku uzrokuje dilataciju uretera, što na kraju rezultira razvojem hidronefroze. Bubrežne papile „otupljuju“ od pritiska, a bubrežna zdjelica i cijeli organ se povećavaju. Kao posljedica povećanja tlaka, tubularni epitel postaje spljošten, a peritubularne kapilare stisnute, što

dovodi do smanjenog protoka krvi. Nakon toga, tubularni epitel prolazi kroz ishemijsku atrofiju s intersticijskom fibrozom; te promjene postaju sve očitije kako kroničnost opstrukcije traje (20,21).

Bubrežne funkcionalne promjene koje se događaju tijekom opstruktivne uropatije uključuju promjene u bubrežnoj hemodinamici, smanjenje sposobnost koncentriranja urina, te nemogućnost zakiseljavanja urina i izlučivanja kalija. Akutna opstrukcija popraćena je prolaznim povećanjem bubrežnog protoka krvi, koji se zatim smanjuje na 40%-50% normalnog. Osim toga, kako se povećava hidrostatski tlak unutar proksimalnog tubula, neto tlak na stijenkama glomerularnih kapilara opada, što rezultira smanjenjem brzine glomerularne filtracije (20).

Ukoliko su opstruktivne uropatije unilateralnog tipa, one s vremenom dovode do opterećenja na kontralateralni bubreg što uzrokuje kompenzatornu hipertrofiju te se na taj način održava glomerularna filtracija. Međutim, tako povećana glomerularna filtracija može dovesti do opterećenja na kontralateralni bubreg koja bi mogla imati štetne i dugoročne implikacije što na kraju može dovesti do ireverzibilnog oštećenja glomerula. Ona će se kasnije prezentirati kao sistemska hipertenzija, proteinurija, glomeruloskleroza i u konačnici, kao bubrežno zatajenje (21,22).

Količina amnijske tekućine je djelom određena i izlučivanjem fetalnog urina do 16. tjedna trudnoće, što interferira s kanalikularnom fazom razvoja pluća. U slučaju potpunih opstruktivnih uropatija, udio amnijske tekućine je reduciran. To može dovesti do plućne insuficijencije i kompresijskih deformacija lica. Naime, uslijed oligohidramniona, inhibira se grananje bronha što po porodu može rezultirati neonatalnom smrću zbog respiratornog zatajenja uslijed plućne hipoplazije (23).

### 3.4. Prenatalna dijagnostika

#### 3.4.1. Ultrazvuk

Najveći broj opstruktivnih uropatija se otkriva ultrazvučno u trećem trimestru trudnoće (24,25). Većina ih spontano regredira, te su klinički značajne u svega 1:600 slučajeva. Fetalni bubrezi se mogu ultrazvučno prikazati između 12. i 15. tjedna gestacije kao hipoehogena masa ovalnog oblika smještene u fossi renalis u razini 2. slabinskog kralješka. Kora i srž bubrega se mogu jasno razlikovati tek između 20. i 25. tjedna gestacije (26,27). Normalno se, fetalni ureteri ne vide na ultrazvuku. Međutim, ako se uoče, to može ukazivati na opstrukciju uretera ili mjehura, ili na vezikoureteralni refluks (VUR). Mokraća u mjehuru ukazuje na najmanje jedan funkcionalni bubreg. Zid mjehura normalno je tanak. Ako je zid mjehura zadebljan, može se posumnjati na prisutnost uretralne opstrukcije, poput stražnjih uretralnih valvula kod muškog fetusa (28,29). Ispunjeni mjehur s urinom obično se identificira između 13. i 15. tjedna gestacije.

Proizvodnja fetalnog urina započinje u devetom tjednu gestacije. Taj doprinos volumenu amnijske tekućine postaje značajan početkom drugog tromjesečja. Do 20. tjedna gestacije, fetalni urin čini više od 90 posto volumena amnijske tekućine (29). Stoga, smanjenji volumen amnijske tekućine (oligohidramnion) u ili nakon 20. tjedna gestacije pouzdan je pokazatelj abnormalne funkcije fetalnih bubrega i CAKUT-a (eng. *congenital anomalies of the kidney and urinary tract.*) (30).

Osjetljivost otkrivanja malformacija bubrega ultrazvukom tijekom antenatalnog razdoblja ovisi o gestacijskoj dobi i iskustvu liječnika. Prema studijama, osjetljivost antenatalnog pregleda za otkrivanje malformacija bubrega iznosila je 82 posto kod prosječne gestacijske dobi od 23 tjedna.

Fetalna hidronefroza se na ultrazvuku prikazuje kao proširenje bubrežne zdjelice čiji se promjer (tzv. anteroposteriorni promjer (AP)) mjeri u razini bubrežnog sinusa. Blaga dilatacija obično se definira kao AP promjer između 4 i 7 mm, dok je teška dilatacija karakterizirana AP promjerom većim od 10 mm (31). U težim slučajevima fetalne hidronefroze, proširenje može zahvatiti kalikse.

Nakon što se uoči hidronefroza, u trudnoći ili postnatalno, često su potrebne dodatne slikovne pretrage kako bi se procijenila težina hidronefroze. Naime djeca s hidronefrozom mogu imati anatomske abnormalnosti udružene s drugim organskim sustavima.

Kao što je već prethodno spomenuto, najveći broj prenatalno otkrivenih hidronefroza prolazi spontano, međutim, vrlo je važno identificirati one slučajeve koji mogu nepovoljno utjecati na zdravlje djeteta i zahtijevaju antenatalno i postnatalno praćenje (32,33). Za fetuse s unilateralnom hidronefrozom s promjerom bubrežne zdjelice  $>4$  mm u drugom tromjesečju, zahtjeva kontrolni ultrazvučni pregled u trećem trimestru (32. do 34. tjedan trudnoće). Fetusi koji na kontrolnim pregledima pokažu poboljšanje (AP promjer  $<10$  mm u trećem tromjesečju) imaju nizak rizik od klinički značajne patologije. Fetusi s perzistentnom hidronefrozom AP promjer  $>10$  mm u trećem tromjesečju zahtijevaju postnatalnu procjenu. Fetusi s bilateralnom hidronefrozom ili zahvaćenim solitarnim bubregom  $>4$  mm i normalnim volumenom amnijske tekućine imaju serijske ultrazvučne preglede svaka dva do tri tjedna nakon dijagnoze kako bi se procijenilo napredovanje dilatacije i volumena amnijske tekućine. (33).

### **3.4.2. Fetalna cistoskopija**

Fetalna cistoskopija je dijagnostički postupak koji pomaže u određivanju uzroka opstrukcije, ali se može koristiti i u terapijske svrhe, primjerice, u ablacija posteriornih uretralnih valvula. Postupak se može izvesti pod općom anestezijom majke ili lokalnom infiltracijom anestetika. Pod kontrolom ultrazvuka, trokar ili igla većeg promjera uvodi se kroz trbušni zid majke, maternicu, amnijsku šupljinu, trbušnu šupljinu fetusa u mjehur fetusa. Fleksibilni endoskop se uvodi kroz lumen igle ili kroz kanilu. Najprije se pregledava stijenka mjehura, otvori uretera i otvor posteriorne uretre, zatim se ulazi u posteriornu uretru. Posteriorna uretralna valvula se može manipulirati hidroablacijom (aspiracija fiziološke otopine), sondiranjem s vodičem ili se ablacija može izvesti elektrokoagulacijom ili laserom. Uspjeh tretmana procjenjuje se Dopplerovom slikom protoka tekućine iz posteriorne uretre u amnionsku šupljinu (34).

### **3.4.3. Analiza fetalnog urina**

Analiza uzoraka fetalnog urina dobivenih vezikocentezom daju iscrpne informacije o stupnju oštećenja bubrega i postnatalnoj prognozi. U fetusa s normalnim razvojem bubrega, urin je hipotoničan. Serijsko prikupljanje uzoraka urina vezikocentezom trebalo bi pokazati povećanu hipotoniju s padajućim koncentracijama kalcija, natrija, ukupnog proteina, osmolalnosti i  $\beta$ 2-mikroglobulina. Johnson i suradnici su dokazali da nakon vezikocenteze fetus treba biti pažljivo praćen, bilježeći vrijeme koje je potrebno za nakupljanje urina u mjehuru, pri čemu je kratko vrijeme punjenje mjehura povezano s dobrim ishodom. Pojedini europski istraživački timovi, izvješćujući o malim kohortnim studijama iz specijaliziranih centara, koji su također sugerirali da mjerenje razine elektrolita i drugih analita u fetalnom urina, poput  $\beta$ 2-mikroglobulina, može dati uvid u tubularnu funkciju koja je povezana s postnatalnom prognozom. Stoga se ta mjerenja mogu koristiti za procjenu skupine pacijenata koji bi trebali biti razmatrani za in utero intervenciju kako bi se na vrijeme spriječio razvoj ireverzibilnih oštećenja na bubrežni parenhim (35).

## **3.5. Postnatalna dijagnostika**

### **3.5.1. Magnetno rezonantna urografija (MRU)**

MRU pruža najpotpuniju procjenu stanja mokraćnog sustava kod djece. Omogućuje detaljnu procjenu renalnog parenhima, sabirnog sustava, uretera i mokraćnog mjehura te pruža statičke i dinamičke funkcionalne informacije. Stoga MRU ima veliku ulogu u evaluaciji različitih pedijatrijskih uroloških abnormalnosti. Trenutno se MRU obično koristi kao dodatna pretraga nakon što druge dijagnostičke metode poput ultrazvuka, uretrografije mokraćnog mjehura (VCUG) i/ili renalne scintigrafije nisu pružile sve potrebne informacije za kliničko odlučivanje. U budućnosti, upotreba MRU-a može se povećati u evaluaciji djece s genitourinarnim anomalijama, osobito kod složenih pacijenata.

MRUom se može prikazati cijeli tijek uretera te identificirati mjesto i uzrok opstrukcije, uključujući prisustvo aberantnih krvnih žila. Pri planiranju kirurškog zahvata ili procjeni postoperativnih komplikacija, MRU može pružiti detaljnu anatomsku procjenu kirurgu te omogućiti izradu trodimenzionalnih rekonstrukcija cijelog bubrega i gornjeg dijela mokraćnog sustava. Funkcionalna procjena MRU-a može pružiti kvantitativne podatke o diferencijalnoj funkciji bubrega (36).

### **3.5.2. CT urografija**

CT urografija je specifična slikovna tehnika prilagođena za oslikavanje gornjeg dijela mokraćnog sustava zajedno s ureterom te mokraćnog mjehura. Također, ima važnu ulogu u dijagnosticiranju kongenitalnih abnormalnosti mokraćnog sustava. Bubrežna ektopija, potkovičasti bubreg i bubrežna ageneza se lako otkrivaju CT urografijom. CTU također može biti koristan u otkrivanju uzroka opstrukcije pijeloureteralnog spoja. Duplikacija mokraćnog sustava također se može dijagnosticirati pomoću CTU-a, koji bi trebao biti razmotren kao dijagnostički test kod izolirane dilatacije gornjeg dijela bubrežnog sabirnog sustava. CTU može otkriti mjesto ektopične insercije uretera zajedno s procjenom prisutnosti ureterokele, koja se prikazuje kao okrugli ili ovalni defekt koji ispunjavanja mokraćni mjehur na ili blizu mjesta insercije uretera. CTU također može igrati važnu ulogu u donošenju odluka u planiranju kirurškog zahvata pružajući detaljne informacije o anatomiji bubrega i bubrežne cirkulacije. Jedino ograničenje CTU-a je izloženost zračenju, pa se koristi samo kada je to neophodno kod djece, mladih odraslih osoba i trudnica (37).

### **3.5.3. Scintigrafija**

Scintigrafija pruža različite informacije o anatomske i funkcionalnom stanju mokraćnog sustava ovisno o upotrijebljenom radiofarmaku. Renalna scintigrafija s diuretikom pomoću merkaptopropioniltriglicina (MAG3) pruža funkcionalne informacije (npr. diferencijalna bubrežna funkcija temeljena na protoku plazme) i informacije o drenaži. Renalna kortikalna scintigrafija pomoću dimercaptosukcinske kiseline (DMSA) pruža informacije o bubrežnom parenhimu (npr.

diferencijalna bubrežna funkcija temeljena na kortikalnom vezivanju i otkrivanju fokalnih ožiljaka), dok dietilentriaminpentaacetna kiselina (DTPA) pruža informacije o bubrežnoj funkciji (npr. diferencijalna bubrežna funkcija temeljena na glomerulskoj filtraciji) i drenaži. Informacije o anatomskim obilježjima bubrega koju pruža scintigrafija je ograničena, ali funkcionalne informacije koje pruža ostaju standard za usporedbu s drugim slikovnim metodama. Scintigrafske pretrage izlažu pacijente ionizirajućem zračenju, ali rijetko zahtijevaju sedaciju (36).

U kontekstu razvojnih poremećaja praćenih opstrukcijom mokraćnog sustava, scintigrafija može razlikovati opstrukciju od cista i refluksne nefropatije, te može ukazivati na razinu opstrukciju kao i funkcionalni značaj kongenitalne anomalije. Blage do umjerene dilatacije sabirnog sustava koje se otkriju ultrazvukom tijekom perinatalnog razdoblja ponekad mogu predstavljati varijaciju normalnog stanja. One nisu povezane s opstrukcijom i samolimitirajućeg su karaktera; scintigrafija s kontrastnim sredstvom bi u tim slučajevima potvrdila ili isključila postojanje opstrukcije.

#### **3.5.4. Ultrazvuk**

Prenatalni ultrazvuk može pomoći u dijagnosticiranju razvojnih anomalija urotakta kod 60-85% novorođenčadi, osobito ako se provodi u trećem tromjesečju trudnoće. Sam prenatalni ultrazvuk ima relativno nisku osjetljivost i visoku specifičnost za otkrivanje CAKUT-a (38).

Postnatalna ultrazvučna pretraga je opravdana ako je na prenatalnom ultrazvuku (proveden u trećem tromjesečju) širina bubrežne zdjelice iznosila  $\geq 10$  mm. Postnatalni ultrazvučni pregled treba izbjegavati u prva dva ili tri dana nakon rođenja, jer hidronefroza možda neće biti otkrivena zbog vanstaničnog pomaka tekućine koji će podcijeniti stupanj hidronefroze. Važan izuzetak od toga su novorođenčad s bilateralnom hidronefrozom povezanom s dilatacijom uretera i/ili proširenim mjehurom te ona s solitarnim bubregom; ova novorođenčad zahtijevaju hitnu evaluaciju unutar 48 sati nakon rođenja jer potencijalno imaju klinički značajniji CAKUT i kao takvi zahtijevaju rani kirurški zahvat (33,39).

Za postnatalnu dijagnostiku VURa koristi se kontrastno pojačana mikcijska urosonografija (ceVUS). Ova dijagnostička metoda zahtjeva primjenu ultrazvučnog kontrastnog sredstva te softvera osjetljivog na kontrast, te kao takva isključuje upotrebu ionizirajućeg zračenja. Pretraga se izvodi tako da se najprije mokraćni mjehur ispuni fiziološkom otopinom, potom se uvodi kontrastno sredstvo. Zatim se ultrazvukom prikaže trigonum mokraćnog mjehura zajedno s ušćem uretera. Ukoliko je VUR postojan, on se će se dokazati prisustvom kontrastnog sredstva u ureterima. Također, moguće je utvrditi i prodor kontrastnog sredstva u parenhim bubrega (intrarenalni refluks). Osjetljivost i specifičnost ove dijagnostičke metode je vrlo visoka te se danas koristi gotovo rutinski za utvrđivanje i stupnjevanje VURa (40).

### **3.5.5. Laboratorijske pretrage**

Laboratorijski testovi pomažu u procjeni cjelokupne funkcije bubrega, utvrđivanju svih metaboličkih abnormalnosti u pozadini i praćenju odgovora na liječenje. Neki od uobičajenih laboratorijskih testova uključuju mjerenje razine kreatinin u serumu i dušikovih spojeva u krvi, u svrhu procjene funkcije bubrega i procjenu razine otpadnih tvari u krvi. Analizom urina se ispituje prisutnost proteinurije, hematurije i infekcije mokraćnog sustava. Mjerenjem razine elektrolita, kao što su natrij, kalij i kalcij pomaže u procjeni ravnoteže ovih esencijalnih minerala u tijelu. Specifični laboratorijski testovi mogu varirati ovisno o kliničkoj prezentaciji pojedinca, temeljnom uzroku opstrukcije i liječenju (41,42).

### **3.5.6. Urodinamske pretrage**

Urodinamske pretrage imaju ulogu u dijagnosticiranju i procjeni raznih uroloških stanja i disfunkcija kod djece, kao što su neurogeni mjehur, urinarna inkontinencija, disfunkcija mokrenja, opstrukcija izlaza mokraćnog mjehura i druge abnormalnosti donjeg urinarnog trakta. Pruža vrijedne informacije o funkciji mokraćnog mjehura i pomaže u prepoznavanju temeljnih uzroka urinarnih simptoma. Također, ova pretraga i važnu ulogu u individualiziranom i ciljanom planiranju liječenja za djecu s urološkim razvojnim anomalijama. Uz to, urodinamika omogućuje objektivno mjerenje

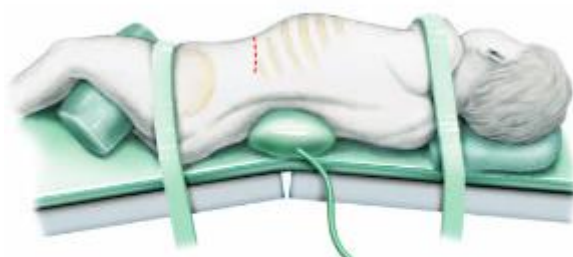

ishoda liječenja u djece s urološkim stanjima. Pomaže u određivanju učinkovitosti odabranih terapijskih postupaka i omogućuje prilagodbu ili izmjenu u planu liječenja na temelju nalaza. Pruža i vrijedne prognostičke informacije u djece s uropatijama. Procjenom funkcije mokraćnog mjehura i utvrđivanjem bilo kakvih strukturnih abnormalnosti ili disfunkcija, urodinamika pomaže u predviđanju dugoročne prognoze i mogućih komplikacija povezanih s određenim urološkim stanjima (43).

### 3.6. Metode kirurškog liječenja opstruktivnih uropatija kod djece

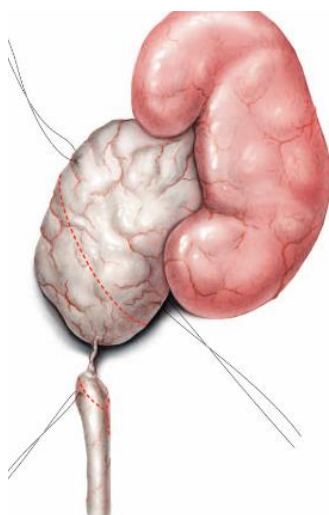
#### 3.6.1. Anderson–hynes pijeloplastika

Anderson-Hynes pijeloplastika se smatra najuspješnijom metodom kirurškog liječenja stenoze PU spoja (44). Sam zahvat se može izvesti otvorenom operacijom, uz rez koji se proteže od vrha 12. rebra pa sve do točke koja se nalazi 5 cm medijalno od ravnog trbušnog mišića. Potom se pristupa retroperitoneumu kroz vanjski i unutarnji kosi te poprečni trbušni mišić.

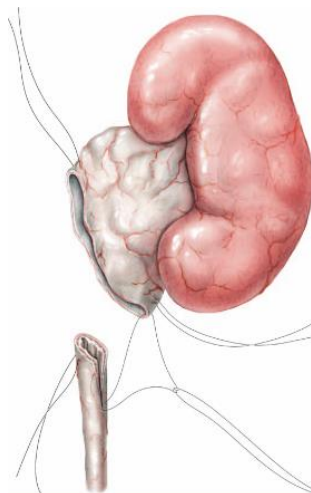


*Slika 5 Mjesto kirurškog reza (28)*

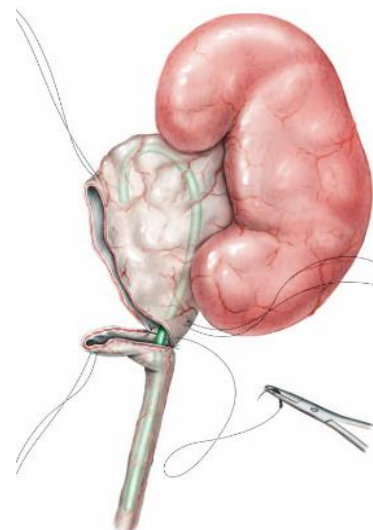
Nakon što se prikaže PU spoj, u prednji dio gornjeg uretera i prednji dio bubrežne zdjelice se postave šavovi kako bi se obje strukture mogle mobilizirati. Potom se učini ekscizija suženog segmenta uretera te se ureter i pijelon zašiju čime je uspostavljen kontinuitet odvodnog sustava.



*Slika 6 Prikaz suženog segmenta uretera (28)*



*Slika 7 Ekscizija suženog segmenta uretera (28)*



*Slika 8 Uspostava kontinuiteta između uretera i bubrežne zdjelice (28)*

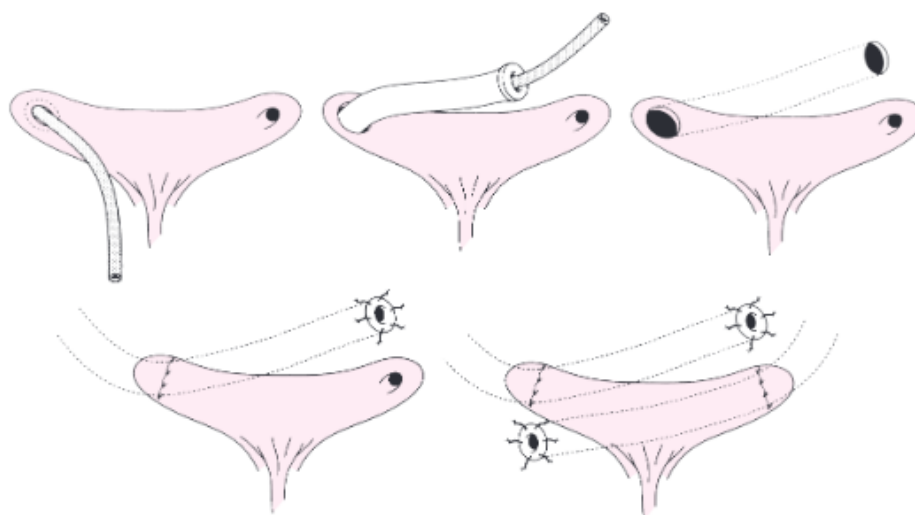
Prije šivanja, u ureter se postavi stent koji bi osigurao drenažu i spriječio popuštanje anastomoze ili stvaranje fistula (45).

Razvojem minimalno invazivne kirurgije, Anderson-Hynes pijeloplastika je doživjela brojne modifikacije. Naime, danas se taj zahvat može izvesti kao laparoskopska pijeloplastika (LAP) i robotska potpomognuta laparoskopska pijeloplastika (RALP). Brojna istraživanja su pokazala da su LAP i RALP jednako sigurna i učinkovita metoda liječenja. Štoviše, multicentrična studija koja je uspoređivala oba pristupa u pedijatriji su potvrdila kako su oba postupka sigurna i uspješna kao i otvorena operacija, s incidencijom neuspjeha <5%. Uz to, LAP i RALP pristup su praćeni s manjom stopom morbiditeta, manjom postoperativnom boli i kraćim boravkom u bolnici. Izvođenje LAP zahvata kod dojenčadi je i danas vrlo kontroverzno pitanje. Naime, pojedina istraživanja ukazuju na problem izvođenja LAP u dojenčadi zbog velikog rizika od razvoja pneumoperitoneuma, ograničenog anatomskog prostora i malog promjera uretera. Stoga se taj zahvat kod dojenčadi i danas najčešće izvodi po principu otvorene operacija (46).

Robotski potpomognuta laparoskopska pijeloplastika (RALP) se kontinuirano razvija od svog uvođenja 2002. godine. RALP pruža mogućnost izvođenja složenih rekonstruktivnih zahvata koji inače nisu mogući konvencionalnim laparoskopskim pristupom. Prednost robotski asistiranih operacija je bolja 3D vizualizacija, bolja artikulacija pokret, manje amplitude pokreta te poboljšana razlučivost slike. U eri minimalno invazivnih zahvata, najprikladniji pristup UPJO-u trebao bi biti siguran, učinkovit i lak za učenje. Zbog toga se RALP u tom smislu pokazao kao superiornija metoda liječenja za djecu s UPJO. Ovaj trend nedvojbeno podupire i postojeća istraživanja koja pokazuju obećavajuće rezultate. Ipak, potrebno je u budućim istraživanjima pridodati više pažnje cost-benefit analizama, obzirom da su troškovi nabave ovakve visoko sofisticirane opreme glavni ograničavajući čimbenik za širu implementaciju robotski asistirane kirurgije u urologiji, ali i ostalim grana kirurgije (46,47).

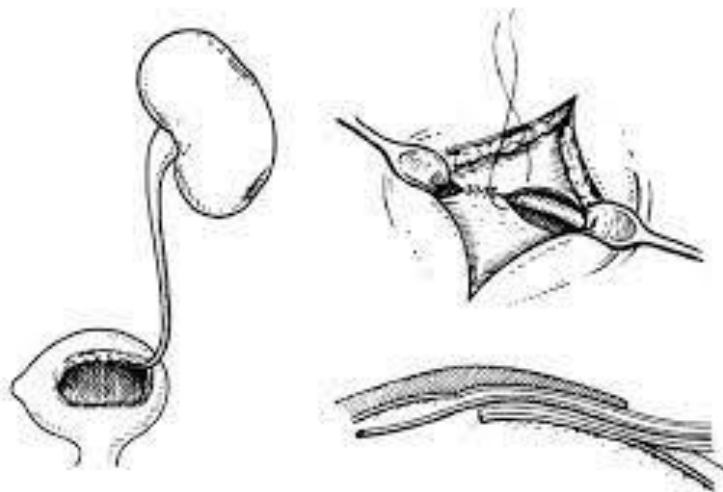
### 3.6.2. Reimplantacija uretera

Prvu operaciju reimplantacije uretera izveo je Nussbaumin 1876. Sam zahvat se kroz povijest razvijao te su nastale različite tehnike , međutim, Cohenov transtrigonalni i Leadbetter Politano postupak trenutno smatra najboljim (48). Kliničke indikacije za reimplantaciju uretera su: strikture, trauma (često jatrogena), vezikoureteralni refluks (VUR), fistule i malignitet (49). Sve tehnike dijele isto osnovno načelo stvaranja antirefluksnog mehanizma - povećanje distalnog segmenta uretera koji leži u submukoznom sloju između mišića detruzora i sluznice mjehura. S tehničkog stajališta, ove otvorene tehnike mogu se u osnovi podijeliti u dvije skupine. Prvu skupinu čine zahvati koji uključuju djelomičnu ili potpunu intravezikalnu disekciju uretera. U drugu skupinu se ubrajaju zahvat koji koriste čisto ekstravezikalni pristup ureteru bez njegovog odvajanja od mokraćnog mjehura. Prvoj skupini pripadaju tehnike Leadbettera i Cohenova tehnika. U ovim tehnikama ureter se odvaja od mokraćnog mjehura i ponovno ugrađuje u novi i duži submukozni sloj s luminalne strane mokraćnog mjehura. Kod Cohenove tehnike stvara se poprečni trigonalni tunel koji dovodi ureter na kontralateralnu stranu, dok ostale tehnike zadržavaju prirodni tok uretera, te su nešto sklonije komplikacijama poput ozljede crijeva ili savijanja uretera (50).



*Slika 9 Cohenova transtrigonalni pristup uključuje intravezikalnu mobilizaciju uretera i njihovo križanje u ravnini između mišića i urotela, čime se mijenja pozicija desnog i lijevog otvora u slučaju bilateralnih reimplantacija (31).*

Tijekom godina razvijene su različite kirurške tehnike za liječenje VURa i sprječavanje daljnjih komplikacija. Jedna od takvih tehnika je Bradić-Pasini ureteroneocistostoma, nazvana po svojim zagovornicima dr. Branku Bradiću i dr. Lovri Pasiniju. Ovaj kirurški zahvat nudi modifikaciju konvencionalne Lich-Gregoir tehnike implantacijom uretera u verteks mokraćnog mjehura. Zahvat započinje poprečnim suprainguinalnog rezom u donjem kožnom naboru trbuha. Na strani refluksa izvodi se uzdužna pararektalna disekcija mišićnog sloja trbuha. Epigastrične krvne žile se ligiraju, procesus vaginalis peritonei se prereže, a peritonej potisne prema medijalnoj strani. Nakon ligacije umbilikalnih žila, ureter se pažljivo disecira i reže u svom intravezikalnom dijelu. Mjehur se puni izotoničnom fiziološkom otopinom. Na vrhu mjehura, radi se rez u mišićnom sloju sve do sluznice, u smjeru od simfize prema natrag i malo lateralno. Posebno je važno poduprijeti mišićje detruzora s obje strane reza. Mjehur se potom isprazni kroz kateter koji je postavljen preoperativno. Potom se napravi otvor blizu prednje margine reza, te se postavlja 3 do 4 šava u stražnji zid uretera i u otvor sluznice mjehura. Ureter se fiksira za detruzor mjehura. Detruzor mjehura i njegova adventicija se zatim šivaju (51).



*Slika 10 Bradić-Pasini kirurška tehnika s reimplantacijom uretera na vrhu mokraćnog mjehura. (51)*

Premda je otvorena operacija dugi niz godina slovila kao zlatni standard u liječenju VURa, 1981. godine izvodi se prvi endoskopski oblik operacije što do danas ostaje novi zlatni standard. Ono se sastoji od cistoskopske vizualizacije ušća uretera te subureteralne injekcije tvari koja uvećava tkivo (engl. „tissue-augmenting substance“) koja dovodi do izduženja submukoznog dijela uretera. Glavne prednosti endoskopskog zahvata jesu: kratka opća anestezija, provodi se u kroz jednodnevnu kirurgiju, manje komplikacija i brži oporavak (48,52).

### **3.6.3. Ablacija valvule kod PUVa**

Stražnji uretralni zalisci (PUV) predstavljaju najčešći uzrok kongenitalne opstrukcije uretre u dječaka i najčešći su kongenitalni urološki uzrok završnog stadija bubrežne bolesti u djece. Kod dojenčadi se prezentira poremećajem mokrenja u vidu oslabljenog mlaza ili mokraća samo kapa iz uretre. Stanje može biti praćeno elektrolitskim disbalansom, acidozom, azotemijom i infekcijom. Laboratorijskom obradom urina najčešće se utvrde leukocitni cilindri s leukociturijom, bakteriurija i proteinurija. (53)

Kod zbrinjavanja djece s PUV, preporuča se najprije korigirati elektrolitski disbalans uvođenjem transuretralnog katetera u trajanju od 5 do 7 dana. Potom se prate parametri bubrežne funkcije, te ukoliko je serumska razina kreatinina zadovoljavajuća, pacijent je kandidat za endoskopsku ablaciju valvule. Ukoliko je razina kreatinina povišena, a ultrazvukom se ne nalaze znakovi dilatacije gornjeg mokraćnog sustava, endoskopska ablacija je također indicirana. U suprotnom, radi se ureterostomija (54).

Endoskopska ablacija valvule uključuje tri osnovna koraka: procjenu promjera uretre, prikaz anatomije i ablacija tkiva valvule. Promjer uretralnog meatusa i fossa navikularisa obično su ograničavajući anatomske faktori za prolazak instrumenta. Promjer prednjeg dijela uretre trebao bi biti za jednu veličinu veći od instrumenta koji će se koristiti, sa svrhom da se izbjegne prekomjerno širenje uretre. Valvula stražnje uretre će se prikazati straga neposredno distalno od vrata mokraćnog mjehura. Da bi se najbolje vizualizirala valvula, mjehur treba biti pun, a kraj cistoskopa treba biti

smješten na razini vanjskog sfinktera. Donji dio trbušnog zida treba zatim pritisnuti odozgo kako bi se stvorio protok urina. To bi trebalo napuniti listiće valvule, koji se obično postavljaju u opstruirajući položaj.

Optimalni anatomske položaj za ablacija valvule još uvijek je predmet rasprave. Pozicija 12 sati se smatra najkritičnijim područjem za ablaciju. Drugi tvrde da je ablacija na pozicijama 5 i 7 sati optimalna jer su listići valvule najbolje vidljivi i najsigurnije se mogu ukloniti na tim pozicijama (55).

Kao najčešća komplikacija ovog zahvata spominje se disfunkcija mokraćnog mjehura. Naime, prema urodinamskim studijama koje su se provodile i godinama nakon zahvata, utvrdile su disfunkciju mokraćnog mjehura u 75% pacijenata. Dok jedne studije tvrde da je disfunkcija mjehura rezultat opstrukcije koja je djelovala još u embrionalnom razvoju, drugi pak vjeruju da je ono rezultat zahvata izveden postnatalno (npr. vezikostomije i ureterostomija). Vrlo je važno prepoznati i liječiti disfunkciju mjehura jer je ona glavni uzrok bubrežnog zatajenja kod djece s ovom dijagnozom (54).

#### **3.6.4. „JJ“ proteza**

Dvostruka J proteza, je kateter koji se postavlja u mokraćovod sa svrhom održavanja protoka urina te na taj način smanjuje učinak opstrukcije na odvodni sustav. Najčešća indikacija za primjenu dvostruke J proteze kod djece jest opstrukcija u području PU spoja (56). Većina „JJ“ proteza se postavlja na sličan način. Pacijent se najprije pravilno pozicionira (u litotomijski položaj). Potom se izvodi cistouretroskopijski pregled. Lidokainski gel se primjenjuje putem uretre kako bi se smanjila nelagoda prilikom uvođenja cistoskopa. Nakon što je cistoskop u mjehuru, identificira se ureteralni otvor te se „JJ“ kateter s vodicom postavlja u ureter do bubrežne zdjelice. Kada se utvrdi da je proksimalna petlja proteze u bubrežnoj zdjelici (na temelju oznaka na protezi), vodilica se uklanja i proteza se otpušta. Glavne komplikacije povezane s postavljanjem dvostruke J proteze uključuju hematuriju, infekciju urinarnog trakta, migraciju proteze unutar urinarnog trakta i inkrustraciju proteze (57). Dosadašnje studije su pokazale da je postavljanje „JJ“ proteze metoda izbora kod primarnih opstruktivnih uropatija koji zahtijevaju kiruršku intervenciju. Većina pacijenata koji bi inače bili

podvrgnuti kirurškim invazivnijim metodama liječenja, uspješno su se liječili postavljanjem „JJ“ proteze i to u vrlo visokom postotku. Stoga se endoskopsko postavljanje ureteralnih JJ stentova treba smatrati prvom metodom izbora pri zbrinjavanju kongenitalnih uropatija praćene hidronefrozom (58).

### **3.6.5. Balon dilatacijom prevezikalnog stenotičnog segmenta uretera**

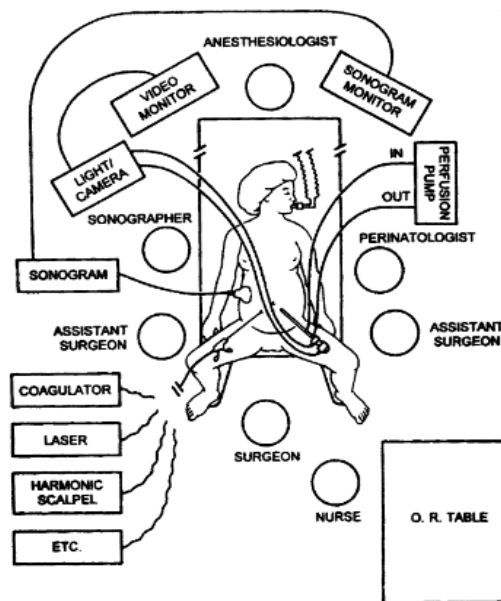
Balon dilatacija prevezikalnog segmenta uretera je jedna od kirurških tehnika koja se može koristiti u liječenju POMa. Zahvat se izvodi pod kontrolom cistoscopa uz dijaskopski nadzor. Balon kateter se uvodi u distalni segment uretera putem vodilice koja se prethodno uvodi kroz radni kanal cistoscopa. Nakon što se utvrdi točna pozicija katetera, balon se napuše. Nakon nekoliko minuta, balon se izvlači zajedno s kateterom i postavlja je dvostruka J proteza koja vadi nakon 6-8 tjedana. 3 mjeseca po učinjenom zahvatu, pacijente se upućuje na scintigrafija sa svrhom procjene stanja bubrega i utvrđivanja komplikacija. Ova metoda je praćena s visokim postotkom uspješnost te kao takva predstavlja prvu metodu izbora u liječenju POM-a (59).

### **3.6.6. Uloga fetalne kirurgije u liječenju kongenitalnih opstruktivnih uropatija**

Sve ranija primjena ultrazvuka u trudnoći, omogućila je rano utvrđivanje fetalnih razvojnih anomalija mokraćnom mjehura i bubrega. Anomalije genitourinarnog sustava najčešće su identificirane fetalne abnormalnosti, s procjenjenom incidencijom od 1:250–1.000 trudnoća. Opstruktivna uropatija je najčešći uzrok terminalnog zatajenja bubrega kod djece. Intrauterino liječenje opstruktivne uropatije je moguće, ali opća koristi takvog pristupa još uvijek nije potvrđena (35).



Fetalna kirurgija se bitno razlikuje od adultne i dječje kirurgije. Ona zahtjeva multidisciplinarni pristup koji uključuje neonatologa, ginekologa, anesteziologa, radiologa, dječjeg kirurga te visoko sofisticiranu audiovizualnu opremu. Također, zahtjeva i reorganizaciju rada u operacijskoj sali. Majka je u litotomijskom položaju uz uzdignutom desnom stranom trupa kako bi se smanji pritisak uterusa na donju šuplju venu. Za vrijeme zahvata koriste se dva monitora; jedan za ultrazvučnu sliku, a drugi za endoskopski prikaz (60).

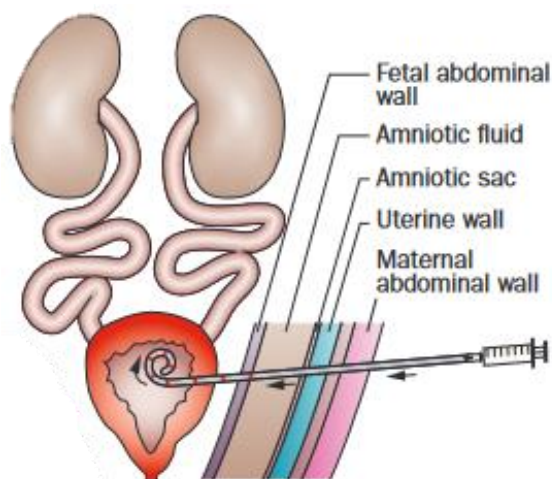


*Slika 11 Organizacija rada u operacijskoj sali pri fetalnim operacijama (39)*

Fetusi s antenatalno utvrđenom opstruktivnom uropatiju se mogu liječiti metodama fetalne kirurgije, ukoliko su bubreg i pluća uredno razvijeni. Fetusi, koji su kandidati za operaciju se odabiru na temelju tri parametra: fetalnog kariotipa, detaljne ultrazvučne procjene te serijske analize urine radi procjene stanja bubrega. Glavni cilj fetalne kirurgije je liječiti opstrukciju te osigurati dostatnu količinu amnijske tekućine i na taj način osigurati uredan razvoj fetalnih pluća. To se može postići vezikoamnijskim šantom koji se postavlja perkutano pod kontrolom ultrazvuka. Sam zahvat je vrlo riskantan i praćen je visokom stopom komplikacija od 25%. Quintero i sur. opisali su svoje iskustvo s perinatalnom perkutanom cistoskopijom u liječenju LUTO. Međutim, preživljavanje do neonatalnog razdoblja ovim pristupom je nisko. Osim toga, dugoročna korist vezikoamnijskog šantiranja nije dokazana (35).

### 3.6.6.1. Vezikoamnijska premosnica

Najčešće korištena minimalno invazivna tehnika za liječenje opstrukcija donjeg dijela mokraćnog sustava je vezikoamnijska premosnica. Ovaj postupak uključuje ciljanu ultrazvučnu pregled fetusa, a zatim perkutani pristup fetalnom mjehuru pomoću igle debljine 16 (gauge) kroz amnijsku šupljinu dok je majka pod sedacijom i lokalnom anestezijom. U slučaju teškog oligohidramniona ili anhidramniona, amnioinfuzija zagrijanom Hartmannovom otopinom u amnijski prostor može olakšati vizualizaciju fetusa. Igla trokarom probija fetalnu trbušnu stijenku i mjehur, kroz koji se provodi dvostruki kateter s savijenim krajevima (tzv. pigtail kateter). Distalni kraj katetera se smješta u fetalni mjehur, a proksimalni kraj se pozicionira u amnijski prostor. Nakon postavljanja vezikoamnijske premosnice, ultrazvučna pretraga se ponavlja kako bi se provjerio ispravan položaj katetera i prikazao porast volumena amnijske tekućine (35).



*Slika 12 Shematski prikaz postavljanja vezikoamnijske premosnice (38)*

Do sada provede analize sugeriraju da ova prenatalna terapija može poboljšati perinatalno preživljavanje, ali je praćeno sa povećanim morbiditetom (povezan s kroničnom lošom bubrežnom funkcijom) kod preživjelih (35).

2013. godine su objavljeni rezultati randomizirane studije o perkutanoj vezikoamnijskom šantiranju u usporedbi s konzervativnim metodama liječenja za opstrukciju donjeg urinarnog trakta fetusa. Iako se činilo da je preživljavanje veće kod fetusa koji su primali vezikoamniotsko šantiranje u

usporedbi s kontrolnom skupinom, studija nije mogla sa sigurnošću dokazati superiornost ove tehnike nad konzervativnim pristupom zbog malog uzorka. Samo su dvoje djece (oboje u šant grupi) preživjeli do 2. godine s normalnom bubrežnom funkcijom. To naglašava potrebu za što ranijim otkrivanjem LUTO-a tijekom trudnoće, kako bi fetalna intervencija mogla spriječiti gubitak bubrežne funkcije (61).

#### 4. RASPRAVA

Kongenitalne opstruktivne uropatije jedan su od najčešćih uzroka bubrežnog zatajenja kod djece. Mogu se dijagnosticirati prenatalno ultrazvukom, a klinička prezentacija je vrlo široka, od asimptomatski slučajeva, preko hipertenzije i proteinurije koja se može manifestirati u djetinstvu, pa sve do bubrežnog zatajenja koje nastaje već u mlađoj odrasloj dobi. Opstruktivna uropatija se najčešće prezentira samostalno ili može biti udružena s razvojnim anomalijama drugih organskih sustava. U tom slučaju treba pomisliti na aneuploidije. U slučaju sumnje na opstruktivnu uropatiju, preporuča se analiza fetalnog urina sa svrhom procjene bubrežne funkcije. Sveobuhvatnom i detaljnim dijagnostičkim pristupom nastoji se identificirati one fetuse čije stanje životno ugrožavajuće te kao takvi zahtijevaju intervenciju in utero (60,61).

Fetusima s opstruktivnim uropatija je potrebno pristupiti individualno, uzimajući u obzir rizik i moguće komplikacije. Izbor liječenja ovisi o uzroku opstrukcije. Fetalna kirurgija se smatra relativno novom granom kirurgije koja se tek počela razvijati potkraj 20. stoljeća. Razvoj tehnologije potaknuo je razvoj i širenje novih tehnika u fetalnoj kirurgiji. Međutim, ti zahvati nose visok rizike za majku i fetus, uključujući morbiditet nakon kirurških zahvata i mogućnost budućih trudnoća. Nadalje, čak i u odabranim slučajevima, korist od prenatalnog kirurškog pristupa može biti neizvjesna, što dovodi do važnih etičkih pitanja. Nadalje, Ahilova peta za bilo koji oblik fetalne kirurgije jest činjenica da amniji ne zarasta, zbog čega su ovi zahvati praćeni s visokim rizikom od prijevremenog poroda (61,62).

Opstrukcije gornjeg dijela mokraćnog sustava se u velikom broju slučajeva spontano povlače. Stoga se kod prenatalno utvrđene hidronefroze preporuča konzervativni pristup te ukoliko stanje stagnira ili se pogoršava, opstrukcija se korigira kirurški. Opstrukcije donjeg dijela mokraćnog sustava se obično kirurški korigiraju u ranom postnatalnom periodu. Također, u obzir treba uzeti i manje invazivne metode. Primjerice, postavljenje JJ stenta može rezultirati uspjehom u 73% slučajeva te na taj način izbjeći zahtjevnije zahvate koji nose veći rizik od razvoja komplikacija (58).

## 5. ZAKLJUČAK

Kirurške metode liječenja opstruktivnih uropatija kod djece su mnogobrojne i kroz povijest su doživjele brojne modifikacije. Razvoj tehnologije uvelike je potaknuo i razvoj novih kirurških oblika liječenja, osobito na području minimalno invazivne kirurgije. Cilj je što ranijom i preciznijom dijagnozom te adekvatnim terapijskim pristupom ukloniti opstrukciju, osigurati normalan protok urina i sačuvati bubrežnu funkciju. Na taj način osiguravamo povoljni dugoročni ishod za pacijenta i zadovoljavajuću kvalitetu života. Djeca s kongenitalnim uropatijama zahtijevaju multidisciplinarni pristup te je kirurški zahvat potrebno prilagoditi individualnim potrebama i okolnosti svakog djeteta. U pogledu dugoročnog praćenja, ključno je kontrolirati funkciju bubrega kako bi se na vrijeme uočile i riješile kasne komplikacije povezane sa primarnim uzrokom opstrukcije ili zahvatom. U budućnosti je potrebno potaknuti razvoj istraživanja koji bi objasnili etiologiju razvojnih anomalija urotrakta te razvoj novih i postojećih kirurških tehnika.

## 6. SAŽETAK

Kongenitalne opstruktivne uropatije predstavljaju skupinu razvojnih uroloških poremećaja koji ometaju protok urina. One su ujedno i najčešći uzrok bubrežnog zatajenja kod djece. Ukoliko se ne prepoznaju i ne liječe na vrijeme, ometaju razvoj urološkog sustava te rast i razvoj fetusa u cjelini. Antenatalnim UTZ opstruktivne uropatije se prikazuju u vidu dilatacije bubrežne nakapnice i uretera, a najčešći uzrok su stenoza u području PU spoja, VUR i valvula stražnje uretere. Endoskopske tehnike, poput ureteroskopije, minimalno invazivni su postupci koji mogu učinkovito liječiti određene slučajeve. Rekonstrukcijske operacije, s druge strane, uključuju operativno uklanjanje uzroka opstrukcije uz uspostavu anastomoze s ciljem održavanja urednog protoka urina. Kirurške metode sa otvorenim pristupom su indicirane u složenijim slučajevima ili kada druge intervencije nisu bile uspješne. U određenim slučajevima može se razmotriti fetalna kirurgija, koja se izvodi tijekom trudnoće, kako bi se olakšala opstrukcija i potaknuo zdrav razvoj fetusa. Ove metode liječenja igraju ključnu ulogu u očuvanju funkcije bubrega. Razumijevanje različitih kirurških postupaka i njihovih indikacija ključno je za pružanje optimalne njege pacijentima i postizanje pozitivnih ishoda liječenja.

Ključne riječi: Fetalna terapija, Kirurški zahvat, Prenatalna dijagnostika, Urogenitalne abnormalnosti, Urologija

## 7. SUMMARY

Congenital obstructive uropathies represent a group of developmental urological disorders that impede urine flow. They are also the most common cause of renal failure in children. If not recognized and treated in a timely manner, they disrupt the development of the urological system as well as the overall growth and development of the fetus. Antenatal ultrasound scans display obstructive uropathies as dilation of the renal pelvis and ureters, with the most common causes being pelvic-ureteral junction stenosis, vesicoureteral reflux, and posterior urethral valves. Endoscopic techniques, such as ureteroscopy, are minimally invasive procedures that can effectively treat certain cases. On the other hand, reconstructive surgeries involve surgically removing the cause of the obstruction and establishing anastomosis to maintain proper urine flow. Open surgical methods are indicated in more complex cases or when other interventions have not been successful. In certain cases, fetal surgery may be considered, which is performed during pregnancy to alleviate the obstruction and promote healthy fetal development. These treatment methods play a crucial role in preserving kidney function. Understanding the different surgical procedures and their indications is crucial for providing optimal care to patients and achieving positive treatment outcomes.

Key words: Fetal Therapy, Prenatal Diagnosis, Surgical Procedure, Urogenital Abnormalities, Urology

## 8. LITERATURA

1. Morris RK, Kilby MD. Congenital urinary tract obstruction. *Best Pract Res Clin Obstet Gynaecol.* veljača 2008.;22(1):97–122.
2. McLean RH, Gearhart JP, Jeffs R. Neonatal obstructive uropathy. *Pediatr Nephrol.* 1988.;2(1):48–55.
3. Rehman S, Ahmed D. Embryology, Kidney, Bladder, and Ureter. U: StatPearls [Internet]. Treasure Island (FL): StatPearls Publishing; 2023 [citirano 08. svibanj 2023.]. Dostupno na: <http://www.ncbi.nlm.nih.gov/books/NBK547747/>
4. Ludwig KS, Landmann L. Early development of the human mesonephros. *Anat Embryol (Berl).* srpanj 2005.;209(6):439–47.
5. CARLSON BM. HUMAN EMBRYOLOGY AND DEVELOPMENTAL BIOLOGY. S.I.: ELSEVIER - HEALTH SCIENCE; 2023.
6. Sadler TW, Langman J. Langman's medical embryology. 10th ed. Philadelphia: Lippincott Williams & Wilkins; 2006. 371 str.
7. Cheung KW, Morris RK, Kilby MD. Congenital urinary tract obstruction. *Best Pract Res Clin Obstet Gynaecol.* srpanj 2019.;58:78–92.
8. Al Aaraj MS, Badreldin AM. Ureteropelvic Junction Obstruction. U: StatPearls [Internet]. Treasure Island (FL): StatPearls Publishing; 2023 [citirano 13. lipanj 2023.]. Dostupno na: <http://www.ncbi.nlm.nih.gov/books/NBK560740/>
9. Surgical approach to the treatment of urinary tract anomalies. *Liječnički Vjesn* [Internet]. 25. travanj 2022. [citirano 13. lipanj 2023.];144(Supp 1). Dostupno na: <https://hrcak.srce.hr/275957>



10. Knerr I, Dittrich K, Miller J, Kummer W, Rösch W, Weidner W, i ostali. Alteration of neuronal and endothelial nitric oxide synthase and neuropeptide Y in congenital ureteropelvic junction obstruction. *Urol Res.* 27. travanj 2001.;29(2):134–40.
11. Krajewski W, Wojciechowska J, Dembowski J, Zdrojowy R, Szydełko T. Hydronephrosis in the course of ureteropelvic junction obstruction - an underestimated problem? Current opinion on pathogenesis, diagnosis and treatment. *Adv Clin Exp Med.* 02. kolovoz 2017.;26(5):857–64.
12. Keays MA, Guerra LA, Mihill J, Raju G, Al-Asheeri N, Geier P, i ostali. Reliability Assessment of Society for Fetal Urology Ultrasound Grading System for Hydronephrosis. *J Urol.* listopad 2008.;180(4S):1680–3.
13. Goran Roić AC. Pristup djetetu s prenatalno otkrivenom hidronefrozom. 2008. 52:231–5.
14. Ibrahim A, Ziani I. Primary obstructive megaureter. *Pan Afr Med J [Internet].* 2020. [citirano 29. travanj 2023.];37. Dostupno na: <https://www.panafrican-med-journal.com/content/article/37/296/full>
15. Farrugia MK, Hitchcock R, Radford A, Burki T, Robb A, Murphy F. British Association of Paediatric Urologists consensus statement on the management of the primary obstructive megaureter. *J Pediatr Urol.* veljača 2014.;10(1):26–33.
16. E. S, M. K. Congenital Obstructive Nephropathy: Clinical Perspectives and Animal Models. U: Vijayakumar S, urednik. *Novel Insights on Chronic Kidney Disease, Acute Kidney Injury and Polycystic Kidney Disease [Internet].* InTech; 2012 [citirano 29. travanj 2023.]. Dostupno na: <http://www.intechopen.com/books/novel-insights-on-chronic-kidney-disease-acute-kidney-injury-and-polycystic-kidney-disease/congenital-obstructive-nephropathy-clinical-perspectives-and-animal-models>

17. Shokeir AA, Nijman RJM. Ureterocele: an ongoing challenge in infancy and childhood: URETEROCELES IN INFANCY AND CHILDHOOD. *BJU Int.* 31. listopad 2002.;90(8):777–83.
18. Pellegrino C, Capitanucci ML, Forlini V, Zaccara A, Lena F, Sollini ML, i ostali. Posterior urethral valves: Role of prenatal diagnosis and long-term management of bladder function; a single center point of view and review of literature. *Front Pediatr.* 06. siječanj 2023.;10:1057092.
19. Houat AP, Guimarães CTS, Takahashi MS, Rodi GP, Gasparetto TPD, Blasbalg R, i ostali. Congenital Anomalies of the Upper Urinary Tract: A Comprehensive Review. *RadioGraphics.* ožujak 2021.;41(2):462–86.
20. Smoyer WE. Urinary Tract Obstruction in Children. *Clin Pediatr (Phila).* veljača 1992.;31(2):109–19.
21. Roth KS, Koo HP, Spottswood SE, Chan JC. Obstructive Uropathy: An Important Cause of Chronic Renal Failure in Children. *Clin Pediatr (Phila).* lipanj 2002.;41(5):309–14.
22. La Scola C, Ammenti A, Bertulli C, Bodria M, Brugnara M, Camilla R, i ostali. Management of the congenital solitary kidney: consensus recommendations of the Italian Society of Pediatric Nephrology. *Pediatr Nephrol.* rujan 2022.;37(9):2185–207.
23. Tsao K, Albanese CT. Prenatal Therapy for Obstructive Uropathy. *World J Surg.* 01. siječanj 2003.;27(1):62–7.
24. Chevalier RL. Prognostic factors and biomarkers of congenital obstructive nephropathy. *Pediatr Nephrol.* rujan 2016.;31(9):1411–20.
25. Ek S, Lidfeldt KJ, Varricio L. Fetal hydronephrosis; prevalence, natural history and postnatal consequences in an unselected population. *Acta Obstet Gynecol Scand.* siječanj 2007.;86(12):1463–6.

26. Dugoff L. Ultrasound diagnosis of structural abnormalities in the first trimester. *Prenat Diagn. trvanj* 2002.;22(4):316–20.
27. Cohen HL, Cooper J, Eisenberg P, Mandel FS, Gross BR, Goldman MA, i ostali. Normal length of fetal kidneys: sonographic study in 397 obstetric patients. *AJR Am J Roentgenol. rujan* 1991.;157(3):545–8.
28. Cohen HL, Kravets F, Zucconi W, Ratani R, Shah S, Dougherty D. Congenital abnormalities of the genitourinary system. *Semin Roentgenol. trvanj* 2004.;39(2):282–303.
29. Vanderheyden T, Kumar S, Fisk NM. Fetal renal impairment. *Semin Neonatol. kolovoz* 2003.;8(4):279–89.
30. Leibovitch L, Kuint J, Rosenfeld E, Schushan-Eisen I, Weissmann-Brenner A, Maayan-Metzger A. Short-term outcome among term singleton infants with intrapartum oligohydramnios. *Acta Paediatr Oslo Nor* 1992. srpanj 2012.;101(7):727–30.
31. Pates JA, Dashe JS. Prenatal diagnosis and management of hydronephrosis. *Early Hum Dev. siječanj* 2006.;82(1):3–8.
32. Shukla P, Kumar M, Puri A, Siva PM. Correlation of Antenatal Ultrasound Parameters with the Postnatal Outcome of Bilateral Fetal Hydronephrosis. *J Obstet Gynecol India. lipanj* 2020.;70(3):202–7.
33. Sinha A, Bagga A, Krishna A, Bajpai M, Srinivas M, Uppal R, i ostali. Revised guidelines on management of antenatal hydronephrosis. *Indian J Nephrol.* 2013.;23(2):83.
34. Ruano R. Fetal surgery for severe lower urinary tract obstruction. *Prenat Diagn. srpanj* 2011.;31(7):667–74.

35. Kilby MD, Morris RK. Fetal therapy for the treatment of congenital bladder neck obstruction. *Nat Rev Urol.* kolovoz 2014.;11(7):412–9.
36. Morin CE, McBee MP, Trout AT, Reddy PP, Dillman JR. Use of MR Urography in Pediatric Patients. *Curr Urol Rep.* studeni 2018.;19(11):93.
37. Dervishi B, Hyseni F, Musa J, Salić K, Vokshi V, Rakovica L, i ostali. The importance of CT Urography in early diagnosis of anatomical variations in urogenital tract: case presentation. *Radiol Case Rep.* listopad 2022.;17(10):4025–9.
38. Liu Y, Shi H, Yu X, Xiang T, Fang Y, Xie X, i ostali. Risk Factors Associated With Renal and Urinary Tract Anomalies Delineated by an Ultrasound Screening Program in Infants. *Front Pediatr.* 24. siječanj 2022.;9:728548.
39. Woodward M, Frank D. Postnatal management of antenatal hydronephrosis: POSTNATAL MANAGEMENT OF ANTENATAL HYDRONEPHROSIS. *BJU Int.* 08. travanj 2002.;89(2):149–56.
40. Imaging methods in pediatric nephro/uro-radiology: How far have we come? *Liječnički Vjesnik* [Internet]. 25. travanj 2022. [citirano 14. lipanj 2023.];144(Suppl 1). Dostupno na: <https://hrcak.srce.hr/275955>
41. Murugapopathy V, Gupta IR. A Primer on Congenital Anomalies of the Kidneys and Urinary Tracts (CAKUT). *Clin J Am Soc Nephrol CJASN.* 07. svibanj 2020.;15(5):723–31.
42. Stonebrook E, Hoff M, Spencer JD. Congenital Anomalies of the Kidney and Urinary Tract: a Clinical Review. *Curr Treat Options Pediatr.* rujanj 2019.;5(3):223–35.
43. Drzewiecki BA, Bauer SB. Urodynamic Testing in Children: Indications, Technique, Interpretation and Significance. *J Urol.* listopad 2011.;186(4):1190–7.

44. Masieri L, Sforza S, Cini C, Escolino M, Grosso A, Esposito C, i ostali. Minilaparoscopic Versus Open Pyeloplasty in Children Less Than 1 Year. *J Laparoendosc Adv Surg Tech.* srpanj 2019.;29(7):970–5.
45. Hensle TW, Shabsigh A. Pyeloplasty (Anderson-Hynes): PYELOPLASTY T.W. HENSLE AND A. SHABSIGH. *BJU Int.* 05. svibanj 2004.;93(7):1123–34.
46. Cascini V, Lauriti G, Di Renzo D, Miscia ME, Lisi G. Ureteropelvic junction obstruction in infants: Open or minimally invasive surgery? A systematic review and meta-analysis. *Front Pediatr.* 23. studeni 2022.;10:1052440.
47. Andolfi C, Adamic B, Oommen J, Gundeti MS. Robot-assisted laparoscopic pyeloplasty in infants and children: is it superior to conventional laparoscopy? *World J Urol.* kolovoz 2020.;38(8):1827–33.
48. Dewan PA. Ureteric reimplantation: a history of the development of surgical techniques: HISTORY OF URETERIC REIMPLANTATION. *BJU Int.* 24. prosinac 2001.;85(8):1000–6.
49. Farina A, Esposito C, Escolino M, Lopez M, Settini A, Varlet F. Laparoscopic extravesical ureteral reimplantation (LEVUR): a systematic review. *Transl Pediatr.* listopad 2017.;5(4):291–4.
50. Ahmad AL- Raymoony. Cohen Transtrigonal Ureteric Reimplantation without Ureteric Splint or Cystostomy Drains. *rujan 2010.*;44(3):275–81.
51. Bradić I, Pasini M, Vlatković G. Antireflux Ureterocystostomy at the Vertex of the Bladder. *Br J Urol.* listopad 1975.;47(5):525–30.
52. Stenberg A, Lackgren G. A New Bioimplant for the Endoscopic Treatment of Vesicoureteral Reflux: Experimental and Short-term Clinical Results. *J Urol.* kolovoz 1995.;800–3.

53. Uthup S, Binitha R, Geetha S, Hema R, Kailas L. A follow-up study of children with posterior urethral valve. *Indian J Nephrol.* 2010.;20(2):72.
54. Lopez Pereira P, Urrutia MJM, Jaureguizar E. Initial and long-term management of posterior urethral valves. *World J Urol.* prosinac 2004.;22(6):418–24.
55. Puri P, Höllwarth ME, urednici. *Pediatric surgery.* Berlin Heidelberg: Springer; 2006. 632 str. (Springer surgery atlas series).
56. Abbas T, Ibrahim T, AbdelKareem M, Ali M. Pediatric Ureteral Stents. U: Soria F, Rako D, De Graaf P, urednici. *Urinary Stents [Internet].* Cham: Springer International Publishing; 2022 [citirano 29. svibanj 2023.]. str. 139–48. Dostupno na: [https://link.springer.com/10.1007/978-3-031-04484-7\\_12](https://link.springer.com/10.1007/978-3-031-04484-7_12)
57. Lennon GM, Thornhill JA, Grainger R, McDermott TED, Butler MR. Double Pigtail Ureteric Stent versus Percutaneous Nephrostomy: Effects on Stone Transit and Ureteric Motility. *Eur Urol.* 1997.;31(1):24–9.
58. Pogorelić Z, Brković T, Budimir D, Todorčić J, Košuljandić Đ, Jerončić A, i ostali. Endoscopic placement of double-J ureteric stents in children as a treatment for primary hydronephrosis. *Can J Urol.* lipanj 2017.;24(3):8853–8.
59. Ana Bosak Veršić. Minimalno invazivno liječenje primarnoga opstruktivnog megauretera u djece. *Liječnički Vjesnik [Internet].* 17. travanj 2023. [citirano 14. lipanj 2023.];145(Suppl 1). Dostupno na: <https://hrcak.srce.hr/300816>
60. Danzer E, Sydorak RM, Harrison MR, Albanese CT. Minimal access fetal surgery. *Eur J Obstet Gynecol Reprod Biol.* svibanj 2003.;108(1):3–13.

61. Sala P, Prefumo F, Pastorino D, Buffi D, Gaggero CR, Foppiano M, i ostali. Fetal Surgery: An Overview. *Obstet Gynecol Surv.* travanj 2014.;69(4):218–28.
62. Kitagawa H, Pringle KC. Fetal surgery: a critical review. *Pediatr Surg Int.* travanj 2017.;33(4):421–33.

## 9. ŽIVOTOPIS

Mario Barukčić rođen je 27. studenog 1997. godine u Slavonskom Brodu. Pohađao je Osnovnu školu Ivan Meštrović u Vrpolju, a 2012. godine je upisao Srednju medicinsku školu u Slavonskom Brodu gdje je stekao zvanje primalja-asistent. 2017. godine upisuje Integrirani preddiplomski i diplomski studiji medicine na Medicinskom fakultetu u Rijeci. Tokom studija obnaša dužnost demonstratora na Zavodu za anatomiju (2018.-2023.). Član je organizacijskog odbora kongresa neuroznanosti (NeuRi) te organizacijskog odbora kongresa hitne medicine (HitRi). Student je nagrađen dekanovom nagradom za izvrsnost za akademsku godinu 2021./2022. Pasivno sudjeluje na studentskom kongresu u Osijeku (OSCON)