

Kirurško i endovaskularno liječenje simptomatskih stenoza karotidnih arterija

Požega, Nikolina

Master's thesis / Diplomski rad

2023

Degree Grantor / Ustanova koja je dodijelila akademski / stručni stupanj: **University of Rijeka, Faculty of Medicine / Sveučilište u Rijeci, Medicinski fakultet**

Permanent link / Trajna poveznica: <https://um.nsk.hr/um:nbn:hr:184:496359>

Rights / Prava: [In copyright](#) / [Zaštićeno autorskim pravom.](#)

Download date / Datum preuzimanja: **2025-01-14**



Repository / Repozitorij:

[Repository of the University of Rijeka, Faculty of Medicine - FMRI Repository](#)



SVEUČILIŠTE U RIJECI

MEDICINSKI FAKULTET

SVEUČILIŠNI INTEGRIRANI PRIJEDIPLOMSKI I DIPLOMSKI
STUDIJ MEDICINA

Nikolina Požega

KIRURŠKO I ENDOVASKULARNO LIJEČENJE SIMPTOMATSKIH
STENOZA KAROTIDNIH ARTERIJA

Diplomski rad

Rijeka, 2023. godina

SVEUČILIŠTE U RIJECI

MEDICINSKI FAKULTET

SVEUČILIŠNI INTEGRIRANI PRIJEDIPLOMSKI I DIPLOMSKI
STUDIJ MEDICINA

Nikolina Požega

KIRURŠKO I ENDOVASKULARNO LIJEČENJE SIMPTOMATSKIH
STENOZA KAROTIDNIH ARTERIJA

Diplomski rad

Rijeka, 2023. godina

Mentor rada: prof. dr. sc. Miljenko Kovačević, dr. med.

Diplomski rad ocjenjen je u srpnju 2023. u/na Medicinskom fakultetu Sveučilišta u Rijeci, pred povjerenstvom u sastavu:

1. izv. prof. dr. sc. Igor Medved, dr. med.

2. izv. prof. dr. sc. Harry Grbas, dr. med.

3. prof. dr. sc. Darko Ledić, dr. med.

Rad sadrži 49 stranica, 6 slika, 3 tablice, 57 literaturnih navoda.

Zahvale

Najljepša hvala mentoru prof. dr. sc. Miljenku Kovačeviću, dr. med. na strpljenju i pruženoj pomoći pri izradi diplomskog rada.

Zahvalila bih se posebno svojoj obitelji, ocu Damiru i majci Aidi, sestri Loreni i bratu Dini na neizmjerne podršci, ohrabrenju te pomoći kada mi je ona bila najviše potrebna.

Hvala svim mojim prijateljima i kolegama koji su bili uz mene tijekom studija, na njihovim savjetima i pruženoj potpori.

SADRŽAJ

1. UVOD	1
2. SVRHA RADA.....	2
3. ANATOMSKI PREGLED ARTERIJSKE OPSKRBE GLAVE I VRATA.....	3
4. EKSTRAKRANIJALNA SIMPTOMATSKA STENOZA KAROTIDNIH ARTERIJA	4
4.1.STUPANJ STENOZE.....	5
4.2.EPIDEMIOLOGIJA SIMPTOMATSKIH STENOZA KAROTIDNIH ARTERIJA	7
4.3.ETIOLOGIJA I PATOFIZIOLOGIJA STENOZE KAROTIDNIH ARTERIJA	7
5. DIJAGNOZA SIMPTOMATSKIH STENOZA KAROTIDNIH ARTERIJA.....	9
5.1.KLINIČKA PROCJENA.....	9
5.2.SLIKOVNA DIJAGNOSTIKA	10
5.2.1.DIGITALNA SUBTRAKCIJSKA ANGIOGRAFIJA	10
5.2.2.ULTRAZVUČNA DIJAGNOSTIKA	10
5.2.3.KOMPJUTERIZIRANA TOMOGRAFSKA ANGIOGRAFIJA I ANGIOGRAFIJA MAGNETSKOM REZONANCIJOM.....	11
6. LIJEČENJE SIMPTOMATSKIH STENOZA KAROTIDNIH ARTERIJA	12
6.1.OPTIMALNA MEDIKAMENTNA TERAPIJA.....	13
6.1.1.PRESTANAK PUŠENJA	13
6.1.2.ANTITROMBOCITNA TERAPIJA.....	13
6.1.3.LIJEČENJE POVIŠENIH VRIJEDNOSTI LIPIDA	15
6.1.4.LIJEČENJE HIPERTENZIJE	16

6.1.5.LIJEČENJE ŠEĆERNE BOLESTI.....	16
7. KAROTIDNA ENDARTEREKTOMIJA I ENDOVASKULARNO LIJEČENJE SIMPTOMATSKIH STENOZA KAROTIDNIH ARTERIJA.....	17
7.1.KAROTIDNA ENDARTEREKTOMIJA SIMPTOMATSKIH STENOZA KAROTIDNIH ARTERIJA.....	17
7.1.1.OPERATIVNA MEDIKAMENTNA TERAPIJA	19
7.1.2.LOKALNA/OPĆA ANESTEZIJA	19
7.1.3.TEHNIČKI ASPEKTI	20
7.1.4.RUTINSKI ILI SELEKTIVNI INTRALUMINALNI ŠANT	21
7.1.5.KONVENCIONALNA I EVERZIJSKA ENDARTEREKTOMIJA	23
7.1.6.ZATVARANJE.....	24
7.2.ENDOVASKULARNO LIJEČENJE	24
8. USPOREDBA KAROTIDNE ENDARTEREKTOMIJE S ENDOVASKULARNIM LIJEČENJEM	25
8.1.SELEKCIJA PACIJENATA	27
8.1.1.DOB PACIJENTA.....	27
8.1.2.SPOL PACIJENTA	28
8.1.3.PACIJENTI VISOKOG RIZIKA.....	28
8.2.VRIJEME REVASKULARIZACIJE	30
8.2.1.OPTIMALNO VRIJEME REVASKULARIZACIJE	31
8.2.2.CRESCENDO TRANZITORNA ISHEMIJSKA ATAKA. MOŽDANI UDAR U EVOLUCIJI.	32

8.2.3. INTRAVENSKA TROMBOLIZA.....	32
9. KOMPLIKACIJE	32
9.1. RESTENOZA	33
10. RASPRAVA	34
11. ZAKLJUČCI.....	37
12. SAŽETAK.....	38
13. SUMMARY	39
14. LITERATURA.....	40
15. ŽIVOTOPIS.....	49

POPIS SKRAĆENICA I AKRONIMA

ACC = arteria carotis communis (zajednička karotidna arterija)

ACE = arteria carotis externa (vanjska karotidna arterija)

ACI = arteria carotis interna (unutarnja karotidna arterija)

AHA = American Heart Association

ASA = American Stroke Association

BACASS = Basel Carotid Artery Stenting Study

BMT = best medical therapy (najbolje moguće medikamentozno liječenje)

CAS = carotid artery stenting (ugradnja potpornice karotidne arterije)

CC = common carotid (method)

CCA = common carotid artery (zajednička karotidna arterija)

CREST = Carotid Revascularisation vs. Stenting Trial

CSTC = Carotid Stent Trialists Collaboration

CT = computerised tomography (kompjuterizirana tomografija)

CTA = computerised tomography angiography (kompjuterizirana tomografska angiografija)

DAPT = dual antiplatelet therapy (dvojna antiagregacijska terapija)

DM = diabetes mellitus (šećerna bolest)

DSA = digital subtraction angiography (digitalna subtrakcijska angiografija)

DUS = duplex ultrasound (dopler ultrazvuk)

EAS = European Atherosclerosis Society

ECA = external carotid artery (vanjska karotidna arterija)

ECM = extracellular matrix (ekstracelularni matriks)

ECST = European Carotid Surgery Trial

ECST-2 = The Second European Carotid Surgery Trial

EF = ejekcijska frakcija

EJVES = European Journal of Vascular and Endovascular Surgery

ESC = European Society of Cardiology

ESO = European Stroke Organisation

ESVS = European Society for Vascular Surgery

EVA-3S = Endarterectomy vs. Stenting in patients with Symptomatic Severe carotid Stenosis

GI = gastrointestinalno

HDVK = Hrvatsko društvo za vaskularnu kirurgiju

ICA = internal carotid artery (unutarnja karotidna arterija)

ICH = intracerebral hemorrhage (intracerebralno krvarenje)

ICSS = International Carotid Stenting Study

IM = infarkt miokarda

IPP = inhibitor protonske pumpe

LDL-C = low density lipoprotein cholesterol (lipoprotein niske razine gustoće)

MCA = middle cerebral artery (srednja cerebralna arterija)

MDT = multidisciplinary team (multidisciplinarni tim)

MRA = magnetic resonance angiography (angiografija magnetnom rezonancijom)

MRI = magnetic resonance imaging (magnetna rezonancija)

mRS = modified Rankin Scale (prilagođena Rankinova ljestvica)

MU = moždani udar

NASCET = North American Symptomatic Carotid Endarterectomy Trial

NIHSS = National Institutes of Health Stroke Scale

NYHA = New York Heart Association

PCSK9 = proprotein convertase subtilisin/kexin type 9

RCT = randomized controlled trial (randomizirana kontrolirana studija)

SAPPHIRE = Stenting and Angioplasty with Protection in Patients at High Risk for Endarterectomy

SPACE = Stent Protected Angioplasty vs. Carotid Endarterectomy

SVS = Society for Vascular Surgery (North America)

SZO = Svjetska zdravstvena organizacija

TCAR = transcarotid artery revascularisation

TF-CAS = transfemoral carotid artery stenting

TIA = transient ischaemic attack (tranzitorna ishemijska ataka)

VACS = Veterans Affairs Co-operative Study

1. UVOD

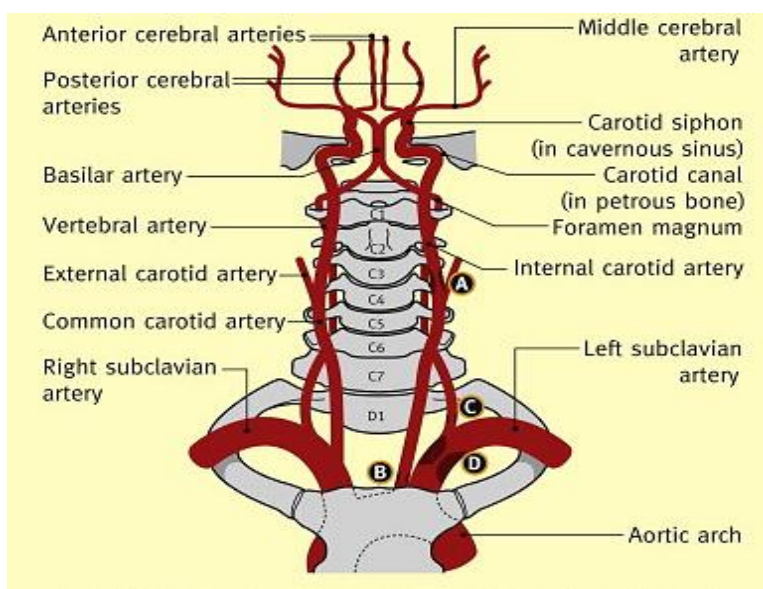
Moždani udar drugi je vodeći uzrok smrti u svijetu s oko 6,5 milijuna smrti godišnje. Od svih moždanih udara 62,4% jest ishemijskog podrijetla, 27,9% nastaje kao posljedica intrakranijalnog krvarenja, a 9,7% zbog subarahnoidalnog krvarenja (1). Jedan od glavnih uzroka ishemijskog moždanog udara jest stenozna karotidnih arterija za koju se procjenjuje da je, ovisno o metodi etiološke klasifikacije i ispitivanoj populaciji pacijenata, odgovorna za oko 10 do 15 % slučajeva ishemijskog moždanog udara i TIA-e (2,3). Karotidna stenozna definira se kao suženje ekstrakranijalne cervikalne arterijske cirkulacije najčešće uzrokovano aterosklerozom pri čemu je prvenstveno zahvaćeno područje bifurkacije zajedničke karotidne arterije (CCA; engl. *common carotid artery*) i proksimalni dio unutarnje karotidne arterije (ICA; engl. *internal carotid artery*) (4,5). Aterosklerotski plakovi cervikalne karotidne arterije relativno su čest izvor embolije koja pacijente izlaže riziku od ishemijskog moždanog udara (6). Klinička prezentacija uključuje tri kategorije simptoma: okularne simptome, osjetilni/motorički deficit i/ili kortikalnu disfunkciju (7). Ako su simptomi prisutni u prethodnih 6 mjeseci tada govorimo o simptomatskoj stenoznoj, a ako izostaju unutar ovog vremenskog perioda o asimptomatskoj stenoznoj karotidnih arterija (8). Klinički je važno izdvojiti skupinu pacijenata sa simptomatskom stenozom, budući da su pod većim rizikom od moždanog udara, ali ujedno kako bi se adekvatnim zbrinjavanjem isti spriječio (5,9). Sukladno tome, algoritmi liječenja, koji podrazumijevaju primjenu najboljeg mogućeg medikamentoznog liječenja (BMT; engl. *best medical treatment*) te karotidne endarterektomije (CEA; engl. *carotid endarterectomy*) i endovaskularnog liječenja (CAS; engl. *carotid artery stenting*) kao modalitete invazivnog liječenja, su prvenstveno usmjereni na prevenciju te smanjivanje učestalosti ishemijskog moždanog udara (6,10,11).

2. SVRHA RADA

Liječenje simptomatskih stenoza karotidnih arterija uključuje više modaliteta te definiranje optimalne terapije može predstavljati izazov. S obzirom na dostupnu literaturu i ažurirane smjernice svrha ovog rada jest obuhvatiti najvažnije aspekte kirurškog i endovaskularnog liječenja simptomatskih stenoza karotidnih arterija.

3. ANATOMSKI PREGLED ARTERIJSKE OPSKRBE GLAVE I VRATA

Bolesti krvožilnog sustava obuhvaćaju širok raspon patoloških stanja s mnogobrojnim kliničkim prezentacijama. Odgovarajuća dijagnoza i upravljanje tim poremećajima zahtijevaju točan prikaz vaskularne anatomije i njezine varijante. Zajedničke karotidne arterije predstavljaju glavnu arterijsku opskrbu glave i vrata. Obje zajedničke karotidne arterije imaju sličan tijek i uzorak grananja unutar glave i vrata, ali se razlikuju po podrijetlu (Slika 1.) (12). Luk aorte ima tri grane: brahiocefalnu arteriju, lijevu zajedničku karotidnu arteriju i lijevu potključnu arteriju. Brahiocefalna arterija grana se u desnu potključnu i desnu zajedničku karotidnu arteriju (13). Lijeva i desna zajednička karotidna arterija (ACC) pružaju se vratom do gornje granice hrskavice štitnjače gdje se u razini četvrtog cervikalnog kralješka dijele na vanjsku (ACE) i unutarnju karotidnu arteriju (ACI) (14).



Slika 1. Anatomija karotidnih arterija. Willisov arterijski prsten. **A.** Unutarnja karotidna arterija (ACI). **B.** Porijeklo zajedničke karotidne arterije (ACC). **C.** Porijeklo vertebralne arterije. **D.** Potključna arterija. Preuzeto s: <https://www.clinicalkey.com>

U području bifurkacije nalazi se karotidno tjelešće odnosno nakupina kemoreceptora inervirana faringealnim živcem, granom vagusnog živca (15). Ozljeda ovog područja prilikom neoprezne

disekcije tijekom CEA-e može dovesti do neželjenih komplikacija poput bradikardije i hipotenzije (16). ACI se može prilikom operativnih zahvata nalaziti površno u odnosu na vanjsku karotidnu arteriju, a način na koji se razlikuje jest činjenica da ACI ne daje niti jednu granu u području vrata za razliku od vanjske karotidne arterije (14). Vanjska karotidna arterija prolazi kranijalno s obje strane vrata, a njezine grane jesu: a. thyroidea superior, a. lingualis, a. facialis, a. pharyngea ascendens, a. occipitalis, a. auricularis posterior, koja se prije ulaska u parotidnu žlijezdu dijeli na a. maxillaris i a. temporalis superficialis (13). ACI se sastoji od sedam segmenata: cervikalnog, petroznog, lacerum, kavernoznog, klinoidnog, oftalmološkog i terminalnog dijela (10). Nakon bifurkacije zajedničke karotidne arterije, ACI nastavlja karotidnim kanalom petroznog dijela temporalne kosti intrakranijalno (14,17). Važno je istaknuti dilatirano područje unutarnje karotidne arterije koje se naziva karotidni sinus. Karotidni sinus zahvaća krajnji dio zajedničke karotidne arterije te sadržava receptore osjetljive na promjenu krvnog tlaka (15). Ozljeda ovog područja prilikom CEA-e može dovesti do hemodinamske nestabilnosti i posljedičnog krvarenja (18). Unutar kranijalne šupljine, dvije ACI-e anastomoziraju s dvije vertebralne arterije kako bi se formirao Willisijev arterijski prsten, koji opskrbljuje mozak oksigeniranom krvlju (Slika 1.) (17). Willisijev arterijski prsten formiraju dvije prednje moždane arterije sprijeda, koje su povezane s prednjim komunikantnim arterijama, dok se straga bazilarna arterija dijeli u dvije stražnje moždane arterije; svaka od tih arterija spojena je s unutarnjim karotidnim arterijama preko stražnjih komunikantnih grana (19). Iako ova komunikacija arterija pruža mozgu znatnu zaštitu u slučaju da je jedna od navedenih arterija okludirana, u 15% populacije je nepotpuna (20).

4. EKSTRAKRANIJALNA SIMPTOMATSKA STENOZA KAROTIDNIH ARTERIJA

Definicija asimptomatske ili simptomatske stenoze karotidne arterije temelji se na anamnezi i fizikalnom pregledu, ovisno o tome postoje li simptomi ili znakovi ishemije karotidnog teritorija (21). Simptomatska stenoza karotidne arterije definira se kao suženje lumena arterije

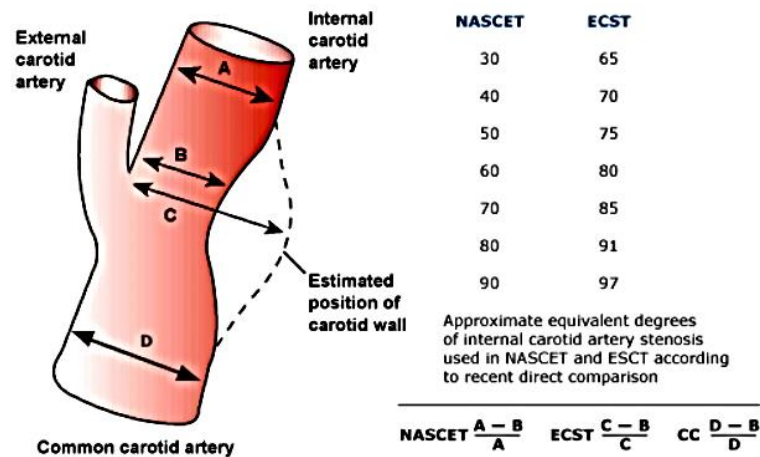
od $\geq 50\%$ te prisutnošću simptoma unutar 6 mjeseci koji uključuju prolazan ipsilateralni gubitak vida (amaurosis fugax), epizodu TIA-e ili ishemijskog moždanog udara na strani karotidne lezije (19,22–24). Ovisno o području zahvaćene ICA-e razlikujemo ekstrakranijalnu i intrakranijalnu simptomatsku stenozu pri čemu se ekstrakranijalna odnosi na područje od bifurkacije do cervikalnog dijela ICA-e, a intrakranijalna od petroznog do terminalnog dijela istoimene arterije (23).

Za razliku od simptomatske, asimptomatska stenozu odnosi se na stenozu otkrivenu u bolesnika bez prethodnih epizoda ishemijskog moždanog udara, TIA-e ili drugih neuroloških simptoma koji bi mogli biti povezani s bolešću karotidnih arterija (25). Moždani udar je prema definiciji SZO-e iz 1970. naglo nastali žarišni, ili rjeđe globalni, gubitak moždane funkcije/funkcije sa simptomima koji traju duže od 24 sata ili dovode do smrti, a može se objasniti samo poremećajem moždane cirkulacije, odnosno perfuzije. TIA jest prolazna epizoda neurološke disfunkcije uzrokovana žarišnom ishemijom. Iako nije jedan od oblika moždanog udara, njezina pojava predstavlja povećan rizik za pojavu istog (1). Dok postoji opće slaganje da je karotidna revaskularizacija (CEA ili CAS) učinkovita u sekundarnoj prevenciji moždanog udara kod pacijenata sa simptomatskom umjerenom i teškom stenozom, liječenje asimptomatskih pacijenata ostaje važna kontroverza koju treba riješiti. Općenito, otkrivanje karotidne stenozu u asimptomatskih pacijenata povezano je s prisutnošću šuma karotidnih arterija ili se temelji na probiru dopler ultrazvukom (5). Jasno definiranje i razlikovanje simptomatske i asimptomatske stenozu je važno jer se klinička prezentacija te korist medikamentnog liječenja, kirurških i endovaskularnih postupaka značajno razlikuju među njima (26).

4.1. STUPANJ STENOZE

North American Symptomatic Carotid Endarterectomy (NASCET) i *European Carotid Surgery Trial* (ECST) usvojile su različite metode mjerenja stenozu karotidnih arterija (Slika 2.) (25). Riječ je o prospektivnim studijama, odnosno randomiziranim kliničkim ispitivanjima s početka

devedesetih godina prošlog stoljeća, kojima je uspoređivana vrijednost CEA-e s BMT-om u sekundarnoj prevenciji moždanih udara. Stupanj stenozе karotidne arterije tijekom provođenja studije bio je određivan koristeći digitalnu subtrakcijsku angiografiju (DSA) (11).



Slika 2. Metode određivanja stupnja stenozе. Preuzeto s: <https://www.uptodate.com>

Uz ove dvije metode koristi se još i uobičajena CC (engl. *common carotid*) metoda (21). Iako, trenutno u svijetu prevladavaju ove tri metode, NASCET metoda je bolje prihvaćena i češće se koristi (21,27). U studiji NASCET postotak stenozе računao se kao promjer ostatnog lumena na dijelu najveće stenozе ICA-e koji se potom uspoređivao s promjerom lumena ICA-e koji nije zahvaćen stenozom, odnosno dijelom koji se nalazi iznad stenozе, gdje su stijenke krvnih žila paralelne (11,25). U studiji ECST postotak stenozе računao se iz promjera krvne žile na dijelu arterije koji je najviše zahvaćen stenozom, koji se potom uspoređivao s procijenjenim vjerojatnim izvornim promjerom na mjestu maksimalne stenozе (11,21). CC metodom postotak se računa iz ostatnog promjera u dijelu najvećeg suženja koji se zatim uspoređuje s promjerom lumena proksimalnog dijela CCA-e (21). Zbog različitog pristupa određivanja stupnja stenozе, stenozа od $\geq 50\%$ u studiji NASCET odgovara stenozі od $\geq 70\%$ u studiji ECST (11). Metode mogu imati inherentne netočnosti. Pri ECST metodi potrebno je dodatno primijeniti arteriografiju za evaluaciju stvarne lokacije karotidnog sinusa, dok NASCET metoda može

rezultirati neadekvatnim vrijednostima stupnja stenozе ako se minimalna okluzija nalazi u području bifurkacije (27). Ozbiljnost lezije općenito se ocjenjuje kao blaga (<50 %), umjerena (50 do 69%), teška (70 do 99 %), duga subtotalna okluzija (ako je primjerice zahvaćen opsežan segment ICA-e od bifurkacije do baze lubanje, angiografski nalaz opisuje se kao *string sign*) i potpuna okluzija (11,24).

4.2.EPIDEMIOLOGIJA SIMPTOMATSKIH STENOZA KAROTIDNIH ARTERIJA

Procijenjeno je da je rizik od ipsilateralnog moždanog udara u osoba s karotidnom stenozom oko 2% godišnje. No, kao posljedica poboljšane kontrole krvnog tlaka, konzumiranja cigareta i primjene statina rizik se smanjio za <1% na godinu (28). Unatoč tome, na razini Europe moždani udar je drugi uzrok smrti, iza ishemijske bolesti srca s oko 1 milijun smrti godišnje. U Hrvatskoj je već godinama drugi uzrok smrtnosti s ukupno 4950 umrlih 2020. te udjelom od 8,7% u ukupnom mortalitetu, a na prvom mjestu je ishemijska bolest srca s udjelom 13,3% (1). Incidencija stenozе karotidnih arterija iznosi 2,2 do 8 na 1000 stanovnika godišnje te najčešće zahvaća stanovništvo u dobi od 50 do 60 godina. S obzirom na spol pojavnost je dva puta češća u muškaraca u odnosu na žene. Prevalencija iznosi 11 do 77 na 100 000 osoba. Procjenjuje se da 5 od ukupno 1000 osoba u dobi od 50 do 60 godina i 100 od ukupno 1000 osoba starijih od 80 godina ima karotidnu stenozu >50% (4). Smatra se da je simptomatska stenozа karotidnih arterija odgovorna za oko 8 do 15% ishemijskih moždanih udara (29).

4.3.ETIOLOGIJA I PATOFIZIOLOGIJA STENOZE KAROTIDNIH ARTERIJA

Najčešći uzrok stenozе karotidnih arterija jest ateroskleroza. Ostali mogući uzroci koji su rjeđe zastupljeni jesu aneurizma, arteritis, disekcija krvne žile, fibromuskularna displazija, postradijacijska nekroza te vazospazam (4). Ateroskleroza je kronični progresivni upalno-degenerativni proces koji se manifestira pojavom naslaga (plakova) u arterijama (19,30). Dugotrajan je proces koji se proteže kroz 50 do 60 godina ili više, počevši s masnim prugama

rano u adolescentnoj ili ranoj odrasloj dobi napredujući do stvaranja ateroma te konačno do ateroskleroze i stenoze u srednjoj dobi ili u starosti (31).

Endotel je podložan smičnom (tangencijalnom) naprezanju (engl. *shear stress*), pri čemu protok krvi povlači stijenu krvne žile (30,32). Ateroskleroza, iako generalizirana bolest, najčešće zahvaća segmente gdje je smično naprezanje malo i postoji raslojavanje stijenke, obično u području bifurkacija i angulacija te fiksacija žila za okolno tkivo (30). Sukladno tomu, mjesto koje je najčešće zahvaćeno aterosklerozom pri stenozu karotidnih arterija je karotidna bifurkacija pri čemu je ujedno obuhvaćena i ICA (24). Aterosklerotska bolest brže napreduje na lijevoj karotidnoj arteriji, u odnosu na desnu. To se objašnjava hemodinamičkim učinkom struje krvi. Naime, brahiocefalički trunkus bolje kompenzira udare krvi i samim time usporava razvoj aterosklerotske bolesti na desnom račvištu karotidne arterije i na desnoj potključnoj arteriji (19). Početni čimbenik u patogenezi jest oštećenje ili disfunkcija endotela (uzrokovana hipertenzijom, pušenjem, dijabetesom i drugim čimbenicima rizika) te pojačano nakupljanje i oksidacija lipoproteina niske gustoće u endotelu (30). Na ozlijeđenu endotelnu površinu adheriraju trombociti, a oksidirani lipoproteini potiču oslobađanje proupalnih citokina koji privlače makrofage-monocite te inhibiraju stvaranje dušikova oksida. Makrofagi koji postaju pjenušave stanice proždirući lipide, uz trombocite i endotel pridonose stvaranju proupalnih citokina koji stimuliraju vaskularne glatke mišićne stanice koje se kreću iz medije u intimu, proliferiraju, odlažu kolagen, a osim toga dolazi i do sinteze bjelančevina ECM-a (30,32). Raspadom makrofaga, lipidi se oslobađaju i konfluiraju u lipidnu jezgru (aterom) (30). Aterom predstavlja osnovnu patološku leziju (19). Sintezom bjelančevina ECM-a nastaje gusta fibrozna kapa nad lipidnom jezgrom (30). Posljedično dolazi do formiranja fibrolipidnih ateromatoznih plakova u intimi arterije (19). Plakovi mogu sadržavati različit udio kalcija i lipida, no ako prevladava lipidna komponenta skloniji su komplikacijama poput: ulceracije, nekroze i rupture plaka te krvarenju, trombozi i embolizaciji (30).

Postoji više mehanizama nastanka ishemijskih događaja poput: embolija kolesterolskim i drugim segmentima plaka, embolija kao posljedica formiranja tromba na površini plaka, akutna okluzija arterije trombom, strukturalna dezintegracija stijenke (disekcija) te smanjena cerebralna perfuzija i dekompenzacija u opskrbnom području arterije uzrokovano rastom plaka i stenozom (19,29,31).

5. DIJAGNOZA SIMPTOMATSKIH STENOZA KAROTIDNIH ARTERIJA

Žurna evaluacija i probir bolesnika sa simptomatskom karotidnom bolešću je neophodna kako bi se smanjio rizik za nastanak ranog ponovljenog cerebrovaskularnog događaja. Prospektivne studije Rothwella i suradnika govore o najvišem riziku za nastanak ipsilateralnog moždanog udara unutar prvih 90 dana, posebice u prvom mjesecu nakon TIA-e, stoga hitna evaluacija i liječenje karotidne stenozе mogu umanjiti rizik i do 80% (11).

5.1.KLINIČKA PROCJENA

Pojava simptoma ranije je objašnjavana napredovanjem stupnja suženja, odnosno smanjenjem protoka kroz suženu ICA-u. Danas je poznato kako je razvoj neuroloških simptoma u direktnoj vezi s embolizacijom rupturiranih plakova karotidnih arterija (30). Osim amaurosis fugax, TIA-e i MU-a, posljedice stenozе jesu kontralateralna slabost lica, gornjih i/ili donjih ekstremiteta, kontralateralni senzorni deficit ili parestezija lica, aleksija, afazija i asomatognozija. Nespecifični neurološki simptomi koji obično nisu povezani s tromboembolijom porijekla karotidnog područja uključuju vrtoglavicu, ataksiju, diplopiju, dizartriju, smanjenu svijest, slabost, sinkopu i vrtoglavicu (27). Ozbiljnost simptoma može se ocijeniti pomoću modificirane Rankinove ljestvice (mRS) ili NIHSS ljestvice (25). Kako se suptilni znakovi neurološke ishemije ne bi previdjeli, važno je provesti kompletan fizikalni pregled, a posebnu pozornost obratiti na auskultaciju srca, palpaciju pulsa te neurološki pregled (5).

5.2.SLIKOVNA DIJAGNOSTIKA

Slikovne pretrage jasno su indicirane za sve bolesnike s neurološkim simptomima koji mogu odgovarati ekstrakranijalnoj stenozi karotidne arterije (33). Uz pretpostavku da je uzrok značajna bolest karotidne arterije, ti su pacijenti vjerojatni kandidati za intervenciju na karotidnoj arteriji kako bi se spriječio početni ili sekundarni moždani udar (27). Stenoza se obično dijagnosticira posredstvom četiri modaliteta snimanja: digitalnom subtrakcijskom angiografijom (DSA), dopler ultrazvukom (DUS), angiografijom magnetske rezonancije (MRA) i kompjuteriziranom tomografskom angiografijom (CTA) (21).

U bolesnika s nedavnom TIA-om ili moždanim udarom s 50-99%-tnom stenozom ICA-e, ehokardiografija i praćenje ritma 24 do 72 h ostaje prikladno za otkrivanje potencijalnog izvora kardioembolije, ali to ne bi trebalo odgoditi eventualnu potrebu za intervencijom (34).

5.2.1.DIGITALNA SUBTRAKCIJSKA ANGIOGRAFIJA

Cerebralna angiografija je zlatni standard slikovne dijagnostike karotidnih arterija. Razvojem DSA-e doza kontrasta se smanjila, koriste se manji kateteri i skraćeno je vrijeme trajanja postupka. Ipak, upotreba je ograničena invazivnošću, visokom cijenom te rizikom od pobola i smrti (21). Iz tog razloga, DSA se ne preporučuje za pacijente koji se razmatraju za revaskularizaciju, osim ako ne postoje značajna odstupanja u neinvazivnim metodama dijagnoze ili kada se planiraju endovaskularni zahvati (25,27).

5.2.2.ULTRAZVUČNA DIJAGNOSTIKA

Dopler ultrazvuk predstavlja početnu dijagnostičku metodu za procjenu ozbiljnosti karotidne stenoze. Obrazloženje za njegovu široku upotrebu jest niska cijena pretrage, pouzdanost, jednostavnost izvedbe te raspon osjetljivosti od 85% do 92% i specifičnost od 84%. Najvažnije značajke u evaluaciji jesu stupanj stenoze i karakteristike plaka (27). Smanjivanjem promjera lumena žile, u području stenoze dolazi do povećane brzine protoka krvi kako bi se održao

distalni protok kroz arteriju. Brzom i pouzdanom točnošću analize brzine protoka određuje se stupanj stenozе (35). Kriteriji su prikazani u Tablici 1 (11). Ekstrakranijalni obojeni dopler, kojim se postižu najbolji rezultati, može prikazati debljinu kompleksa intima-media kao glavnog prediktora stenozе te karakteristike i morfologiju plaka poput duljine, smještaja i sadržaja (11,35). Glavna ograničenja uključuju ovisnost o vještom operateru, nemogućnost potpunog prikaza proksimalne i intrakranijalne vaskulature, anatomske značajke poput zavojitog tijeka krvnih žila ili prisutnost opsežnih kalcifikacija koji smanjuju pouzdanost nalaza (27). Za pacijente koji se podvrgavaju procjeni opsega i težine ekstrakranijalnih karotidnih stenozа, odnosno ako se potvrdi stenozа ekstrakranijalno, ali i intrakranijalno preporučuje se obradu nastaviti CTA-om i/ili MRA-om (11,25).

Tablica 1. Parametri ultrazvučnog određivanja stupnja stenozе karotidnih arterija (11)

Stupanj stenozе	Primarni parametri		Dodatni parametri	
	Maksimalna sistolička brzina protoka u ACI-ju (cm/sec)	Redukcija dijametра ACI-ja (%)	Odnos brzina u ACC-u i ACI-ju	Maksimalna enddiastolička brzina protoka u ACI-ju
Normalno	< 125	Norm	< 2.0	< 40
< 50 %	< 125	< 50	< 2.0	< 40
50 – 69 %	125 – 230	> 50	2.0 – 4.0	40 – 100
> 70 %	< 230	> 50	> 4,0	> 100
90 – 99 %	Visoka, niska i nemjerljiva	Vidljiv protok	Varijabilno	Varijabilno
Okluzija	Nemjerljivo	Bez protoka	–	–

5.2.3.KOMPJUTERIZIRANA TOMOGRAFSKA ANGIOGRAFIJA I ANGIOGRAFIJA MAGNETSKOM REZONANCIJOM

Glavna prednost računalne tomografske angiografije (CTA) odnosno angiografije magnetskom rezonancijom (MRA) u odnosu na DUS je njihova sposobnost istovremenog snimanja područja luka aorte, intrakranijalne cirkulacije, kao i parenhima mozga (34). MRA ima raspon osjetljivosti od 97% do 100% i raspon specifičnosti od 82% do 96%, dok CTA ima osjetljivost od 100% i specifičnost od 63%. Obje metode su indicirane kod simptomatskih pacijenata kada

DUS nije u mogućnosti prikazati patologiju, daje dvosmislene rezultate ili prikazuje potpunu okluziju (36).

5.2.3.1. ANGIOGRAFIJA MAGNETSKOM REZONANCIJOM

Prednost MRA-e je relativna neosjetljivost na kalcifikaciju arterija. MRA s kontrastom omogućuje detaljniju procjenu cervikalnih arterija, osobito kod lezija sa sporim protokom krvi (36). Međutim, ako je kontrast kontraindiciran, može se koristiti MRA bez kontrasta, poput *time of flight* MRA (11,36). Potencijalni nedostaci jesu sklonost precjenjivanju stupnja stenozе i nemogućnost razlikovanja potpune okluzije od subtotalne okluzije, no uporabom kontrasta ovi se nedostaci pokušavaju umanjiti. Dodatne prepreke MRA uključuju klaustrofobične pacijente, ekstremnu pretilost ili nekompatibilne ugrađene uređaje, poput srčanih stimulatora ili defibrilatora. Za ove pacijente CTA je dobra alternativa (36).

5.2.3.2. KOMPJUTERIZIRANA TOMOGRAFSKA ANGIOGRAFIJA

CTA omogućuje izravno oslikavanje arterijskog lumena, što ga čini prikladnim za procjenu stenozе. Precizno određuje ozbiljnost stenozе te otkriva ili isključuje potpunu okluziju. Međutim, CTA izlaže pacijente zračenju, a zbog relativno velikog volumena jednog kontrasta kontraindiciran je u bolesnika s oštećenom funkcijom bubrega. Prisutnost jako kalcificiranih plakova može utjecati na točnost u određivanju stupnja stenozе (36). Metalni predmeti, poput zubnih implantata i kirurških kopči u vratu, mogu stvoriti artefakte koji mogu onemogućiti prikazivanje ciljanih krvnih žila te postoji mogućnost podcjenjivanja stenozе (11,36).

6. LIJEČENJE SIMPTOMATSKIH STENOZA KAROTIDNIH ARTERIJA

Nakon što se identificira pacijent s klinički značajnom karotidnom stenozom, potrebno je odabrati odgovarajući pristup zbrinjavanja pacijenta. Liječenje je prvenstveno usmjereno na smanjenje rizika od moždanog udara (27). Liječenje podrazumijeva primjenu BMT-e i ovisno

o indikacijama obuhvaća revaskularizaciju karotida karotidnom endarterektomijom ili angioplastikom s postavljanjem stenta (37).

6.1.OPTIMALNA MEDIKAMENTNA TERAPIJA

Medikamentna terapija indicirana je za sve pacijente sa stenozom karotidnih arterija, a odnosi se na primjenu antiagregacijske terapije, primjenu visokopotentnih statina uz modifikaciju svih čimbenika rizika (hipertenzija, šećerna bolest, hiperlipidemija, kontrola težine) i promjenu životnih navika (prestanak pušenja, tjelesna aktivnost, dijetetske mjere) (11,19,24).

6.1.1.PRESTANAK PUŠENJA

Budući da je pušenje dobro poznat faktor rizika za aterosklerotsku bolest o čemu govori činjenica da približno udvostručuje rizik od moždanog udara, pacijentima se preporučuje prestanak pušenja (27,33).

6.1.2.ANTITROMBOCITNA TERAPIJA

Smatra se da je razdoblje za rekurentni moždani udar 7 do 14 dana od ishemijskog događaja (25). Budući da su pacijenti koji su doživjeli simptomatsku epizodu izloženi najvećem riziku drugog ishemijskog događaja u prvih nekoliko dana, važno je započeti antitrombocitnu terapiju što je prije moguće (29). Prema smjernicama ESVS-a, ako pacijenti koji trebaju započeti s DAPT-om imaju veći rizik od gastrointestinalnog krvarenja odnosno prethodni GI ulkus ili GI krvarenje, koriste antikoagulantnu terapiju ili kortikosteroide ili imaju više od dva čimbenika rizika: dob > 65 godina, dispepsija, gastroezofagealni refluks, infekcija bakterijom *Helicobacter pylori* i kronična konzumacija alkohola, treba razmotriti gastroprotektivno liječenje ili primjenu IPP-e. Preporučuje se odabrati onaj IPP koji ne utječe značajno na antitrombocitne učinke klopogrela, kao što je pantoprazol (25).

6.1.2.1.PACIJENTI KOJI NISU INDICIRANI ZA ENDARTEREKTOMIJU I ENDOVASKULARNO LIJEČENJE

Smatra se da pacijenti imaju najveću korist primjene DAPT-e s kombinacijom aspirina i klopogrela tijekom 3 tjedna do 3 mjeseca nakon početnog ishemijskog događaja ili aspirina i

tikagrelora 30 dana nakon početnog događaja, nakon čega slijedi monoterapija (57). Najnovije smjernice ESVS-a preporučuju kratkotrajnu DAPT-u aspirinom i klopidogrelom tijekom 21 dana nakon čega slijedi monoterapija klopidogrelom ili dugotrajna terapija aspirinom i dipiridamolom s modificiranim oslobađanjem kako bi se prevenirali novi vaskularni incidenti (25,38). Također, pacijentima koji ne podnose ili su alergični na aspirin i klopidogrel, preporučuje se monoterapija dipiridamolom ili monoterapija tikagrelorom (25). Smjernice ESC-a preporučuju kod bolesnika koji se liječe konzervativno primjenu DAPT-e unutar 24 sata nakon epizode moždanog udara ili TIA-e te se terapija može nastaviti sljedećih mjesec dana (39). U smjernicama SVS-a preporučena je primjena aspirina kao sekundarne prevencije simptomatske stenozе karotidnih arterija. U slučaju epizoda TIA-e ili moždanog udara unatrag 6 mjeseci preporuča se DAPT aspirinom i dipiridamolom odnosno aspirinom i klopidogrelom kao alternativa aspirinu i dipiridamolu u slučaju epizode TIA-e ili moždanog udara unatrag 24 sata (27). Oralna ili parenteralna primjena antikoagulansa, osim u kontekstu istovremene fibrilacije atrijske ili mehaničkog srčanog zaliska, nije indicirana (40).

6.1.2.2. PACIJENTI INDICIRANI ZA KAROTIDNU ENDARTEREKTOMIJU

Za većinu bolesnika kojima se planira CEA dovoljan je samo jedan antitrombotik. Acetilsalicilna kiselina u dozama od 80 do 300 mg smanjuje rizik od postoperativnih komplikacija (33). Budući da nije provedeno nijedno randomizirano kliničko ispitivanje koje je usporedilo monoterapiju s kombiniranom terapijom smjernice ESVS-a preporučuju da neurolozi i vaskularni kirurzi razviju lokalne protokole za određivanje poželjnih antiagregacijskih režima (kombinirana terapija naspram monoterapije), kako se hitna CEA ne bi odgodila. Antiagregacijska terapija se preporučuje tijekom perioperativnog razdoblja i dugoročno (25). Potrebno je razmotriti perioperativnu kombiniranu antiagregacijsku terapiju s karotidnom stenozom od 50 do 99%, koju treba započeti nakon što se slikovnom dijagnostikom isključi intrakranijalno krvarenje budući da je kombinirana terapija povezana s većim rizikom

od intrakranijalnog krvarenja (25,33). Dugotrajna terapija aspirinom i klopidogrelom se ne preporučuje osim ako je indicirana zbog istovremene srčane ili druge vaskularne bolesti (25).

U pacijenata s karotidnom stenozom od 50 do 99%, koji će biti podvrgnuti CEA-i gdje je monoterapija antitrombotikom poželjnija od kombinirane, treba razmotriti aspirin 300 do 325 mg dnevno tijekom 14 dana, nakon čega slijedi 75-162 mg dnevno te se preporučuje niža doza aspirina (75-325 mg dnevno) umjesto veće doze (>325 mg dnevno). U slučaju nepodnošenja ili alergije na aspirin ili klopidogrel, preporučuje se monoterapija dipiridamolom s modificiranim oslobađanjem (200 mg dva puta dnevno) (25). Smjernice SVS-a su istaknule da ako osoba prethodno uzima aspirin da ga nastavi i dalje uzimati, a ako uzimaju DAPT-u odluku nastavka terapije treba donijeti za svaku osobu posebno (27).

6.1.2.3.PACIJENTI INDICIRANI ZA ENDOVASKULARNO LIJEČENJE

Perioperativna priprema zahtjeva primjenu DAPT-e aspirinom i klopidogrelom (11). Smjernice ESVS-a preporučuju dnevnu dozu od 75 do 325 miligrama aspirina te primjenu dnevne doze od 75 miligrama klopidogrela najmanje tri dana prije postavljanja stenta (48-72h prije) ili kao jednokratnu udarnu dozu od 300 mg u hitnim slučajevima. Aspirin i klopidogrel treba zatim nastaviti najmanje četiri tjedna nakon postavljanja stenta, a zatim dugotrajnu antiagregacijsku monoterapiju (po mogućnosti klopidogrel 75 mg dnevno) treba nastaviti na neodređeno vrijeme. Dugotrajna terapija aspirinom i klopidogrelom se ne preporučuje osim ako je indicirana zbog istovremene srčane ili druge vaskularne bolesti (25). Slične preporuke su i u smjernicama SVS-a (aspirin 325 mg i klopidogrel 75 mg prije i 4 tjedna nakon CAS-a) (27).

6.1.3.LIJEČENJE POVIŠENIH VRIJEDNOSTI LIPIDA

Bolesnicima sa simptomatskom karotidnom stenozom preporučuje se terapija statinima za dugoročnu prevenciju moždanog udara, infarkta miokarda i drugih kardiovaskularnih događaja prije revaskularizacije, ali svakako i neovisno o njoj (25,27). I smjernice AHA iz 2021. i smjernice ESC-EAS-a iz 2019. preporučuju visoke doze atorvastatina od 80 mg ili rosuvastatina

od 20 mg, osim ako se ne toleriraju. Cilj je ukupni kolesterol <3,5 mmol/L (<135 mg/dL), LDL-C <1,8 mmol/L (<70 mg/dL) ili 50%-tno smanjenje LDL-C u odnosu na početnu vrijednost. Za bolesnike sa simptomatskom karotidnom stenozom koji ne postižu ciljne vrijednosti lipida s maksimalnim dozama ili maksimalno podnošljivim dozama statina, preporučuje se ezetimib (10 mg dnevno). Za bolesnike sa simptomatskom karotidnom stenozom koji ne podnose ili ne postižu ciljane razine lipoproteina niske gustoće sa statinima, s ili bez ezetimiba, treba razmotriti dodatno ili alternativno liječenje inhibitorima PCSK9 (25).

6.1.4. LIJEČENJE HIPERTENZIJE

Hipertenzija je dobro poznati faktor rizika za aterosklerotične kardiovaskularne bolesti, uključujući bolest karotidne arterije i moždani udar. Svako povećanje krvnog tlaka za 10 mmHg povezano je s 30% do 45%-tnim povećanim rizikom od moždanog udara, a svako smanjenje krvnog tlaka za 10 mmHg kod pacijenata s hipertenzijom smanjuje rizik od moždanog udara za 33% (27). Smjernice ESVS-a i SVS-a naglašavaju potrebu liječenja hipertenzije prije, ali i neovisno o indikaciji za CEA-u ili CAS, a smjernice ESVS-a dodatno naglašavaju potrebu liječenja nekontrolirane hipertenzije (>180/90 mmHg) uz oprez naglog snižavanja tlaka (25,27). Optimalna razina krvnog tlaka jest $\leq 140/90$ mmHg, a u oboljelih o DM-a i kronične bubrežne bolesti je $\leq 130/80$ mmHg, uz primjenu inhibitora angiotenzin konvertirajućeg enzima u visokorizičnoj skupini pacijenata (12).

6.1.5. LIJEČENJE ŠEĆERNE BOLESTI

Odnos između razine glukoze u krvi i cerebrovaskularne bolesti je složen. Noviji radovi pokazuju da su opterećenje plakom i nestabilnost plaka pod utjecajem šećerne bolesti (27). Sukladno tome pacijentima se preporučuje optimalna kontrola glikemije dok je optimalna razina glikoliziranog hemoglobina $\leq 7\%$ kako bi se smanjio rizik nastanka potencijalnih mikrovaskularnih komplikacija (41).

7. KAROTIDNA ENDARTEREKTOMIJA I ENDOVASKULARNO LIJEČENJE SIMPTOMATSKIH STENOZA KAROTIDNIH ARTERIJA

Kako bi se minimizirao morbiditet/mortalitet potrebno je u obzir uzeti određene parametre koji će utjecati na izbor metode liječenja koja će imati najveću korist za pacijenta (24,29). Oni uključuju: neurološku simptomatologiju, stupanj stenozе karotidne bolesti, komorbiditete, vaskularne i anatomske značajke te morfologiju karotidnog plaka (19). Između ostaloga, u novim smjernicama ESVS-a ističe se preporuka da je za pacijente koji su indicirani za CEA-u uz DUS potrebna obrada MRA-om i CTA-om ili višestrukim ultrazvučnim pregledima, dok je za CAS potrebno dodatno snimanje MRA-om i CTA-om zbog prikaza aortnog luka i ekstrakranijalne te intrakranijalne cirkulacije (25). Smjernice SVS-a su slične osim što u perioperativnoj obradi uz MRA-u i CTA-u naglašavaju i primjenu DSA-e (27). Najnovije smjernice ESVS-a preporučuju uključivanje MDT-a prilikom donošenja odluka o karotidnim intervencijama te preporučuju neovisnu neurološku procjenu prije i nakon karotidnih intervencija kako bi se revidirao periproceduralni rizik. Ovaj savjet podupiru smjernice ESO iz 2021. i njemačko-austrijske smjernice (25).

7.1.KAROTIDNA ENDARTEREKTOMIJA SIMPTOMATSKIH STENOZA KAROTIDNIH ARTERIJA

Nijedan drugi proces neurokirurških bolesti nije češće bio predmet randomiziranih kliničkih ispitivanja nego karotidna aterosklerotska bolest, a sigurno niti jedna druga neurokirurška operacija nije izdržala kontrolu ponovljenih, dobro osmišljenih izazova njegove učinkovitosti nego CEA (6). Prvu endarterektomiju učinio je DeBakey 1953. godine. Međutim, operacija koja je dala najveći poticaj razvoju kirurškog zahvata na karotidnoj arteriji izvode Pickering i Rob 1954. (19). CEA je najčešća vaskularna kirurška operacija u svjetskim razmjerima kojom se uklanjaju unutrašnji zadebljani slojevi karotidne arterije, suženja ili oštećenja, a njezina učinkovitost u liječenju odabranih pacijenata utvrđena je u velikim randomiziranim kliničkim

ispitivanjima (19,30,42). Pokazalo se da kirurško liječenje u bolesnika s umjerenom do teškom karotidnom bolešću značajno smanjuje stopu moždanog udara i poboljšava ukupno preživljenje (43). ESVS je u svoje smjernice uvrstio preporuku da ovu operaciju izvode vaskularni kirurzi, a ne kirurzi drugih usmjerenja. Samo njemačko-austrijske smjernice dale su preporuku o godišnjem broju slučajeva, odnosno preporuka je da se CEA treba provoditi samo u bolnicama koje izvode više od 20 CEA-a godišnje (25).

Tri velika istraživanja koja su proučavala odnos i korist CEA-e i BMT-e u pacijenata sa simptomatskom stenozom karotidnih arterija bila su: NASCET, ECST i VACS. Sva istraživanja pokrenuta su osamdesetih godina prošlog stoljeća, a prvi put objavljena 1991. godine (24).

U NASCET studiji pacijenti su raspoređeni u dvije kategorije: oni s visokim stupnjem stenozе (70-99%) i oni s niskim stupnjem (30-69%). Početni rezultati studije NASCET objavljeni u kolovozu 1991. pokazali su značajan učinak CEA-e kod pacijenata s angiografski potvrđenom karotidnom stenozom visokog stupnja (70%-99%). Pacijenti sa stenozom od 50 do 69% također su imali korist, no kod pacijenata sa stenozom manjom od 50% korist nije uočena. Tijekom 2 godine kumulativni rizik ipsilateralnog moždanog udara za pacijente liječene CEA-om bio je 9%, dok za visoki stupanj stenozе ako su bolesnici bili liječeni samo medikamentno rizik je bio 26%. Studijom ECST, provedenom otprilike u isto vrijeme kad i NASCET, randomizirano je 2518 pacijenata tijekom razdoblja od 10 godina pri čemu je prosječno praćenje bilo 3 godine. Pacijenti su stratificirani u 3 kategorije koje su odgovarale blagoj (10%-29%), umjerenoj (30%-69%) i teškoj (70%-99%) karotidnoj stenozu. Pacijenti sa 70% do 99%-tnom stenozom imali su značajnu korist, ali nije bilo koristi za one s blagim stupnjem stenozе. Studija VACS imala je mali broj ispitanika, točnije njih 189, ali je razlika unatoč tome bila statistički značajna pri čemu je stopa smrti, MU-a i TIA-e bila 7,7% za pacijente liječene CEA-om, a za one liječene konzervativno 19,4%. Analiza sva 3 istraživanja utvrdila je da je najveći učinak revaskularizacije bio kod pacijenata sa stenozom 70-99%, dok je korist kod pacijenata sa

stenozom 50-69% bila skromna, ali tijekom vremena se povećala. Kod blagog stupnja stenozе (<50%) CEA je bila inferiornija naspram medikamentnom liječenju (44).

7.1.1. OPERATIVNA MEDIKAMENTNA TERAPIJA

Nakon što je postavljena indikacija za kirurško liječenje stenozе karotidne arterije, uz primjenu antiagregacijske terapije, važno je prije samog zahvata isključiti kumarinske preparate, salicilate, klopidogrel, a uključiti niskomolekularni heparin (19). Perioperativno potrebno je razmotriti kardioprotektivni učinak te u obzir uzeti beta blokatore (11). Metaanaliza iz 2016. pokazala je da je primjena protamina smanjila učestalost ponovne CEA-e zbog razvoja hematoma koji zahtijeva ponovnu operaciju koja je povezana s povećanom incidencijom perioperativnog IM-a, MU-a te smrti. Budući da nema dokaza prve razine za definitivnu primjenu protamina, preporuke ESVS-a u skladu su s preporukama SVS-a i njemačko-austrijskim smjernicama da primjenu protamina svakako treba uzeti u obzir (25).

7.1.2. LOKALNA/OPĆA ANESTEZIJA

CEA se najčešće izvodi u lokalnoj anesteziji s dubokim ili površinskim cervikalnim blokom, no može se izvoditi i u općoj anesteziji (25). Preporuke ESVS-a iste su kao i smjernice SVS-a te njemačko-austrijske smjernice. U bolesnika koji se podvrgavaju CEA-i, odluka o izboru anestezije (lokalna ili opća anestezija) ovisi o kirurgu ili anesteziologu, odnosno o njihovoj suradnji, uzimajući u obzir lokalno iskustvo, sklonost pacijenta i preferiranu antitrombocitnu terapiju (11,25). Prednost izvođenja CEA-e tijekom lokalne anestezije je mogućnost izvođenja točne neurološke procjene tijekom operacije i u neposrednom postoperativnom razdoblju te smanjivanje hemodinamske oscilacije (koja se javlja tijekom uvoda u opću anesteziju). Kao nedostatak ističe se mogućnost oštećenja vertebralne arterije (duboka blokada cervikalnog pleksusa), prisutnost boli ili tjeskobe tijekom postupka može povećati razinu stresa u pacijenata i povećati rizik od perioperativnog IM-a. Međutim, ovaj se stres može minimizirati premedikacijom i intraoperativnom sedacijom ili analgezijom. Budući da je pacijent tijekom

lokalne anestezije budan, postoji mogućnost utjecaja na rad kirurga i osposobljavanja suradnika ili specijalizanata (27).

7.1.3. TEHNIČKI ASPEKTI

Za uspjeh kirurškog liječenja nužan je prije svega mikrokirurški pristup, odnosno primjena povećavajućih medicinskih lupa (povećanje: 3x– 4x– 6x) te odgovarajućih mikrokirurških instrumenata. Za kirurga je vrlo važno dobro osvjetljenje (LED kirurško čeonno-prednje svjetlo), nezapriječen pristup i pregled cijeloga operacijskoga polja. Što su ti uvjeti bolji, veća je preciznost s kojom se mogu identificirati patofiziološki važne strukture (19).

Pažljivo pozicioniranje pacijenta važno je kako bi se osigurala udobnost pacijenta i odgovarajući pristup operativnom polju (18). Bolesnik se postavlja na operacijski stol u ležećem položaju na leđima, vrat je u ekstenziji, glava se rotira na suprotnu stranu (19). Pod ramena se postavlja jastuk ili plahta debljine oko tri centimetra, a tjeme se položi na gumeni prsten kako bi se spriječila ozljeda vrata uslijed hiperekstenzije (18,19). Standardni rez koji se koristi je uzdužni rez paralelan s medijalnom granicom sternokleidomastoidnog mišića. Gornji dio reza postavljen je straga u odnosu na ušnu resicu počevši od mastoidnog nastavka te seže do sternalne insercije sternokleidomastoidnog mišića. Alternativni pristup je postavljanje reza poprečno na odgovarajuće lociran kožni nabor, obično 1 do 2 centimetra niže od kuta čeljusti (18). Trenutno smjernice ESVS-a i SVS-a nemaju preporuke prve razine koji rez odabrati. Ipak savjetuju da bi u situaciji nisko postavljene bifurkacije te žarišne lezije, poprečni rez bio bolji izbor, a u slučaju visoko postavljene ili ekstenzivno proširene lezije prednost bi imao longitudinalni rez (25,27).

Račvište karotidne arterije važno je postaviti na sredinu incizije. Platizma se siječe ultrasoničnim nožem. Sternokleidomastoidni mišić pomakne se prema natrag automatskim ekarterom. Nakon presijecanja fascije iznad jugularne vene, ispreparira se facijalna vena. Ta se vena klema s dva zakrivljena peana i ligira probodnim ligaturama. Poslije njezina presijecanja i

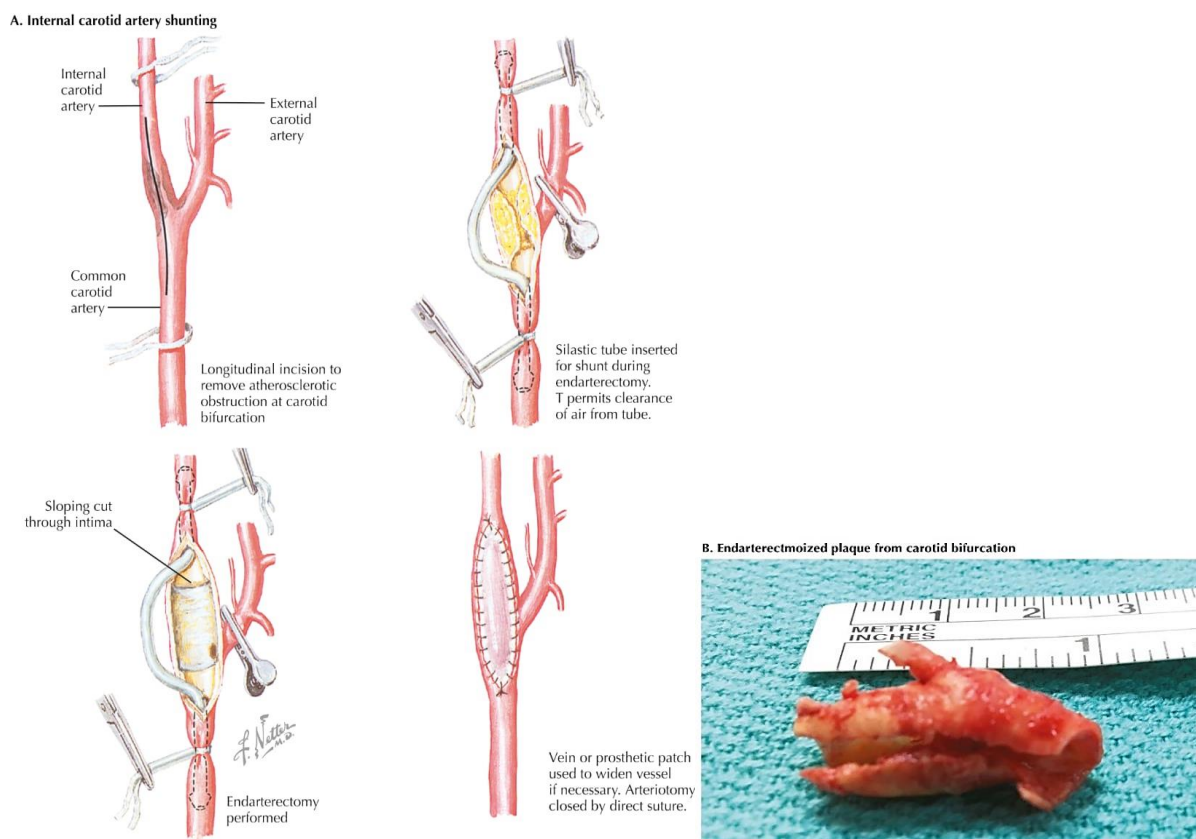
odmicanja jugularne vene prema natrag prikaže se račvište karotidne arterije (19). Ako je stenoza postavljena visoko, neophodno je preparirati digastrični mišić i hipoglosalni živac. Prvo se preparira zajednička karotidna arterija (45). Potrebno je paziti na donji laringealni živac da bi se izbjeglo lediranje klemom. Oko zajedničke karotidne arterije postavi se mekana gumena traka. Ispreparira se vanjska karotidna arterija koja je u pravilu postavljena medijalno i gore. Na polazištu vanjske karotidne arterije obično se nalazi gornja tireoidna arterija koju je važno prikazati i zaomčiti (19). Posljednja se ispreparira unutarnja karotidna arterija s ateromatozno zahvaćenim dijelom žile (45).

Kompletna preparacija mora biti bez grubosti i gnječenja arterije, grubi postupak mogao bi dovesti do pucanja ateromatoznog plaka i periferne embolizacije, odnosno moždanog udara (19). Kada su ispreparirane CCA, ECA i ICA prvo se klema odnosno zaustavlja protok kroz ICA-u, zatim se klema CCA, potom ECA, a posljednja gornja tireoidna arterija (45). Arterija se može nesmetano klemati 30 minuta (19).

7.1.4. RUTINSKI ILI SELEKTIVNI INTRALUMINALNI ŠANT

Karotidna arterija je arterija relativno velikog krvnog protoka u jedinici vremena, što osigurava dobre rezultate kirurškog liječenja (19). Nakon klemanja potrebna je procjena perfuzije mozga koja ovisi o tome jesu li pacijenti pod lokalnom ili općom anestezijom (42). Iako 80 do 85% pacijenata tolerira stezanje karotidne arterije bez posljedica, potrebno je procijeniti kolateralnu cirkulaciju posredovanu Willisovim arterijskim prstenom, budući da je u 15% populacije nepotpuna (20,42). Ako su pacijenti pod općom anestezijom postoji više opcije monitoriranja (transkranijalni dopler, somatosenzorni evocirani potencijali, elektroencefalografija, povratni tok, transkranijalna cerebralna oksimetrija, infracrvena spektroskopija), a najčešća metoda jest mjerenje povratnog tlaka ICA-e (25,42,45). Poslije klemanja CCA-e i ECA-e, ICA se punktira iglom koja je spojena na mjerač tlaka (19). Ako je povratni tlak iznad 55 mmHg, CEA se može nastaviti bez primjene intraluminalnog šanta, a ako je tlak niži od 40 do 50 mmHg, mora se napraviti CEA s primjenom intraluminalnog šanta (19,42). Ako se klinička procjena provodi u

lokalnoj anesteziji praćenjem stanja svijesti, govora i funkcije ekstremiteta, tada je postavljanje šanta selektivno i ovisi o stanju pacijenta. Neke od indikacija njegova postavljanja jesu uznemirenost, nerazgovjetan govor te dezorijentiranost pacijenta (42). Primjena intraluminalnog šanta, najbolja je prevencija ishemije mozga (Slika 3.) (46). Prije postavljanja intravenozno se aplicira 5000-10 000 i.j. heparina, a vrijeme postavljanja kao i vrijeme vađenja šanta ne smije biti duže od 3 minute (19). Ovo je korisno za simptomatske pacijente s opsežnom karotidnom stenozom koji možda neće moći tolerirati ishemiju uzrokovanu klemanjem zbog ionako već insuficijentnog protoka krvi. Ipak, smatra se da je nepotrebna upotreba prisutna u 85% slučajeva i da je posljedično povezana s nizom komplikacija, kao što su ozljeda kranijalnog živca, infekcija, disekcija stijenke, pomicanje šanta, pa čak i distalna embolizacija koja može izazvati moždani udar (46).

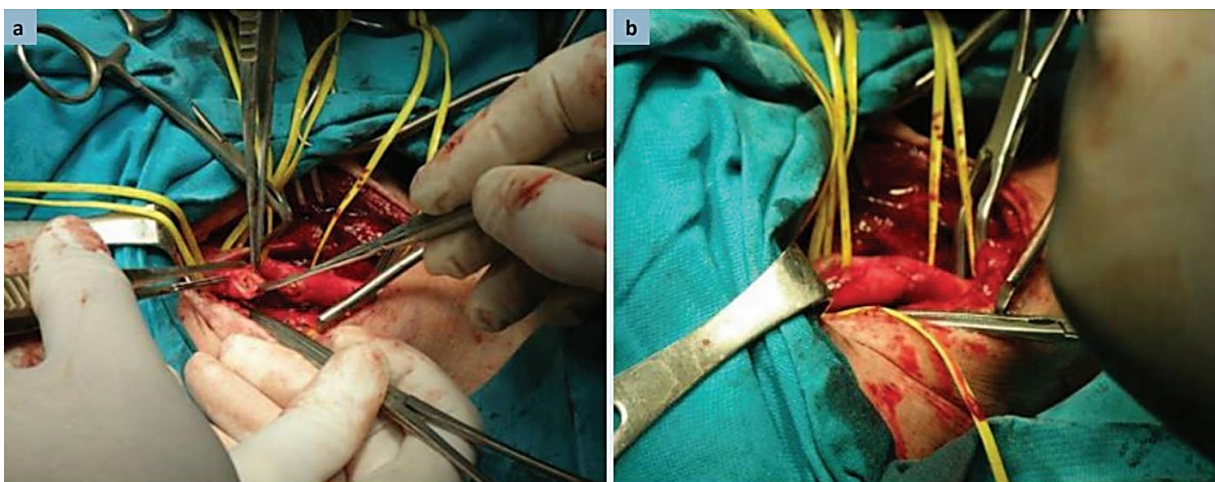


Slika 3.A. Arteriotomija (konvencionalna karotidna endarterektomija), postavljanje šanta, odstranjivanje plaka, zatvaranje patch-om. **B.** Plak nakon karotidne endarterektomije karotidne bifurkacije. Preuzeto s: <https://www.clinicalkey.com>

7.1.5. KONVENCIONALNA I EVERZIJSKA ENDARTEREKTOMIJA

Konvencionalnom se endarterektomijom „špicastim“ skalpelom napravi arteriotomija zajedničke karotidne arterije po anterolateralnom rubu (Slika 3.A.) (19). Incizija se produži na unutrašnju karotidnu arteriju sve do dijela koji nije zahvaćen aterosklerotskom lezijom te se disektorom odstrani plak pažljivom tehnikom jer svaka manipulacija veća od dopuštene može izazvati nepotrebnu embolizaciju (19,45).

Everzijska endarterektomija predstavlja izvrsnu alternativnu tehniku (Slika 4.) (18). ICA se presijeca na svom podrijetlu u bifurkaciji pri čemu se potpuno odvoji od CCA-e (43,45). Slijedi „izvrtnje“ adventicije prema gore i natrag preko aterosklerotično izmijenjene zadebljana intime pri čemu se odstrani i zadebljana intima i aterosklerotski plak (18,19,43). Po završetku slijedi ispiranje i formiranje terminoterminalne anastomoze ICA-e na CCA-u primjenom monofilamentnih šavova (19,45). Prednosti jesu kraće vrijeme trajanja postupka, očuvanost geometrije bifurkacije, metoda je izbora u slučaju visoko postavljene bifurkacije, tortuoznosti krvnih žila te primjena patch-a nije potrebna jer anastomoza nije sklona restenozi (19,25,30). Nedostaci jesu opsežnija disekcija (zbog mobilizacije krvne žile), situacije kad nije moguće postaviti šant dok se everzija ne dovrši te brza retrakcija ICA-e (nakon odstranjenja plaka) zbog koje može biti teško vizualizirati kraj ICA-e koju treba anastomozirati na CCA-u (19,25).



Slika 4. A., B. Everziona endarterektomija i reimplantacija unutarne karotidne arterije (ICA) na zajedničku karotidnu arteriju (CCA) (osobna arhiva Kovačević M.)

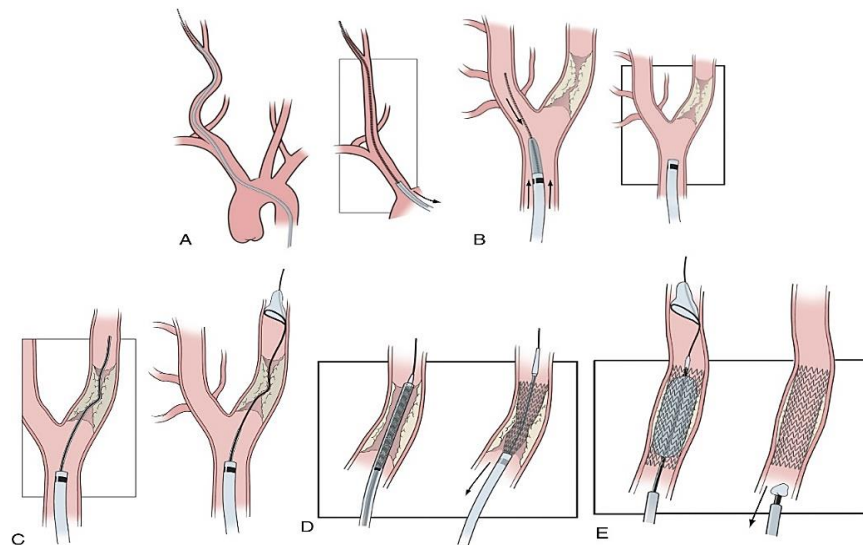
7.1.6.ZATVARANJE

Kada je trombendarterektomija završena i plak odstranjen, pristupi se zatvaranju arteriotomije koje može biti primarno zatvaranje šivanjem i primjenom zakrpe odnosno patch-angioplastika. Kao patch-evi u upotrebi su: venski patch (vena safena ili vanjska jugularna vena) te sintetički (poliester [dacron], goveđi perikard) (Slika 3.A.) (19). Trenutni dokazi prve razine podržavaju preporuku u korist primjene patch-a. Nema razlike između upotrebe različitih materijala, a izbor materijala ovisi o operateru (25,27). Smjernice SVS-a navode da s obzirom na dostupne podatke nije bilo razlike u stopi smrti i MU-a između CEA-e s primjenom patch-a te everziona CEA-e (27). Smjernice ESVS-a preporučuju da everziona CEA ili endarterektomija s primjenom patch-a imaju prednost u odnosu na CEA-u s primarnim zatvaranjem šivanjem, ali odluku o odabiru everziona CEA-e ili endarterektomije s primjenom zakrpe prepuštaju kirurgu koji operira. Smjernice ESVS-a, naglašavaju završno intraoperativno snimanje angiografijom, dopler ultrazvukom ili angioskopijom kako bi se evaluirale tehničke greške poput embolizacije te tako smanjio rizik od perioperativnog moždanog udara (25).

7.2.ENDOVASKULARNO LIJEČENJE

U početku se karotidna angioplastika s ugradnjom stenta razvila kao alternativna manje invazivna opcija revaskularizacije pretežito kada je CEA bila indicirana za „visokorizičnu“ skupinu pacijenata (47). Danas je CAS etabilirana kao učinkovita komplementarna metoda, a rezultati komparacije CEA-e i CAS-a predmet su analiza (30). Prvu angioplastiku na karotidnoj arteriji 1979. i prvu implantaciju stenta 1989. bez cerebralne zaštite izveo je Klaus Mathias. Cerebralnu zaštitu prvi je razvio i primijenio Theron 1990. godine, a od tada se svakodnevno usavršava te je postala neizostavan dio angioplastike s postavljanjem potpornja (11). Glavni poticaj napretku CAS-a bila je studija SAPHIRE 2004. godine, koja je pokazala neinferiornost CAS-a u usporedbi s CEA-om u bolesnika klasificiranih kao visokorizični za CEA-u (48). Postupak se odvija u lokalnoj anesteziji te se sastoji od uvođenja katetera kroz koji se

pozicionira vodilica i postavlja uređaj za cerebralnu zaštitu (Slika 5.) (11,47). Nakon toga slijedi postavljanje stenta i širenje stenta balonom kako bi se dilatiralo mjesto okluzije (47). Većina operatera postavi cerebralnu zaštitu u svrhu prevencije prelaska krvnih ugrušaka (embolije) u mozak tijekom postavljanja stenta (11,25). Uz navedenu DAPT-u perioperativno je indicirana primjena heparina intravenozno, a smjernice ESVS-a uz primjenu heparina, ističu i primjenu 0,6-1,2 mg atropina (0,6 mg glikopiolata) prije dilatacije stenta balonom kako bi se spriječila hipotenzija, bradikardija ili asistolija (25). Ovisno o mjestu uvođenja katetera razlikujemo CAS s femoralnim pristupom (TF-CAS) i s karotidnim pristupom (TCAR). TF-CAS je standard endovaskularnog liječenja. Plaku se pristupa perkutano desnom ili lijevom zajedničkom bedrenom arterijom. TCAR koristi hibridni kirurški pristup kojim se arteriji pristupa kroz mali poprečni rez vrata, koji izbjegava prolazak žice/katetera preko luka aorte (24).



Slika 5. A. B. C. Postavljanje katetera, uvođenje vodilice u vanjsku karotidnu arteriju te postavljanje cerebralne zaštite **D.** Postavljanje stenta **E.** Dilatacija stenta balonom. Preuzeto s: <https://www.clinicalkey.com>

8. USPOREDBA KAROTIDNE ENDARTEREKTOMIJE S ENDOVASKULARNIM LIJEČENJEM

Četiri velika RCT-a koja su uspoređivala CEA-u i CAS jesu: EVA-3S, SPACE, ICSS te CREST, a rezultati tridesetodnevni ishoda prikazani su u Tablici 2 (39).

Rezultati tridesetodnevnog ishoda ovih istraživanja ukazuju na to da je u sva 4 ispitivanja nakon CAS-a u odnosu na CEA-u stopa bilo kojeg moždanog udara ili smrti bila viša nakon CAS-a, s time da je u studiji CREST stopa IM-a bila niža za CAS u odnosu na CEA-u iako razlika nije bila statistički značajna. Potrebno je naglasiti da je studija EVA-3S bila kritizirana zbog relativno niske razine iskustva operatera, dok je studija SPACE koja je pokrenuta kako bi ispitala „ekvivalentnost“ CEA-e i CAS-a zaustavljena nakon uključivanja 1200 pacijenata zbog uzaludnosti dokazivanja istovjetnosti ova dva zahvata (27). Dugoročni ishodi obrađeni su objedinjenom analizom ove 4 studije 2019. godine. Unutar prvih 120 dana rizik MU-a ili smrti bio je viši za CAS u odnosu za CEA-u (8,7% naspram 5,5%), no nakon 120 dana rizik za ove događaje bio je sličan, što ukazuje na snažnu kliničku učinkovitost oba modaliteta (49).

Tablica 2. Tridesetodnevni ishodi studija nakon karotidne endarterektomije i endovaskularnog liječenja kojima je obuhvaćeno više od 500 pacijenata s nedavnom simptomatskom stenozom karotidnih arterija (53)

30-day risks	EVA-3S		SPACE		ICSS		CREST	
	CEA n = 262	CAS n = 261	CEA n = 589	CAS n = 607	CEA n = 857	CAS n = 853	CEA n = 653	CAS n = 668
Death	1.2%	0.8%	0.9%	1.0%	0.8%	2.3%		
Any stroke	3.5%	9.2%	6.2%	7.2%	4.1%	7.7%	3.2%	5.5%
Ipsilateral stroke			5.1%	6.4%	3.5%	6.8%		
Disabling stroke	0.4%	2.7%	2.9%	4.1%	2.3%	2.0%	0.9%	1.2%
Death/any stroke	3.9%	9.6%	6.5%	7.4%	4.7%	8.5%	3.2%	6.0%
Disabling stroke/death	1.5%	3.4%	3.8%	5.1%	3.2%	4%		
Clinical MI	0.8%	0.4%			0.5%	0.4%		
Clinical/subclinical (troponin) MI							2.3%	1%
Death/stroke/MI					5.2%	8.5%	5.4%	6.7%
Cranial nerve injury	7.7%	1.1%			5.3%	0.1%	5.1%	0.5%
Wound haematoma	0.8%	0.4%			3.3%	1.1%	1.2%	0.9%
Access problems		3.1%						4.4%

Pregled 13 ispitivanja s 9753 sudionika iz 2020. godine također je uspoređivao rezultate liječenja između CEA-e i CAS-a, a oni rezultati koji su se odnosili na simptomatsku karotidnu stenozu kategorizirani su kao dokazi prve razine. Periproceduralni rizik smrti ili moždanog

udara bio je viši pri CAS-u nego za CEA-u unutar 30 dana. Praćenjem pacijenata nakon 30 dana liječenja stopa moždanog udara nije se razlikovala s obzirom na modalitet liječenja (50). Uz studije EVA-3S i SPACE, u Cochraneovu metaanalizu 8 prospektivnih studija bile su uključene sljedeće studije: CAVATAS, Kentucky, Leicester, Wallstent, SAPPHIRE i BACASS. Rezultati ove studije impliciraju na CEA-u kao najbolju metodu liječenja simptomatskih stenoza karotidnih arterija (33). U smjernicama ESO dokazi za usporedbu kratkoročnih rizika i dugoročnih učinaka CAS-a u odnosu na CEA-u izvedeni su iz 7 studija: EVA-3S, SPACE, ICSS, BACASS, Ostrava, CREST i Kentucky. Postoje dokazi umjerene kvalitete da je CEA adekvatnija metoda od CAS-a kada se uzmu u obzir periproceduralni i postproceduralni ishodi koji su ocijenjeni kao "kritični" za donošenje odluka. Razlike između CAS i CEA-e uglavnom su očite u periproceduralnom razdoblju: CAS je povezan s većim rizikom od periproceduralnog moždanog udara, dok je CEA povezana s većim rizicima od infarkta miokarda i uglavnom prolazne paralize kranijalnih živaca. Veći rizik od periproceduralnog moždanog udara ili smrti nakon CAS-a usporedbi s CEA-om također je očitiji među pacijentima liječenim u roku od sedam dana od ishemijskog događaja. Nakon periproceduralnog razdoblja, postoje dokazi umjerenog stupnja da se CAS i CEA ne razlikuju po svojoj sposobnosti da spriječe MU (2).

8.1.SELEKCIJA PACIJENATA

Kombiniranje randomiziranih podataka iz nekoliko ispitivanja omogućuje adekvatnu analizu razlika između relativnih učinaka CEA-e ili CAS-a za određene skupine pacijenata (29).

8.1.1.DOB PACIJENTA

Objedinjena analiza pojedinačnih podataka o pacijentima iz četiri glavna ispitivanja unutar CSTC studije pokazala je da rizik od moždanog udara ili smrti kod pacijenata sa simptomatskom stenozom nakon CAS-a snažno raste s godinama starosti, ali ovaj nalaz nije bio slučaj s CEA-om. Nasuprot tome, dob je imala iznenađujuće mali učinak na rizik od moždanog udara nakon perioperativnog razdoblja (29). Prema prethodno navedenoj analizi

rizika periproceduralnog moždanog udara ili smrti unutar 30 dana (pregled 13 ispitivanja iz 2020.), rizik se nije znatno razlikovao za pacijente mlađe od 70 godina, no za pacijente ≥ 70 godina rizik je bio značajno veći nakon CAS-a nego nakon CEA-e (50). Razlozi zašto je viša dob te povećanje rizika od moždanog udara povezano s CAS-om nisu potpuno jasni. Mogući mehanizmi jesu: nepovoljna vaskularna anatomija, povećano opterećenje aterosklerozom u luku aorte i supraaortalnim arterijama, nestabilniji plakovi ili manja sposobnost kompenzacije periproceduralne embolije u višoj životnoj dobi (29). Prema preporukama trenutnih smjernica ESVS-a i ESO, CAS je bolji izbor za pacijente dobi < 70 godina (2,25). Istodobno smjernice AHA/ASA i ESVS-a preporučuju da je za pacijente dobi ≥ 70 godina bolji izbor CEA (25,41).

8.1.2.SPOL PACIJENTA

Korist od CEA-e može biti veća za muškarce nego za žene, iako je korist prisutna i za muškarce i za žene sa 70-90%-tnom stenozom, a petogodišnje apsolutno smanjenje rizika moždanog udara iznosi 17,3%, odnosno 15,1%. Rezultati analiza koje su objedinile podatke iz više istraživanja (poput ECST, NASCET, VACS i ostalih) otkrili su da je rizik od ipsilateralnog moždanog udara kod konzervativno liječenih osoba sa simptomatskom stenozom bio manji za žene u usporedbi s muškarcima, dok je perioperativni rizik od smrti u osoba liječenih CEA-om bio veći za žene u odnosu na muškarce (24).

8.1.3.PACIJENTI VISOKOG RIZIKA

Na temelju dostupnih podataka CAS se preporučuje kao optimalniji izbor revaskularizacije u odnosu na CEA-u pri simptomatskoj 50-99%-tnoj stenozu te sljedećim stanjima: ako karotidna lezija nije prikladna za kirurški pristup, ako je stenoza uzrokovana prethodnom radioterapijom, u onih pacijenata s prethodnim operativnim zahvatima na vratu, lezijama moždanih živaca, kod stenoza distalno od tijela drugoga vratnog kralješka, prisutnost značajne srčane ili plućne bolesti, nepovoljne anatomije vrata, kontralateralne paralize glasnica ili prethodne otvorene traheostomije (24,27,33). Članovi SVS-a ističu poteškoću jasnog definiranja simptomatske

skupine visokorizičnih pacijenata za CEA-u, ali naglašavaju povećanje uloge medikamentnog liječenja kao eventualne primarne terapije za ovu skupinu pacijenata (Tablica 3) (27).

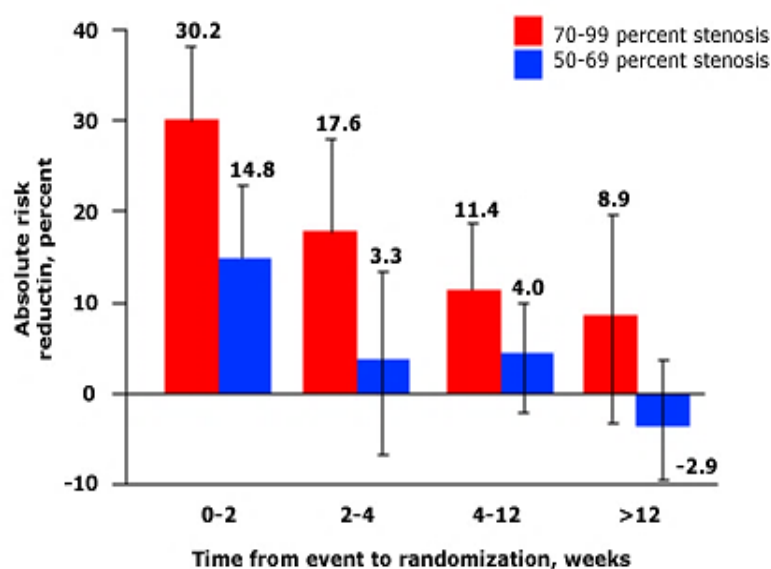
Tablica 3. Anatomske i fiziološke faktore koji povećavaju rizik perioperativnih komplikacija pri karotidnoj endarterektomiji (27)

Physiologic risks	Anatomic risks
Age ≥ 75	Prior head/neck surgery or irradiation
Congestive heart failure	Spinal immobility
Left ventricular ejection fraction $\leq 35\%$	Restenosis after CEA
Two diseased coronaries with $\geq 70\%$ stenosis	Surgically inaccessible lesion
Unstable angina	Laryngeal palsy; laryngectomy; permanent contralateral CNI
MI within 6 weeks	Contralateral occlusion
Abnormal stress test	Severe tandem lesions
Need for open heart surgery	
Need for major surgery (including vascular)	
Uncontrolled diabetes	
Severe pulmonary disease	
<i>CNI, Cranial nerve injury; MI, myocardial infarction.</i>	

Nekoliko ranih studija koje su uključile pacijente s visokim kirurškim rizikom poput prije navedene studije SAPPHIRE, ukazale su na ekvivalentnost TF-CAS-a i CEA-e u liječenju karotidne stenoze (27). U studiji SAPPHIRE kriteriji „visokog rizika“ bili su prisutnost 50-90%-tne stenoze, posljedičnih simptoma unatrag 180 dana te prisutnost najmanje dva faktora: tešku srčanu bolest (kronično zatajenje srca, predviđena operacija srca), uznapredovalu kroničnu opstruktivnu plućnu bolest, kontralateralnu okluziju ili ozljedu povratnog živca, izloženost zračenju cerviksa, radikalnom kirurškom zahvatu, restenoza i životna dob >80 godina (25). Iz ove studije proizlazi da je CAS indiciran kod bolesnika sa simptomatskom stenozom karotidne arterije $>50\%$ ako se smatraju rizičnima za CEA-u (33).

8.2.VRIJEME REVASKULARIZACIJE

Trenutne smjernice ESVS-a i SVS-a preporučuju CEA-u u periodu od 2 tjedna od ishemijskog događaja budući da je to razdoblje najvećeg rizika za ponavljajući moždani udar, pri čemu smjernice SVS-a preporučuju period nakon 48 sati do 14 dana (27,51,52). Ove preporuke zasnivaju se na rezultatima studija ECST i NASCET (24,53). Usporedbom ishoda liječenja CEA-e unutar te nakon 2 tjedna od moždanog udara (mRS<3) ili TIA-e objedinjena analiza studija NASCET i ECST implicirala je na bolje ishode liječenja nakon revaskularizacije unutar 2 tjedna (Slika 6.). U podskupini bolesnika sa stenozom $\geq 70\%$, redukcija apsolutnog rizika moždanog udara (30,2%) bila je veća kada je CEA provedena unutar 2 tjedna, u usporedbi s redukcijom apsolutnog rizika kada je revaskularizacija provedena 2 do 4 tjedna (17,6%), 4 do 12 (11,4%) i više od 12 tjedana (8,9%) od ishemijskog događaja. Za pacijente sa stenozom od 50 do 69%, klinički važna korist od CEA-e zabilježena je samo ako je revaskularizacija provedena unutar 2 tjedna od pojave moždanog udara. Daljnja analiza objedinjenih podataka studija NASCET i ECST pokazala je da je odgodom operacije opadanje koristi od iste tijekom vremena bilo brže kod žena u odnosu na muškarce (24).



Slika 6. Redukcija apsolutnog rizika moždanog udara opada odgodom karotidne endarterektomije. Preuzeto s: <https://www.uptodate.com>

8.2.1.OPTIMALNO VRIJEME REVASKULARIZACIJE

Postavlja se pitanje optimalnog vremena revaskularizacije unutar 14 dana (53). Revaskularizacija karotida idealno bi se provodila što je prije moguće kako bi se spriječio rizik od ponavljajućeg ipsilateralnog ishemijskog MU-a. Unatoč želji za ranom revaskularizacijom, dokazi upućuju na to da je CEA unutar 48 sati od simptoma povezana s povećanim perioperativnim rizicima (51). Prva studija koja je istaknula zabrinutost revaskularizacije unutar 48 h bila je studija koja se temeljila na podacima švedskog registra pri čemu su pacijenti koji su operirani (CEA) unutar 48h imali četiri puta veće izgleda za MU ili smrt unutar 30 dana u odnosu na pacijente operirane unutar 3 do 7 dana (51,52). Slični rezultati su zabilježeni u vaskularnom registru Ujedinjenog Kraljevstva te u ostalim manjim retrospektivnim studijama i prospektivnim registrima. Prema objedinjenim podacima iz četiri velika randomizirana klinička ispitivanja u studiji CSTS, TF-CAS imao 6 do 8 puta veći periproceduralni rizik nakon revaskularizacije unutar prvih sedam dana nakon simptoma u usporedbi s 2 puta većim periproceduralnim rizikom u postupcima koji su odgođeni nakon sedam dana. S obzirom na ove nalaze CEA se smatra metodom izbora ako je revaskularizaciju potrebno učiniti unutar tjedan dana od pojave ishemijskih događaja (51). Sustavna analiza iz 2021. godine sažela je ono što je poznato o postoperativnom riziku revaskularizacije u roku od 14 dana procjenjujući studije s više od 100 000 slučajeva pacijenata liječenih u roku od 14 dana. CAS realiziran unutar 3 do 14 dana imao je lošije ishode naspram CEA-e, a CEA izvedena u roku od dva dana imala je nizak postoperativni rizik (4,9%) te se čini da je optimalno pitanje vremena ovim bilo riješeno. Štoviše, dvije nedavne prilično velike studije objavljene u EJVES-u izvijestile su da je rizik od ponovnog prijeoperacijskog MU-a 14 dana nakon ishemijskog događaja nizak ($\approx 1\%$), što ukazuje na to da je pitanje optimalnog vremena revaskularizacije nevažno. Međutim, zbog metodoloških problema u izvornim studijama, pitanje optimalnog vremena revaskularizacije ostaje relevantno i neriješeno (53). U slučaju CAS-a, dostupni podaci o sigurnosti vrlo rano nakon pojave simptoma čine se limitiranima (52).

8.2.2. CRESCENDO TRANZITORNA ISHEMIJSKA ATAKA. MOŽDANI UDAR U EVOLUCIJI.

Moždani udar u evoluciji je klinički sindrom koji je karakteriziran kao neurološko stanje u progresiji, dok pacijenti s crescendo TIA-om nemaju veliko područje mozga zahvaćeno infarktom, no ozbiljno su ugroženi zbog postojanja vrlo nestabilne lezije s višestrukim malim embolusima ili velikom ishemijskom moždanom penumbrom (27). Preporuke ESVS-a u bolesnika s crescendo TIA-om ili moždanim udarom u evoluciji iste su kao i SVS i njemačko-austrijske smjernice iz 2021. godine. Za pacijente sa stenozom 50-99% i MU-om u evoluciji ili crescendo prolaznim ishemijskim napadima, treba razmotriti hitnu CEA-u po mogućnosti u roku od 24 sata (25). CEA-u je istodobno potrebno razmotriti kod pacijenata koji se prezentiraju s uzastopnim crescendo TIA-ama unatoč antiagregacijskoj terapiji (27).

8.2.3. INTRAVENSKA TROMBOLIZA

Pojedina izvješća navode povećan rizik loših ishoda ako je pacijent revaskulariziran unutar 48 do 72 sata nakon trombolize (24). U prilog lošim ishodima idu rezultati metaanalize kojom je CEA nakon prethodne trombolize bila povezana s većom stopom ICH-e i hematoma vrata, a CAS s većom stopom MU-a, smrti te ICH-e (25). Smjernice ESVS-a preporučile su razmatranje odgađanja CEA-e ili CAS-a šest dana po završetku intravenske trombolize, dok smjernice SVS-a navode ranu intervenciju unutar 14 dana, ali samo ako je mRS 0-2, područje infarkta koje opskrbljuje ipsilateralna MCA manje od 30%, stenoza >50% bez hemoragije i edema (25,27). Preostaje raspraviti o tome treba li CEA-u odgoditi šest dana kod svih bolesnika s primljenom trombolitičkom terapijom ili samo kod onih s CT/MRI dokazima akutnog infarkta (25).

9. KOMPLIKACIJE

Postoperativne komplikacije CEA-e obuhvaćaju infarkt miokarda, perioperativni moždani udar, postoperativno krvarenje i potencijalne posljedice hematoma, ozljede živaca, infekcije i restenoze karotida, koje mogu zahtijevati ponovnu revaskularizaciju (16). U obzir svakako

treba uzeti prvih 12 postoperativnih sati budući da se većina primarnih i sekundarnih komplikacija javlja unutar tog razdoblja (54). Smjernice SVS-a ističu da je u slučaju akutnog moždanog udara nakon CEA-e potrebno napraviti ultrazvučnu dijagnostiku i CTA-u te ako se ustanovi stenoza ili je nalaz neodređen indicirana je hitna operativna intervencija (27). Najozbiljnija akutna komplikacija povezana sa CAS-om je MU, koji se može pojaviti zbog tromboembolije, hipoperfuzije, sindroma hiperperfuzije ili krvarenja. Ostale komplikacije povezane s CAS-om uključuju probleme povezane s pristupom (npr. hematoma, krvarenje, stvaranje pseudoaneurizme i distalna ateroembolizacija), IM, zatajenje bubrega povezano s primjenom kontrasta, restenozu ciljne lezije i oštećenje te puknuće karotidnog stenta (55).

9.1.RESTENOZA

Postoje kontroverze o odgovarajućem liječenju pacijenata koji razviju restenozu karotidne arterije nakon CEA-e ili CAS-a (24). Restenoza se obično definira kao trajno suženje promjera žile veće od 50% koje se javlja 30 dana nakon operacije (56). Rekurentna stenoza karotidne arterije nakon CEA-e javlja se u 5% do 22% pacijenata. Međutim, vrlo malo (3%) od ovih rekurentnih stenozu je simptomatsko, a mali postotak ih obično zahtijeva ponovnu intervenciju. Za razliku od toga procjenjuje se da se restenoza nakon CAS-a javlja u 1 do 30 % slučajeva, no budući da se dijagnosticira rutinskim praćenjem dopler ultrazvukom ovaj postotak bi mogao biti precijenjen (27). Za pacijente koji razviju simptomatsku cerebralnu ishemiju zbog ponavljajuće karotidne stenozu uzrokovane hiperplazijom intime ili aterosklerozom, smjernice napominju da je razumno ponoviti CEA-u ili učiniti CAS prema istim kriterijima koji su bili preporučeni za početnu revaskularizaciju (24). Jednocentrična studija i metaanaliza koje su u međuvremenu provedene pokazale su da je stopa sekundarnih stenozu manja kad je metoda izbora CAS, a ne CEA-a (56). Ponovna CEA-a nakon prethodne CEA-e tehnički je moguća i bez većih komplikacija. Ipak, čini se kako postoji suglasje između kirurških i nekirurških društava da je metoda izbora za liječenje stenozu nakon CEA-e ipak CAS (33).

10. RASPRAVA

Uz široku primjenu statina s ciljem postizanja optimalne razine lipida, dostupnošću boljih režima liječenja antiagregacijskom terapijom i adekvatnijom kontrolom krvnog tlaka liječenje bolesnika s aterosklerotskom karotidnom stenozom se značajno unaprijedilo (2). Suvremeno optimalno medikamentno liječenje uz modifikaciju prethodno navedenih čimbenika rizika je namijenjeno svim pacijentima sa simptomatskom i asimptomatskom stenozom karotidnih arterija (22). Ipak, za drugi aspekt liječenja simptomatske stenozе, karotidnom endarterektomijom ili angioplastikom s postavljanjem stenta, potrebno je uzeti u obzir nekoliko faktora: stupanj stenozе, popratne bolesti, vaskularne i lokalne anatomske značajke, neurološku simptomatologiju i morfologiju karotidnog plaka (19).

U većini kliničkih ispitivanja koja uspoređuju CEA-u s CAS-om, MU, IM i smrt imali su jednaku ulogu u određivanju ukupne kliničke učinkovitosti (27). Smjernice HDVK publicirane 2017. navode da infarkt srca koji nema trajne posljedice ne može biti ekvivalent MU-u ili smrti od MU-a. Manji moždani udar znatno utječe na kvalitetu života za razliku od periproceduralnoga IM-a koji ne mora nužno ograničavati bolesnika i smanjivati kvalitetu života. Ipak AHA/ASA i smjernice 14 udruženja smatraju da je IM jednako važan pokazatelj kao i moždani udar (33). U većini kliničkih istraživanja tijekom usporedbe CAE-e s CAS-om, kao metoda endovaskularnog liječenja najvećim dijelom je korištena TF-CAS (24). Iako je CAS etablišana kao komplementarna metoda CEA-i, periproceduralna stopa moždanog udara ili smrti pokazale su se većom za TF-CAS (24,30). Nasuprot tome, studije su pokazale da CAS smanjuje rizik od paralize kranijalnih živaca, hematoma na mjestu pristupa te IM-a povezanog s zahvatom (29). Ipak, podaci iz randomiziranih kontroliranih ispitivanja sugeriraju da CAS i CEA postižu sličnu dugoročnu korist, no kombinirani periproceduralni i postproceduralni rizici i dalje pogoduju CEA-i (24,41).

Trenutno indikacije za revaskularizaciju CEA-om ili CAS-om su umjerena (50 do 69 %) i teška (70 do 99%) stenoza. Pacijenti s blagom (<50%) stenozom vjerovatno neće imati korist od revaskularizacije te stoga nisu kandidati za CEA-u ili CAS (24). Pacijenti s dugom subtotalnom stenozom ICA-e, teškim neurološkim deficitom ($mRS \geq 3$) ili bolešću koja predstavlja značajan komorbiditet i veći rizik od perioperativnih komplikacija također vjerovatno neće imati koristi od revaskularizacije, dok je ista za pacijente s potpunom okluzijom kontraindicirana (24,44). Optimalno vrijeme zahvata je unutar 2 tjedna uz uvjet da je utvrđeni perioperativni postotak komplikacija u centrima u kojima se revaskularizacija izvodi manji od 6% (24).

Trenutne smjernice daju prednost CEA-i u odnosu na CAS smatrajući ju najboljom metodom liječenja za pacijente s teškom (70-99%) i umjerenom stenozom (50-69%) uz epizode ipsilateralne TIA-e ili moždanog udara ($mRS < 3$) u zadnjih 6 mjeseci, kirurški dostupnu leziju arterije te odsutnost prijašnje ipsilateralne CEA-e (24,33). Općenito, CEA je u odnosu na CAS primarna strategija liječenja simptomatskih stenoza osim u situacijama kada zbog prisutnosti određenih fizioloških ili anatomskih odrednica, postoji povećan rizik perioperativnih komplikacija zbog kojih je CAS optimalnija opcija liječenja (27,33). Iako AHA/ASA smjernice rezerviraju CAS umjesto CAE-e za pacijente s visokim rizikom od CEA-e, smjernice ESVS-a smatraju CAS alternativom za simptomatske i za asimptomatske bolesnike samo u centrima s velikim brojem zahvata i dokumentiranim niskim periproceduralnim rizikom od smrti, MU-a ili IM-a (33). Preporuka je da CAS trebaju izvoditi iskusni intervencijski radiolozi uvježbani za ugrađivanje različitih vrsta stentova s protekcijom (11). U smjernicama SVS-a navedeno je istraživanje kojim se savjetuje da je šest zahvata po operateru optimalan broj zahvata tijekom jedne godine, dok smjernice ESVS-a preporučuju da je broj ovih zahvata najmanje dvanaest kako bi se održali optimalni ishodi endovaskularnog liječenja (25,27).

Došlo je do brojnih pomaka u području endovaskularnog liječenja od završetka prvih ispitivanja koja su uspoređivala CAS s CEA-om, uključujući dizajn stentova, noviji pristup protekciji od

embolije i alternativne pristupe karotidnoj leziji (posredstvom brahijalnih ili karotidnih arterija) (2). Ključna razlika između smjernica ESVS-a i SVS-a, odnosi se upravo na simptomatske stenoze te ulogu revaskularizacije TCAR-om. Smjernice SVS-a preporučuju da TCAR ima prednost u odnosu na CEA-u i TF-CAS za simptomatske pacijente sa stenozom od 50% i iznad te lezijom iznad drugog vratnog kralješka. Nadalje, TCAR se smatra boljom metodom liječenja u odnosu na CEA-u i TF-CAS u bolesnika s "visokim kirurškim rizikom". Suprotno tome, smjernice ESVS-a prepoznaju da se TCAR pojavio kao obećavajuća nova endovaskularna tehnika, ali joj nisu sklone kao što su to smjernice SVS-a (57).

Budući da su prethodna ispitivanja CEA-e započeta prije 30 godina, navodi se potreba procijene omjera rizika i koristi CEA-e u odnosu na trenutnu suvremenu BMT-u. Također, potrebne su dodatne informacije o prednostima revaskularizacije u skupini pacijenata starijih od 80 godina te dodatna pojašnjenja na koji način i zašto u provedenim istraživanjima dolazi do drugačijih ishoda liječenja s obzirom na spol pacijenata (41). Između ostalog, postavlja se pitanje idealnog vremena revaskularizacije unutar 14 dana koje još nije moguće definirati zbog nedovoljno provedenih istraživanja te zbog diskrepancije u rezultatima onih provedenih (53). Trenutno je u tijeku ECST-2 studija kojom se uspoređuje konzervativno liječenje (optimalna medikamentna terapija) s dualnim liječenjem (revaskularizacija i optimalna medikamentna terapija) simptomatskih (niskog i intermedijarnog rizika od MU-a) i asimptomatskih stenoza karotidnih arterija. Za pacijente sa simptomatskom stenozom, ograničenje dokaza iz prošlih randomiziranih ispitivanja može podcijeniti ulogu CAS-a u iskusnim centrima koji su u stanju održavati niske stope periproceduralnih komplikacija. Dok ne budu dostupni dodatni dokazi, trenutna težina dokaza ide u prilog preporuke karotidne endarterektomije kao optimalnijem izboru liječenja u odnosu na endovaskularno liječenje postavljanjem potpornja u većini podskupina pacijenata (2).

11. ZAKLJUČCI

Cilj liječenja simptomatske stenozе karotidnih arterija prvenstveno je redukcija rizika moždanog udara. U prilog tomu govori činjenica da je moždani udar trenutno drugi vodeći uzrok smrti u svijetu. Liječenje ovisi o mjestu i ozbiljnosti karotidne lezije. Optimalna medikamentna terapija uz modifikaciju čimbenika rizika indicirana je za sve pacijente sa simptomatskom stenozom karotidnih arterija. Drugi modalitet liječenja je revaskularizacija. Dvije su opcije: karotidna endarterektomija te endovaskularno liječenje. Pacijenti s teškom i umjerenom stenozom (50-99%) kandidati su za revaskularizaciju, dok se ista za blagi stupanj stenozе (<50%) ne preporučuje. Idealnim vremenom smatra se razdoblje unatrag 2 tjedna od ishemijskog događaja, no optimalno vrijeme unutar 14 dana nije definirano. Trenutni prihvaćeni perioperativni postotak komplikacija je manji od 6%. Preporuka je da karotidnu endarterektomiju izvode vaskularni kirurzi, a endovaskularno liječenje provode iskusni interventni liječnici s velikim brojem zahvata i niskim perioperativnim rizikom. Prema trenutnim smjernicama karotidna endarterektomija je metoda izbora. Endovaskularno liječenje je rezervirano za pacijente s određenim anatomskim ili fiziološkim karakteristikama koje ih čine visokorizičnima za karotidnu endarterektomiju. Obuhvaća više pristupa karotidnoj leziji pri čemu je pristup preko femoralne arterije standard endovaskularnog liječenja. Pristup leziji preko karotidne arterije pojavila se kao nova obećavajuća endovaskularna tehnika, no potrebne su daljnje studije kako bi se utvrdila stvarna korist te eventualni nedostaci. Suvremena medikamentna terapija i tehnička unaprjeđenja karotidne endarterektomije te endovaskularnog liječenja (različite vrste stentova, novi pristupi leziji i protekciji od embolije) zahtijevaju dodatne studije kako bi se u konačnici na temelju rezultata i zaključaka budućih istraživanja liječnicima pomoglo u konačnom donošenju odluka, a pacijentima pružila najoptimalnija moguća skrb.

12. SAŽETAK

Moždani udar drugi je vodeći uzrok smrtnosti u svijetu s oko 6,5 milijuna smrti godišnje. Trenutno se procjenjuje da je 62,4% ishemijskog porijekla, a jedan od glavnih uzroka ishemijskog moždanog udara jest stenoza karotidne arterije. Moždani udar, tranzitorna ishemijska ataka te prolazni ipsilateralni gubitak vida samo su neke od manifestacija stenozе karotidnih arterija, a njihova prisutnost u proteklih 6 mjeseci definira pacijente sa simptomatskom stenozom karotidnih arterija. Žurna evaluacija i probir bolesnika sa simptomatskom karotidnom bolešću je neophodna kako bi se smanjio rizik nastanka ranog ponovljenog cerebrovaskularnog događaja. Nakon evaluacije i identifikacije pacijenata, potrebno je odabrati odgovarajuću metodu zbrinjavanja koja uz najbolje moguće medikamentno liječenje ovisno o indikacijama obuhvaća karotidnu endarterektomiju ili endovaskularno liječenje. Podaci iz randomiziranih kontroliranih ispitivanja sugeriraju da karotidna endarterektomija i endovaskularno liječenje postižu sličnu dugoročnu korist iako kombinirani periproceduralni te postproceduralni rizici i dalje pogoduju karotidnoj endarterektomiji. Ipak, na definitivnu odluku odabira metode revaskularizacije utječe više faktora koje je potrebno uzeti u obzir kako bi konačan ishod liječenja bio što uspješniji.

Ključne riječi: simptomatski, stenoza, karotidna arterija, moždani udar, tranzitorna ishemijska ataka, medikamentno liječenje, karotidna endarterektomija, endovaskularno liječenje, angioplastika, stent

13. SUMMARY

Stroke is the second leading cause of death in the world with around 6,5 million deaths per year. Currently, it is estimated that 62,4% is of ischemic origin, and one of the main causes of ischemic stroke is carotid artery stenosis. Stroke, transient ischemic attack and transient ipsilateral vision loss are just some of the manifestations of carotid artery stenosis, and their presence in the past 6 months defines patients with symptomatic carotid artery stenosis. Urgent evaluation and screening of patients with symptomatic carotid disease is necessary to reduce the risk of an early recurrent cerebrovascular event. After evaluation and identification of patients, it is necessary to choose an appropriate method of treatment, which, in addition to the best possible medical treatment depending on the indications, includes carotid endarterectomy or endovascular treatment. Data from randomized controlled trials suggest that carotid endarterectomy and endovascular treatment achieve similar long-term benefits, although the combined periprocedural and postprocedural risks still favor carotid endarterectomy. Nevertheless, the definitive decision to choose a revascularization method is influenced by several factors that must be taken into account in order to make the final outcome of the treatment as successful as possible.

Key words: symptomatic, stenosis, carotid artery, stroke, transient ischemic attack, medical treatment, carotid endarterectomy, endovascular treatment, angioplasty, stent

14. LITERATURA

1. Kralj V, Čukelj P. Čeka li nas epidemija moždanog udara?. Medicus [Internet]. 05.02.2020. [citirano 01.06.2023.]; 2020;31(1): 7-14. Dostupno na: <https://hrcak.srce.hr/broj/21640>
2. Bonati LH, Kakkos S, Berkefeld J, de Borst GJ, Bulbulia R, Halliday A, et al. European Stroke Organisation guideline on endarterectomy and stenting for carotid artery stenosis. Eur Stroke J [Internet]. 01.06.2021. [citirano 01.06.2023.];6(2):I–XLVII. Dostupno na : https://journals.sagepub.com/doi/10.1177/23969873211012121?url_ver=Z39.88-2003&rfr_id=ori%3Arid%3Acrossref.org&rfr_dat=cr_pub++0pubmed
3. Arasu R, Arasu A, Muller J. Carotid artery stenosis An approach to its diagnosis and management. Aust J Gen Pract. 2021;50(11):821–5.
4. Kass SJ. Carotid artery stenosis. U: Ferri FF, eds. Ferri's Clinical Advisor 2023. 1st ed. Philadelphia, PA: Elsevier; 2023: 341-343. [ClinicalKey or ClinicalKey for Nursing] [citirano 04.06.2023.].
Dostupno na: <https://www.clinicalkey.com/#!/content/book/3-s2.0-B9780323755733001669>
5. Thompson JR, Johanning JM. Peripheral Vascular Disease. U: Halter JB, Ouslander JG, Studenski S, High KP, Asthana S, Supiano MA, Ritchie CS, Schmader K. eds. *Hazzard's Geriatric Medicine and Gerontology, 8e*. McGraw Hill; 2022. [Internet]. [citirano 04.06.2023.].
Dostupno na:
<https://accessmedicine.mhmedical.com/content.aspx?sectionid=266878850&bookid=3201#266878882>
6. Church WE, Harbaugh ER. The Natural History and Medical Management of Carotid Occlusive Disease. U: Winn, Richard H, eds. Youmans and Winn Neurological Surgery. 8th ed. Philadelphia, PA: Elsevier; 2023: 3285-3288 [ClinicalKey or ClinicalKey for Nursing] [citirano 04.06.2023.].
Dostupno na: <https://www.clinicalkey.com/#!/content/book/3-s2.0-B9780323661928004134>

7. Arterial Disease | Schwartz's Principles of Surgery, 11e | AccessMedicine | McGraw Hill Medical [Internet]. [citirano 04.06.2023.] Dostupno na:
<https://accessmedicine.mhmedical.com/content.aspx?bookid=2576§ionid=216209143#1164312094>
8. Aboyans V , Naylor R (ed.), 'Extracranial carotid and vertebral artery disease', in A. John Camm and others (eds), *The ESC Textbook of Cardiovascular Medicine*, 3 edn, The European Society of Cardiology Series (Oxford, 2018; online edn, ESC Publications, 01.07.2018). [citirano 04. 06.2023.]
Dostupno na: <https://academic.oup.com/esc/book/35489/chapter/312432072?searchresult=1>
9. Moore BA, Barnett JE. Cerebrovascular disease. Case Studies in Clinical Psychological Science: Bridging the Gap from Science to Practice [Internet]. 01.12.2016. [citirano 04.06.2023.];(August):1–7. Dostupno na: <https://academic.oup.com/book/30070/chapter/256429521>
10. Sethi D, Gofur EM, Munakomi S. Anatomy, Head and Neck: Carotid Arteries. StatPearls [Internet]. 25. 07. 2022. [citirano 04.06.2023.]
Dostupno na: <https://www.ncbi.nlm.nih.gov/books/NBK545238/>
11. Strenja-Linić I, Kovačević M, Kovačić S, Čaljkušić-Mance T, Miljanović I, Hasandić D, i ostali. Klinička slika, dijagnostika i smjernice u liječenju bolesnika sa stenozom karotidne arterije. *Medicina Fluminensis: Medicina Fluminensis* [Internet]. 04.03.2013. [citirano 04.06.2023.];49(1):17–30. Dostupno na: <http://hrcak.srce.hr/medicinamedicinafluminensis>
12. Kambadakone A. Vascular Anatomy and Variants. *Problem Solving in Cardiovascular Imaging* [Internet]. 01.01.2013.[citirano 04.06.2023.];248–66.
Dostupno na: <https://linkinghub.elsevier.com/retrieve/pii/B9781437727685000152>
13. Anatomy | Current Diagnosis & Treatment Otolaryngology—Head and Neck Surgery, 4e | AccessMedicine | McGraw Hill Medical [Internet]. [citirano 04.06.2023.]. Dostupno na:

<https://accessmedicine.mhmedical.com/content.aspx?sectionid=229669207&bookid=2744#229669394>

14. Standring MS, Brennan AP. Overview of the head and neck. U: Standring MS, Brennan AP, eds. Gray's Surgical Anatomy. 1st ed. UK, PA: Elsevier; 2020: 10-18. [ClinicalKey or ClinicalKey for Nursing] [citirano 05.06.2023.]

Dostupno na: <https://www.clinicalkey.com/#!/content/book/3-s2.0-B9780702073861001007>

15. Samandouras G. Extracranial vascular disease. The Neurosurgeon's Handbook [Internet]. siječanj 2010. [citirano 05.06.2023.];615–22.

Dostupno na: <https://academic.oup.com/book/24506/chapter/187697041>

16. Jeffrey J. Complications of carotid endarterectomy. U: UpToDate, Post, TW ed., UpToDate [Internet]. Waltham MA, 2023. [citirano 05.06. 2023.].

Dostupno na: <https://www.uptodate.com>

17. Sethi D, Gofur EM, Munakomi S. Anatomy, Head and Neck: Carotid Arteries. StatPearls [Internet]. 25.07.2022. [citirano 05.06.2023.]

Dostupno na: <https://www.ncbi.nlm.nih.gov/books/NBK545238/>

18. Cameron J. Vascular Surgery. U: Cameron J. Current Surgical Therapy. 14th ed. PA: Elsevier; 2023:993-1214. [ClinicalKey or ClinicalKey for Nursing]. [citirano 05.06.2023.] Dostupno

na: [https://www.clinicalkey.com/#!/content/book/3-s2.0-](https://www.clinicalkey.com/#!/content/book/3-s2.0-B9780323796835001762?scrollTo=%23h10007258)

[B9780323796835001762?scrollTo=%23h10007258](https://www.clinicalkey.com/#!/content/book/3-s2.0-B9780323796835001762?scrollTo=%23h10007258)

19. Kvesić A i sur. Kirurgija. Zagreb: Medicinska naklada; 2016.

20. Howell SJ. Carotid endarterectomy. Br J Anaesth. 01.07.2007.;99(1):119–31.

21. Evaluation of carotid artery stenosis. U: UpToDate, Post, TW ed., UpToDate [Internet]. Waltham, MA, 2023. [citirano 05.06.2023.] Dostupno na: <https://www.uptodate.com>

22. Zhu Z, Yu W. Update in the treatment of extracranial atherosclerotic disease for stroke prevention. *Stroke Vasc Neurol* [Internet]. 01.03.2020. [citirano 05.06.2023.];5(1):65–70. Dostupno na: <https://svn.bmj.com/content/5/1/65>
23. Wabnitz AM, Turan TN. Symptomatic Carotid Artery Stenosis: Surgery, Stenting, or Medical Therapy? *Curr Treat Options Cardiovasc Med* [Internet]. 01.08.2017.[citirano 05.06.2023.];19(8):62. Dostupno na: [/pmc/articles/PMC5496976/](https://pubmed.ncbi.nlm.nih.gov/31811111/)
24. Mullen TM, Jeffrey J. Management of symptomatic carotid atherosclerotic disease. U: UpToDate, Post, TW ed., UpToDate [Internet]. Waltham, MA, 2023. [citirano 05.06.2023.]. Dostupno na: <https://www.uptodate.com>
25. Naylor R, Rantner B, Ancetti S, de Borst GJ, De Carlo M, Halliday A, i ostali. Editor's Choice – European Society for Vascular Surgery (ESVS) 2023 Clinical Practice Guidelines on the Management of Atherosclerotic Carotid and Vertebral Artery Disease. *European Journal of Vascular and Endovascular Surgery*. 01.01. 2023.;65(1):7–111.
26. Hassani S, Fisher M. Management of Atherosclerotic Carotid Artery Disease: A Brief Overview and Update. *American Journal of medicine*. 2022;135(4):430-434 [ClinicalKey or ClinicalKey for Nursing] [citirano 05.06.2023.]. Dostupno na: <https://www.clinicalkey.com/#!/content/journal/1-s2.0-S0002934321007117>. Objavljeno 01.04.2022.
27. AbuRahma AF, Avgerinos ED, Chang RW, Darling RC, Duncan AA, Forbes TL, i ostali. The Society for Vascular Surgery implementation document for management of extracranial cerebrovascular disease. *J Vasc Surg*. 01.01.2022.;75(1):26S-98S.
28. Messas E, Goudot G, Halliday A, Sitruk J, Mirault T, Khider L, i ostali. Management of carotid stenosis for primary and secondary prevention of stroke: state-of-the-art 2020: a critical review. *European Heart Journal Supplements* [Internet]. 2020. [citirano 05.06.2023.];22. Dostupno na: https://academic.oup.com/eurheartjsupp/article/22/Supplement_M/M35/6024770

29. Bonati LH, Jansen O, de Borst GJ, Brown MM. Management of atherosclerotic extracranial carotid artery stenosis. *Lancet Neurol.* 1.3.2022.; 21(3):273–83.
30. Sutlić Ž i sur. *Kirurgija*. Zagreb: Školska knjiga; 2022.
31. Bonati HL, Brown MM. Carotid artery disease. U: Grotta CJ, Albers WG, Broderick PJ, Day LA, Kasner ES, LO HE, eds. *Stroke*. 7th ed. Philadelphia, PA: Elsevier; 2022: 281-301. [ClinicalKey or ClinicalKey for Nursing] [citirano 05.06.2023.]. Dostupno na: <https://www.clinicalkey.com/#!/content/book/3-s2.0-B9780323694247000223>
32. Hammer GD, McPhee SJ. editors. *Pathophysiology of Disease: An Introduction to Clinical Medicine* [Internet] 8e. McGraw Hill; 2019. [citirano 05.06.2023.]. Dostupno na: <https://accessmedicine.mhmedical.com/content.aspx?bookid=2468§ionid=198222009>
33. Cvjetko I, Kovačević M, Penović S, Ajduk M, Palenkić H, Erdelez L, i ostali. Smjernice za liječenje stenoze karotidne arterije. *Lijec Vjesn.* 08.05 2017.;139(3–4):0–0.
34. Patel PM. Extracranial carotid and vertebral artery disease. *SCAI Interventional Cardiology Board Review: Second Edition* [Internet]. 01.08.2018. [citirano 05.06.2023.];374–80. Dostupno na: <https://academic.oup.com/esc/book/35489/chapter/312432072>
35. Doherty GM. eds. *Current Diagnosis & Treatment: Surgery* [Internet].15th ed. McGraw Hill; 2020. [citirano 05.06.2023.]. Dostupno na: <https://accessmedicine.mhmedical.com/book.aspx?bookid=2859>
36. Ooi CY, Gonzalez RN. Management of Extracranial Carotid Artery Disease. *Cardiology Clinics*. [Internet] veljača 2015. [citirano 05.06.2023.]; 2015; 33(1):1-35. Dostupno na: <https://www.sciencedirect.com/science/article/abs/pii/S0733865114000885?via%3Dihub>
37. Rost SN, Yaghi S. Overview of secondary prevention for specific causes of ischemic stroke and transient ischemic attack. U: UpToDate, Post, TW ed., UpToDate [Internet]. Waltham, MA, 2023.[citirano 05.06 2023.]. Dostupno na: <https://www.uptodate.com>

38. Pini R, Gallitto E, Fronterre S, Rocchi C, Lodato M, Betti S, Faggioli G, Gargiulo M. Diagnosis and management of acute conditions of the extracranial carotid artery. *Seminari in Vascular Surgery*. 2023; 9-56. [ClinicalKey or ClinicalKey for Nursing] [citirano 05.06.2023.]. Dostupno na: <https://www.clinicalkey.com/#!/content/playContent/1-s2.0-S0895796723000194?scrollTo=%23h10000331>. Objavljeno 26.5.2023.
39. Aboyans V, Ricco JB, Bartelink MLEL, Björck M, Brodmann M, Cohnert T, i ostali. 2017 ESC Guidelines on the Diagnosis and Treatment of Peripheral Arterial Diseases, in collaboration with the European Society for Vascular Surgery (ESVS). *Eur Heart J*. 1.3.2018.;39(9):763–816.
40. Agha MA, Nambi V, Barshes N. Carotid artery disease. U: Levine NG, eds. *Cardiology secrets*. 6th ed. Philadelphia, PA: Elsevier; 2023: 475-481. [ClinicalKey or ClinicalKey for Nursing] [citirano 05.06. 2023.] Dostupno na: <https://www.clinicalkey.com/#!/content/book/3-s2.0-B978032382675400067128>
41. Kleindorfer DO, Towfighi A, Chaturvedi S, Cockcroft KM, Gutierrez J, Lombardi-Hill D, i ostali. 2021 Guideline for the Prevention of Stroke in Patients With Stroke and Transient Ischemic Attack: A Guideline From the American Heart Association/American Stroke Association. *Stroke* [Internet]. 2021. [citirano 05.06.2023.];52:E364–467. Dostupno na: <https://www.ahajournals.org/doi/abs/10.1161/STR.0000000000000375>
42. Jeffrey J. Carotid endarterectomy. U: UpToDate, Post, TW ed., UpToDate [Internet]. Waltham, MA, 2023. [citirano 05.06.2023.] Dostupno na: <https://www.uptodate.com>
43. DaCosta M, Tadi P, Surowiec SM. Carotid Endarterectomy. Preoperative Assessment: A Case-Based Approach [Internet]. 25.07.2022. [citirano 05.06.2023.];65–70. Dostupno na: <https://www.ncbi.nlm.nih.gov/books/NBK470582/>
44. Brott TG, Halperin JL, Abbara S, Bacharach JM, Barr JD, Bush RL, et al. 2011 ASA/ACCF/AHA/AANN/AANS/ACR/ASNR/CNS/SAIP/SCAI/SIR/SNIS/SVM/SVS

guideline on the management of patients with extracranial carotid and vertebral artery disease. Stroke [Internet]. 2011 [citirano 05.06.2023.];42(8).

Dostupno na: <https://pubmed.ncbi.nlm.nih.gov/21282493/>

45. Ištvančić T. Evaluacija rezultata endarterektomije karotidne arterije everzivnom metodom s modificiranim oblikom incizije na arteriji - klinička studija i računalni model [Disertacija]. Osijek: Sveučilište Josipa Jurja Strossmayera u Osijeku, Medicinski fakultet Osijek; 2017 [citirano 05.06.2023.]; Dostupno na: <https://urn.nsk.hr/urn:nbn:hr:152:781660>

46. Soliman, S. S., Lazar, A., Millner, N. B., James, K. v., Rolandelli, R. H., Roskam, J. S., & Nemeth, Z. H. Comparing carotid endarterectomies with or without shunting in symptomatic and asymptomatic patients. The American Journal of Surgery. 2023; 225(6). ClinicalKey or ClinicalKey for Nursing] [citirano 05.06.2023.].

Dostupno na: <https://www.clinicalkey.com/#!/content/journal/1-s2.0-S0002961023000259>.

Objavljeno 26.01.2023.

47. Koch JM, Stapleton JC, Patel BA. Endovascular Treatment of Extracranial Occlusive Disease. U: Hinojosa QA, eds. Schmidek and Sweet: Operative Neurosurgical Techniques. 7th ed. Philadelphia, PA: Elsevier; 2022:734-738 [ClinicalKey or ClinicalKey for Nursing]. [citirano 05.06.2023.]. Dostupno na: <https://www.clinicalkey.com/#!/content/book/3-s2.0-B978032341479100062X?scrollTo=%23hl0000177>

48. McPheeters, Munich AS, Vakharia K, Mokin M, Siddiqui HA, Winn Neurological Surgery. Carotid Artery Angioplasty and Stenting. U: Winn, Richard H, eds. Youmans and Winn Neurological Surgery. 8th ed. Philadelphia, PA: Elsevier; 2023: 3300-3316

49. Brott TG, Calvet D, Howard G, Gregson J, Algra A, Becquemin JP, et al. Long-term outcomes of stenting and endarterectomy for symptomatic carotid stenosis: a preplanned pooled analysis of individual patient data. Lancet Neurol. 1.4.2019.;18(4):348–56.

50. Müller MD, Lyrer PA, Brown MM, Bonati LH. Carotid Artery Stenting Versus Endarterectomy for Treatment of Carotid Artery Stenosis. *Stroke* [Internet]. 1.1.2021. [citirano 05.06.2023.];52(1):E3–5. Dostupno na:
<https://www.ahajournals.org/doi/abs/10.1161/STROKEAHA.120.030521>
51. Cui CL, Dakour-Aridi H, Lu JJ, Yei KS, Schermerhorn ML, Malas MB. In-Hospital Outcomes of Urgent, Early, or Late Revascularization for Symptomatic Carotid Artery Stenosis. *Stroke* [Internet]. 1.1.2022 [citirano 05.06.2023.];53(1):100–7. Dostupno na:
<https://www.ahajournals.org/doi/suppl/10.1161/STROKEAHA.120.032410>
52. Coelho A, Peixoto J, Mansilha A, Naylor AR, de Borst GJ. Editor’s Choice – Timing of Carotid Intervention in Symptomatic Carotid Artery Stenosis: A Systematic Review and Meta-Analysis. *European Journal of Vascular and Endovascular Surgery*. 1.1.2022.;63(1):3–23.
53. Johansson E, Nordanstig A. The Issue of Optimal Timing of Carotid Revascularisation Is Both Relevant and Unresolved. *European Journal of Vascular and Endovascular Surgery*. 1.2.2022. 1;63(2):181–3.
54. Kim YA, Doonan RJ, Zuberi N, Steinmetz OK, MacKenzie KS, Obrand DI, Bayne J, Girsowicz E, Gill MPH HL. Timing Of Complications Following Carotid Endarterectomy for Symptomatic and Asymptomatic Carotid Artery Stenosis. *Journal of Vascular Surgery*. 2022; 75(6): 264. [ClinicalKey or ClinicalKey for Nursing] [citirano 05.06.2023.]. Dostupno na:
<https://www.clinicalkey.com/#!/content/journal/1-s2.0-S0741521422010679>.
Objavljeno 1.6.2022.
55. Jeffrey J. Overview of carotid artery stenting. U: UpToDate, Post, TW ed., UpToDate [Internet]. Waltham, MA, 2023.[citirano 05.06.2023.]. Dostupno na: <https://www.uptodate.com>
56. Stilo F, Montelione N, Calandrelli R, Distefano M, Spinelli F, Lazzaro V Di, et al. The management of carotid restenosis: a comprehensive review. *Ann Transl Med* [Internet]. Ožujak 2020.[citirano 05.06.2023.];8(19):1272–1272.

Dostupno na: : <https://atm.amegroups.com/article/view/42124/html>

57. Zeebregts CJ, Paraskevas KI. The New 2023 European Society for Vascular Surgery (ESVS) Carotid Guidelines – The European Perspective. *European Journal of Vascular and Endovascular Surgery*. 1.1.2023.;65(1):3–4

15. ŽIVOTOPIS

Nikolina Požega rođena je 5.11.1998. godine u Karlovcu. U Slunju je pohađala Osnovnu školu Slunj gdje je nastavila svoje srednjoškolsko obrazovanje upisujući opću gimnaziju u Srednjoj školi Slunj. Bila je sudionik brojnih natjecanja u različitim područjima. Postizanjem odličnih rezultata tijekom prva tri razreda srednje škole sudjeluje na državnom natjecanju iz biologije, a u četvrtom razredu osvaja prvo mjesto na županijskom natjecanju iz kemije. Istovremeno je tijekom osnovne i srednje škole trenirala kickboxing. Natjecanjima na brojnim europskim kupovima i turnirima stjecala je brojna iskustva koja su joj pomogla u osvajanju državnih prvenstava te je bila višestruki dvostruki juniorski državni prvak. Kao član hrvatske kickboxing reprezentacije 2016. je osvojila dvije brončane medalje na Europskom prvenstvu u Makedoniji te je bila kategorizirani hrvatski sportaš od strane Hrvatskog olimpijskog odbora. Završetkom srednje škole proglašena je učenikom generacije te 2017. godine upisuje Medicinski fakultet Sveučilišta u Rijeci. Kickboxing je nastavila trenirati još dvije godine te je svake zavrijedila ponovno naslove državnog prvaka u seniorskoj kategoriji, a 2019. godine bila je sudionik Europskog sveučilišnog prvenstva u borilačkim sportovima održanih u Zagrebu. Tijekom studija posvećuje se učenju. Pokušavajući steći što bolju izobrazbu obavlja stručnu praksu u ordinaciji obiteljske medicine te u Općoj bolnici Karlovac.