

Medularni karcinom štitne žlijezde: smjernice u dijagnostici i liječenju

Broz, Lara

Master's thesis / Diplomski rad

2023

Degree Grantor / Ustanova koja je dodijelila akademski / stručni stupanj: **University of Rijeka, Faculty of Medicine / Sveučilište u Rijeci, Medicinski fakultet**

Permanent link / Trajna poveznica: <https://um.nsk.hr/um:nbn:hr:184:784384>

Rights / Prava: [In copyright](#)/[Zaštićeno autorskim pravom.](#)

Download date / Datum preuzimanja: **2024-08-06**



Repository / Repozitorij:

[Repository of the University of Rijeka, Faculty of Medicine - FMRI Repository](#)



SVEUČILIŠTE U RIJECI

MEDICINSKI FAKULTET

SVEUČILIŠNI INTEGRIRANI PRIJEDIPLOMSKI I DIPLOMSKI

STUDIJ MEDICINA

Lara Broz

MEDULARNI KARCINOM ŠTITNE ŽLIJEZDE: SMJERNICE U DIJAGNOSTICI I
LIJEČENJU

Diplomski rad

Rijeka, 2023

SVEUČILIŠTE U RIJECI

MEDICINSKI FAKULTET

SVEUČILIŠNI INTEGRIRANI PRIJEDIPLOMSKI I DIPLOMSKI

STUDIJ MEDICINA

Lara Broz

MEDULARNI KARCINOM ŠTITNE ŽLIJEZDE: SMJERNICE U DIJAGNOSTICI I
LIJEČENJU

Diplomski rad

Rijeka, 2023

Mentorica rada: : izv. prof. dr. sc. Tatjana Bogović Crnčić, dr. med

Diplomski rad ocjenjen je dana 20. lipnja 2023 na Medicinskom fakultetu Sveučilišta u Rijeci
pred Povjerenstvom u sastavu:

1. izv.prof.dr.sc. Neva Giroto, dr.med (predsjednica Povjerenstva)
2. prof.dr.sc. Svjetlana Grbac – Ivanković, dr.med
3. doc.dr.sc. Manuela Avirović, dr.med

Rad sadrži 36 stranica, 2 tablice i 23 literaturna navoda

ZAHVALA

Prije svega, odsrca zahvaljujem svojoj mentorici izv. prof. dr. sc. Tatjani Bogović Crnčić, dr. med. Hvala Vam na stručnosti, strpljenju, savjetima, odvojenom vremenu, što ste u svakom trenutku bila dostupna za pomoć i rješavanje nedoumica. Također zahvaljujem svim članicama Povjerenstva na stručnosti i pomoći pri pisanju ovog rada.

Hvala mojim najbližim prijateljima koji su mi bili podrška, imali puno razumijevanja i bodrili me kroz ovih 6 godina studija.

I na kraju, najviše hvala mojoj obitelji. Hvala što ste mi najčvršći zagrljaj, oslonac i ponekad rame za plakanje, što ste me bodrili i svaki moj „ne mogu“ pretvarali u „možeš“. Hvala što vjerujete u mene, što me motivirate da bude bolja u svakom aspektu života, hvala što ste bili ponosni na svaki riješeni ispit i što ste sve ovo omogućili.

Sadržaj

1. UVOD	1
2. SVRHA RADA	4
3. PREGLED LITERATURE NA ZADANU TEMU	5
3.1. ETIOLOGIJA MEDULARNOG KARCINOMA ŠTITNE ŽLIJEZDE.....	5
3.1.1. Klinička prezentacija.....	6
3.2. SMJERNICE U DIJAGNOSTICI	8
3.2.1. Ultrazvuk.....	8
3.2.2 Aspiracijska citološka punkcija (FNAC).....	9
3.2.3. Određivanje koncentracije kalcitonina u serumu i punktatu	10
3.2.4. Molekularno testiranje.....	11
3.2.5. Nuklearnomedicinske slikovne dijagnostičke metode	12
3.2.5.1. Scintigrafija i SPECT/CT somatostatinskih receptora	12
3.2.5.2. Pozitronska emisijska tomografija/ kompjutorizirana tomografija (PET/CT) s fluorom-18 obilježenom fluorodeoksiglukozom (¹⁸ F-FDG)	13
3.2.5.3. Pozitronska emisijska tomografija/kompjutorizirana tomografija (PET/CT) s fluorom-18 obilježenom fluorodopom (¹⁸ F-DOPA)	13
3.2.5.4. Pozitronska emisijska tomografija/kompjutorizirana tomografija (PET/CT) s galij-68 obilježenim analogima somatostatina.....	14
3.2.5.5. Potencijalne nuklearnomedicinske metode u budućoj primjeni	15
3.3. SMJERNICE U LIJEČENJU	17
3.3.1. Operativno liječenje.....	17
3.3.2. Postoperativno praćenje pacijenata	18
3.3.3. Ciljana terapija pametnim lijekovima.....	20
3.3.4. Vanjsko zračenje (radioterapija) i kemoterapija	21
3.3.5. Uloga nuklearne medicine u terapiji medularnog karcinoma.....	22
4. RASPRAVA.....	25
5. ZAKLJUČAK	27
6. SAŽETAK	29
7. SUMMARY.....	30
8. LITERATURA	31
9. ŽIVOTOPIS	36

POPIS SKRAĆENICA I AKRONIMA

MTC (engl. medullary thyroid carcinoma) – medularni karcinom štitnjače

DTC (engl. differentiated thyroid carcinoma) – diferencirani karcinom štitnjače

MEN (engl. multiple endocrine neoplasia) – multipla endokrina neoplazija

MEN2 (engl. multiple endocrine neoplasia type 2) – multipla endokrina neoplazija tipa 2

RET (engl. rearranged during transfection) – receptorska tirozin- kinaza

FNAC (engl. fine needle aspiration cytology) – aspiracijska citološka punkcija tankom iglom

CEA (engl. carcinoembryonic antigen) – karcinoembrionalni antigen

ACTH (engl. adrenocorticotrophic hormone) – adenokortikotropni hormon

sCT (engl. serum calcitonin) – serumski kalcitonin

ATA (engl. American Thyroid Association) – Američko udruženje za štitnjaču

FMTC (engl. familial medullary thyroid carcinoma) – obiteljski medularni karcinom štitnjače

HST (engl. highest) - najviši

H (engl. high) - visok

MOD (engl. moderate) - umjeren

ESMO (engl. European Society for Medical Oncology) – Europsko društvo za medicinsku onkologiju

EANM (engl. European Association of Nuclear Medicine) – Europsko društvo za nuklearnu medicinu

CT (engl. computed tomography) – kompjutorizirana tomografija

MR (engl. magnetic resonance) – magnetska rezonanca

SPECT/CT (engl. single photon emission computed tomography/computed tomography) –
jednofotonska emisijska kompjuterizirana tomografija/ kompjutorizirana tomografija

PET/CT (engl. positron emission tomography/computed tomography) – pozitronska emisijska
tomografija/kompjutorizirana tomografija

SSA (engl. somatostatin analogue) – analog somatostatina

^{99m}Tc (engl. Technetium-99m) – Tehnecij -99m

^{18}F -FDG (engl. fluor-18 – fluorodeoxyglucose) – fluorodeoksiglukoza obilježena fluorom-18

^{68}Ga -SSA (engl. gallium-68–somatostatin analog) – analog somatostatina obilježen galijem-
68

TSH (engl. thyroid stimulating hormone) – tireotropin

VEGF (engl. vascular endothelial growth factor) – vaskularni endotelni faktor rasta

TKI (engl. tyrosine kinaze inhibitor) – inhibitor tirozin kinaze

EMA (engl. European Medicines Agency) – Europska agencija za lijekove

FDA (engl. U.S. Food and Drug Administration) – Američka agencija za hranu i lijekove

LAT (engl. L type aminoacid transporter) – L tip transportera aminokiselina

AADC (engl. aromatic L-amino acid decarboxylase) – citosolna dekarboksilaza aromatskih
aminokiselina

PRRT (engl. peptide receptor radionuclide therapy) – radionuklidna terapija peptidnih
receptora

1. UVOD

Štitnjača je jedna od ključnih endokrinih žlijezda u organizmu čovjeka važna za rast, razvoj i metabolizam ljudskog tijela. Kontinuiranim otpuštanjem svojih hormona u krvotok, pomaže u regulaciji brojnih tjelesnih procesa. Folikuli izgrađuju tkivo štitne žlijezde, a izgledom podsjećaju na mjehuriće koji su obloženi jednoslojnim epitelnim (folikularnim) stanicama. Glavna uloga tih epitelnih stanica je proizvodnja hormona tiroksina i trijodtironina koji se otpuštaju u cirkulaciju. Posebna vrsta stanica u štitnoj žlijezdi su parafolikularne ili C-stanice koje čine odvojene nakupine između folikula. Spomenute stanice izlučuju hormon kalcitonin čija je uloga u tijelu da smanjuje koncentraciju kalcija u krvi. Poticaj za njegovo otpuštanje je povišena razina kalcija u krvi te se razlikuju dva mehanizma kojima kalcitonin djeluje. Prvi mehanizam je blokiranje rada osteoklasta čime se smanjuje razgradnja kosti i otpuštanje kalcija u krv. Drugi mehanizam je na razini bubrega, pri čemu kalcitonin smanjuje reapsorpciju kalcija (1,2).

Govoreći o novotvorinama, upravo su novotvorine štitne žlijezde najčešći endokrini tumori u ljudskom tijelu. S obzirom na biološko ponašanje mogu biti benigni i maligni. Karcinomi štitnjače potječu iz folikularnih ili parafolikularnih stanica i čine oko 1% svih tumora štitnjače (1,2). Iako su patogeneza i etiologija raka štitnjače slabije poznati, čimbenici rizika poput ionizirajućeg zračenja, radioaktivnih materijala, nedostatka joda i nasljednih čimbenika povezani su s njegovim razvojem (2,3). Prema mikroskopskom tipu razlikuju se četiri glavna oblika zloćudnih tumora štitnjače. Najčešći karcinomi, zajedničkim nazivom dobro diferencirani karcinomi, su papilarni i folikularni karcinom. Spomenuti čine 90 - 95% svih karcinoma štitnjače te imaju bolju prognozu od slabo diferenciranih karcinoma među koje

ubrajamo medularni karcinom, nastao malignom transformacijom C-stanica, i anaplastični karcinom koji ima najlošiju prognozu (1-3).

Papilarni karcinom je najčešći tip te čini 80% svih zloćudnih tumora štitnjače. Obično se javlja prije 45. godine života i češći je u žena. Mikroskopski je građen od resica koje su okružene atipičnim epitelnim stanicama. Klinički se prezentira kao bezbolan, opipljiv čvor u štitnjači te se karcinom brzo širi u vratne limfne čvorove (2). Nešto rjeđi tip dobro diferenciranog raka štitnjače je folikularni karcinom kojeg čine stanice slične stanicama štitnjače te one tvore folikule ili čvrste nakupine bez koloida. Većina bolesnika s ovom vrstom malignog tumora je starija od 40 godina, a klinički se bolesnici javljaju s difuzno povećanom štitnjačom ili rjeđe, simptomima metastaza poput patološke frakture ili metastaze u plućima (1-3). Najfatalniji od svih malignih tumora, anaplastični karcinom građen je od anaplastičnih stanica i ima najlošiju prognozu. Smatra se da ovaj tip tumora nastaje progresijom drugih, bolje diferenciranih tumora. U roku od dvije godine od postavljanja dijagnoze, ovaj zloćudni tumor rezultira smrću (2). Samo 1-5% malignih tumora štitnjače čini medularni karcinom, zbog čega se svrstava u rijetke tumore. Navedeni tumor nastaje iz parafolikularnih stanica koje luče hormon kalcitonin. Karcinom se javlja u dva oblika: sporadični i nasljedni. Sporadični oblik obično se javlja kod starijih osoba iznad 50. godine, dok se osobama između 20. i 30. godine češće dijagnosticira nasljedni oblik karcinoma. Mikroskopski je građen od nakupina okruglih, poligonalnih ili vretenastih neoplastičnih stanica okruženih hijaliniziranom eozinofilnom stromom. Stroma sadrži amiloid, koji predstavlja odloženi prokalcitonin. Amiloid se može dokazati specifičnim histokemijskim bojenjem – Kongo crvenilom. Klinički, tumor se prezentira kao difuzno povećana štitnjača, povećani solitarni ili multipli čvorovi ili daje znakove kompresije obližnjih organa. Također je u krvi bolesnika s ovim

tipom karcinoma povišena razina hormona kalcitonina. Metastaze ovog tipa raka ponekad mogu biti i prvi simptom bolesti (1-3).

2. SVRHA RADA

Svrha ovog rada je prikazati etiologiju medularnog karcinoma štitne žlijezde, naglasiti važnost njegovog pravovremenog prepoznavanja i liječenja te dati pregled najnovijih smjernica u dijagnostici i terapiji, uz poseban osvrt na ulogu novih nuklearnomedicinskih metoda u sklopu obrade, praćenja i liječenja bolesnika s medularnim karcinomom.

3. PREGLED LITERATURE NA ZADANU TEMU

3.1. ETIOLOGIJA MEDULARNOG KARCINOMA ŠTITNE ŽLIJEZDE

Medularni karcinom štitnjače (engl. Medullary Thyroid Cancer, MTC) je rijedak neuroendokrini karcinom, porijeklom iz parafolikularnih C stanica, koji može izlučivati kalcitonin. Zbog navedenog, dijagnostičke i terapijske strategije za MTC razlikuju se od onih koje se koriste za diferencirane karcinome štitnjače (engl. Differentiated Thyroid Cancer, DTC) koji potječu iz folikularnih stanica. Medularni karcinom čini 1% do 2% svih karcinoma štitnjače u SAD-u, dok se taj broj u Europi penje i do 5%. Uglavnom se javlja sporadično, ali u oko 25% slučajeva je nasljedan. Nasljedna varijanta karcinoma javlja se češće kao dio slike multiple endokrine neoplazije (MEN) (3,4).

Genske mutacije otkrivene su u većini slučajeva medularnih karcinoma štitnjače te se smatraju dominantnim pokretačima ovih tumora. Sporadični oblik medularnog karcinoma u 43% - 65% slučajeva nastaje zbog somatske mutacije u genu RET, koji se nalazi na dugom kraku kromosoma 10 (10q11.21). RET gen je protoonkogen koji kodira protein, sastavni dio receptora tirozin kinaze. Regulacija stanične diferencijacije, proliferacije i smrti ovisi o RET genu. Druga najčešća mutacija zabilježena kod pacijenata sa sporadičnim MTC-om je somatska mutacija RAS gena (8,16). U nasljednom obliku medularni karcinom se najčešće pojavljuje u sklopu sindroma multiple endokrine neoplazije tipa 2A ili 2B ili u sklopu sindroma izoliranog obiteljskog medularnog karcinoma (engl. familial medullary thyroid carcinoma, FMTC). MEN2A oblik nasljednog MTC-a je najrašireniji te ga uz pojavu MTC-a karakteriziraju i feokromocitom te tumor paratiroidne žlijezde (3-5,16). Ovaj oblik bolesti također je izazvan mutacijama gena RET, no one se događaju u stanicama zametne linije.

Manje od 2% pacijenata s FMTC-om nema mjerljivu mutaciju RET germinativne linije (3-5,8,16,17).

Genetsko testiranje nužno je za bolesnike s MEN2 sindromom i njihove srodnike u prvom koljenu no trebalo bi ga ponuditi i onim pacijentima za koje se sumnja da imaju sporadični MTC (8). Istraživanja su pokazala da postoji snažna povezanost između dobi pojavljivanja karcinoma i njegove agresivnosti za specifične RET mutacije. Medularni karcinomi koji sadrže somatske RET mutacije također se obično povezuju s agresivnijim ponašanjem od ponašanja njihovih divljih tipova RET mutacija. Većina (>90%) sporadičnih MTC s udaljenim metastazama sadrže takve mutacije, najčešće se radi o mutaciji RET M918T (93,8%) (4,5,8).

3.1.1. Klinička prezentacija

Medularni karcinom štitnjače klinički se može prezentirati kao asimptomatski čvor u štitnjači, kvržica na dnu vrata koja može ometati gutanje ili postati uočljivija tijekom vremena. U bolesnika kojem je bolest lokalno uznapredovala mogu se pojaviti promuklost, disfagija i problemi s disanjem. Bolesnici se mogu javiti sa različitim paraneoplastičnim sindromima, uključujući Cushingov ili karcinoidni sindrom, no oni su rijetki. Visoke razine kalcitonina u plazmi mogu uzrokovati proljev. Gubitak težine, tromost i nelagoda u kostima mogu biti simptomi udaljenih metastaza (3-5,7). Diferencijalno dijagnostički na temelju anamneze i fizikalnog statusa treba pomisliti na: dobro diferencirane karcinome štitnjače, gušavost, toksičnu nodularnu strumu te rjeđe limfom štitnjače.

Klasični MEN2A sindromi (95% slučajeva) uključuju postojanje medularnog karcinoma štitne žlijezde, feokromocitoma i hiperparatireoidizma. Simptomi spomenutog sindroma, osim onih koji ukazuju na MTC, mogu uključivati crvenilo, palpitacije, znojenje, glavobolje,

hipertenziju zbog lučenja katekolamina iz tumora nadbubrežne žlijezde. Hiperparatireoidizam je često asimptomatski (3-5,7,16,17). Bolesnici s MEN2B sindromom (5% slučajeva) razvijaju agresivan MTC u djetinjstvu, a neki od prvih simptoma ovog sindroma uključuju: bolove u trbuhu, izmjena opstipacije i proljeva, nadutost, megakolon, očne abnormalnosti poput nemogućnosti plakanja, marfanoidni habitus, generaliziranu ganglioneuromatozu itd (17).

Sporadični MTC-ovi obično pogađaju odrasle osobe (u dobi od 40 do 60 godina) te se prezentiraju kao unifokalni i unilateralni čvorovi štitnjače. Nasljedni MTC-ovi povezani s MEN2 sindromom tipično su multicentrični i zahvaćaju oba režnja štitnjače. Nažalost, 70% pacijenata s MTC-om koji imaju palpabilni čvor štitnjače imaju cervikalne metastaze, a 10% ima udaljene metastaze (3,5,8).

3.2. SMJERNICE U DIJAGNOSTICI

Budući da se sporadični oblik medularnog karcinoma najčešće prezentira kao solitarni čvor u štitnjači bez ikakvih drugih simptoma, dijagnoza istog postavlja se češće u već uznapređovaloj fazi. Aspiracijska citološka punkcija čvora (engl. fine needle aspiration cytology, FNAC) i imunohistokemijska detekcija kalcitonina u punktatu glavne su metode koje se koriste za dijagnosticiranje sporadičnog MTC-a (3,5). No, zbog nespecifične kliničke slike, preoperativna dijagnostika medularnog karcinoma je zahtjevna. Stoga se MTC povremeno identificira tek nakon operativnog zahvata, patohistološkom analizom (3,5).

3.2.1. Ultrazvuk

Kada se kliničkim pregledom otkrije čvor na vratu, sljedeći korak u dijagnostičkom postupku je ultrazvučni pregled štitne žlijezde i okolnih struktura. Ultrazvuk štitnjače omogućuje mjerenje volumena same žlijezde, veličinu čvora, praćenje njegovog rasta te razlikovanje solidnih od cističnih čvorova. Ultrazvučno se medularni karcinom prikazuje kao hipoehogeni čvor, izražene vaskularnosti i neravnih kontura koji ponekad može sadržavati kalcifikate (5,9). Protok krvi i vaskularizacija mogu se dodatno prikazati opcijama Color i Power doppler.

Iako na ultrazvučnoj snimci ne postoje patognomonični znakovi koji ukazuju na medularni karcinom, ova dijagnostička metoda se koristi i preoperacijski kod pacijenata čiji je MTC identificiran ili se sumnja na njega na temelju rezultata aspiracijske punkcije tankom iglom. Pretraga služi kako bi se potražile metastaze u limfnim čvorovima i za procjenu kapsularne infiltracije karcinoma te ju izvodi iskusan dijagnostičar koji treba prikazati i pregledati strukture gornjeg medijastinuma te središnji i lateralni odjeljak vrata (5,8).

3.2.2 Aspiracijska citološka punkcija (FNAC)

Korisna metoda za određivanje patologije štitnjače je aspiracijska citološka punkcija čvorova štitnjače tankom iglom (FNAC). Nakon citološke punkcije, uzorak se gleda pod mikroskopom, gdje stanice medularnog karcinoma mogu varirati u svom izgledu. Mogu biti vretenaste, plazmocitoidne ili epiteloidne i često su diskohezivne ili slabo kohezivne.

Epiteloidni tumori mogu nalikovati folikularnim lezijama štitnjače, a zbog vretenastog izgleda stanica mogu se pogrešno zamijeniti sa sarkomima (4,5). Osim toga, mogu biti prisutne čudne, velike stanice, oksifilne citoplazme. U tumorskim stanicama mogu postojati azurofilne perinuklearne citoplazmatske granule. Zrnatost kromatina ekscentričnih jezgri je izgled koji je tipičan za neuroendokrine tumore. Najvažniji citološki kriteriji za dijagnozu MTC-a su dispergirani stanični uzorak poligonalnih ili trokutastih stanica, azurofilne citoplazmatske granule i ekscentrično postavljene jezgre s grubim granuliranim kromatinom i amiloidom. Zbog navedenog, FNAC treba učiniti kada su čvorovi u štitnjači veći od 1 cm, ovisno o karakteristikama ultrazvučnih promjena. Kada je citološka analiza neuvjerljiva ili pokazuje značajke koje upućuju na MTC treba odrediti razinu kalcitonina u serumu i/ili punktatu te uzorak treba procijeniti imunohistokemijskim bojenjem kako bi se utvrdila prisutnost markera tipa karcinoembrionalnog antigena (CEA), kromogranina i odsutnost tireoglobulina (5).

Rezultati meta-analize iz 2014. godine pokazuju da FNAC može otkriti otprilike polovicu MTC lezija (13). Ovakav nalaz sugerira da je, za sigurnu dijagnostiku, spomenutu aspiracijsku metodu potrebno dopuniti i drugim tehnikama kako bi se izbjegli lažno negativni rezultati (4,5,13).

3.2.3. Određivanje koncentracije kalcitonina u serumu i punktatu

Brojne hormone i biogene amine, poput adrenokortikotropnog hormona (ACTH), kalcitonina, CEA, kromogranina, histaminaze, neurotenzina i somatostatina, izlučuju C-stanice štitnjače.

Među nabrojenima, serumski kalcitonin (sCT) ključni je marker u dijagnosticiranju MTC-a te se pokazao vrlo osjetljivim za diferencijalnu dijagnozu, prognostičku procjenu, praćenje i procjenu odgovora na liječenje (10-12). U nekim istraživanjima uočena je korelacija između razine kalcitonina u serumu i veličine samog tumora (3,5,10,11).

Rutinsko mjerenje serumskog kalcitonina istraživano je kao metoda probira za dijagnozu MTC-a u bolesnika s čvorovima štitnjače, međutim, lažno-pozitivnih rezultata je puno čak i s najosjetljivijim testovima (5,12). Prema revidiranim smjernicama Američkog udruženja za štitnjaču za liječenje medularnog karcinoma štitnjače (engl. Revised American Thyroid Association Guidelines for the Management of Medullary Thyroid Carcinoma, ATA), rutinsko mjerenje kalcitonina u serumu ne smatra se isplativom dijagnostičkom metodom (5).

U postoperativnom razdoblju važno je pratiti pacijente kako bi se utvrdilo je li tireoidektomija, kao prvi izbor u liječenju medularnog karcinoma, bila kurativna. Mjerenje serumske razine kalcitonina je metoda kojom se bolesnik može pratiti postoperativno.

Ukoliko je operacija bila uspješna i izvađeno je cijelo tkivo štitnjače, količina kalcitonina u serumu trebala bi biti nedetektabilna. Kod bolesnika s mjerljivim razinama spomenutog hormona moguće da se radi o rezidualnom tkivu štitnjače ili ektopičnoj sekreciji hormona (5).

Iako se MTC može dijagnosticirati ultrazvučno vođenom aspiracijskom citologijom tankom iglom, na temelju tipičnih citoloških obilježja, pokazalo se da je osjetljivost FNAC-a 45-63%, što ukazuje da se ovim pristupom nerijetko postavlja pogrešna dijagnoza (5,12). Nedavno je nekoliko objavljenih studija pokazalo da su visoke koncentracije kalcitonina bile prisutne u ispiranju igle korištene za FNAC i u sumnjivim limfnim čvorovima i u čvorovima štitnjače za koje je histološki potvrđeno da su metastaze ili primarni MTC-ovi (12). Postupak se izvodi

tako da se neposredno nakon prve aspiracije igla ispire s 0,5 ml fiziološke otopine i ispiranja se šalju na mjerenje kalcitonina (12). Spomenuta metoda ispiranja bioptičke igle i detektiranje razine kalcitonina, uvelike poboljšava postotak MTC-ova dijagnosticiranih FNAC tehnikom.

3.2.4. Molekularno testiranje

Mutacije RET protoonkogen, kao što je ranije navedeno, prisutne su kod sporadičnih i svih nasljednih oblika medularnog karcinomima štitnjače uključujući MEN2 sindrome i obiteljski tip MTC-a - FMTC. Stoga se savjetuje da se bolesnici s klinički očitim sporadičnim MTC-om podvrgnu genetskom testiranju na RET protoonkogene mutacije (5,14,15,17). Mutacije RET protoonkogen na sljedeću generaciju se prenose autosomno dominantnim putem nasljeđivanja, stoga je bitno provjeriti pojedince i djecu koji imaju pozitivnu obiteljsku anamnezu za nasljedni oblik MTC-a. Različite mutacije nose različite rizike od raka te su određene mutacije zametne linije u nasljednom MTC-u značajno povezane s genotipom i fenotipom koji utječu na početak bolesti i agresivnost tumora. Poznato je da je RET M918T, somatska mutacija, agresivnija od njenog divljeg tipa. Međutim, ATA ne preporučuje probir somatskih RET M918T mutacija, kod osoba sa sporadičnim MTC-om, kao redoviti postupak (5,14,15).

Kako bi se odredilo najbolje liječenje za svaku poznatu mutaciju, ATA je podijelila RET mutacije u različite skupine rizika: najviši (engl. Highest, HST), visoki (engl. High, H) i umjereni (engl. Moderate, MOD). Prema američkim smjernicama preporuka liječenja je profilaktička tireoidektomija što je prije moguće u nositelja HST i H varijanti razine rizika, dok je za nositelje MOD varijante razine rizika predloženo provođenje godišnje pretrage kalcitonina u serumu, a profilaktička tireoidektomija treba biti učinjena kada vrijednosti postanu povišene (5,14,15).

3.2.5. Nuklearnomedicinske slikovne dijagnostičke metode

Korisnost i točna uloga metoda nuklearne medicine u dijagnostici primarnog MTC-a nije, za sada, jasno definirana u smjernicama. Postoji više hibridnih slikovnih pretraga koje prate različite metaboličke puteve ili ekspresiju/aktivnost receptora i mogu pomoći u otkrivanju recidiva i metastaza MTC-a te praćenju perzistentne bolesti (16).

Najčešće se koriste u detekciji sekundarnih žarišta (Tablica 1).

3.2.5.1. Scintigrafija i SPECT/CT somatostatinskih receptora

Jedna od nuklearnomedicinskih metoda koja nije navedena u Tablici 1, ali je široko dostupna i često se primjenjuje za dijagnostiku neuroendokrinih tumora je scintigrafija i jednofotonska emisijska tomografija somatostatinskih receptora. Radi se o neinvazivnim slikovnim dijagnostičkim tehnikama kojima se nakon aplikacije radiofarmaka, koji emitira gama zrake, snima distribucija radioaktivnosti u tijelu (18). Za dobivanje preciznih snimki obično se koristi SPECT/CT (engl. Single Photon Emission Computed Tomography/Computed Tomography) - hibridna tomografska tehnika koja daje jedinstven trodimenzijski prikaz anatomije i morfologije te metabolizma i funkcije stanica, tkiva i organa (18). Uočeno je da je gustoća somatostatinskih receptora povećana kod neuroendokrinih tumora te se zbog navedenog za vizualizaciju MTC-ova, čije stanice izražavaju somatostatinske receptore, koriste analozi somatostatina (engl. somatostatin analogues, SSA) koji se obilježe radionuklidom, najčešće tehnecijem-99m (^{99m}Tc). Radiofarmak koji se koristi za ovu svrhu je ^{99m}Tc -Tektrotyd, analog somatostatina obilježen gama emiterom ^{99m}Tc . Prema zaključku Europskog društva za medicinsku onkologiju iz 2018, scintigrafija i SPECT/CT somatostatinskih receptora s ^{99m}Tc -Tektrotydom vrlo je koristan modalitet funkcionalnog snimanja u bolesnika s MTC-om kako bi se odredio personalizirani pristup liječenju bolesti (19).

3.2.5.2. Pozitronska emisijska tomografija/ kompjutorizirana tomografija (PET/CT) s fluorom-18 obilježenom fluorodeoksiglukozom (¹⁸F-FDG)

PET/CT je još jedna hibridna slikovna metoda nuklearne medicine koja uključuje emisijsku tomografiju i može se koristiti za određivanje proširenosti bolesti i identifikaciju sekundarnih žarišta MTC-a. To je neinvazivna dijagnostička slikovna tehnika koja kombinira PET (pozitronsku emisijsku tomografiju), koja pokazuje raspodjelu i intenzitet metabolizma radiofarmaka u stanicama, te CT (transmisijsku kompjuteriziranu tomografiju) koji pokazuje anatomiju i morfologiju organa, a zajedno daju precizne informacije o patološkim odstupanjima u organizmu. Fluorodeoksiglukoz (FDG), analog glukoze obilježen radionuklidom izotopom fluora (¹⁸F) koji svojim raspadom emitira pozitrone, je radiofarmak koji se najčešće koristi u PET/CT dijagnostici. Nakon intravenske primjene ulazi u stanice koje koriste glukozu. Znajući da tumorske stanice za svoje potrebe upotrebljavaju puno glukoze, ¹⁸F-FDG se u njima intenzivno nakuplja te tako omogućuje razlikovanje tumorskog od zdravog tkiva (16,18). Kod slabo diferenciranih agresivnih oblika MTC-a, ¹⁸F-FDG pokazuje veliku osjetljivost i specifičnost te je njegova pozitivnost povezana s agresivnijim fenotipom tumora i lošijom prognozom. Također se metoda pokazala korisnom, kada standardni modaliteti snimanja nisu bili uspješni, a evidentiran je brz porast serumskog kalcitonina i karcinoembrionalnog antigena vremenom udvostručenja od 1 godine (16).

3.2.5.3. Pozitronska emisijska tomografija/kompjutorizirana tomografija (PET/CT) s fluorom-18 obilježenom fluorodopom (¹⁸F-DOPA)

Osim ¹⁸F-FDG, u PET/CT dijagnostici medularnih karcinoma može se koristiti i fluorodopa obilježena fluorom-18 (¹⁸F-DOPA, 6-1-¹⁸F-fluoro-dihidroksifenilalanin). Naime, neki neuroendokrini tumori, a među njima i medularni karcinomi koriste katekolaminski

metabolički put ili imaju slabije izražavanje receptora za somatostatin (16,18). DOPA je prekursor endogenih katekolamina. ^{18}F -DOPA-u preuzimaju specifični prijenosnici L tip transporter aminokiselina (engl. L type aminoacid transporter – LAT), a djelovanjem enzima citosolne dekarboksilaze aromatskih animokiselina (engl. aromatic L-amino acid decarboxylase – AADC) pretvara se u ^{18}F -dopamin. Zbog povećane ekspresije prijenosnika LAT i enzima AADC u stanicama medularnog karcinoma dolazi do povećanog unosa radiofarmaka u tumorske stanice (7,16,18). Stoga je povećani unos ^{18}F – DOPA -e karakteristika diferenciranih MTC stanica te se spomenuti radiofarmak smatra najpouzdanijim načinom za određivanje proširenosti bolesti i recidiva (7,16,18). Istraživanja su pokazala visoku specifičnost, ali varijabilnu osjetljivost metode od 45 do 93%. u detekciji recidiva MTC-a (7).

3.2.5.4. Pozitronska emisijska tomografija/kompjutorizirana tomografija (PET/CT) s galij-68 obilježenim analozima somatostatina

Noviji PET radiofarmaci koji se koriste u ovom dijagnostičkom području su obilježeni pozitronskim emiterom galijem-68 koji se veže za analog somatostatina (18). Kao analozi somatostatina koriste se DOTA (-1,4,7,10-tetraazaciklododekan-1,4,7,10-tetraacetatna kiselina) konjugirani peptidi s afinitetom vezanja za somatostatinske receptore. Najčešće se koriste ^{68}Ga -DOTA-TOC, edotreotid, ili [^{68}Ga -DOTA⁰-Tyr³] oktreetid, rjeđe ^{68}Ga -DOTA-NOC i ^{68}Ga -DOTA-TATE, a razlikuju se po kemijskoj građi i intenzitetu vezanja za somatostatinske receptore (18). Galijem-68 obilježeni analozi somatostatina se mogu učinkovito vezati sa somatostatinski receptor podtip 2 koji je i najviše izražen u neuroendokrinim tumorima (7,16,20). Vezanje i zadržavanje u stanicama medularnog karcinoma ovisi o gustoći somatostatinskih receptora na površini stanice i stupnju internalizacije kompleksa analoga somatostatina i receptora. Kada razine tumorskih markera u

krvi porastu, ovi PET radiofarmaci uglavnom se koriste za postavljanje dijagnoze metastatske bolesti (20).

Smjernice ATA iz 2015. ne preporučuju spomenute nuklearnomedicinske metode za otkrivanje udaljenih metastaza, međutim, nešto novije ESMO smjernice iz 2019.godine i EANM smjernice iz 2020.godine preporučuju navedene tehnike kao metode za dijagnostiku proširene bolesti, ukoliko su dostupne. Nedavno objavljena klinička ispitivanja također ukazuju na korisnost prethodno navedenih nuklearnomedicinskih metoda u dijagnostici MTC-a (7,16,18).

3.2.5.5. Potencijalne nuklearnomedicinske metode u budućoj primjeni

U tijeku su daljnja istraživanja i razvoj novih, potencijalno korisnih radiofarmaka u dijagnostici medularnog karcinoma, kao što su analozi minigastrina koji se ciljano vežu na receptor kolecistokinina-2 (CCK2R). Jedan od tih radiofarmaka je ^{68}Ga -DOTA-MGS5 (16,22). Provedeno je istraživanje u kojem su se ekstrahepatalne lezije bolje vizualizirale s ^{18}F -DOPA-om, ali ^{68}Ga -DOTA-MGS5-om su se točnije prikazale jetrene metastaze. Naime, prednost ovog radiofarmaka je nisko fiziološko nakupljanje u jetri, što rezultira slikama s vrlo dobrim kontrastom, osobito dva sata nakon primjene radiofarmaka. Osim toga, ^{68}Ga -DOTA-MGS5 vizualizirao je dva dodatna metastatska žarišta koja nisu bila uočljiva s ^{18}F -FDOPA-om (16). Nova dijagnostička PET metoda je imuno-PET koji koristi galijem-68 obilježena antitijela protiv CEA iz stanica medularnog karcinoma (engl. Anti-CEA Pretargeted Immuno-PET). Radiofarmaci se sastoje od mišjih ili kimernih anti-CEA bispecifičnih protutijela i predciljanih peptida povezanih s radionuklidima (^{68}Ga -IMP288). Rezultati objavljenih studija vrlo su obećavajući. Ukupna osjetljivost u dijagnosticiranju metastatskih žarišta medularnog karcinoma procijenjena je na 89% za jetru, za limfne čvorove 100%, za kosti 87% i za pluća 42% (16,23).

Tablica 1. Usporedba osjetljivosti dijagnostičkih metoda za detekciju MTC-a.

(adaptirano prema nih.gov [Internet] - Update on the Diagnosis and Management of Medullary Thyroid Cancer: What Has Changed in Recent Years?)

[ažurirano 2022; citirano 11.5.2023.] Dostupno na:

<https://www.ncbi.nlm.nih.gov/pmc/articles/PMC9332800/>

Dijagnostička metoda	Osjetljivost	Preporuka
Ultrazvuk (UZV)	Primarni tumor	75-90%
	Lč lateralnog odjeljka vrata	56%
	Lč centralnog odjeljka vrata	6%
UZV+ sCT i CEA	Primarni tumor	95%
CT	Ukupna osjetljivost	77-85%
	Lč	82%
	Jetra	87%
	Kosti	-
	Pluća	100%
MR	Kosti	89-92%
	Jetra	76-89%
¹⁸ F - DOPA-PET/CT	Ukupno	45-93%
	Lč	72%
	Jetra	65%
	Kosti	68%
	Pluća	14%
	Lč lateralnog odjeljka vrata	75%
	Lč centralnog odjeljka vrata	28%
⁶⁸ Ga-DOTA-TATE-PET/CT	Ukupno	84%
	Medijastinalni lč	100%
	Jetra	9%
	Kosti	100%
	Pluća	57-63%
⁶⁸ Ga-DOTA-MGS5-PET/CT	Nema dovoljno podataka	Novo – još u istraživanju
⁶⁸ Ga-IMP288-PET/CT	Ukupno	89-92%
	Lč	98-100%
	Jetra	98-100%
	Kosti	87-92%

UZV – ultrazvuk; Lč – limfni čvorovi; sCT – serumski kalcitonin; CEA- karcinoembrionalni antigen

3.3. SMJERNICE U LIJEČENJU

Nakon postavljanja dijagnoze na temelju svih gore navedenih metoda, slijedi liječenje medularnog karcinoma. Glavne metode liječenja uključuju: operativni zahvat i postoperativno praćenje, terapiju „pametnim lijekovima“, vanjsko zračenje i kemoterapiju te nuklearnomedicinske terapijske metode.

3.3.1. Operativno liječenje

Na temelju koncentracije kalcitonina u krvi, ultrazvučnog pregleda i ciljane citološke punkcije, primarno liječenje medularnog karcinoma je potpuno kirurško uklanjanje tumora štitnjače i lokalnih metastaza. Totalna tireoidektomija je kirurški zahvat izbora jer svi bolesnici s nasljednim MTC-om i otprilike 10% onih sa sporadičnim MTC-om imaju bilateralnu ili multifokalnu bolest. I sporadični i nasljedni oblici medularnog karcinoma se liječe totalnom tireoidektomijom i disekcijom cervikalnih limfnih čvorova (3-5). Prije operacije, neizravna ili fiberoptička laringoskopija može se koristiti za procjenu pokretljivosti glasnica i dišnih putova. Također bazalne razine kalcitonina u serumu mogu se koristiti za procjenu ozbiljnosti metastaza u limfnim čvorovima. Prema ispitivanju na 300 pacijenata s MTC-om kojima je učinjena potpuna tireoidektomija, praktički nije bilo incidencije metastaza u limfnim čvorovima kada je serumska razina kalcitonina, prije liječenja, bila manja od 20 pg/mL. Razine kalcitonina u iznad 20, 50, 200 i 500 pg/mL bile su povezane s metastazama u limfnim čvorovima u središnjem i lateralnom odjeljku vrata i gornjem medijastinumu (3-5).

Prema preporukama ATA i ESMO pojedinci s MTC-om koji su bili podvrgnuti ultrazvučnom pregledu gdje nisu nađene metastaze u vratnim limfnim čvorovima ili znakovi udaljenih metastaza trebaju biti podvrgnuti totalnoj tireoidektomiji zajedno s disekcijom središnjih vratnih limfnih čvorova. Na temelju serumskih koncentracija kalcitonina, može se razmotriti disekcija limfnih čvorova u lateralnom odjeljku vrata (3-5). Također, prije operativnog zahvata svi bolesnici trebali bi biti podvrgnuti testiranju na feokromocitom i

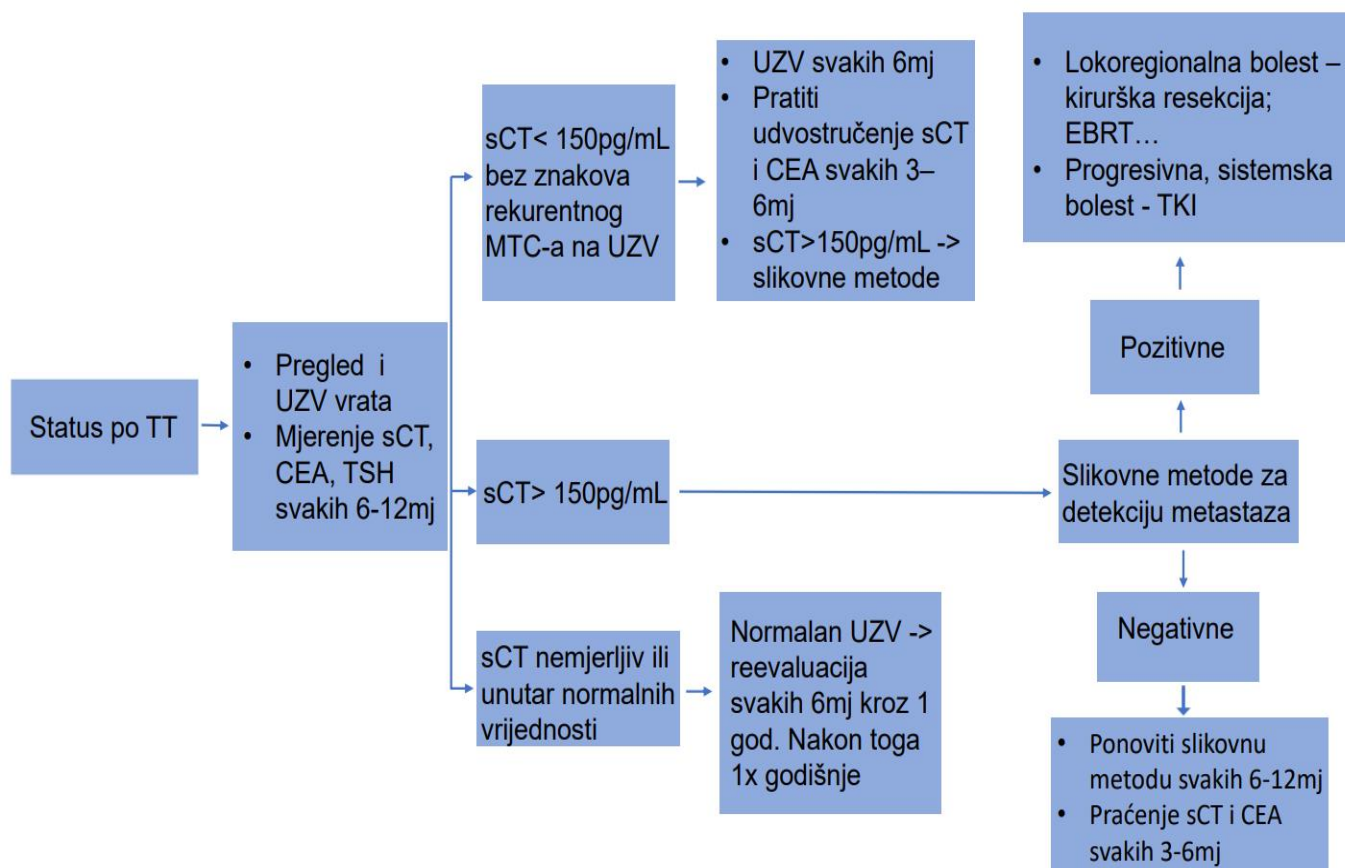
hiperparatireoidizam kako bi se isključilo postojanje tvorbe nadbubrežne žlijezde i sindroma MEN (3). Ukoliko je ultrazvučni nalaz vrata sumnjiv, preporuka je napraviti CT vrata i prsnog koša s kontrastom. Ako su razine kalcitonina u serumu iznad 500 pg/mL potrebno je napraviti obradu radi detekcije udaljenih metastaza, što može uključivati CT prsnog koša, MR jetre i/ili PET/CT (4,5).

Izvođenje profilaktičkog operativnog zahvata predloženo je kod nositelja mutacija zametne linije te varira ovisno o vrsti mutacije. Tijekom prve godine života, oni s mutacijama M918T zametne linije trebali bi biti podvrgnuti totalnoj tireoidektomiji. Operacija se može odgoditi do 5. godine života kod onih bolesnika koji imaju visokorizične mutacije, pod uvjetom da razine kalcitonina u krvi ne rastu (4,5).

3.3.2. Postoperativno praćenje pacijenata

Nakon totalne tireoidektomije potrebno je u terapiju uvesti nadomjesnu terapiju levotiroksinom te pratiti pacijente kako bi se utvrdilo je li operativni zahvat bio kurativan. Praćenje uključuje ultrazvuk vrata i mjerenje koncentracije serumskog kalcitonina i CEA-e, te praćenje njihovog udvostručenja (Tablica 2). Prema preporukama ATA i ESMO, koncentracije navedenih markera trebalo bi izmjeriti 3 mjeseca nakon kirurškog zahvata, zatim svakih 6 do 12 mjeseci ovisno o dobivenom rezultatu. Postoperativno ultrazvučno praćenje obično se provodi u intervalima od 6 mjeseci, 1 ili 2 godine, a značajke koje se prate su: mase u postoperativnom ležištu štitnjače i okolnom području vrata te sumnjivi limfni čvorovi ili mase na vratu (Tablica 2) (3-5).

Tablica 2. Praćenje bolesnika nakon tireoidektomije zbog perzistentnog ili rekurentnog medularnog karcinom štitnjače. (adaptirano prema: Revised American Thyroid Association guidelines for the management of medullary thyroid carcinoma.) [ažurirano 2015; citirano 13.5.2023] Dostupno na: <https://www.ncbi.nlm.nih.gov/pmc/articles/PMC4490627/>



TT – totalna tireoidektomija; UZV - ultrazvuk; sCT- serumski kalcitonin; CEA – karcinoembrionalni antigen; TSH – tireotropin; MTC – medularni karcinom štitnjače; EBRT – radioterapija; TKI – tirozin kinaza inhibitori

3.3.3. Ciljana terapija pametnim lijekovima

Sistemska terapija, indicirana je kod bolesnika s progresivnom ili simptomatskom metastatskom bolesti koji se ne mogu liječiti kirurškim zahvatom ili radioterapijom (3). Oko 10% pacijenata s MTC-om imalo je udaljene metastaze u vrijeme dijagnoze, te se njihova stopa povećava tijekom praćenja (4). Ponašanje bolesti, koje varira od sporog do brzog napredovanja, može se pratiti koncentracijom kalcitonina i vremenom potrebnim do udvostručenja vrijednosti (engl. doubling time). Prostaglandini, kinini, vazoaktivni intestinalni peptid, serotonin i histaminaza, između ostalih peptida, općenito se otpuštaju kod uznapredovalih MTC-ova i mogu rezultirati neugodnim simptomima uključujući crvenilo i proljev koje treba liječiti (3-5). Trenutno postoji nedostatak preporuka utemeljenih na dokazima (engl. evidence-based) o tome kada započeti sa ciljanom terapijom i kako treba pratiti pacijente s proširenom bolesti. Odabir se prvenstveno temelji na iskustvu kliničara. Kako bi ti bolesnici dobili najbolju njegu, preporučuje se da odluke donosi multidisciplinarni tim sastavljen od specijalista endokrinologije, kirurgije, nuklearne medicine, onkologije, radiologije, stručnjaka za bol, palijativnu skrb i drugih.

Kao što je prethodno naznačeno, većina pacijenata s MTC-om ima RET mutacije. Štoviše, VEGF (engl. Vascular endothelial growth factor) receptori su često prekomjerno izraženi, kako u potpornom vaskularnom endotelu tako i u tumorskim stanicama. Mnogi lijekovi koji blokiraju RET kinazu također blokiraju VEGFR-2 kinazu. Axitinib, cabozantinib, gefitinib, imatinib, motesanib, sorafenib, sunitinib i vandetanib lijekovi su koji spadaju u skupinu tirozin kinaza inhibitora (TKI) koji su nedavno prošli kroz klinička ispitivanja faze I, faze II i faze III na pacijentima s uznapredovalim MTC-om. Dvije oralne terapije, vandetanib (2011.) i cabozantinib (2012.), licencirane su od strane Europske agencije za lijekove (engl. European Medicines Agency, EMA) i Američke agencije za hranu i lijekove (engl. U.S. Food and Drug

Administration, FDA) za liječenje bolesnika s uznapredovalim progresivnim MTC-om na temelju kliničkog ispitivanja faze III (3-6).

Dva navedena licencirana lijeka prva su linija sistemskog liječenja za progresivni metastatski medularni karcinom. Oba lijeka donekle blokiraju aktivnost RET kinaze, što je glavno opravdanje njihove početne primjene u liječenju. Ipak, svoje antitumorsko djelovanje postižu blokadom receptora vaskularnog endotelnog čimbenika rasta tipa 2 (VEGFR2) i drugih komponenti angiogeneze (3-6).

Dva selektivna inhibitora RET-a odobrili su EMA i FDA 2020. za liječenje uznapredovalog/metastatskog MTC-a koji nosi mutaciju RET-a u različitim situacijama. Selperkatinib je dobio ubrzano odobrenje FDA-e u svibnju 2020. za sustavno liječenje odraslih i pedijatrijskih pacijenata starijih od 12 godina s uznapredovalim ili metastatskim RET pozitivnim MTC-om. EMA u prosincu 2020. isti lijek odobrava za uznapredovali MTC samo kod pacijenata koji su prethodno primili terapiju kabozantinibom, vandetanibom ili oboje. (3,6) Drugi selektivni inhibitor RET kinaze odobren za liječenje uznapredovalih/metastatskih RET pozitivnih medularnih karcinoma je pralsetinib koji je odobren za liječenje odraslih i pedijatrijskih pacijenata u dobi od 12 godina ili starijih koji zahtjevaju sistemno liječenje (3,6).

3.3.4. Vanjsko zračenje (radioterapija) i kemoterapija

Prema shemama za liječenje MTC-a iz ATA smjernica i nekim studijima, radioterapija - EBRT (engl. External beam radiation therapy) smanjuje rizik od lokoregionalnog recidiva kod lokalno uznapredovalog medularnog karcinoma štitnjače sa značajkama visokog rizika. Zbog navedenog i samo kod određenih pacijenata radioterapija se koristi kao adjuvantna terapija karcinoma. Učinak EBRT-a na ukupno preživljenje ostaje neistražen (5). Odluku o korištenju

radioterapije u planu liječenja donosi kliničar, uzimajući u obzir morbiditet u odnosu na dobrobit za pojedinog pacijenta.

S druge strane kemoterapeutici iako mogu biti prikladni za određene bolesnike, prema trenutno dostupnim informacijama imaju niske stope odgovora (15%–20%) i kratko trajanje remisije. Kao najučinkovitija kombinacija pokazala se terapija doksorubicinom i 5-fluorouracilom ili dakarbazinom. Prema ATA i ETA smjernicama, stope odgovora na navedenu terapiju su niske i djelomične. S obzirom na spomenute postotke i pojavu novih mogućnosti liječenja, pojedinačni ili kombinirani citotoksični kemoterapijski režimi ne bi se trebali koristiti kao prva linija terapije u bolesnika s perzistentnim ili rekurentnim medularnim karcinomom štitne žlijezde (3-8).

3.3.5. Uloga nuklearne medicine u terapiji medularnog karcinoma

Trenutno postoje razlike u smjernicama o korisnosti nuklearnomedicinskih metoda u dijagnostici i liječenju MTC-a. Brojne nove terapijske strategije u nuklearnoj medicini se istražuju za liječenje metastatskog MTC-a no potrebne su dodatne informacije za konačnu procjenu njihove učinkovitosti (20).

Kao terapijske mogućnosti nuklearne medicine u ispitivanju za metastatski MTC su: radioimunoterapija korištenjem radionuklida, alfa ili beta emitera, obilježenih anti-CEA monoklonskih protutijela; radionuklidna terapija peptidnih receptora; ligandi za kolecistokininske receptore (CCK2R-ligand) obilježeni ¹⁷⁷Lu (18). Međutim, vrlo malo smjernica danas, i samo u vrlo specifičnim slučajevima, predlažu navedene terapijske mogućnosti nuklearne medicine za liječenje metastatskog MTC-a te još uvijek nije poznato koliko su navedeni izbori terapije učinkoviti, štetni i korisni za pacijente (16,20).

Jedan od navedenih terapijskih pristupa naziva se radionuklidna terapija peptidnih receptora (engl. peptide receptor radionuclide therapy, PRRT), u kojoj peptidi djeluju kao agonisti somatostatinskih receptora i mogu se označiti beta-emiterima itrijem (^{90}Y) i lutecijem (^{177}Lu) kojima se onda lokalno ozrači i uništi tumorsko tkivo bez oštećenja okolnog tkiva (18). Itrij ima veći domet te je povoljniji za liječenje većih, a lutecij manjih metastaza, ali mogu se koristiti i istovremeno ili naizmjenično. Slijedeći princip teranostike, kao i u dijagnostici, za liječenje se ovi radionuklidi vežu na DOTATOC, DOTATATE ili DOTANOC molekule s afinitetom vezanja za somatostatinske receptore (18). Ova metoda prikladna je za liječenje neoperabilnih ili metastatskih neuroendokrinih tumora koji su potvrđeni patohistološkom analizom, a ekspresija somatostatinskih receptora na tumorskim stanicama je prethodno dokazana dijagnostičkim metodama s pomoću $^{99\text{m}}\text{Tc}$ ili ^{68}Ga -SSA (18, 21).

Trudnoća, ozbiljna akutna bolest i teži psihijatrijski slučajevi su apsolutne kontraindikacije za korištenje gore navedenih terapijskih metoda, dok u relativne kontraindikacije spadaju dojenje i bubrežna insuficijencija, pogotovo za primjenu itrija. Kada je bubrežna funkcija očuvana barem 60% može se koristiti lutecij. Četiri do šest tjedana prije početka liječenja potrebno je isključiti iz terapije dugoživuće analoge somatostatina, a barem 24 sata kratkoživuće analoge (18). Također, prije liječenja pacijentu se aplicira infuzija pozitivno nabijenih aminokiselina radi zaštite bubrežne funkcije. Ukoliko od ranije postoji oštećenje koštane srži i slabija hepatalna funkcije, treba biti oprezan. Nakon liječenja nastavljaju se pratiti bubrežni i jetreni parametri te krvna slika svaka dva tjedna (18,20).

Jedan od radiofarmaka koji se ispituje u svrhu liječenja medularnog karcinoma je ^{177}Lu - DOTA-TATE. Odgovor na terapiju navedenim radiofarmakom praćen je u skupini 43 bolesnika s MTC-om. Procjenjivali su se simptomi, serumski markeri i slikovni prikaz ^{68}Ga -DOTA-TATE-PET/CT-om i ^{18}F -FDG-PET/CT-om. Prema rezultatima 47% pacijenata imalo je barem djelomično poboljšanje simptoma, dok je u 41% primijećeno poboljšanje biokemijskih

pokazatelja. U 49% slučajeva došlo je do pogoršanja u oba parametra. Kod ostalih pacijenata bolest je ostala stacionarna (16,20).

4. RASPRAVA

Medularni karcinom štitnjače je slabo diferencirani tumor koji nastaje iz C- stanica štitne žlijezde. Dijelimo ga na sporadični i nasljedni tip te se najčešće u vidu nasljednog tipa javlja kao dio slike multiple endokrine neoplazije. Iako je klinička prezentacija tumora kao solitarnog čvora u žlijezdi najzastupljenija, karcinom može biti i multifokalan, a ukoliko se ne dijagnosticira na vrijeme može se proširiti na udaljena područja (1-6). Zlatni standard u postavljanju dijagnoze je patohistološka dijagnoza karcinoma. Prvi korak u dijagnostici su dobra anamneza i fizikalni status, no ukoliko oni nisu specifični, a često nisu, sljedeći korak je ultrazvuk štitnjače. Ova dijagnostička tehnika ima prednosti kao što su jednostavnost, neinvazivnost i dostupnost, no dobiveni podaci uvelike ovise o osobi koja ju izvodi. Prema smjericama nema specifičnih ultrazvučnih znakova kojima bi se sa sigurnošću postavila dijagnoza medularnog karcinoma, te se metoda koristi prije svega za preoperativnu analizu i mogući pronalazak lokalnih metastaza (3-5,7,9). Nadalje se u sklopu dijagnostičke obrade čvora u štitnjači, pod vodstvom ultrazvuka, izvodi aspiracijska citološka punkcija tankom iglom kako bi se uzorak procijenio mikroskopski. Smatra se da metoda može otkriti do 60% svih karcinoma te se zbog toga i ona treba kombinirati s ostalima (3-6,9,13.). Kao važan dijagnostički i prognostički čimbenik smatra se i razina kalcitonina u serumu pacijenta kod kojeg sumnjamo na medularni karcinom, te upravo razine ovog hormona mogu bitno pomoći kod diferencijalne dijagnoze (5,6,10,11). Ukoliko se otkrije da je karcinom metastazirao, nuklearnomedicinske dijagnostičke slikovne metode, poput SPECT/CT-a i scintigrafije somatostatinskih receptora te PET/CT-a s ^{18}F -DOPA-om, ^{68}Ga -obilježenim analogima somatostatina te ^{18}F -FDG-om uvelike mogu pomoći u njihovoj detekciji i praćenju odgovora na terapiju (16-21). Prema EANM smjericama iz 2020. godine preporuka je, ukoliko je dostupan, prvo učiniti PET/CT s ^{18}F -DOPA-om zbog njegove superiorne dijagnostičke

učinkovitosti u usporedbi s drugim PET radiofarmacima. U slučaju negativnog nalaza ili nedostupnosti, preporuča se ^{18}F -FDG, osobito u slučaju brzog porasta kalcitonina i CEA markera (podvostručene vrijednosti u manje od godinu dana) ili ako se očekuje agresivnije biološko ponašanje tumora (nerazmjerno visoka razina CEA-e u odnosu na razinu kalcitonina) (7). Za sada se PET/CT s ^{68}Ga preporučuje u slučaju nejasnih rezultata drugih morfoloških pretraga, a PET/CT s ^{18}F -DOPA -om i ^{18}F -FDG-om, s ciljem procjene primjene radionuklidne terapije peptidnih receptora u strogo odabranoj skupini pacijenata predviđenih za ovo ciljano liječenje (7).

Za razliku od DTC-a, medularni karcinom nema svojstvo nakupljanja joda pa terapija radioaktivnim jodom nije moguća. Glavni korak u terapiji je kirurška resekcija malignog žljezdanog tkiva i regionalnih limfnih čvorova. Kod uznapredovalog, RET-mutiranog MTC-a, ova mutacija predstavlja važnu terapijsku metu i glavni je razlog za početna klinička ispitivanja TKI-a - vandetaniba i kabozantiniba. Međutim, terapijska učinkovitost ovih inhibitora vjerojatno je posljedica njihove inhibicije VEGF receptorskog puta, budući da su ti lijekovi samo umjereno učinkoviti inhibitori RET kinaze (3-6,13-15). Terapija metastatskog MTC-a nuklearanomedicinskim metodama, poput radionuklidne terapije peptidnih receptora, istražuje se te se smatra da uvelike mogu utjecati na poboljšanje kvalitete života i postotka preživljenja, no za sada nisu našle svoje mjesto kao glavna metoda liječenja (16,20,21).

Treba zaključiti, da iako su svjetske smjernice za dijagnostiku i liječenje medularnog karcinoma opširne i dosta detaljne i dalje ostaje mjesta za napredak te se velik dio prepušta kliničaru na odlučivanje. Istraživanja je sve više, ispitivanje lijekova i njihovo registriranje je u sponu te će nadolazeća znanja o dijagnostici i terapiji medularnog karcinoma zasigurno pomoći kliničarima da budu sigurniji u svom radu te da ponude individualizirani plan svojim pacijentima.

5. ZAKLJUČAK

Prema novijim smjernicama američkih i europskih udruženja za štitnjaču glavne metode dijagnostike medularnog karcinoma jesu dobra anamneza i fizikalni status; ultrazvuk štitnjače; aspiracijska citologija tankom iglom; određivanje koncentracije kalcitonina u serumu i punktatu te molekularno testiranje za uvid u postojanje RET mutacije. Točna dijagnoza postavit će se kombinacijom svih navedenih postupaka i dobrom suradnjom multidisciplinarnog tima. Ultrazvukom štitnjače i citološkom analizom aspirata čvora, postavlja se visoka sumnja na malignom. Rutinsko mjerenje serumskog kalcitonina nije preporučeno u ATA smjernicama iz 2015., za razliku od europskih smjernica koje koncentracije spomenutog hormona smatraju vrlo osjetljivim markerom za diferencijalnu dijagnozu, prognostičku procjenu, praćenje i procjenu odgovora na liječenje. Sljedeći korak nakon dijagnoze MTC-a je terapijski plan koji mora biti personaliziran. Smjernice navode kako je glavni korak u liječenju lokalno ograničenog medularnog karcinoma operativni zahvat – totalna tireoidektomija s odstranjenjem regionalnih cervikalnih limfnih čvorova. Pacijent se potom prati redovitim ultrazvučnim pregledima i kontrolom koncentracije kalcitonina i CEA u serumu. U slučaju sumnje na recidiv ili metastazu provodi se dodatna slikovna obrada PET/CT-om ili scintigrafijom somatostatinskih receptora. Ukoliko se bolest proširila i metastazirala u liječenje se uvode tzv. pametni lijekovi koji pripadaju grupi tirozin kinaza inhibitorima - TKI. U tu skupinu lijekova ubrajaju se inhibitori RET kinaze i VEGFR-2 kinaze. Neki od licenciranih lijekova od strane EMA i FDA su: vandetanib, cabozantinib, selperkantini i pralsetinib. Radioterapija i kemoterapija za sada prema svjetskim smjernicama i nedavnim istraživanjima imaju nisku stopu odgovora i kratko trajanje remisije te se za sada koriste samo u određenih pacijenata. Nuklearnomedicinske metode liječenja MTC-a također se primjenjuju samo u određenih pacijenata te su i dalje u istraživanju.

Zaključno, iako je medularni karcinom rijedak naspram dobro diferenciranih karcinoma štitnjače te njegova pravovremena dijagnoza i liječenje uvelike ovise o iskustvu i znanju kliničara, važno je pratiti prikazane smjernice, biti u toku s najnovijim dijagnostičkim i terapijskim metodama i istraživanjima te svakom bolesniku individualno ponuditi ono što je za njega najbolje.

6. SAŽETAK

Medularni karcinom čini 1-5% malignih tumora štitnjače što ga čini vrlo rijetkim. Karcinom nastaje malignom transformacijom parafolikularnih stanica koje luče hormon kalcitonin.

Postoje dva oblika tumora – sporadični koji je češći (75%) i nasljedni koji se javlja u sklopu sindroma MEN2. Klinički se tumor može prezentirati kao difuzno povećana štitnjača, povećani solitarni ili multipli čvorovi ili daje znakove kompresije obližnjih organa. Nekada su prvi simptomi koji se jave simptomi metastaza. Svjetska udruženja za bolesti štitnjače, kao što su ATA, ETA, ESMO, na temelju brojnih istraživanja objavili su smjernice kako bi olakšali dijagnostičke i terapijske odluke kliničarima. Prema spomenutim smjernicama ultrazvukom, FNAC-om i mjerenjem razine kalcitonina u serumu postavlja se dijagnoza medularnog karcinoma. Preporuka je također napraviti genetičko testiranje svima kojima je postavljena sumnja na MTC jer je u velikom postotku pokretač karcinoma mutacija RET protoonkogena. Ukoliko su kod bolesnika prisutne metastaze, one se mogu vizualizirati nuklearnomedicinskim slikovnim metodama. Za prikaz MTC-a najbolja metoda smatra se ^{18}F -DOPA-PET/CT. U smjernicama za liječenje, totalna tireoidektomija je prvi izbor za liječenje bolesnika s lokalno uznapredovalim karcinomom, dok je sistemska terapija, lijekovima iz skupine tirozin kinaza inhibitora, indicirana kod bolesnika s proširenom bolešću. Onima s proširenom bolešću također se mogu ponuditi terapijske metode nuklearne medicine poput PRRT-a, gdje se agonisti somatostatinskih receptora obilježe beta emiterima i na taj način uništavaju tumorsko tkivo, no i ove metode se još istražuju i sigurno će u budućnosti biti zastupljenije. Radioterapija i kemoterapija kao metode izbora za bolesnike s MTC-om još su u istraživanju te se ne preporučuju kao prvi korak u terapiji.

Ključne riječi: medularni karcinom, kalcitonin, smjernice, totalna tireoidektomija, sistemska terapija

7. SUMMARY

Medullary carcinoma accounts for only 1-5% of malignant thyroid tumors, making it very rare. Carcinoma arises from the malignant transformation of parafollicular cells that secrete the hormone calcitonin. There are two types of tumors - sporadic, which is more common (75%) and hereditary, which occurs as part of the MEN2 syndrome. Clinically, the tumor can be presented as a diffusely enlarged thyroid gland, enlarged solitary or multiple nodules, or shows signs of compression of nearby organs. Sometimes the first symptoms that appear are symptoms of metastases. World associations for thyroid diseases, such as ATA, ETA, ESMO, have published guidelines based on numerous studies to facilitate diagnostic and therapeutic decisions for clinicians. According to the mentioned guidelines, the diagnosis of medullary carcinoma is established by ultrasound, FNAC and measurement of the calcitonin level in the serum. It is also recommended to do genetic testing for everyone who is suspected of having MTC, because a large percentage of cancers are caused by mutations in the RET proto-oncogene. If metastases are present, they can be visualized by nuclear medicine imaging methods. ^{18}F -DOPA-PET/CT is considered the best method for detection of MTC metastases. In the treatment guidelines, total thyroidectomy is the first choice for treatment of patients with locally advanced cancer, while systemic therapy, with drugs from tyrosine kinase inhibitors group, is indicated in patients with advanced disease. In case of advanced disease nuclear medicine therapeutic methods such as PRRT can also be offered, where somatostatin receptor agonists are labeled with beta emitters and thus destroy tumor tissue, but these methods are still being researched and will certainly be more prevalent in the future. Radiotherapy and chemotherapy as methods of choice for patients with MTC are still under investigation and are not recommended as first line in therapy.

Key words: medullary carcinoma, calcitonin, guidelines, total thyroidectomy, systemic therapy

8. LITERATURA

- 1) J. Larry Jameson; Susan J. Mandel; Anthony P. Weethman. Harrison Principles of Internal Medicine: 20th Edition. Thyroid gland physiology and testing – str: 2692
- 2) Damjanov I, Seiwerth S, Jukić S, Nola M. : Patologija. 5. prerađeno i dopunjeno izdanje. Zagreb: Udžbenici Sveučilišta u Zagrebu, Medicinska naklada – Zagreb; 2018
- 3) Kim M, Kim BH. Current Guidelines for Management of Medullary Thyroid Carcinoma. Endocrinology and Metabolism 2021;36(3):514-24 [Internet]. [citirano 20.4.2023] Dostupno na: <https://doi.org/10.3803/EnM.2021.1082>
- 4) S. Filetti, C. Durante, D. Hartl, S. Leboulleux, L. D. Locati, K. Newbold, M. G. Papotti & A. Berruti , on behalf of the ESMO Guidelines Committee. Thyroid cancer: ESMO Clinical Practice Guidelines for diagnosis, treatment and follow-up. Annals of Oncology 30: str. 1856–1883 [objavljeno 2019; citirano 20.4.2023] Dostupno na: [https://www.annalsofoncology.org/article/S0923-7534\(22\)00694-9/fulltext](https://www.annalsofoncology.org/article/S0923-7534(22)00694-9/fulltext)
- 5) Wells SA Jr, Asa SL, Dralle H, Elisei R, Evans DB, Gagel RF i sur. American Thyroid Association Guidelines Task Force on Medullary Thyroid Carcinoma. Revised American Thyroid Association guidelines for the management of medullary thyroid carcinoma. PubMed [ažurirano 2015; citirano 23.4.2023] Dostupno na: <https://www.ncbi.nlm.nih.gov/pmc/articles/PMC4490627/>
- 6) Filetti S, Durante C, Hartl D.M, Leboulleux S, Locati L.D, Newbold K i sur. ESMO Clinical Practice Guideline update on the use of systemic therapy in advanced thyroid

cancer. *Annals of oncology* 2022 Jul;33(7):674-84 [citirano 23.4.2023]. Dostupno na:
[https://www.annalsofoncology.org/article/S0923-7534\(22\)00694-9/fulltext#%20](https://www.annalsofoncology.org/article/S0923-7534(22)00694-9/fulltext#%20)

- 7) Giovanella L, Treglia G, Iakovou I, Mihailovic J, Verburg FA, Luster M. EANM practice guideline for PET/CT imaging in medullary thyroid carcinoma. *European Journal of Nuclear Medicine and Molecular Imaging*. 2020 Jan;47(1):61-77. PubMed [citirano 30.4.2023] Dostupno na: <https://pubmed.ncbi.nlm.nih.gov/31482429/>
- 8) Cancer.gov [Internet]. Bethesda, MD: PDQ® Adult Treatment Editorial Board. PDQ Thyroid Cancer Treatment (Adult). National Cancer Institute. [ažurirano 16.3.2023; citirano 2.5.2023] Dostupno na: <https://www.ncbi.nlm.nih.gov/books/NBK65857/>
- 9) Trimboli P, Giovanella L, Valabrega S, Andrioli M, Baldelli R, Cremonini N, et al. Ultrasound features of medullary thyroid carcinoma correlate with cancer aggressiveness: a retrospective multicenter study. *J Exp Clin Cancer Res* 2014 Oct 25;33(1):87 [citirano 2.5.2023] Dostupno na:
<https://www.ncbi.nlm.nih.gov/pmc/articles/PMC4219042/>
- 10) Giuseppe Costante, Domenico Meringolo, Cosimo Durante, Davide Bianchi, Maria Nocera, Salvatore Tumino i sur. Predictive Value of Serum Calcitonin Levels for Preoperative Diagnosis of Medullary Thyroid Carcinoma in a Cohort of 5817 Consecutive Patients with Thyroid Nodules, *The Journal of Clinical Endocrinology & Metabolism* 2007 Feb;92(2):450-55 [citirano 3.5.2023] Dostupno na:
<https://doi.org/10.1210/jc.2006-1590>

- 11) Kim SJ, Yun HJ, Shin SJ, Lee YS, Chang HS. Serum Calcitonin-Negative Medullary Thyroid Carcinoma: A Case Series of 19 Patients in a Single Center. *Front Endocrinol (Lausanne)*. [objavljeno 2021; citirano 3.5.2023] Dostupno na: <https://www.ncbi.nlm.nih.gov/pmc/articles/PMC8602843/>
- 12) de Crea C, Raffaelli M, Maccora D, Carrozza C, Canu G, Fadda G i sur. Calcitonin measurement in fine-needle aspirate washouts vs. cytologic examination for diagnosis of primary or metastatic medullary thyroid carcinoma. *Acta Otorhinolaryngol Ital* 2014 Dec; 34(6): 399–405 [objavljeno 2014; citirano 3.5.2023] Dostupno na: <https://www.ncbi.nlm.nih.gov/pmc/articles/PMC4346997/>
- 13) Pierpaolo Trimboli, Giorgio Treglia, Leo Guidobaldi, Francesco Romanelli, Giuseppe Nigri, Stefano Valabrega i sur. Detection rate of FNA cytology in medullary thyroid carcinoma: a meta-analysis. *Clin endocrinology J* 2015 Feb;82(2): 280-85 [objavljeno 2014; citirano 30.4.2023] Dostupno na: <https://onlinelibrary.wiley.com/doi/10.1111/cen.12563>
- 14) Innella G, Rossi C, Romagnoli M, Repaci A, Bianchi D, Cantarini ME i sur. Results and Clinical Interpretation of Germline RET Analysis in a Series of Patients with Medullary Thyroid Carcinoma: The Challenge of the Variants of Uncertain Significance. *Cancers (Basel)* 2020 Nov; 12(11): 3268 [objavljeno 2020; citirano 2.5.2023] Dostupno na: <https://www.ncbi.nlm.nih.gov/pmc/articles/PMC7694403/>
- 15) Jin M, Megwalu UC, Noel JE. External Beam Radiotherapy for Medullary Thyroid Cancer Following Total or Near-Total Thyroidectomy. *Otolaryngol Head Neck Surg*.

2021 Jan;164(1):97-103 [objavljeno 2020; citirano 29.4.2023] Dostupno na:

<https://aao-hnsfjournals.onlinelibrary.wiley.com/doi/10.1177/0194599820947696>

16) Kaliszewski K, Ludwig M, Ludwig B, Mikuła A, Greniuk M, Rudnicki J. Update on the Diagnosis and Management of Medullary Thyroid Cancer: What Has Changed in Recent Years? *Cancers (Basel)* 2022 Jul 27;14(15):3643 [objavljeno 2022; citirano 10.5.2023] Dostupno na: <https://www.ncbi.nlm.nih.gov/pmc/articles/PMC9332800/>

17) Wells SA Jr, Pacini F, Robinson BG, Santoro M. Multiple endocrine neoplasia type 2 and familial medullary thyroid carcinoma: an update. *J Clin Endocrinol Metab.* 2013 Aug;98(8):3149-64 [citirano 10.5.2023] Dostupno na:

<https://www.ncbi.nlm.nih.gov/pmc/articles/PMC5399478/>

18) Girotto N, Bogović Crnčić T., *Nuklearna medicina za studente preddiplomskih studija*. 1. izdanje. Rijeka: Medicinski fakultet i Fakultet zdravstvenih studija Sveučilišta u Rijeci; 2022.

19) S. Sergieva, M. Atanasova, A. Fakirova, S. Velchova, Role of SPECT-CT somatostatin-receptor scintigraphy in the management of medullary thyroid cancer (MTC) *Annals of oncology* 2018 Oct;29(8) [ažurirano 2018; citirano 11.5.2023]

Dostupno na: <https://doi.org/10.1093/annonc/mdy302.008>

20) Giorgio Treglia MD,MSc; Vittoria Rufini MD; Arnoldo Piccardo MD; Alessio Imperiale MD, PhD: Update on Management of Medullary Thyroid Carcinoma: Focus on Nuclear Medicine. *Seminars in Nuclear Medicine* J 2023 Jul;53(4):481-9 [citirano

14.5.2023] Dostupno na:

<https://www.sciencedirect.com/science/article/pii/S000129982300003X>

21) Lee ST, Kulkarni HR, Singh A, Baum RP. Theranostics of Neuroendocrine Tumors.

Visc Med. 2017 Oct;33(5):358-66 [objavljeno 20.10.2017; citirano 14.5.2023]

Dostupno na: <https://www.ncbi.nlm.nih.gov/pmc/articles/PMC5697502/>

22) Kushchayev SV, Kushchayeva YS, Tella SH, Glushko T, Pacak K, Teytelboym OM.

Medullary Thyroid Carcinoma: An Update on Imaging. J Thyroid Res. 2019 Jul

7;2019:1893047 [objavljeno 7.7.2019; citirano 23.5.2023] Dostupno na:

<https://www.ncbi.nlm.nih.gov/pmc/articles/PMC6642782/>

23) Bodet-Milin, C. Bailly, C. Touchefeu, Y. Frampas, E. Bourgeois, M. Rauscher, A. i sur.

Clinical results in medullary thyroid carcinoma suggest high potential of pretargeted immuno-PET for tumor imaging and theranostic approaches. Front. Med. Sec. Nuclear

Medicine 2019 Jun;6 [objavljeno 4.6.2019; citirano 23.5.2023.] Dostupno na:

<https://www.frontiersin.org/articles/10.3389/fmed.2019.00124/full>

9. ŽIVOTOPIS

Lara Broz rođena je 23. srpnja 1998. u Rijeci. Osnovnu školu Dolac upisuje 2005.godine, 2009. godine prelazi u OŠ „Nikole Tesle“. Potom upisuje opći smjer u Gimnaziji Andrije Mohorovičića gdje srednju školu završava odličnim uspjehom. Po završetku gimnazije svoje obrazovanje nastavlja 2017.godine kada upisuje Integrirani preddiplomski i diplomski studij Medicine na Medicinskom fakultetu Sveučilišta u Rijeci. Uz obaveze na fakultetu bavi se raznim rekreativnim sportovima i volontiranjem. Fakultet završava 2023.godine s odličnim uspjehom.