

Hepatocelularni karcinom-dijagnostika i liječenje

Ćosić, Darko

Master's thesis / Diplomski rad

2023

Degree Grantor / Ustanova koja je dodijelila akademski / stručni stupanj: **University of Rijeka, Faculty of Medicine / Sveučilište u Rijeci, Medicinski fakultet**

Permanent link / Trajna poveznica: <https://um.nsk.hr/um:nbn:hr:184:119832>

Rights / Prava: [Attribution 4.0 International](#)/[Imenovanje 4.0 međunarodna](#)

Download date / Datum preuzimanja: **2024-07-12**



Repository / Repozitorij:

[Repository of the University of Rijeka, Faculty of Medicine - FMRI Repository](#)



SVEUČILIŠTE U RIJECI

MEDICINSKI FAKULTET

SVEUČILIŠNI INTEGRIRANI PRIJEDIPLOMSKI I DIPLOMSKI

STUDIJ MEDICINE

Darko Ćosić

HEPATOCELULARNI KARCINOM- DIJAGNOSTIKA I LIJEČENJE

Diplomski rad

Rijeka,2023.

SVEUČILIŠTE U RIJECI

MEDICINSKI FAKULTET

SVEUČILIŠNI INTEGRIRANI PRIJEDIPLOMSKI I DIPLOMSKI

STUDIJ MEDICINE

Darko Ćosić

HEPATOCELULARNI KARCINOM- DIJAGNOSTIKA I LIJEČENJE

Diplomski rad

Rijeka, 2023.

Mentor rada: doc.dr.sc.Vanja Licul,dr.med.

Diplomski rad ocjenjen je dana ____u/na Medicinskom fakultetu Sveučilišta u Rijeci,pred povjerenstvom u sastavu:

1. zv. prof. dr. sc. Sanja Klobučar Majanović, dr.med.
2. izv. prof. dr. sc. Goran Poropat, dr.med.
3. Doc. dr. sc. Duška Petranović, prim.dr.med.

Rad sadrži 39 stranica, 2 slike, 2 tablice, 102 literaturna navoda.

Zahvala

Zahvalio bih se svom mentoru doc.dr.sc Vanja Licul, dr.med na svim savjetima, smjernicama i uputama prilikom pisanja diplomskog rada.

Zahvaljujem se svojoj obitelji i svim prijateljima na potpori, podršci i druženju tijekom studiranja.

Sadržaj

1.Uvod	1
2.Svrha rada	1
3.Epidemiologija	1
4.Etiologija.....	2
5.Dijagnostika	3
5.1.Lezije < 1 cm.....	3
5.2.Lezije ≥1 cm.....	3
5.3.Pacijenti sa kroničnom nevirusnom bolesću jetre,bez ciroze jetre.	5
5.4.Pacijenti bez kronične bolesti jetre	5
6.Slikovna dijagnostika.....	6
7.Klinička slika	7
8.Serumski markeri.....	10
9.Stupnjevanje i prognostički sustav bodovanja	11
9.1.Klasifikacija primarnog tumora T:	12
10.Liječenje.....	15
10.1.Sustavna terapija za liječenje neoperabilnih hepatocelularnih karcinoma.....	15
10.2.Kirurško liječenje potencijalno resektabilnog hepatocelularnog karcinoma	17
10.3.Transplantacija jetre.....	18
10.3.1.Prošireni kriteriji transplantacije.....	20
10.3.2.Upravljanje nakon transplantacije.....	20
11.Rasprava.....	20
12.Zaključak.....	22
13.Sažetak	23
14.Summary	24
15.Literatura.....	25
16.Životopis	39

Popis skraćenica

HCV-hepatitis C virus

HBV-hepatitis B virus

HCC-hepatocelularni karcinom

AFP-alfa-fetoprotein

LI-RADS-eng.Liver Imaging Reporting and Data System-sustav za izvješćivanje o podacima i slikama jetre

CEUS-eng.contrast enhanced ultrasound- ultrazvuk pojačan kontrastom

MELD- model za završni stadij bolesti jetre

MDM-metilirani DNA markeri

ctDNA-cirkulirajuća tumorska DNK

LMW- lektin reaktivne niske molekularne težine

VES-virusna ekspozicija

BCLC-sustav za rak jetre klinike u Barceloni

CLIP-rak jetre Talijanski program

ALBI- stupanj albumin-bilirubin

AJCC- američki zajednički odbor za rak

UICC- unija za međunarodnu kontrolu raka

TACE- transarterijska kemoembolizacija

ECOG-Istočnoj kooperativnoj onkološkoj grupi

PVE-Preoperativna embolizacija portalne vene

OLT -Ortotopna transplantacija jetre

DDLT-transplantaciju jetre od umrlog davatelja

LDLT-transplantacija jetre od živog davatelja

1.Uvod

Hepatocelularni karcinom je najučestaliji maligni tumor jetre te predstavlja treći najčeći uzrok smrti u svijetu. Analizirajući ukupnu populaciju primijećen je porast broja osoba oboljelih od kronične infekcije virusom hepatitisa C (HCV) te se posljedično povećava rizik od razvoja ciroze kod takvih bolesnika. U konačnici bolesnici sa cirozom mogu razviti hepatocelularni karcinom čija je incidencija u kontinuiranom rastu u svijetu. S obzirom da se simptomi bolesnika sa kroničnim hepatitisom često manifestiraju tek kod pojave simptoma ciroze jetre i simptoma hepatocelularnog karcinoma bitan je prvi kontak sa bolesnikom od strane obiteljskog liječnika koji ima ulogu u prepoznavanju, dijagnostici te početku liječenja. Uvedene su nove smjernice u liječenju hepatocelularnog karcinoma s obzirom na očigledan napredak u nekirurškom i kirurškom liječenju. (1)

2.Svrha rada

Cilj ovoga rada je opisati epidemiologiju, etiologiju, kliničke manifestacije hepatocelularnog karcinoma te stupnjevanje hepatocelularnog karcinoma. Prikazane će biti dijagnostičke metode koje se koriste kod postavljanja dijagnoze te principi liječenja tumora s obzirom na kliničke karakteristike.

3.Epidemiologija

Učestalost HCC-a u svijetu varira ovisno o zemljopisnom položaju. Procjenjuje se da se 72 posto slučajeva HCC-a javlja u Aziji, 10 posto u Europi, 8 posto u Africi, 5 posto u Sjevernoj Americi i 5 posto u Latinskoj Americi (2,3). Mongolija ima najveću incidenciju raka jetre (93,7

na 100 000), ali Kina ima najveći broj slučajeva zbog visoke incidencije (18,3 na 100 000) i velike populacije (1). Razlike u prevalenciji HCC-a vjerojatno su posljedica regionalnih varijacija u izloženosti virusima hepatitisa i patogenima iz okoliša. Učestalost nositelja virusa hepatitisa B relativno je visoka u regijama s višom incidencijom HCC-a nego u regijama s manjom incidencijom. HCC je češće prijavljen u muškaraca nego u žena, s omjerom muškaraca i žena od približno 3:1. Populacijske studije u Sjedinjenim Američkim Državama identificirale su rasne i etničke varijacije u učestalosti HCC-a i zaključile da stanovnici azijsko-pacifičkih otoka imaju više stope HCC-a u usporedbi s drugim skupinama (4-6). U analizi baze podataka iz Sjedinjenih Država, stope incidencije među, crnim Amerikancima, Indijancima/domorocima Aljaske i Bijelim Amerikancima bile su 7,8, 4,2, 3,2, odnosno 2,6 na 100 000 osoba. Među osobama koje su umrle od 1999. do 2013., a za koje su i HCV i rak jetre navedeni kao uzroci smrti, oni rođeni od 1945. do 1965. imali su najveći porast stope smrtnosti od HCC-a i HCV-a, u odnosu na osobe rođene prije 1945. ili nakon 1965.

4. Etiologija

Etiologija hepatocelularnog karcinoma povezana je sa kroničnom infekcijom hepatitisa B (HBV) ili hepatitisa C (HCV). Dugotrajne iritacije jetre mogu dovesti do upalnog odgovora, ciroze jetre te do maligne transformacije. Oštećenje jetre uzrokuju prvenstveno alkohol. Nasljedne bolesti jetre poput Wilsonove bolesti ili hemokromatoze mogu dovesti do oštećenja jetre. Pacijenti koji boluju od nealkoholne masne bolesti jetre ili nealkoholnog steatohepatitisa imaju povećan rizik za razvoj hepatocelularnog karcinoma. Nedostatak alfa-1 antitripsina, pušenje, HIV infekcija ili aflatoxin također dovode do iritacije jetre te posljedično oštećenja jetre. Statističkom analizom potvrđeno je kod 60-70% slučajeva HCC-a povezanost

sa hepatitis C infekcijom,10-15% slučajeva s hepatitis B infekcijom,20% slučajeva je povezano sa alkoholom a preostalih 10% obuhvaćaju svi ostali uzroci.(7-9)

5.Dijagnostika

Kod bolesnika sa visokim rizikom za razvoj hepatocelularnog karcinoma,dinamična kompjuterizirana tomografija (CT) s pojačanim kontrastom ili magnetna rezonancija (MR) koja je prilagođena za procjenu jetrenih lezija koriste se kao metode kojima se može postaviti dijagnoza.Solitarne lezije jetre se mogu dijagnosticirati pomoću ultrazvučnog abdomena sa kontrastom. (10,11)

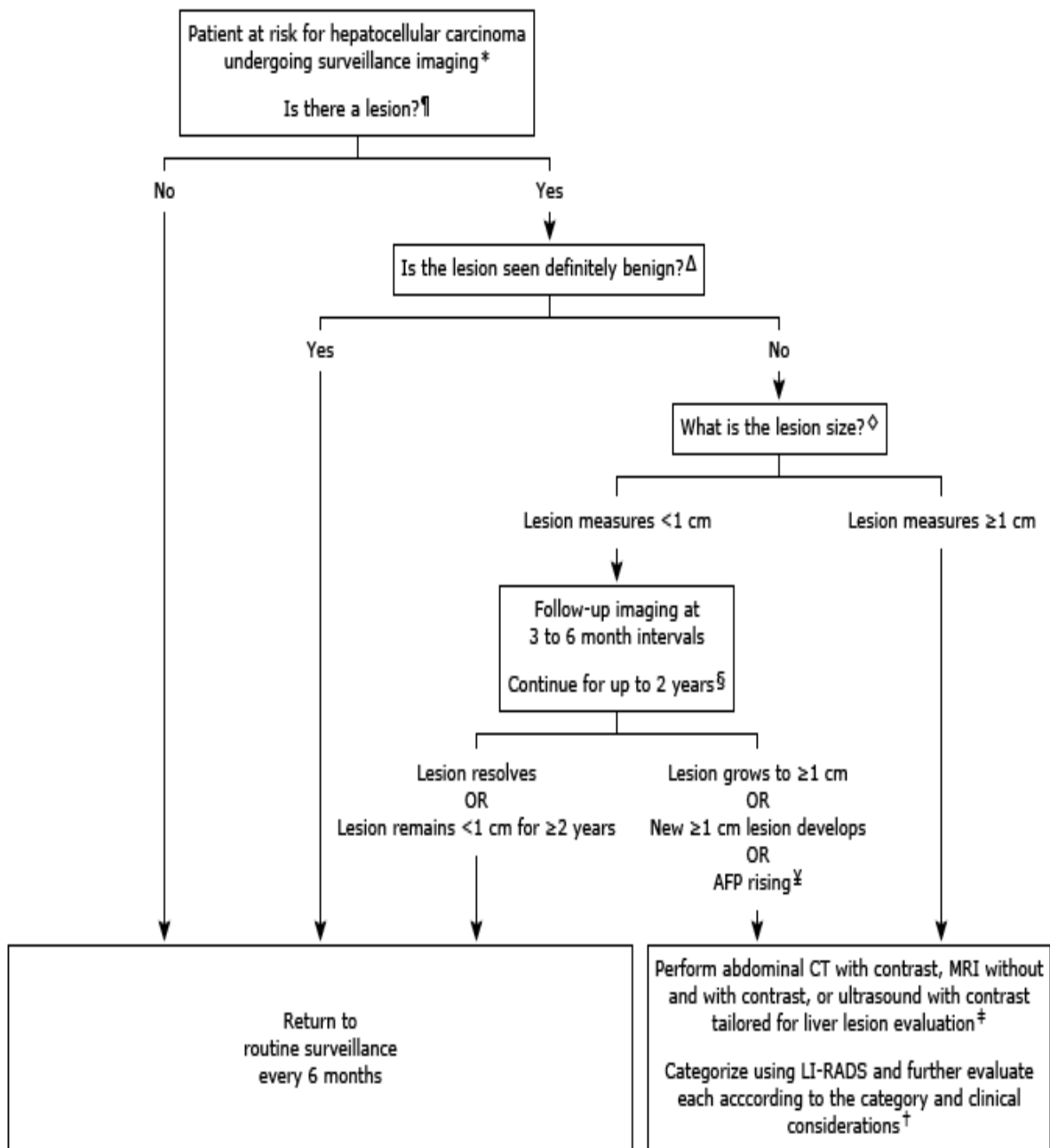
5.1.Lezije < 1 cm

Lezije veličine manje od 1 cm treba pratiti u kratkim vremenskim intervalima(svakih 3 do 6 mjeseci).Lezije koje su u promjeru manje od 1 cm nemogu se dijagnosticirati slikovnim metodama niti se mogu dijagnosticirati biopsijom.U slučaju rasta lezije više od 1 cm ili u slučaju porasta AFP-a,karakterizacija jetrene lezije se može utvrditi pomoću dinamičnog kontrastnog CT-a ili pomoću MR-a jetre.Umjesto dinamičnog kontrastnog CT-a ili MR-a jetre može se koristiti UZ s pojačanim kontrastom.

5.2.Lezije \geq 1 cm

Kod pacijenata koji imaju lolidnu čvrstu leziju veću ili jednaku 1 cm za koju nije dokazan hemangiom na sminkama sa kontrastom,koristi se dinamički CT ili MR s kontrastom za procjenu lezije jetre.Biopsija se koristi kad lezija ne ipunjava tipične slikovne kriterije HCC-a te se na osnovu histoloških pretraga utvrđuje dijagnoza. (12)

Slika 1. Nadzorno snimanje u odraslih s rizikom od hepatocelularnog karcinoma



5.3. Pacijenti sa kroničnom nevirusnom bolešću jetre, bez ciroze jetre.

Kod pacijenata koji imaju neciroznu, nevirusnu kroničnu bolest jetre, koju na ultrazvučnim pretragama imaju leziju jetre, treba napraviti CT ili MR abdomena s pojačanim kontrastom prilagođen za prikaz lezija jetre i AFP za daljnju procjenu. Biopsija nije potrebna u slučaju kada slikovna obrada pokazuje karakteristike hepatocelularnog karcinoma (HCC-a) i kada je AFP >400 ng/ml. Lezije koje su veće ili jednake 1 cm te kod kojih dijagnostička obrada ne pokazuje jasnu sliku HCC-a, potrebno je napraviti biopsiju koja će imati veliki značaj u liječenju. U slučaju lezije manje od 1 cm lezija se prati tri do šest mjeseci jer je učinak biopsije nizak kod tako malih lezija. Intervalno se prati lezija tri do šest mjeseci kroz 24 mjeseca. Ako se lezija poveća tijekom praćenja na više od 1 cm dijagnoza se može postaviti na osnovu snimki te se biopsija može primijeniti ukoliko biopsija ima utjecaj na liječenje. (13)

5.4. Pacijenti bez kronične bolesti jetre

Dijagnostički pristup za pacijente bez kronične bolesti jetre za lezije uključuje serološke pretrage, tumorske markere (CA19-9, AFP, karcinoembrionalni antigen) te slikovne pretrage (CT ili MR s pojačanim kontrastom prilagođen za procjenu lezija jetre). Ako slikovne metode ne daju jasnu dijagnozu može se primijeniti biopsija u svrhu dijagnoze te utjecaja na liječenje pacijenta. (13)

6.Slikovna dijagnostika

Slikovna dijagnostika obuhvaća dijagnostiku računalom s pojačanim kontrastom tomografiju (CT), magnetsku rezonanciju (MR) ili ultrazvuk (US). Kod

većine visokorizičnih pacijenata, HCC se može dijagnosticirati samo slikanjem, tako da se može izbjeći potreba za biopsijom. Oni su kategorizirani kao LR-5 u jetri, prema klasifikaciji Imaging Reporting and Data System (LI-RADS) za visokorizične pacijente.

Kod pacijenata koji nisu visokorizični, opisat će se lezija s istim značajkama te će se pacijent označiti kao sumnjiv na HCC, ali obično zahtijeva biopsiju za konačnu dijagnozu.

UZ s kontrastom (CEUS) primjenjuje se samo na lezije koje se mogu

vidjeti nekontrastnim ultrazvukom. Za razliku od CT-a ili MR-a, CEUS se ne može

koristiti za potpunu karakterizaciju nesumnjivih lezija u ostatku jetre (14).

Ograničenje za MR je klaustrofobija. Pacijenti moraju moći mirno ležati

u skeneru za vrijeme trajanja pretrage (30 do 40 minuta) te

zadržati dah od 20 do 25 sekundi. Ako bolesnik ne može zadržati dah za određeno vrijeme

koristi se CT s pojačanim kontrastom kao alternativa za MR. U slučaju kada CT nije moguće

koristiti tada se može pokušati MR s otvorenim magnetom kao posljednje sredstvo.

MR s gadoksetatom — dinatrijev gadoksetat, kontrastno sredstvo za MR koje je

različito od ostalih gadolinijskih kontrasta, koristi se za dijagnozu HCC-a. Gadoksetat primarno intracelularno preuzimaju hepatociti te se izlučuje u žuč. Ostala gadolinijeva kontrastna sredstva ostaju prvenstveno izvanstanično i izlučuju se putem bubrega.

U bolesnika s povišenim bilirubinom kod kojih hepatocelularni unos kontrasta gadoksetata može biti oslabljen, točnost magnetske rezonance pomoću gadoksetata kontrasta se može smanjiti. Gadoksetat se koristi kad postoji visoka vrijednost bilirubina.

Dijagnoza HCC u bolesnika s bilirubinom >3 mg/dL. Ultrazvuk jetre s pojačanim kontrastom (CEUS) može se koristiti za dijagnozu HCC-a, ali se ne može koristiti za procjenu kandidata za trasnplantaciju jetre. CEUS se primjenjuje za lezije koje se vizualiziraju s nekontrastnim ultrazvukom. Ako lezija ima značajke hepatocelularnog karcinoma za procjenu se koriste CT ili MR. Dijagnosticira se ostatak jetre i gornji dio abdomena za određivanje stupnja hepatocelularnog karcinoma. (15)

7. Klinička slika

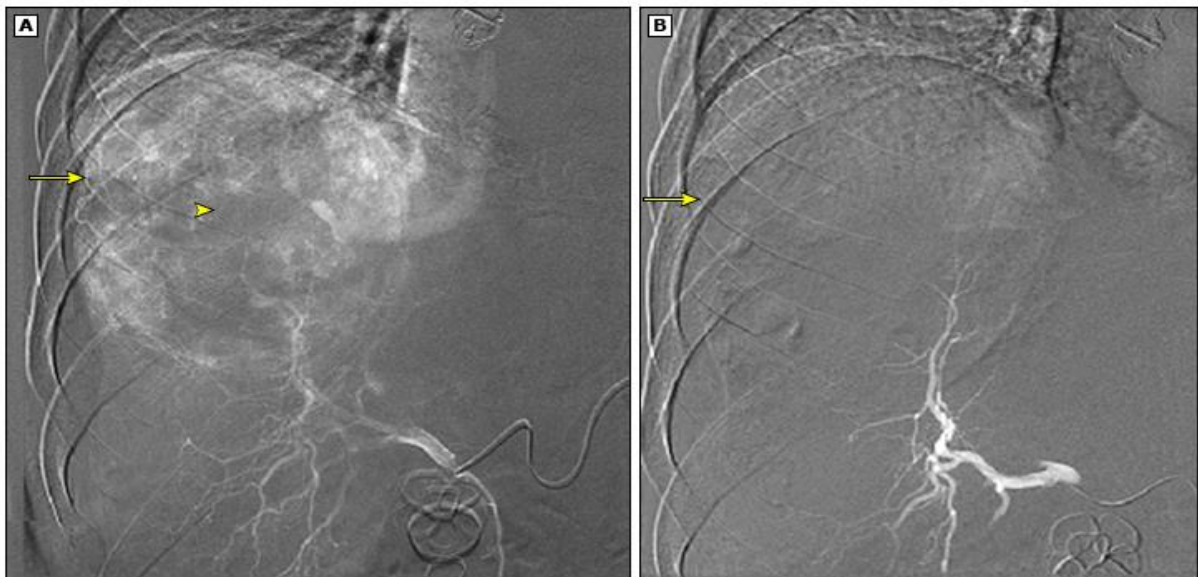
Pacijenti sa HCC-om pokazuju različite obrasce kliničke manifestacije bolesti. Mnogi pacijenti koji su bili na redovitim kontrolama te kod kojih je HCC dijagnosticiran u ranoj fazi nemaju simptome koji su karakteristični i povezani s tumorom. U sklopu kronične bolesti jetre javlja se većina HCC slučajeva. Ciroza je prisutna u 90 posto slučajeva s HCC-om u zapadnim zemljama. Klinički simptomi i fizički nalazi često nisu posljedica tumora nego posljedica ciroze. Bolesnici s cirozom jetre mogu razviti kliničku sliku dekompenzacije jetre (ascites ili varikozne vene) zbog širenja tumora u portalne ili jetrene vene kao početak manifestacije tumora. Pacijenti s uznapredovalim lezijama mogu imati ranu sitost, gubitak tjelesne težine, blagu do umjerenu bol u gornjem dijelu trbuha, opipljivu masu u gornjem dijelu trbuha. Bolesnici s

HCC-om mogu razviti paraneoplastični sindrom koji može imati mnoge značajke te je povezan sa lošom prognozom. Hipoglikemija se javlja kao posljedica paraneoplastičnog sindroma. Prvenstveno je rezultat velikih metaboličkih potreba tumora te se javlja kod uznapredovalog stadija tumora. Hipoglikemija se manifestira slabijim simptomima dok kod ozbiljnijeg smanjenja glukoze u plazmi mogu nastati letargija ili smetenost. Teška simptomatska glikemija se javlja u manje od 5 posto slučajeva kada tumor izlučuje inzulinu sličan faktor rasta II. Eritrocitoza u HCC-u se javlja kao posljedica tumorske sekrecije eritropoetina (EPO), 23 posto bolesnika s HCC-om mogu imati povišene vrijednosti EPO u serumu. Povišene vrijednosti koncentracije hemoglobina ili volumena stanica su rijetke. Većina pacijenata je anemična u trenutku u postavljanja dijagnoze zbog učinaka tumora. Hiperkalcijemija može biti pristupa zbog lučenja proteina povezanog s paratiroidnim hormonom ili u kombinaciji s koštanim metastazama. Bolesnici s HCC-om mogu imati dijareju i poremećaje elektrolita (npr. hipokalijemiju, hiponatrijemiju, metaboličku alkalozu). Proljev može biti povezan s lučenjem peptida koji uzrokuju crijevnu sekreciju. Peptidi koji mogu uzrokovati crijevnu sekreciju uključuju vazoaktivni intestinalni peptid gastrin i peptide s imunoreaktivnošću sličnom prostaglandinu. Bolesnici sa HCC-om mogu manifestirati karakteristične kožne značajke. Dermatomiozitis se može manifestirati ljuskavim, ljubičastim papulama koje prekrivaju koštane izbočine šaka. Kožna manifestacija može biti pemphigus foliaceus. Pemphigus foliaceus karakteriziraju mjehurići koji se pojavljuju kao plitke erozije pridružene s eritemom. Karakteristično je stvaranje ljuskica i krusta. Iznenadna pojava višestrukih seboroičnih keratoza s upalnom bazom povezanom s kožnim oznakama i acanthosis nigricans kožna je manifestacija kod bolesnika oboljelih od HCC-a poznata kao znak Leser-Trélat. Južnoafrički crni pacijenti s HCC-om manifestiraju pityriasis rotunda koju karakteriziraju okrugle ili ovalne višestruke oštro ograničene mrlje s ljuskama. Intraperitonealno krvarenje može nastati zbog rupture tumora. Iznenadna bol u truhu s distenzijom akutnim padom

hemoglobina i hipotenzijom upućuje na puknuće tumora te s dijagnosticira slikovnim pregledom abdomena. Kompjuterizirana tomografija (CT) abdomena je metoda za dijagnosticiranje mase jetre te pokazuje intraperitonealnu krv. (16)

Krv se najbolje vidi na CT-u bez kontrasta. Ruptura tumora je komplikacija opasna po život, a kontrola krvarenja može zahtijevati hitnu angiografiju i embolizaciju krvne žile ili kirurški zahvat. (17)

Slika 2. Hemoragični HCC liječen embolizacijom



Angiogram hemoragičnog HCC-a (A) pokazuje hipervaskularnu masu u kupoli jetre (strelica) sa središnjim područjem hipovaskularnosti (vrh strelice) koji vjerojatno predstavlja intratumorski ugrušak ili nekrozu. Slika B je angiogram desne jetrene arterije nakon embolizacije mikrosferom i prikazuje avaskularnu masu (strelica).

Pacijenti koji nisu podvrgnuti nadzoru pokazuju ekstrahepatalne metastaze koje su pristutne kod postavljanja dijagnoze u 10 do 15 posto slučajeva. (18-20) Ekstrahepatične metastaze se javljaju u bolesnika sa primarnim tumorom u uznapredovalom stadiju (>5 cm) zbog invazije velikih vaskularnih krvnih žila. (19,21,22). Nakon lokoregionalne terapije u 5 do 25 posto

slučajeva kao recidiv javljaju se ekstrahepatične metastaze.(23-25)Tipična lokalizacija ekstrahepatičnih metastaza su pluća,intraabdominalni limfni čvorovi,kosti i nadbubrežna žlijezda.(26)Metastaze u mozak su rijete i javljaju se od (0.2 do 2 posto).Viši postotak je zabilježen u bolesnika koji su tazvili metastaze drugdje po tijelu ili kod lokalno uznapredovalog HCC-a.(27,28)Bolesnici s cirozom jetre povezanom s infekcijom hepatitisa B ili C mogu imati benigno proširenje limfnih čvorova lokaliziranih u porti hepatis i portokavalnom prostoru.

8.Serumski markeri

Alfa-fetoprotein najkorišteniji je serumski marker za HCC te predstavlja koncentraciju alfa-fetoproteina (AFP) u serumu.AFP je glikoprotein koji tijekom trudnoće stvara fetalna jetra i žumanjčana vreća.Koncentracija AFP-a može biti povišena kod bolesnika koji boluju od HCC-a.Vrijednost AFP-a od 20ng/mL smatra se razinom AFP-a prema kojoj se vrši procjena HCC-a.Abnormalne razine AFP-a se javljaju kod svega manje od 20 posto pacijenata kod HCC-a u ranom stadiju.Povišene vrijednosti AFP-a mogu upućivati na virusni hepatitis ili dekompenziranu bolest jetre dok za HCC nisu specifičan marker za postavljanje dijagnoze.Uznapredovali oblik HCC-a u usporedbi sa ranijim stadijem HCC-a pokazuje obično više serumske vrijednosti HCC-a.Serumske vrijednosti AFP >400 ng/mL ukazuju na HCC sa visokom specifičnošću koja iznosi preko 95 posto.Povišeni serumski AFP također se javlja u trudnoći, s tumorima gonada podrijetla (zametnih i nezametnih stanica(29)) i u nizu drugih zloćudnih bolesti, od kojih je rak želuca najčešći (30). Razina AFP >1000 ng/mL isključuje potencijalne kandidate za transplantaciju koji su pogodni za transplantaciju.Iznimka su pacijenti koji su visoki prioritet prema MELD rezultatima,te se još uvijek mogu navesti kao kandidati za transplantaciju. Ostali markeri — postoji potreba za dodatnim biomarkerima za ranootkrivanje HCC-a.Serumski markeri HCC-a koriste se sami ili u kombinaciji s AFP-om u serumu za dijagnozu HCC-a uključuju des-gama-karboksi protrombin (31) i lens culinaris aglutinin-

reaktivni AFP (AFP-L3) (32-35).Nekoliko drugih biomarkera pokazalo je obećavajuću takvu mikroRNA plazme ekspresija (36,37), metilirani DNA markeri (MDM) (38),cirkulirajući tumor DNA (ctDNA) (39), i cirkulirajuće tumorske stanice (40).

Osim pojedinačnih biomarkera, korištenje kombinacija biomarkera također su obećavale u identificiranju pacijenata s ranim stadijem HCC-a.Ove uključuju GALAD (spol, dob, AFP-L3, AFP i des-caboxy protrombin) rezultat (41), Doylestownov algoritam (dob, spol, ALT, alkalna fosfataza, i AFP (42), i modifikacija, koja dodaje lektin reaktivne niske molekularne težine (LMW) kininogena na potonji algoritam za povećanje točnosti kod pacijenata s niskim vrijednostima AFP-a (43).Novi podaci sugeriraju potencijal virusne ekspozicije (VES). Uobičajene virusne infekcije u ranoj dijagnozi HCC-a među rizičnim skupinama pacijenata.

9.Stupnjevanje i prognostički sustav bodovanja

Sustavi za predviđanje prognoze hepatocelularnog karcinoma uključuju četiri značajke: ozbiljnost osnovne bolesti jetre,veličina tumora, širenje tumora u susjedne strukture i prisutnost metastaza.Četiri najčešće korištena sustava su tumor,čvor,metastaza (TNM), Okuda sustav i sustav za rak jetre klinike u Barceloni (BCLC) i (rak jetre Talijanski program (CLIP)).Novi rezultat temeljen na dokazima koji je dobiven od bolesnika s HCC-om, stupanj albumin-bilirubin (ALBI), može dopustiti objektivniju procjenu ozbiljnosti jetrene disfunkcije u bolesnika s HCC-om u širokom spektru liječenja. Određivanje stupnjeva tumora, čvorova, metastaza (TNM) — Trenutna verzija kombiniranog TNM sustava određivanja stupnjeva

američkog zajedničkog odbora za rak (AJCC)/Unije za međunarodnu kontrolu raka (UICC) iz 2017.(44-50)

9.1.Klasifikacija primarnog tumora T:

T1 je podijeljen u dvije podkategorije: T1a (solitarni tumori ≤ 2 cm) i T1b (solitarni tumori bez vaskularne invazije >2 cm). T2 sada uključuje solitarni tumor s vaskularnom invazijom >2 cm, ili više tumora, niti jedan >5 cm. Prethodna kategorija T3a (pacijenti s višestrukim tumorima, od kojih je bilo koji >5 cm) sada je rekatégorizirana kao T3, dok su tumori koji su se prije smatrali T3b (pojedinačni ili višestruki tumori bilo koje veličine koji zahvaćaju glavnu portalnu venu ili jetrenu venu) sada su T4, kao i tumori s izravnom invazijom na susjedne organe bez invazije žučnog mjehura ili u slučaju perforacije visceralnog peritoneuma.

Diskriminirajući prognostički potencijal podjele primarnih tumora prema veličini i mikrovaskularnoj invaziji u novoj TNM klasifikaciji iz 2017. potvrđen je u bolesnika koji su podvrgnuti resekciji(51). Iako se ni prisutnost ciroze ni histološki stupanj ne koriste za određivanje konačnog stadija tumora, ocjena fibroze jetre uključena je kao klinički značajan prognostički čimbenik (52-56), kao i razina alfa-fetoproteina (AFP), prisutnost ili odsutnost ciroze i model za završni stadij bolesti jetre (MELD) TNM sustav određivanja stadija jedini je koji je validiran u bolesnika liječenih resekcijom jetre ili transplantacijom za HCC(57). Važnost podležeće ciroze prikazana je u studiji iz Hong Konga, koja je opisala preživljenje prema stadiju TNM i veličini tumora kod pacijenata sa i bez ciroze povezane s hepatitisom B (HBV). Petogodišnje preživljenje bilo je slično u onih sa i bez ciroze koji su imali solitarne tumore ≤ 5 cm (61 naprema 62 posto). S druge strane, petogodišnje preživljenje bilo je lošije u bolesnika s cirozom s tumorima >5 cm (28 naprema 40 posto). Kod takvih bolesnika sustavi Okuda i CLIP korisniji su od TNM stadija za stratifikaciju prognoze.(58)

Okuda sustav —prognostički je bodovni sustav koji je predložio Okuda,uključuje veličinu tumora i tri mjere ozbiljnosti ciroze (količina ascitesa i razine albumina i bilirubina u serumu). Okuda sustav ne stratificira pacijente prema vaskularnoj invaziji ili prisutnosti ili odsutnosti nodalnih metastaza. Budući da većina pacijenata koji su postavljeni prema ovom sustavu nisu kandidati za resekciju,ovaj sustav je klinički sustav bodovanja.

Cancer of Liver Italian Program (CLIP) rezultat — CLIP rezultat je još jedan prognostički sustav bodovanja za HCC. Kombinira značajke povezane s tumorom (makroskopsku morfologiju tumora, razine AFP u serumu i prisutnost ili odsutnost tromboze portalne vene) s indeksom težine ciroze kako bi se odredio prognostički rezultat u rasponu od 0 do 6 .Nekoliko studija iz različitih geografskih regija sugeriralo je da je CLIP bio bolji u predviđanju preživljenja u usporedbi s ranijim verzijama TNM, Okuda ili Child-Pugh sustava (59-61), osobito među pacijentima koji su podvrgnuti nekirurškoj terapiji (npr. transarterijska kemoembolizacija (TACE)).(62)

Barcelonska klasifikacija stadija — Klasifikacija stadija BCLC sastoji se od pet stupnjeva koji se temelje na opsegu primarne lezije, statusu izvedbe, vaskularnoj invaziji i ekstrahepatičkom širenju.(63)

Bolesnici u ranom stadiju (A) imaju očuvanu funkciju jetre i tumore ≤ 2 cm koji su pogodni za radikalne terapije; bolesnici srednjeg stadija (B) imaju očuvanu funkciju jetre i ne više od tri HCC-a, svi ≤ 3 cm; bolesnici u uznapredovalom stadiju (C) imaju multinodularne tumore, ali imaju očuvanu funkciju jetre. Bolesnici sa stadijem D bolesti imaju status performansi 3 ili 4 prema Istočnoj kooperativnoj onkološkoj grupi (ECOG) ili jasno dekompenziranu završnu fazu disfunkcije jetre.Pacijenti u fazi B i C nisu dobri kandidati za resekciju, ali mogu biti kandidati za transplantaciju jetre,kemoembolizaciju,palijativnu sustavnu terapiju ili nove lijekove u okviru ispitivanja faze II ili randomiziranih kontroliranih ispitivanja.Bolesnici s tumorima u

stadiju D imaju izuzetno lošu prognozu, a liječenje bi trebalo biti usmjereno prema suportivnoj njezi. Naime, u ranijim verzijama funkcija jetre procjenjivana je prema Child-Pugh rezultatu. Ažurirane smjernice BCLC-a sugeriraju da se funkcija jetre procjenjuje izvan konvencionalnog Child-Pugh skora (64). Međutim, osim žutice, refraktornog ascitesa i encefalopatije, koji odražavaju neočuvanu funkciju jetre, nejasno je kako najbolje kategorizirati pacijenta kao pacijenta s "očuvanom funkcijom jetre".

U najmanje dvije usporedne studije, rane verzije BCLC modela nadmašile su druge prognostičke modele (uključujući AJCC TNM sustav određivanja stadija) kod pacijenata koji su podvrgnuti kirurškoj terapiji (65,66), nekoliko većih serija pokazuje da drugi prognostički sustavi bodovanja nadmašuju klasifikaciju stadija BCLC (67), a drugi pokazuju da liječenje izvan BCLC smjernica (osobito resekcija za BCLC stadij B bolesti) utječe na ishode i da je njegova korisnost ograničena u bolesnika koji su podvrgnuti kirurškoj terapiji (68-70)

Albumin-bilirubin (ALBI) rezultat — važnost temeljne funkcije jetre za prognozu HCC-a, ograničenja i nedostatak validacije za sustave bodovanja kao što je Child-Pugh klasifikacija u okruženju HCC-a i nedostatak opće prihvaćene prognostičke sustav doveo je međunarodnu skupinu do razvoja jednostavnog, objektivnog alata za procjenu funkcije jetre u bolesnika s HCC (71). ALBI rezultat razvijen je iz podataka 1313 japanskih pacijenata s različitim stadijima HCC-a; u multivarijantnoj analizi, bilirubin i albumin pojavili su se kao jedine varijable koje nisu povezane s tumorom koje su utjecale na preživljenje u multivarijantnoj analizi. Ova su dva faktora kombinirana u model (ALBI model) za usporedbu s Child-Pugh rezultatom. Linearni prediktor je izračunat na $= (\log_{10} \text{bilirubina} \times 0,66) + (\text{albumin} \times -0,085)$, s bilirubinom u mikromol/L i albuminom u g/L. Analiza granične točke otkrila je tri odvojene prognostičke skupine: ALBI stupanj I (rezultat $\leq -2,60$), stupanj II (rezultat $> -2,60$ do $\leq -1,39$) i stupanj III ($> -1,39$).

ALBI ocjena daje jednostavanu, na dokazima utemeljenu, objektivnu i diskriminirajuću metodu procjene funkcije jetre u bolesnika s HCC-om koja može umanjiti varijacije među promatračima (kao što se događa s ocjenjivanjem ascitesa i encefalopatije u Child-Pugh sustavu bodovanja) (72,73). Ako se neovisno potvrdi, korištenje ALBI rezultata može omogućiti bolje preciziranje prognostičkih procjena u bolesnika s HCC-om u širokom spektru liječenja, osobito među onima s boljom funkcijom jetre. ALBI rezultat se također koristi za stratifikaciju rizika povezanog s nekim tretmanima kao što je transarterijska radioembolizacija.(74,75)

10.Liječenje

10.1.Sustavna terapija za liječenje neoperabilnih hepatocelularnih karcinoma

Indikacije za sistemska terapiju – Sistemska terapija se koristi kod bolesnika koji imaju uznapredovali neoperabilni oblik HCC-a koji nije pogodan za lokoregionalnu terapiju i imaju odgovarajući status performansi te očuvanu temeljnu funkciju jetre.

Tablica 1.Child-Pugh klasifikacija težine ciroze

Parameter	Points assigned		
	1	2	3
Ascites	Absent	Slight	Moderate
Bilirubin	<2 mg/dL (<34.2 micromol/L)	2 to 3 mg/dL (34.2 to 51.3 micromol/L)	>3 mg/dL (>51.3 micromol/L)
Albumin	>3.5 g/dL (35 g/L)	2.8 to 3.5 g/dL (28 to 35 g/L)	<2.8 g/dL (<28 g/L)
Prothrombin time (seconds over control) or INR	<4 <1.7	4 to 6 1.7 to 2.3	>6 >2.3
Encephalopathy	None	Grade 1 to 2	Grade 3 to 4

Modificirana Child-Pughova klasifikacija težine bolesti jetre prema stupnju ascitesa, serumskim koncentracijama bilirubina i albumina, protrombinskom vremenu i stupnju encefalopatije. Ukupni Child-Turcotte-Pugh rezultat od 5 do 6 smatra se Child-Pugh razredom A (dobro kompenzirana bolest), 7 do 9 je razred B (značajan funkcionalni kompromis), a 10 do 15 je razred C (dekompenzirana bolest). Ove klase koreliraju s jednogodišnjim i dvogodišnjim preživljenjem bolesnika: klasa A: 100 i 85%; klasa B: 80 i 60%; i klasa C: 45 i 35%.

HCC je agresivan tumor koji se često javlja u sklopu kronične bolesti jetre i ciroze. Liječenje se provodi na osnovu Child-Pugh klase (tablica 1), mjere jetrene rezerve (77). Prema smjernicama National Comprehensive Cancer Network temeljenim na konsenzusu, ograničava se atezolizumab/bevacizumab, lenvatinib, regorafenib, cabozantinib i pembrolizumab za one koji nemaju cirozu jetre klase A goru od Child-Pugha i ne daje se sorafenib pacijentima s Child-Pughom bolesti klase B gdje je ukupni rezultat >7 prema klasifikaciji. Nivolumab se može davati bolesnicima s Child-Pughovom bolešću klase A ili B. Inicijalna terapija za bolesnike čiji su funkcionalni status i funkcija jetre odgovaraju Child-Pughov-oj cirozi klase A (tablica 1)), nemaju kontraindikacija za bevacizumab i nemaju recidiv nakon transplantacije jetre, preporučuju se atezolizumab plus bevacizumab umjesto sorafeniba monoterapija (stupanj 2B). Za pacijente koji ne mogu primiti bevacizumab, tremelimumab plus durvalumab je alternativa bevacizumab plus atezolizumab. (78) Imunoterapiju treba izbjegavati kod bolesnika nakon transplantacije jetre zbog postotka odbacivanja alografta. (79). Za pacijente koji ne ispunjavaju uvjete ili nemaju pristup atezolizumabu plus bevacizumabu ili durvalumabu plus tremelimumabu, preferiramo lenvatinib u odnosu na sorafenib. Monoterapija durvalumabom ili donafenibom alternative su sorafenibu. (80,81)

Terapija druge linije daje se pacijentima čiji tumor pokazuje progresiju na terapiji prve linije ili koji ne mogu tolerirati prvu liniju terapije, a koji održavaju funkcionalni status i očuvanu funkciju jetre. (82) Liječenje bolesnika kod kojih je došlo do progresije na atezolizumabu i bevacizumabu mora uključivati individualni pristup. Opcije uključuju sorafenib, lenvatinib,

regorafenib, kabozantinib ili apatinib. Za većinu bolesnika kod kojih je tumor napredovao ne mogu tolerirati sorafenib ili lenvatinib, preporuka je nivolumab plus ipilimumab umjesto drugih opcija imunoterapije ili drugog inhibitora tirozin kinaze (stupanj 2C). Ovaj pristup se ne smije primjenjivati na bolesnike s Child-Pugh klasom B ili C. (83) Pembrolizumab je alternativa za one koji ne mogu tolerirati potencijalnu toksičnost nivolumaba plus ipilimumaba. (84,85)

Druga mogućnost nakon liječenja lenvatinibom ili sorafenibom je prijelaz na drugi lijek ili na regorafenib. Međutim ne postoje ispitivanja koja mogu potvrditi hoće li lenvatinib djelovati nakon neuspjeha sorafeniba. Kabozantinib je opcija za pacijente koji ne podnose sorafenib, lenvatinib ili regorafenib. (85) Ramucirumab je primjenjiv za podskupinu bolesnika s visokom razinom AFP (>400 ng/mL) Sustavna kemoterapija ostaje opcija za kasnije linije terapije. (86) Opcije za sposobne pacijente uključuju gemcitabin plus oksaliplatin, gemcitabin plus pegilirani liposomalni doksorubicin ili monoterapiju kapecitabinom. Za bolesnike slabije kondicije koji nemaju cirozu jetre goru od Child-Pugh B7 (tablica 1), predlaže se monoterapija sorafenibom ili nivolumabom prije nego citotoksična kemoterapija (stupanj 2C). Za relativno zdrave bolesnike s Child-Pughovom cirozom klase B koji mogu tolerirati kombiniranu kemoterapiju i nisu kandidati za ili ne podnose sorafenib ili nivolumab, i za koje sudjelovanje u kliničkom ispitivanju nije izvedivo, predlažemo kemoterapiju GEMOX-om, dok ne se ne predlaže alternativni sistemski lijek , terapijski režim (stupanj 2C). Oralni kapecitabin ili fluorouracil moduliran leukovorinom su opcije za bolesne osobe ili osobe koje imaju žuticu. (87) Ciroza klase C ili ekstenzivni komorbiditet – samo potporna njega prikladna je za one s Child-Pugh cirozom klase C. (88)

10.2. Kirurško liječenje potencijalno resektabilnog hepatocelularnog karcinoma

Preoperativna procjena za resekciju HCC-a obuhvaća procjenu jetrene funkcije, ograničenost tumora na područje jetre, lokalizaciju i veličinu tumora. (89,90) Anatomske karakteristike proširenosti tumora procjenju se na osnovu višefazne kompjutorizirane tomografije (CT). Procjena obuhvaća jetrene arterijske i portalne venske faze odvojeno ili sa magnetskom rezonancijom (MR). (91) Kurativna hepatektomija za HCC postiže se anatomskom resekcijom. Neanatomska resekcija provodi se radi smanjenja gubitka funkcionalnog parenhima kod bolesnika s cirozom. Kod necirotičnih pacijenata, do dvije trećine funkcionalnog parenhima može se sigurno ukloniti, dok je resekcija općenito ograničena na manje od 25 posto funkcionalnog parenhima u bolesnika s cirozom. (92,93) Preoperativna embolizacija portalne vene (PVE) dodatak je velikoj resekciji jetre za HCC. PVE može pokrenuti hipertrofiju budućeg ostatka jetre. Ovaj postupak omogućuje produljenu resekciju kako bi jetra nakon postupka djelomične hepatektomije zadržala rezervu i funkciju. Istraživanja pokazuju da se transarterijska kemoembolizacija (TACE) treba kombinirati s PVE-om prije velike desne resekcije. (94-97)

10.3. Transplantacija jetre

Ortotopna transplantacija jetre (OLT) je krajnja opcija kod bolesnika sa hepatocelularnim karcinomom koji su kandidati po kriterijima za transplantaciju. Postoje dvije opcije za transplantaciju jetre od umrlog davatelja (DDLT) i transplantacija jetre od živog davatelja (LDLT).

Bolesnici koji imaju jednu leziju ≤ 5 cm, nemaju više od tri odvojene lezije, lezije nisu veće od 3 centimetra, nemaju znakova vaskularne invazije te nemaju regionalne nodalne ili udaljene

metastaze nisu kandidati za OLT. Primjenom navedenih kriterija petogodišnje preživljavanje iznosi 75 posto ili doseže više vrijednosti.(98)

Tablica 2. Američka grupa za proučavanje tumora jetre, modifikacija TNM stadija za hepatocelularni rak u svrhu prioriteta transplantacije jetre

T0	No tumor found
T1	One nodule, ≤ 1.9 cm
T2	One nodule, 2 to 5 cm; two or three nodules, all ≤ 3 cm
T3	One nodule, > 5 cm; two or three nodules, at least one > 3 cm
T4a	Four or more nodules of any size
T4b	T2, T3, or T4a, plus gross involvement of intrahepatic portal vein or hepatic vein, as indicated by CT, MRI, or ultrasonography
N1	Involvement of regional (porta hepatis) lymph nodes
M1	Metastatic disease including extrahepatic portal or hepatic vein involvement
Stage grouping	
Stage I	T1
Stage II	T2
Stage III	T3
Stage IVA1	T4a
Stage IVA2	T4b
Stage IVB	Any N1 or M1

TNM: tumor, čvor, metastaza; CT: kompjutorizirana tomografija; MRI: magnetska rezonancija

Manjak donatora te posljedično manjak jetara za transplantaciju zahtijevao je uvođenje sustava preraspodjele gdje najugroženiji pacijenti imaju prednost. U Sjedinjenim Američkim Državama, dodjela se provodi prema modelu za krajnji stadij bolesti jetre (MELD), statističkom modelu koji pokazuje predviđeno preživljenje pacijenata s cirozom. Viši bodovni rezultat dodjeljuje se pacijentima za koje se procjenjuje da imaju lošiju kratkoročnu prognozu na temelju

tradicionalnih MELD parametara. Da biste dobili prioritete MELD bodove izuzetka, HCC mora biti stadij T2 (tablica 2) s razinom alfa-fetoproteina (AFP) u serumu koja je ≤ 1000 ng/mL. (99) Izvan Sjedinjenih Američkih Država, prema smjernicama biopsija nije potrebna. Smjernice međunarodnog konsenzusa također sugeriraju se u bolesnika s cirozom jetre s radiografskim nalazima koji su tipični za HCC i lezijom >1 cm. (100)

10.3.1. Prošireni kriteriji transplantacije

Neki pacijenti čiji je HCC izvan Milanovih kriterija ($\geq T3$ (tablica 2)) mogu se razmotriti za OLT nakon uspješnog spuštanja prema Milanovim kriterijima. Pacijenti koji ispunjavaju ove kriterije mogu biti kvalificirani za MELD HCC bodove iznimke i dati im prednost ako se opterećenje HCC tumorom može smanjiti na i održati unutar Milanovih kriterija s razinom AFP <1000 ng/mL korištenjem lokoregionalnih terapija. (99)

10.3.2. Upravljanje nakon transplantacije

Imunosupresivna terapija za smanjenje rizika od odbacivanja presatka povezana je s rizikom od ponovnog rasta tumora. Kao rezultat toga, potrebno je uložiti sve napore da se doze smanje na učinkovit minimum. Dostupni podaci su nedostadni za zaključak da je sirolimus najprikladniji imunosupresiv za bolesnike koji su podvrgnuti OLT-u za HCC. (101)

Zbog mogućnosti ranog ponovnog pojavljivanja infekcije virusom hepatitisa C, ne preporučuje se davanje adjuvantne antitumorske terapije nijednom pacijentu koji se podvrgava transplantaciji jetre za HCC osim u kontekstu kliničkog ispitivanja. (86) Nakon transplantacije, pacijenti bi trebali biti podvrgnuti povremenom nadzoru s kontrastnim CT-om ili MR-om plus serijskom analizom razine AFP-a u serumu. (102)

11. Rasprava

Hepatoćelularni karcinom je najzloćudniji tumor jetre te treći po smrtnosti gledajući ukupnu populaciju u svijetu.(1)Kronične hepatitis B ili C infekcije se smatraju glavnim uzrokom nastanka oštećenja jetre.Učestali upalni odgovori,zatim oštećenja jetre,posljedični nastanak ciroze te maligna transformacija su procesi koji u konačnici mogu rezultirati hepatocelularnim karcinomom.Iritansi koji dovode do tih stanja obuhvaćaju prvenstveno nealkoholnu masnu bolest jetre i nealkoholni steatohepatitis.(7-9)Lezije se dijagnosticiraju s obzirom na njihovu veličinu manju,jednaku ili veću od 1 cm te se obrada provodi na osnovu algoritma.(12) Slikovna dijagnostika obuhvaća dijagnostiku računalom s pojačanim kontrastom tomografiju (CT), magnetsku rezonanciju (MR),ultrazvuk (US) ili ultrazvuk sa kontrastom(CEUS).MR s gadoksetatom — dinatrijev gadoksetat, kontrastno je sredstvo za MR.(15) Vrijednost AFP-a od 20ng/mL je dijagnostički kriterij prema kojem se vrši procjena HCC-a.(30)Liječenje se provodi prema tipu hepatocelularnog karcinoma.Child-Pughova klasifikacija težine bolesti jetre obuhvaća smjernice za provođenje sustavne terapije kod neoperabilnog hepatocelularnog karcinoma jetre.(77)Kod operabilnog karcinoma provodi se anatomska i neanatomska resekcija karcinoma jetre radi očivanja integriteta i funkcije jetre.(92,93)Krajnja opcija kod uznapredovalog hepatocelularnog karcinoma je trsanplatacija jetre koja se vrši na osnovu MELD smjernica uvedenih u Sjedinjenim Američkim Državama.(99)

12.Zaključak

Hepatocelularni karcinom kao najzloćudniji tumor jetre često dovodi do smrtnog ishoda. Dijagnostika HCC-a se provodi na osnovu veličine jetrenih lezija. Slikovnim metodama pomoću MR-a, CT-a ili ultrazvuka na osnovu tipičnih kliničkih karakteristika može se postaviti dijagnoza. Biopsija se koristi kao konačna dijagnostička metoda kod slučajeva kod kojih je moguće provesti biopsiju. Prognoza za hepatocelularni karcinom se provodi prema sustavima: tumor, čvor, metastaza (TNM), Okuda sustava, ALBI sustava, sustava za rak jetre klinike u Barceloni (BCLC) i (rak jetre Talijanski program (CLIP)). Liječenje se provodi s obzirom na vrstu karcinoma. Neoperabilni karcinom se liječi sustavnom terapijom. Operabilni karcinom se liječi resekcijom same lezije. Krajnji stadiji karcinoma koji odgovara Milanovim kriterijima zahtijevaju liječenje trasplantacijom jetre kao krajnjom opcijom.

13.Sažetak

Treći najčešći uzrok smrti u svijetu predstavlja hepatocelularni karcinom zbog njegovog izrazito zloćudnog karaktera. Najveći postotak HCC-a zabilježen je u Aziji. Najveći broj slučajeva zabilježen je u Mongoliji. Hepatocelularni karcinom nastaje kao posljedica dugih upalnih promjena uzrokovanih kroničnim hepatitis B ili C infekcijama, s posljedičnim razvojem ciroze te malignih promjena. Nastanak je povezan sa alkoholom, nealkoholnom masnom bolesti jetre te nealkoholnim steatohepatitisom. Dijagnostičke metode vrše procjenu veličine lezije te se slikovnim metodama MR-om, CT-om ili ultrazvukom mogu detektirati tipične kliničke značajke hepatocelularnog karcinoma. Najkorišteniji je serumski marker za HCC je alfa-fetoprotein. Tumor, čvor, metastaza (TNM), Okuda sustava, ALBI sustava, sustav za rak jetre klinike u Barceloni (BCLC) i (rak jetre Talijanski program (CLIP)) najkorišteniji su sustavi za stupnjevanje hepatocelularnog karcinoma te predviđanje preživljavanja. Liječenje se provodi u slučaju neoperabilnog karcinoma sustavnom terapijom prema Child-Pugh-ovoj klasifikaciji. Operabilni karcinom se liječi anatomskom ili neanatomskom resekcijom. Transplantacija je krajnja opcija liječenja pacijenata kod uznapredovalih stadija karcinoma se provodi probir pacijenata prema Milanskim kriterijima.

Ključne riječi: hepatocelularni karcinom, hepatitis C infekcija, Child-Pugh klasifikacija, transplantacija, milanski kriteriji

14.Summary

The third most common cause of death in the world is hepatocellular carcinoma due to its extremely malignant nature. The highest percentage of HCC is recorded in Asia. Most cases were recorded in Mongolia. Hepatocellular carcinoma occurs as a result of long-term inflammatory changes caused by chronic B or C infections, with the consequent development of cirrhosis and malignant changes. The occurrence is associated with alcohol, non-alcoholic fatty liver disease and non-alcoholic steatohepatitis. Diagnostic methods assess the size of the lesion, while imaging methods such as MR, CT or ultrasound can detect typical clinical features of hepatocellular carcinoma. The most used serum marker for HCC is alpha-fetoprotein. Tumor, node, metastasis (TNM), Okuda system, ALBI system, Barcelona Clinic Liver Cancer System (BCLC) and (Liver Cancer Italian Program (CLIP)) are the most commonly used systems for hepatocellular carcinoma staging and survival prediction. Treatment is carried out in case of inoperable cancer with systemic therapy according to Child-Pugh classification. Operable cancer is treated with anatomical or non-anatomical resection. Transplantation is the last treatment option for patients with advanced stage cancer, patients are screened according to Milan criteria.

Key words: hepatocellular carcinoma, hepatitis C infection, Child-Pugh classification, transplantation, Milan criteria.

15.Literatura

1. <https://hrcak.srce.hr/file/227164>
2. <https://gco.iarc.fr/today/data/factsheets/cancers/11-Liver-fact-sheet.pdf> (Accessed on January 10, 2022).
3. Singal AG, Lampertico P, Nahon P. Epidemiology and surveillance for hepatocellular carcinoma: New trends. *J Hepatol* 2020; 72:250.
4. Wong R, Corley DA. Racial and ethnic variations in hepatocellular carcinoma incidence within the United States. *Am J Med* 2008; 121:525.
5. Centers for Disease Control and Prevention (CDC). Hepatocellular carcinoma - United States, 2001-2006. *MMWR Morb Mortal Wkly Rep* 2010; 59:517.
6. Pham C, Fong TL, Zhang J, Liu L. Striking Racial/Ethnic Disparities in Liver Cancer Incidence Rates and Temporal Trends in California, 1988-2012. *J Natl Cancer Inst* 2018; 110:1259.
7. Trichopoulos D, Bamia C, Lagiou P i sur. Hepatocellular carcinoma risk factors and disease burden in a European cohort: a nested case–control study. *J Natl Cancer Inst* 2011; 103: 1686-95.
8. Cancer of the liver. International Agency for Reasearch on Cancer. Dostupno na URL adresi <http://www.monographs.iarc.fr>. Datum pristupa informaciji 2.8.2015.
9. Llovet JM, Burroughs A, Bruix J. Hepatocellular carcinoma. *Lancet* 2003; 362: 1907-17.

10. European Association for the Study of the Liver. Electronic address: easloffice@easloffice.eu, European Association for the Study of the Liver. EASL Clinical Practice Guidelines: Management of hepatocellular carcinoma. *J Hepatol* 2018; 69:182.
11. Marrero JA, Kulik LM, Sirlin CB, et al. Diagnosis, Staging, and Management of Hepatocellular Carcinoma: 2018 Practice Guidance by the American Association for the Study of Liver Diseases. *Hepatology* 2018; 68:723
12. Gogel BM, Goldstein RM, Kuhn JA, et al. Diagnostic evaluation of hepatocellular carcinoma in a cirrhotic liver. *Oncology (Williston Park)* 2000; 14:15.
13. Vanboeckrijck M, Klöppel G. Incidence and morphology of liver metastasis from extrahepatic malignancies to cirrhotic livers. *Zentralbl Pathol* 1992; 138:91.
14. Claudon M, Dietrich CF, Choi BI, et al. Guidelines and good clinical practice recommendations for Contrast Enhanced Ultrasound (CEUS) in the liver - update 2012: A WFUMB-EFSUMB initiative in cooperation with representatives of AFSUMB, AIUM, ASUM, FLAUS and ICUS. *Ultrasound Med Biol* 2013; 39:187.
15. Hanna RF, Miloushev VZ, Tang A, et al. Comparative 13-year meta-analysis of the sensitivity and positive predictive value of ultrasound, CT, and MRI for detecting hepatocellular carcinoma. *Abdom Radiol (NY)* 2016; 41:71.
16. Choi BG, Park SH, Byun JY, et al. The findings of ruptured hepatocellular carcinoma on helical CT. *Br J Radiol* 2001; 74:142.
17. Chearanai O, Plengvanit U, Asavanich C, et al. Spontaneous rupture of primary hepatoma: report of 63 cases with particular reference to the

pathogenesis and rationale treatment by hepatic artery ligation. *Cancer* 1983; 51:1532.

18. Uka K, Aikata H, Takaki S, et al. Clinical features and prognosis of patients with extrahepatic metastases from hepatocellular carcinoma. *World J Gastroenterol* 2007; 13:414.

19. Yi J, Gwak GY, Sinn DH, et al. Screening for extrahepatic metastases by additional staging modalities is required for hepatocellular carcinoma patients beyond modified UICC stage T1. *Hepatogastroenterology* 2013; 60:328.

20. Jin YJ, Lee HC, Lee D, et al. Role of the routine use of chest computed tomography and bone scan in staging workup of hepatocellular carcinoma. *J Hepatol* 2012; 56:1324.

21. Yoon KT, Kim JK, Kim DY, et al. Role of 18F-fluorodeoxyglucose positron emission tomography in detecting extrahepatic metastasis in pretreatment staging of hepatocellular carcinoma. *Oncology* 2007; 72 Suppl 1:104.

22. Yuki K, Hirohashi S, Sakamoto M, et al. Growth and spread of hepatocellular carcinoma. A review of 240 consecutive autopsy cases. *Cancer* 1990; 66:2174.

23. Yang Y, Nagano H, Ota H, et al. Patterns and clinicopathologic features of extrahepatic recurrence of hepatocellular carcinoma after curative resection. *Surgery* 2007; 141:196.
24. Tonolini M, Solbiati L, Ierace T, et al. Extrahepatic recurrence and second malignancies after treatment of hepatocellular carcinoma: spectrum of imaging findings. *Radiol Med* 2002; 103:196.
25. Senthilnathan S, Memon K, Lewandowski RJ, et al. Extrahepatic metastases occur in a minority of hepatocellular carcinoma patients treated with locoregional therapies: analyzing patterns of progression in 285 patients. *Hepatology* 2012; 55:1432.
26. Harding JJ, Abu-Zeinah G, Chou JF, et al. Frequency, Morbidity, and Mortality of Bone Metastases in Advanced Hepatocellular Carcinoma. *J Natl Compr Canc Netw* 2018; 16:50.
27. Choi HJ, Cho BC, Sohn JH, et al. Brain metastases from hepatocellular carcinoma: prognostic factors and outcome: brain metastasis from HCC. *J Neurooncol* 2009; 91:307.
28. Shao YY, Lu LC, Cheng AL, Hsu CH. Increasing incidence of brain metastasis in patients with advanced hepatocellular carcinoma in the era of antiangiogenic targeted therapy. *Oncologist* 2011; 16:82.

29. El-Bahrawy M. Alpha-fetoprotein-producing non-germ cell tumours of the female genital tract. *Eur J Cancer* 2010; 46:1317.
30. Liu X, Cheng Y, Sheng W, et al. Clinicopathologic features and prognostic factors in alpha-fetoprotein-producing gastric cancers: analysis of 104 cases. *J Surg Oncol* 2010; 102:249.
31. Toyoda H, Kumada T, Tada T, et al. Clinical utility of highly sensitive Lens culinaris agglutinin-reactive alpha-fetoprotein in hepatocellular carcinoma patients with alpha-fetoprotein ≤ 20 ng/mL. *Cancer Sci* 2011; 102:1025.
32. Oda K, Ido A, Tamai T, et al. Highly sensitive lens culinaris agglutinin-reactive α -fetoprotein is useful for early detection of hepatocellular carcinoma in patients with chronic liver disease. *Oncol Rep* 2011; 26:1227.
33. Sterling RK, Jeffers L, Gordon F, et al. Utility of Lens culinaris agglutinin-reactive fraction of alpha-fetoprotein and des-gamma-carboxy prothrombin, alone or in combination, as biomarkers for hepatocellular carcinoma. *Clin Gastroenterol Hepatol* 2009; 7:104.
34. Borel F, Konstantinova P, Jansen PL. Diagnostic and therapeutic potential of miRNA signatures in patients with hepatocellular carcinoma. *J Hepatol* 2012; 56:1371.
35. Zhou J, Yu L, Gao X, et al. Plasma microRNA panel to diagnose hepatitis B virus-related hepatocellular carcinoma. *J Clin Oncol* 2011; 29:4781.
36. Kisiel JB, Dukek BA, V S R Kanipakam R, et al. Hepatocellular Carcinoma Detection by Plasma Methylated DNA: Discovery, Phase I Pilot, and Phase II Clinical Validation. *Hepatology* 2019; 69:1180.

37. Chen VL, Xu D, Wicha MS, et al. Utility of Liquid Biopsy Analysis in Detection of Hepatocellular Carcinoma, Determination of Prognosis, and Disease Monitoring: A Systematic Review. *Clin Gastroenterol Hepatol* 2020; 18:2879.
38. Cohen JD, Li L, Wang Y, et al. Detection and localization of surgically resectable cancers with a multi-analyte blood test. *Science* 2018; 359:926.
39. von Felden J, Craig AJ, Villanueva A. Role of circulating tumor DNA to help decision-making in hepatocellular carcinoma. *Oncoscience* 2018; 5:209.
40. Ahn JC, Teng PC, Chen PJ, et al. Detection of Circulating Tumor Cells and Their Implications as a Biomarker for Diagnosis, Prognostication, and Therapeutic Monitoring in Hepatocellular Carcinoma. *Hepatology* 2021; 73:422.
41. Johnson PJ, Pirrie SJ, Cox TF, et al. The detection of hepatocellular carcinoma using a prospectively developed and validated model based on serological biomarkers. *Cancer Epidemiol Biomarkers Prev* 2014; 23:144.
42. Wang M, Devarajan K, Singal AG, et al. The Doylestown Algorithm: A Test to Improve the Performance of AFP in the Detection of Hepatocellular Carcinoma. *Cancer Prev Res (Phila)* 2016; 9:172.
43. Wang M, Sanda M, Comunale MA, et al. Changes in the Glycosylation of Kininogen and the Development of a Kininogen-Based Algorithm for the Early Detection of HCC. *Cancer Epidemiol Biomarkers Prev* 2017; 26:795.
44. Okuda K, Ohtsuki T, Obata H, et al. Natural history of hepatocellular carcinoma and prognosis in relation to treatment. Study of 850 patients.

Cancer 1985; 56:918.

45. Prospective validation of the CLIP score: a new prognostic system for patients with cirrhosis and hepatocellular carcinoma. The Cancer of the Liver Italian Program (CLIP) Investigators. Hepatology 2000; 31:840.

46. Farinati F, Rinaldi M, Gianni S, Naccarato R. How should patients with hepatocellular carcinoma be staged? Validation of a new prognostic system. Cancer 2000; 89:2266.

47. Chevret S, Trinchet JC, Mathieu D, et al. A new prognostic classification for predicting survival in patients with hepatocellular carcinoma. Groupe d'Etude et de Traitement du Carcinome Hépatocellulaire. J Hepatol 1999; 31:133.

48. Llovet JM, Brú C, Bruix J. Prognosis of hepatocellular carcinoma: the BCLC staging classification. Semin Liver Dis 1999; 19:329.

49. Yang JD, Kim WR, Park KW, et al. Model to estimate survival in ambulatory patients with hepatocellular carcinoma. Hepatology 2012; 56:614.

50. Yau T, Tang VY, Yao TJ, et al. Development of Hong Kong Liver Cancer staging system with treatment stratification for patients with hepatocellular carcinoma. Gastroenterology 2014; 146:1691.

51. Shindoh J, Andreou A, Aloia TA, et al. Microvascular invasion does not predict long-term survival in hepatocellular carcinoma up to 2 cm: reappraisal of the staging system for solitary tumors. *Ann Surg Oncol* 2013; 20:1223.
52. Vauthey JN, Lauwers GY, Esnaola NF, et al. Simplified staging for hepatocellular carcinoma. *J Clin Oncol* 2002; 20:1527.
53. Ishak K, Baptista A, Bianchi L, et al. Histological grading and staging of chronic hepatitis. *J Hepatol* 1995; 22:696.
54. Nzeako UC, Goodman ZD, Ishak KG. Hepatocellular carcinoma in cirrhotic and noncirrhotic livers. A clinico-histopathologic study of 804 North American patients. *Am J Clin Pathol* 1996; 105:65.
55. Kosuge T, Makuuchi M, Takayama T, et al. Long-term results after resection of hepatocellular carcinoma: experience of 480 cases. *Hepatology* 1993; 40:328.
56. Bilimoria MM, Lauwers GY, Doherty DA, et al. Underlying liver disease, not tumor factors, predicts long-term survival after resection of hepatocellular carcinoma. *Arch Surg* 2001; 136:528.
57. Vauthey JN, Ribero D, Abdalla EK, et al. Outcomes of liver transplantation in 490 patients with hepatocellular carcinoma: validation of a uniform staging after surgical treatment. *J Am Coll Surg* 2007; 204:1016.
58. Poon RT, Fan ST, Lo CM, et al. Long-term prognosis after resection of hepatocellular carcinoma associated with hepatitis B-related cirrhosis. *J Clin Oncol* 2000; 18:1094.
59. Levy I, Sherman M, Liver Cancer Study Group of the University of Toronto. Staging of hepatocellular carcinoma: assessment of the CLIP, Okuda, and Child-Pugh staging systems in a cohort of 257 patients in Toronto. *Gut*

2002; 50:881.

60. Ueno S, Tanabe G, Sako K, et al. Discrimination value of the new western prognostic system (CLIP score) for hepatocellular carcinoma in 662 Japanese patients. *Cancer of the Liver Italian Program. Hepatology* 2001; 34:529.

61. Villa E, Colantoni A, Cammà C, et al. Estrogen receptor classification for hepatocellular carcinoma: comparison with clinical staging systems. *J Clin Oncol* 2003; 21:441.

62. Cho YK, Chung JW, Kim JK, et al. Comparison of 7 staging systems for patients with hepatocellular carcinoma undergoing transarterial chemoembolization. *Cancer* 2008; 112:352.

63. Reig M, Forner A, Rimola J, et al. BCLC strategy for prognosis prediction and treatment recommendation: The 2022 update. *J Hepatol* 2022; 76:681.

64. Marrero JA, Fontana RJ, Barrat A, et al. Prognosis of hepatocellular carcinoma: comparison of 7 staging systems in an American cohort. *Hepatology* 2005; 41:707.

65. Kudo M, Chung H, Osaki Y. Prognostic staging system for hepatocellular carcinoma (CLIP score): its value and limitations, and a proposal for a new staging system, the Japan Integrated Staging Score (JIS score). *J Gastroenterol* 2003; 38:207.

66. Vitale A, Morales RR, Zanusi G, et al. Barcelona Clinic Liver Cancer staging and transplant survival benefit for patients with hepatocellular carcinoma: a multicentre, cohort study. *Lancet Oncol* 2011; 12:654.

67. Wada H, Eguchi H, Noda T, et al. Selection criteria for hepatic resection in

intermediate-stage (BCLC stage B) multiple hepatocellular carcinoma.

Surgery 2016; 160:1227.

68. Tsilimigras DI, Bagante F, Sahara K, et al. Prognosis After Resection of Barcelona Clinic Liver Cancer (BCLC) Stage 0, A, and B Hepatocellular Carcinoma: A Comprehensive Assessment of the Current BCLC Classification. *Ann Surg Oncol* 2019; 26:3693.

69. Johnson PJ, Berhane S, Kagebayashi C, et al. Assessment of liver function in patients with hepatocellular carcinoma: a new evidence-based approach-the ALBI grade. *J Clin Oncol* 2015; 33:550.

70. Peng Y, Wei Q, He Y, et al. ALBI versus child-pugh in predicting outcome of patients with HCC: A systematic review. *Expert Rev Gastroenterol Hepatol* 2020; 14:383.

71. Antkowiak M, Gabr A, Das A, et al. Prognostic Role of Albumin, Bilirubin, and ALBI Scores: Analysis of 1000 Patients with Hepatocellular Carcinoma Undergoing Radioembolization. *Cancers (Basel)* 2019; 11.

72. Mohammadi H, Abuodeh Y, Jin W, et al. Using the Albumin-Bilirubin (ALBI) grade as a prognostic marker for radioembolization of hepatocellular carcinoma. *J Gastrointest Oncol* 2018; 9:840.

73. Mehta N, Heimbach J, Harnois DM, et al. Validation of a Risk Estimation of Tumor Recurrence After Transplant (RETREAT) Score for Hepatocellular Carcinoma Recurrence After Liver Transplant. *JAMA Oncol* 2017; 3:493.

74. Lee JH, Cho Y, Kim HY, et al. Serum Tumor Markers Provide Refined Prognostication in Selecting Liver Transplantation Candidate for Hepatocellular Carcinoma Patients Beyond the Milan Criteria. *Ann Surg*

2016; 263:842.

75. Sherman M. Staging for hepatocellular carcinoma: complex and confusing. *Gastroenterology* 2014; 146:1599.

77. Johnson PJ, Pinato DJ, Kalyuzhnyy A, Toyoda H. Breaking the Child-Pugh Dogma in Hepatocellular Carcinoma. *J Clin Oncol* 2022; 40:2078.

78. National Comprehensive Cancer Network (NCCN). NCCN clinical practice guidelines in oncology. Available at: https://www.nccn.org/professionals/physician_gls (Accessed on May 18, 2022).

Updated treatment recommendations for hepatocellular carcinoma (HCC) from the ESMO Clinical Practice Guidelines. Available online at: <https://www.esmo.org/guidelines/gastrointestinal-cancers/hepatocellular-carcinoma/eupdate-hepatocellular-carcinoma-treatment-recommendations> (Accessed on May 18, 2022).

79. Kumar V, Shinagare AB, Rennke HG, et al. The Safety and Efficacy of Checkpoint Inhibitors in Transplant Recipients: A Case Series and Systematic Review of Literature. *Oncologist* 2020; 25:505.

80. Abou-Alfa G, Lau G, Kudo M, et al. Tremelimumab plus durvalumab in unresectable hepatocellular carcinoma. *NEJM Evidence*. Published online 6/6/22. DOI: <https://evidence.nejm.org/doi/10.1056/EVIDoa2100070> (Accessed on July 13, 2022).

81. Ikeda K, Kudo M, Kawazoe S, et al. Phase 2 study of lenvatinib in patients with advanced hepatocellular carcinoma. *J Gastroenterol* 2017; 52:512.

82. Lim H, Ramjeesingh R, Liu D, et al. Optimizing Survival and the Changing Landscape of Targeted Therapy for Intermediate and Advanced Hepatocellular Carcinoma: A Systematic Review. *J Natl Cancer Inst* 2021; 113:123.

83. Pinter M, Sieghart W, Graziadei I, et al. Sorafenib in unresectable hepatocellular carcinoma from mild to advanced stage liver cirrhosis. *Oncologist* 2009; 14:70.

84. Porta C, Moroni M, Nastasi G, Arcangeli G. 5-Fluorouracil and d,l-leucovorin calcium are active to treat unresectable hepatocellular carcinoma patients: preliminary results of a phase II study. *Oncology* 1995; 52:487.

85. FDA grants accelerated approval to nivolumab and ipilimumab combination for hepatocellular carcinoma . Available at: <https://www.fda.gov/drugs/resources-information-approved-drugs/fda-grants-accelerated-approval-nivolumab-and-ipilimumab-combination-hepatocellular-carcinoma> (Accessed on March 12, 2020).

86. Zhu AX, Finn RS, Edeline J, et al. Pembrolizumab in patients with advanced hepatocellular carcinoma previously treated with sorafenib (KEYNOTE-224): a non-randomised, open-label phase 2 trial. *Lancet Oncol* 2018; 19:940.

5-Fluorouracil and d,l-leucovorin calcium are active to treat unresectable hepatocellular carcinoma patients: preliminary results of a phase II study. Porta C, Moroni M, Nastasi G, Arcangeli G
Oncology. 1995;52(6):487.

88..Sorafenib in unresectable hepatocellular carcinoma from mild to advanced stage liver cirrhosis.

Pinter M, Sieghart W, Graziadei I, Vogel W, Maieron A, Königsberg R, Weissmann A, K Abdalla EK, Hicks ME, Vauthey JN. Portal vein embolization: rationale, technique and future prospects. *Br J Surg* 2001; 88:165

89. Abdalla EK, Hicks ME, Vauthey JN. Portal vein embolization: rationale, technique and future prospects. *Br J Surg* 2001; 88:165.

90. Farges O, Belghiti J, Kianmanesh R, et al. Portal vein embolization before right hepatectomy: prospective clinical trial. *Ann Surg* 2003; 237:208. ornek G, Plank C, Peck-Radosavljevic M *Oncologist*. 2009;14(1):70. Epub 2009 Jan 14.
91. Murakami T, Kim T, Kawata S, et al. Evaluation of optimal timing of arterial phase imaging for the detection of hypervascular hepatocellular carcinoma by using triple arterial phase imaging with multidetector-row helical computed tomography. *Invest Radiol* 2003; 38:497
92. Gonzalez RJ, Barnett CC Jr. A technique for safely teaching major hepatectomy to surgical residents. *Am J Surg* 2008; 195:521.
93. Tomimaru Y, Eguchi H, Marubashi S, et al. Equivalent outcomes after anatomical and non-anatomical resection of small hepatocellular carcinoma in patients with preserved liver function. *Dig Dis Sci* 2012; 57:1942.
94. Imamura H, Shimada R, Kubota M, et al. Preoperative portal vein embolization: an audit of 84 patients. *Hepatology* 1999; 29:1099.
95. Abulkhir A, Limongelli P, Healey AJ, et al. Preoperative portal vein embolization for major liver resection: a meta-analysis. *Ann Surg* 2008; 247:49.
96. Yoo H, Kim JH, Ko GY, et al. Sequential transcatheter arterial chemoembolization and portal vein embolization versus portal vein embolization only before major hepatectomy for patients with hepatocellular carcinoma. *Ann Surg Oncol* 2011; 18:1251.
97. Leung U, Simpson AL, Araujo RL, et al. Remnant growth rate after portal vein embolization is a good early predictor of post-hepatectomy liver failure. *J Am Coll Surg* 2014; 219:620.

98. Mazzaferro V, Regalia E, Doci R, et al. Liver transplantation for the treatment of small hepatocellular carcinomas in patients with cirrhosis. *N Engl J Med* 1996; 334:693.
99. Clavien PA, Lesurtel M, Bossuyt PM, et al. Recommendations for liver transplantation for hepatocellular carcinoma: an international consensus conference report. *Lancet Oncol* 2012; 13:e11.
100. Most recent OPTN policy guideline for allocation of donor livers available online at https://optn.transplant.hrsa.gov/media/1200/optn_policies.pdf#nameddest=Policy_09 (Accessed on February 08, 2021).
101. Schnitzbauer AA, Zuelke C, Graeb C, et al. A prospective randomised, open-labeled, trial comparing sirolimus-containing versus mTOR-inhibitor-free immunosuppression in patients undergoing liver transplantation for hepatocellular carcinoma. *BMC Cancer* 2010; 10:190.
102. Yokoyama I, Carr B, Saitsu H, et al. Accelerated growth rates of recurrent hepatocellular carcinoma after liver transplantation. *Cancer* 1991; 68:2095.

16.Životopis

Darko Ćosić rođen je 19.9.1995.godine u Zagrebu.Završio je prirodoslovno-matematičku gimnaziju (3.gimnaziju) u Zagrebu.Za vrijeme srednoškolog obrazovanja sudjeluje na školskim i županjskim natjecanjima iz njemačkog jezika te ostvaruje značajne rezultate.Nakon završene srednje škole upisuje integrirani preddiplomski i diplomski studij medicine na Medicinskom fakultetu sveučilišta u Rijeci.Aktivno se služi njemačkim i engleskim jezikom.Položio je B2 cetifikat iz njemačkog jezika na Goethe-Institut-u u Zagrebu.