

Usporedba ultrazvučnih protokola za procjenu funkcije pluća u bolesnika s respiratornom insuficijencijom liječenih u Jedinici intenzivnog liječenja

Medved, Tea

Master's thesis / Diplomski rad

2023

Degree Grantor / Ustanova koja je dodijelila akademski / stručni stupanj: **University of Rijeka, Faculty of Medicine / Sveučilište u Rijeci, Medicinski fakultet**

Permanent link / Trajna poveznica: <https://urn.nsk.hr/urn:nbn:hr:184:558084>

Rights / Prava: [In copyright](#)/[Zaštićeno autorskim pravom.](#)

Download date / Datum preuzimanja: **2025-03-24**



Repository / Repozitorij:

[Repository of the University of Rijeka, Faculty of Medicine - FMRI Repository](#)



SVEUČILIŠTE U RIJECI

MEDICINSKI FAKULTET

SVEUČILIŠNI INTEGRIRANI PREDDIPLOMSKI I DIPLOMSKI

STUDIJ MEDICINE

Tea Medved

USPOREDBA ULTRAZVUČNIH PROTOKOLA ZA PROCJENU FUNKCIJE PLUĆA U
BOLESNIKA S RESPIRATORNOM INSUFICIJENCIJOM LIJEČENIH U JEDINICI
INTENZIVNE MEDICINE

Diplomski rad

Rijeka, 2023.

SVEUČILIŠTE U RIJECI

MEDICINSKI FAKULTET

SVEUČILIŠNI INTEGRIRANI PREDDIPLOMSKI I DIPLOMSKI

STUDIJ MEDICINE

Tea Medved

USPOREDBA ULTRAZVUČNIH PROTOKOLA ZA PROCJENU FUNKCIJE PLUĆA U
BOLESNIKA S RESPIRATORNOM INSUFICIJENCIJOM LIJEČENIH U JEDINICI
INTENZIVNE MEDICINE

Diplomski rad

Rijeka, 2023.

Mentor rada: Izv. prof. dr. sc. Alen Protić, dr. med.

Diplomski rad ocjenjen je dana 26.06.2023. u Rijeci

pred povjerenstvom u sastavu:

1. Doc. dr. sc. Igor Barković, dr. med.
2. Prof. dr. sc. Alan Šustić, dr. med.
3. Prof. dr. sc. Vlatka Sotošek, dr. med.

Rad sadrži 34 stranice, 11 slika, 2 tablice i 12 literaturnih navoda.

ZAHVALA

Zahvaljujem se svojoj obitelji bez čije podrške danas ne bi bila tu gdje jesam. Zahvaljujem im se na pruženom strpljenju, bezuvjetnoj ljubavi i razumijevanju tijekom studiranja.

Zahvaljujem im što su vjerovali u mene i onda kada ja nisam vjerovala sama u sebe. Posebno zahvaljujem majci Jasmini koja je uvijek bila tu, u bilo koje doba dana i noći, da mi pruži potrebne riječi potpore te ocu Teu i sestri Tari.

Zahvaljujem se svome mentoru izv. prof. dr. sc. Alenu Protiću, dr. med. na svoj pruženoj pomoći i savjetima tijekom izrade ovog diplomskog rada. Također, zahvaljujem se i doktoru Ivanu Vuksanu, dr. med. za pomoć pri prikupljanju i obradi podataka.

Veliko hvala!

Sadržaj

1. UVOD	1
1.1. Primjena ultrazvuka pluća u Jedinici intenzivne medicine	2
1.2. Ultrazvuk pluća u procjeni patologije pluća i pleuralnog prostora.....	3
1.2.1. Pleuralni izljev.....	5
1.2.2. Pneumotoraks	7
1.2.3. Intersticijski sindrom.....	9
1.2.4. Alveolarni sindrom.....	12
1.3. Baciarellov protokol i bodovni sustav za procjenu patologije pluća.....	13
2. SVRHA RADA	16
3. ISPITANICI I POSTUPCI.....	17
4. REZULTATI.....	18
5. RASPRAVA	22
6. ZAKLJUČAK.....	25
7. SAŽETAK.....	26
8. SUMMARY	28
9. LITERATURA.....	30
10. ŽIVOTOPIS	34

POPIS SKRAĆENICA I AKRONIMA

ARDS – akutni respiratorni distres sindrom

BMI – eng. *Body Mass Indeks*; indeks tjelesne mase

COVID-19 – bolest uzrokovana SARS-CoV-2

CT – kompjutorizirana tomografija

ECMO–eng. *Extracorporeal Membrane Oxygenation*; izvantjelesna membranska oksigenacija

LUS – eng. *Lung Ultrasound*; ultrazvučni pregled pluća

NIV – neinvazivna mehanička ventilacija

OIL – Odjel intenzivnog liječenja

RTG – rendgenogram

1. UVOD

Povijesno gledano, ultrazvučni pregledi pluća (LUS) nisu imali značajan utjecaj u kliničkom radu s obzirom da se smatralo da ultrazvuk nema veće korisnosti u pregledu organa ispunjenim zrakom. Međutim, u posljednjih dva desetljeća, spoznajom prednosti i korisnosti LUS-a nad ostalim radiološkim pretragama postignut je značajan napredak u njegovom korištenju te danas LUS ima važnu ulogu u kliničkom radu, dijagnostici i liječenju intenzivnih pacijenata. Osim primjene u Jedinicama intenzivne medicine, LUS se koristi i u ambulantnim pulmološkim pregledima te u hitnim bolničkim prijemima kao brza dijagnostička pretraga procjene patologije plućnog parenhima i pleuralnog prostora (1).

1.1. Primjena ultrazvuka pluća u Jedinici intenzivne medicine

Ultrazvučni pregled pluća ima mnogobrojne prednosti u odnosu na druge radiološke pretrage (1). Osim što je LUS jeftiniji, ova radiološka pretraga ne koristi ionizirajuće zračenje za prikaz plućnih struktura te je stoga njegova primjena puno sigurnija te omogućava opetovani pregled plućnog parenhima i pleuralnog prostora bez štetnih posljedica za pacijenta za razliku od drugih radioloških pretraga kao što su rendgenogram (RTG) ili kompjuterizirana tomografija (CT) prsnog koša. Isto tako, ultrazvuk je prijenosni uređaj koji vizualizira plućne strukture u stvarnom vremenu neposredno uz krevet pacijenta smanjujući na taj način manipulacije sa teško bolesnim pacijentima (1,2). Nadalje, LUS predstavlja iznimno vrijednu nadopunu fizikalnom pregledu prsnog koša u vidu detaljnijeg otkrivanja, potvrde fizikalnog nalaza ili rješavanja nedoumica prilikom auskultacije ili perkusije prsnog koša (1). U usporedbi sa RTG-om prsnog koša, LUS ima veću osjetljivost i podjednaku specifičnost u otkrivanju patoloških promjena pluća kao što su pleuralni izljev, pneumotoraks, pneumonija i plućni edem. Međutim, za potpuni prikaz centralnijih torakalnih struktura LUS nema veće korisnosti, već se za te potrebe koriste RTG, kao manje precizna, ili CT kao pouzdana dijagnostička metoda patologije prsnog koša (2). Naposljetku, korisnost LUS-a ogleda se i u tome što LUS ima vrijednu ulogu u invazivnim, dijagnostičkim i terapijskim, postupcima poput torakocenteze ili biopsije pluća smanjujući na taj način broj i jatrogeno izazvanih komplikacija (1,2).

Glavni nedostatak primjene ultrazvuka u rutinskoj praksi je to što je ultrazvučni pregled subjektivna pretraga, te uvelike ovisi o iskustvu, vještini i stručnosti osobe koja izvodi pregled (1,2). S obzirom na gore navedeno, ponekad je potrebno dulje vrijeme za kvalitetan ultrazvučni pregled što se isto smatra nedostatkom. Međutim, kao i svaka druga vještina, izvođenje ultrazvučnog pregleda se uči i usavršava sa brojem ponavljanja izvođenja pretrage te stoga, u

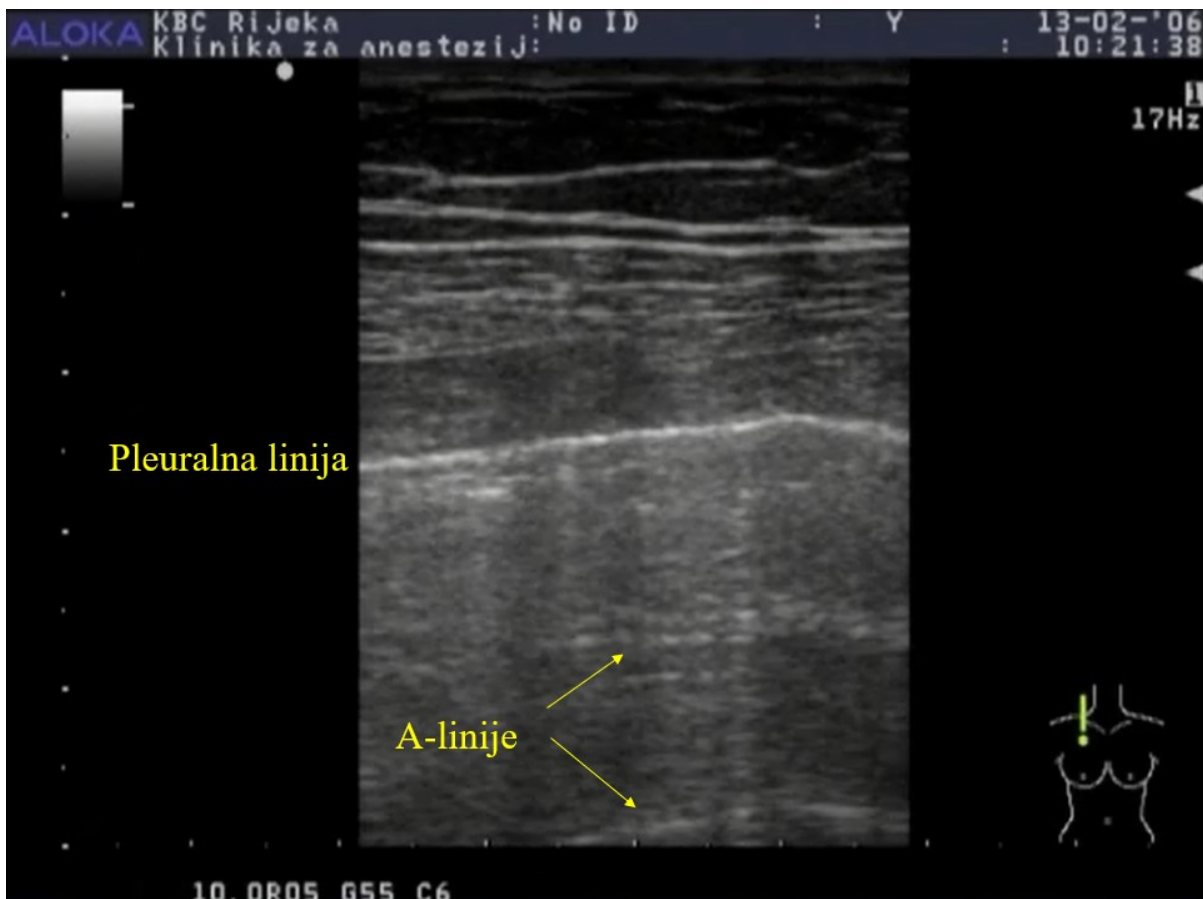
konačnici, LUS predstavlja jednostavnu i brzu dijagnostičku pretragu u hitnih i kritično bolesnih pacijenata (3).

1.2. Ultrazvuk pluća u procjeni patologije pluća i pleuralnog prostora

U odnosu na ultrazvučne preglede solidnih organa, LUS pokazuje određene posebnosti. Pluća su organ obavijena pleurom, a dominantno ispunjena zrakom te se stoga plućni parenhim ne može direktno vizualizirati na ultrazvučnom pregledu. Normalni ultrazvučni nalaz i patološke promjene plućnog parenhima tumače se pojavom određenih artefakata (2,3). Isto tako, ukoliko patološke promjene plućnog parenhima ne dotiču pleuru, takve promjene ne produciraju artefakte na LUS-u zbog neusklađenosti akustične impedancije između zraka i mekih tkiva. Na sreću, većina klinički značajnih i životno ugrožavajućih promjena plućnog parenhima interferira sa pleurom te se s lakoćom detektiraju na LUS-u. Za razliku od toga, promjene u pleuralnom prostoru direktno su vizualizirane, kao što je to slučaj kod pleuralnog izljeva (2).

Normalan ultrazvučni nalaz pluća ima svoje određene karakteristike. Većina ultrazvučnih valova reflektira se od pleure natrag prema ultrazvučnoj sondi zbog neusklađenosti akustične impedancije između zraka i mekih tkiva, te se ona na ultrazvuku prikazuje kao hiperehogena linija (2). Tijekom respiracije, fiziološki dolazi do klizanja između visceralnog i parijetalnog lista pleure što se naziva „klizanje pleure“ ili „mravinjanje“, a to se na ultrazvuku prikazuje poput treperenja, odnosno svjetlucanja hiperehogene pleuralne linije (2,3,4). Isto tako, ovisno o longitudinalnom ili horizontalnom načinu držanja ultrazvučne sonde, pregledavano plućno polje od interesa razgraničavaju dvije anehogene linije okomite na pleuralnu hiperehogenu liniju. Te dvije anehogene linije predstavljaju sjenu rebara, a prostor između njih odgovara

pripadajućem interkostalnom prostoru (2,3,4). Artefakti koji se pojavljuju u zdravim plućima su tzv. A-linije koje zapravo predstavljaju horizontalne odjeke hiperehogene pleure u zraku ispunjenim plućima (2,3,4). U pravilu, A-linije se ponavljaju u razmaku koji odgovara udaljenosti između ultrazvučne sonde i pleure kao ovojnice organa sa zračnim sadržajem (2,3,5). Od ostalih artefakata koji se mogu pojaviti u zdravim plućima su i tzv. B-linije. One nastaju kao posljedica zadebljanja plućnog intersticija, a normalnim nalazom se smatra nalaz manje od tri razmaknute B-linije u prikazu omeđenom sa dva rebara, a broj B-linija povećava se u bazalnom dijelu pluća (2,3).



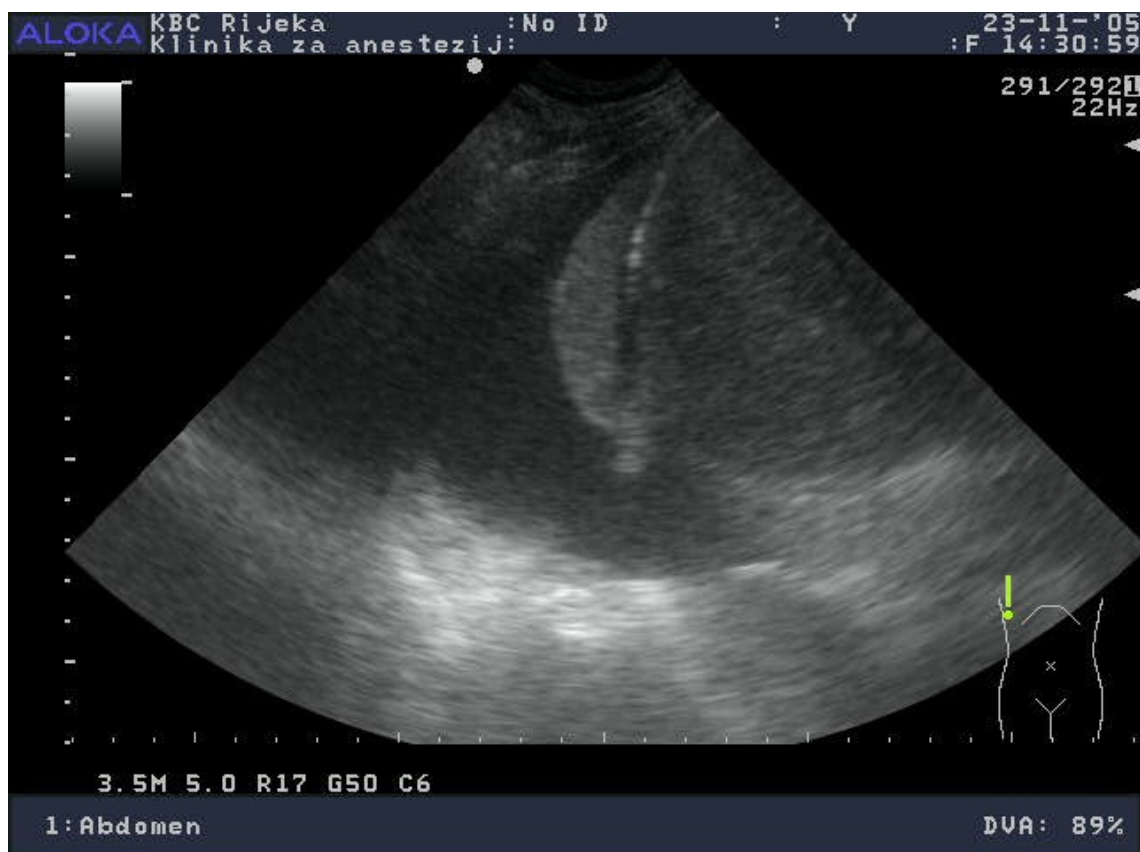Slika 1. Ultrazvučni prikaz hiperehogene pleuralne linije i njezinih horizontalnih odjeka tzv. A-linija.

(preuzeto iz arhive Klinike za anesteziologiju, intenzivnu medicinu i liječenje boli KBC-a Rijeka)

1.2.1. Pleuralni izljev

Pleuralni izljev definiran je kao nakupljanje tekućine između parijetalnog i visceralnog lista pleure. Interpleuralni razmak ≥ 50 mm prediktivan je za pleuralni izljev ≥ 500 ml (6). Superiornost LUS-a u odnosu na RTG prsnog koša ogleda se u tome što su izljevi ≤ 500 ml često teško ili posve neuočljivi na RTG-u, dok se na LUS-u s lakoćom dijagnosticiraju. Osjetljivost i specifičnost LUS-a u dijagnostici pleuralnog izljeva iznosi 100%, a u usporedbi sa CT-om prsnog koša ne pokazuje razliku u dijagnosticiranju istog (3,6).

Poznato je da tekućina podliježe zakonu gravitacije, stoga se pleuralni izljev nakuplja u kaudalno-posteriornom dijelu pleuralnog prostora te optimalno mjesto za otkrivanje pleuralnog izljeva predstavlja područje stražnje aksilarne linije neposredno iznad dijafragme (3,6). Osim što se karakteristike pleuralnog izljeva dokazuju biokemijski, određene karakteristike videne LUS-om mogu sugerirati radi li se o transudatu ili eksudatu (3). Ukoliko se radi o jednostavnom izljevu (transudatu, poneki eksudat, akutni hematotoraks) pleuralni izljev će se na LUS-u prikazivati kao anehogeno područje dok će složeni pleuralni izljevi (kronični i maligni izljevi, eksudati, empijem, subakutni hematotoraks) biti prikazani heterogenije sa unutarnjim odjecima ovisno o sastavu izljeva, prisutnosti septi ili pleuralnog zadebljanja (2,3,5,6). Ukoliko je pleuralni izljev izrazito veliki, moguće je vizualizirati trupove kralježaka, što je poznato pod nazivom „znak kralježnice“ (2,5).



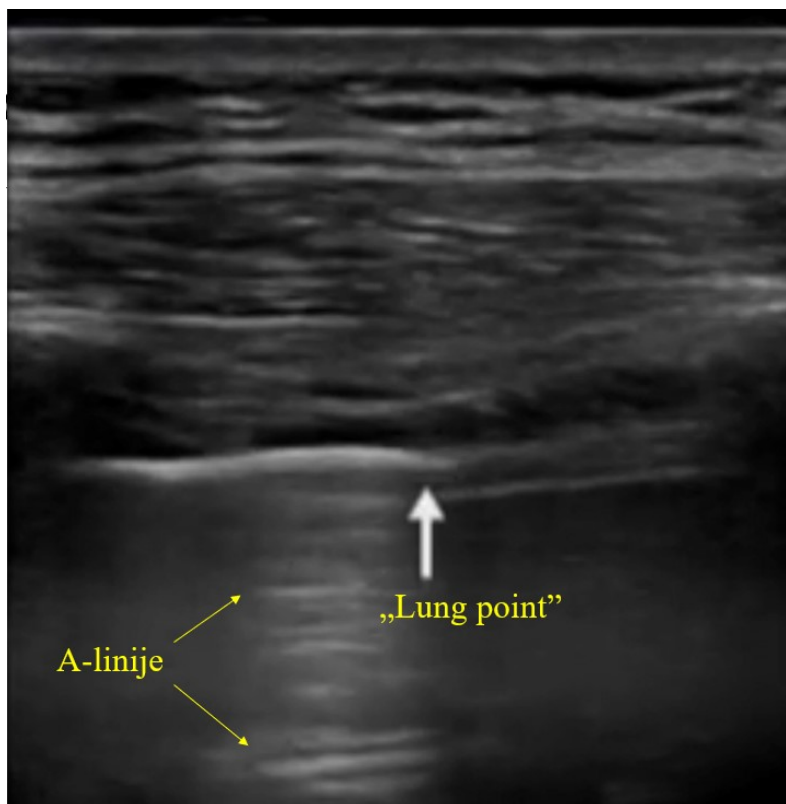
Slika 2. Prikaz anehogenog područja unutar desnog pleuralnog prostora koji odgovara pleuralnom izljevu.

(preuzeto iz arhive Klinike za anesteziologiju, intenzivnu medicinu i liječenje boli KBC-a Rijeka)

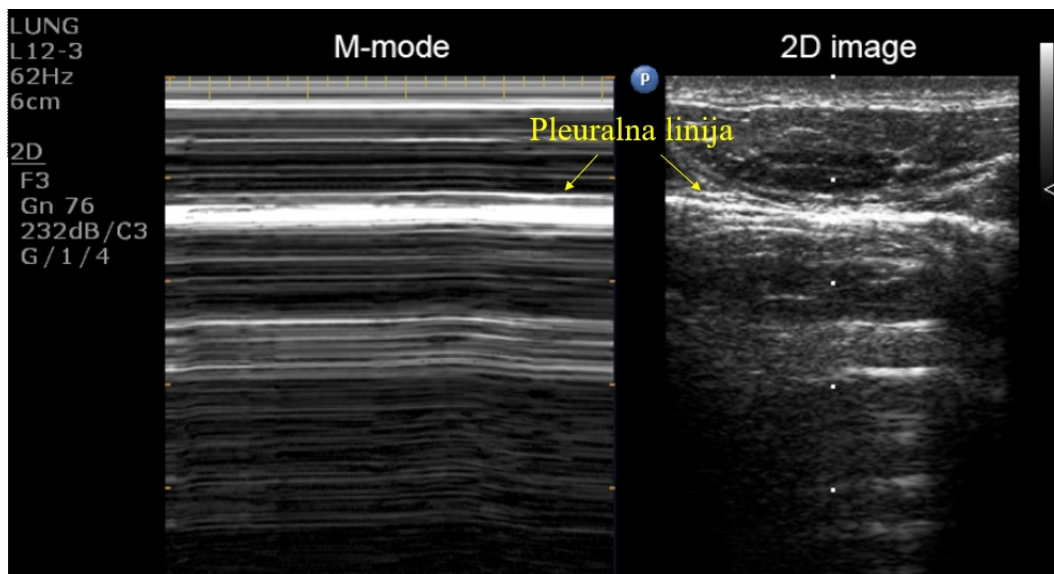
1.2.2. Pneumotoraks

Pneumotoraks je stanje koje predstavlja nakupljanje slobodnog zraka između visceralnog i parijetalnog lista pleure (6). S obzirom na gravitaciju, zrak se nakuplja u gornjem dijelu pleuralnog prostora kod bolesnika koji stoji ili u prednjem dijelu prsišta u ležećeg bolesnika (3). Pneumotoraks karakteriziraju određene značajke na LUS-u, a to su odustnost „klizanja pleure“ tijekom respiracije, odsutnost B-linija (s obzirom da su to artefakti koji se pružaju od visceralne pleure), prisutnost A-linija (označavaju prisutnost zraka ispod pleuralne linije), prisutnost granice između pneumotoraksa i ostatka zdravog dijela pluća tzv. „lung point“ te odsutnost „puls pluća“ (eng. „lung pulse“) (3,5,6). „Lung point“ je specifična točka prijelaza između normalno klizajućih listova pleure i pneumotoraksa, odnosno točka u kojoj se visceralni list pleure odvaja odnosno ponovno priljubljuje sa parijetalnim listom te je taj znak 100% specifičan za pneumotoraks na LUS-u (2,3,5). Prenošnje otkucaja srca na pleuralnu liniju poznato je kao „puls pluća“, međutim s obzirom na prisutnost zraka u pleuralnom prostoru, ono je u pneumotoraksu odsutno (3).

Isto tako, pneumotoraks se može identificirati u M-modu LUS-a. U tom ultrazvučnom modu, kod zdravih pluća prisutan je znak „pješčane plaže“ dok je kod pneumotoraksa prostor ispod pleuralne linije bez kretanja te se prezentira stacionarnim vodoravnim linijama predstavljajući „znak barcoda“ (2).



Slika 3. Prikaz značajki pneumotoraksa na LUS-u: tzv. „lung point“ i A-linije.
(preuzeto iz arhive Klinike za anesteziologiju, intenzivnu medicinu i liječenje boli KBC-a
Rijeka)



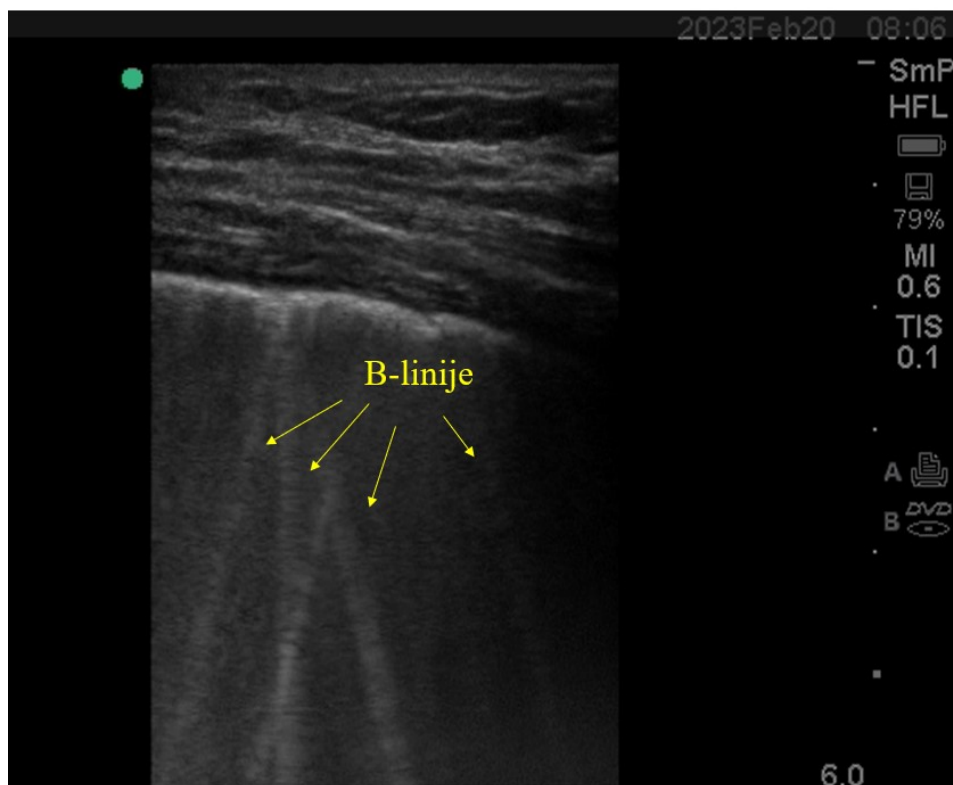
Slika 4. Usporedni prikaz 2D i M-moda LUS-a. U M-modu prikaza prisutan „znak barcoda“ karakterističan za pneumotoraks.

(preuzeto iz arhive Klinike za anesteziologiju, intenzivnu medicinu i liječenje boli KBC-a Rijeka)

1.2.3. Intersticijski sindrom

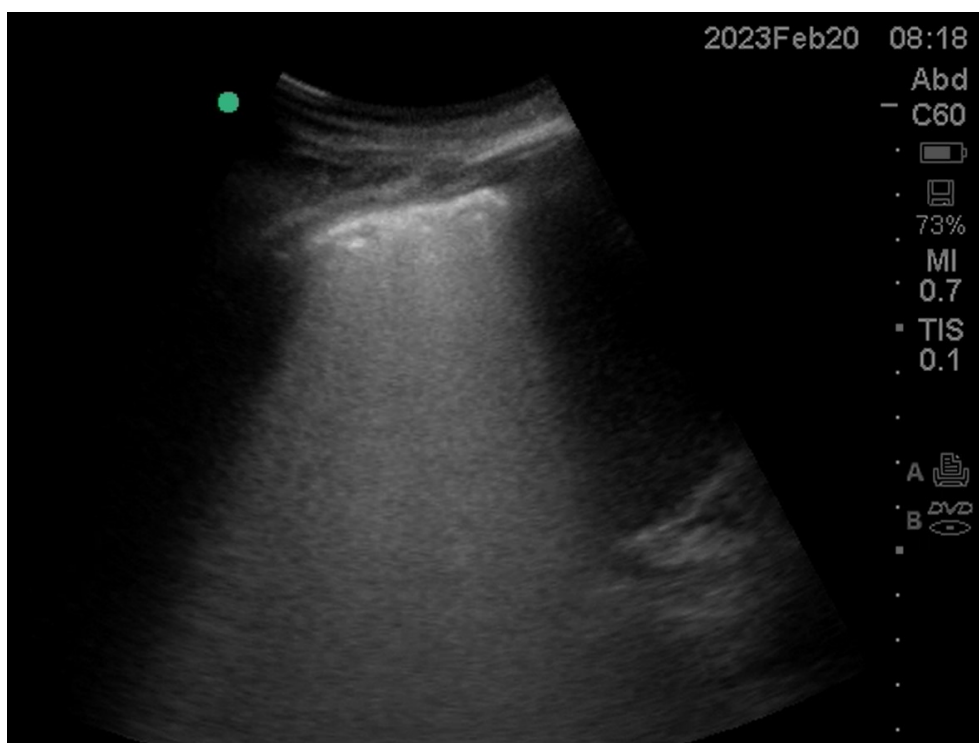Intersticijski sindrom ultrazvučni je entitet kojeg karakterizira pojava tri ili više B-linija uz odsutnost A-linija u jednom interkostalnom prostoru. Etiologija intersticijskog sindroma je razna, a uključuje plućni edem (kardiogeni, nekardiogeni), plućnu fibrozu, intersticijsku pneumoniju, pneumonitis, kontuziju pluća (3,5,6). B-linije su ultrazvučni artefakti nastali zadebljavanjem plućnog intersticija uslijed fibroze ili nakupljanja tekućine u gore navedenim stanjima. One predstavljaju vertikalne hiperehogene linije koje počinju od pleuralne linije (ovaj fenomen poznat je pod starim nazivom „znak komete“), te se pojavljuju i nestaju sinkrono sa klizanjem pleure (3).

Lokalizacija, proširenost i homogenost B-linija ovisi o predležućoj patologiji, a njihov broj direktno korelira sa težinom bolesti (2,3). Lokalno i/ili unilateralno prisustvo B-linija sugerira na prisustvo lokaliziranog procesa kao npr. intersticijske pneumonije. Za razliku od toga, difuzno prisustvo homogenih B-linija karakteristično je za kardiogeni, odnosno hidrostatski plućni edem, dok kod plućnog edema koji je nastao uslijed povećane kapilarne propusnosti (ARDS) ili plućne fibroze bit će prisutna difuzna nehomogena distribucija B-linija (2,6). Hiperehogeni artefakt nastao lokalnim spajanjem, odnosno konfluiranjem B-linija naziva se fenomenom „svjetlosnog snopa“, (7,8) a izrazito teški plućni edem dovodi difuznog prisustva konfluiranih B-linija stvarajući tako fenomen „bijelih pluća“ (3).



Slika 5. Prikaz pojedinačnih B-linija označenih strelicama.

(preuzeto iz arhive Klinike za anesteziologiju, intenzivnu medicinu i liječenje boli KBC-a Rijeka)



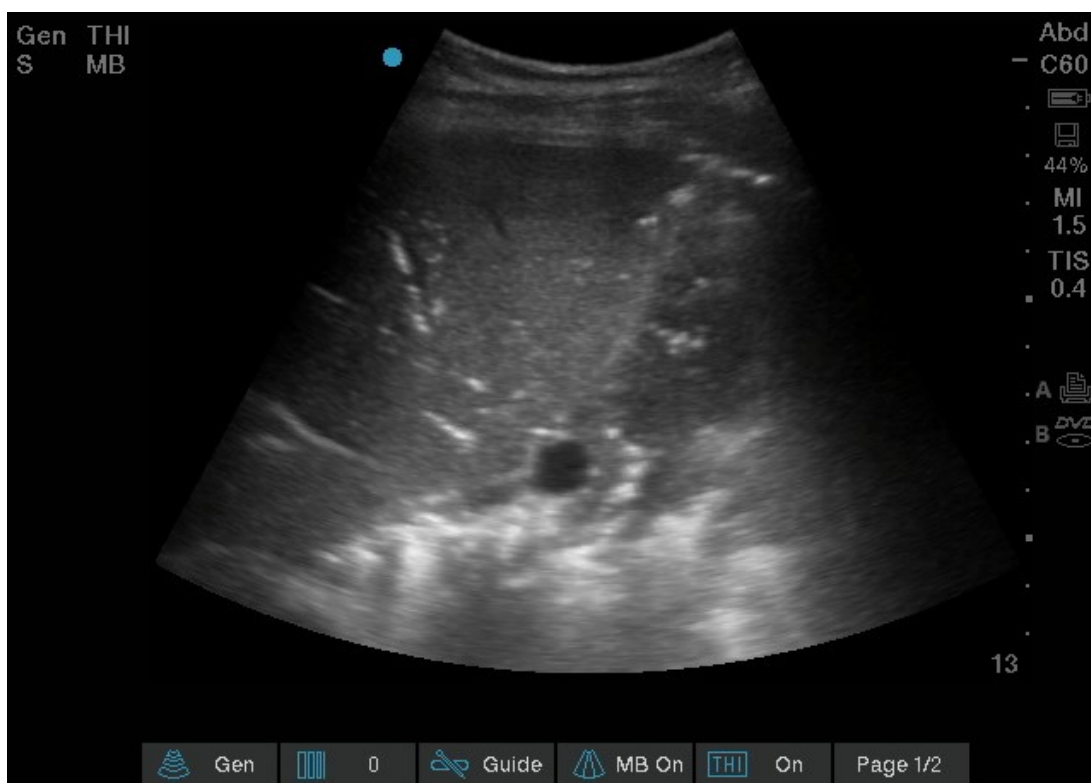
Slika 6. Prikaz fenomena „bijelih pluća“.

(preuzeto iz arhive Klinike za anesteziologiju, intenzivnu medicinu i liječenje boli KBC-a Rijeka)

1.2.4. Alveolarni sindrom

Ultrazvučni entitet koji obuhvaća alveolarnu konsolidaciju i atelektazu naziva se alveolarni sindrom. Konsolidacije nastaju kao posljedica infekcije odnosno pneumonije, a označavaju patološko nakupljanje tekućine i stanica u alveolama. Na LUS-u, konsolidacije se najčešće prikazuju kao hipoehogena područja, a ukoliko se radi o teškoj pneumoniji, konsolidacija može izgledati poput jetrenog parenhima pa se tada govori o „hepatinizaciji pluća“. Nadalje, ako je konsolidacija manje opsežna, odnosno ako se veći udio zraka nalazi u alveolama tada su rubovi alveolarne konsolidacije nepravilni, tj. nazubljeni (3). Pojam subpleuralne konsolidacije označava prisutnost manje konsolidacije kao posljedica manje opsežne fokalne infekcije (2,4).

Atelektazu je teško razlikovati od alveolarne konsolidacije pomoću LUS-a. Količina prisutnog pleuralnog izljeva može pomoći u njihovom razlikovanju, na način da veći pleuralni izljev govori u prilog atelektazi, dok je manji pleuralni izljev sugestibilniji za pneumoniju. Atelektaza bazalnih dijelova pluća se RTG dijagnostikom vrlo često zamijeni za pleuralni izljev, zbog čega je LUS metoda izbora kvalitetne dijagnostike takvih atelektaza. U konačnici, svi kritično bolesni pacijenti sa pleuralnim izljevom u podlozi imaju pneumoniju ili atelektatično pluće (3).



Slika 7. Konsolidacija pluća izgledom podsjećajući na jetreni parenhim, tzv. „hepatinizacija pluća“.

(preuzeto iz arhive Klinike za anesteziologiju, intenzivnu medicinu i liječenje boli KBC-a Rijeka)

1.3. Baciarellov protokol i bodovni sustav za procjenu patologije pluća

Početakom 2020. godine, tijekom prvog vala COVID-19 pandemije, preopterećenost bolničkog osoblja i nedostatak medicinske opreme i prostora za prijem i liječenje životno ugroženih pacijenata, zahtijevalo je reorganizaciju načina rada u mnogim bolničkim odjelima i Jedinicama intenzivne medicine (9).

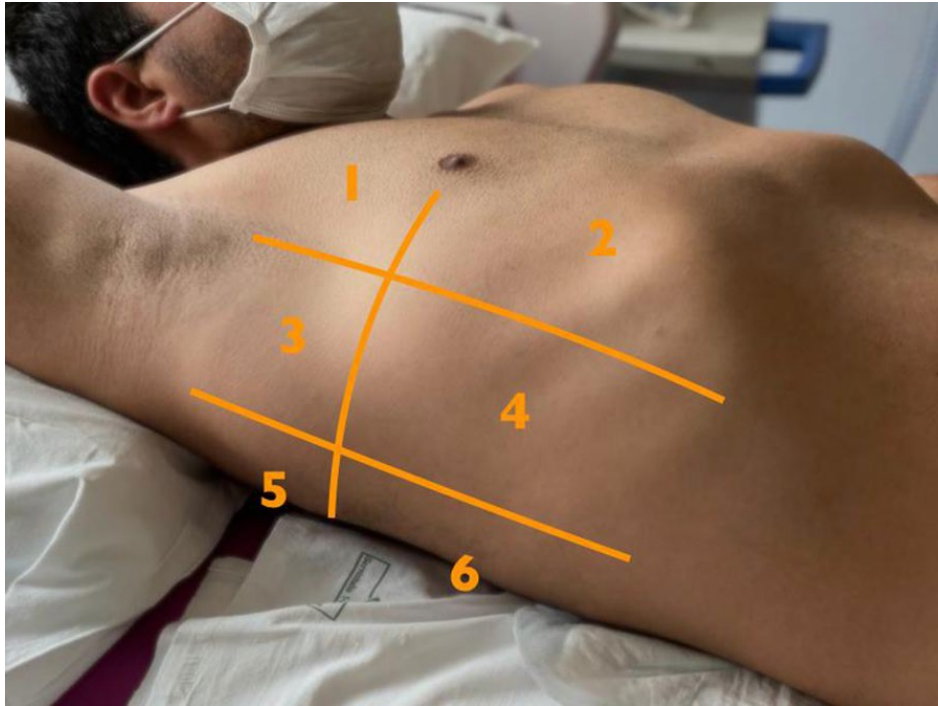
U tu svrhu, u Italiji, Baciarello i suradnici proveli su retrospektivnu pilot studiju s ciljem istraživanja dijagnostičke i prognostičke korisnosti LUS-a u pacijenata oboljelih od COVID-19

pneumonije koji su primali suplementaciju kisika i/ili su koristili neinvazivnu mehaničku ventilaciju (NIV) (9).

Podaci ove studije prikupljeni su u razdoblju od 10.03. do 01.05.2020. godine s ukupno prikupljenih 103 ultrazvučna nalaza od 26 pacijenata (9).

Ultrazvučni pregledi pacijenata izvodili su više puta dnevno, najmanje jednom. Pregledi su se radili po točno određenom protokolu, po kojem je svaki hemitoraks podijeljen u 6 polja (prednja regija nalazila se ispred prednje aksilarne linije, srednja regija između prednje i stražnje aksilarne linije, te stražnja regija neposredno iza stražnje aksilarne linije, a potom je svaka navedena regija bila podijeljena napola jednom horizontalnom linijom koja je prolazila kroz ksifoidni nastavak sternuma). Ukupno 12 polja bilo bi bodovano bodovima od 0-3 s obzirom na prisutan ultrazvučni nalaz u pripadajućem polju. Bodovi su dodjeljivani po principu: 0 bodova (prisutnost A-linija sa klizanjem pleure ili manje od tri B-linije), 1 bod (tri ili više dobro raspoređene B-linije sa klizanjem pleure), 2 boda (konfluirajuće B-linije, prisutnost svjetlosnog snopa), 3 boda (plućne konsolidacije, uključujući prisutnost subpleuralnih konsolidacija). Nadalje, dobiveni bodovi bi se zbrojili davajući bodovni sustav u rasponu od 0 do 36 (9).

Rezultati studije pokazali su da su pacijenti sa ukupnim zbrojem bodova na LUS-u ≥ 12 pokazali veću potrebu za prijem u Jedinicu intenzivne medicine i primjenu invazivne mehaničke ventilacije, dok su pacijenti sa zbrojem bodova ≥ 18 povezivani sa većom intrahospitalnom smrtnošću. Isto tako, pokazalo se da su pacijenti sa respiratornim zatajivanjem općenito imali veći zbroj bodova na LUS-u, a prema PaO₂/FiO₂ omjeru, LUS je pokazivao obrnuto proporcionalni odnos (9).



Slika 8. Prikaz 6 polja od interesa na desnom hemitoraksu po Baciarellovom ultrazvučnom protokolu za procjenu funkcije pluća.

(preuzeto od Luigi Vetrugno i suradnici. The “pandemic” increase in lung ultrasound use in response to Covid-19: can we complement computed tomography findings? A narrative review. The Ultrasound Journal, 2020)

2. SVRHA RADA

Svrha ove prospektivne studije je usporediti dva ultrazvučna protokola za procjenu funkcije pluća, njihove bodovne sustave i ishode liječenja u odnosu na oba primijenjena protokola.

Novi skraćeni lokalni ultrazvučni protokol bit će uspoređivan sa do sada upotrebljivanim ultrazvučnim protokolom po Baciarellu i njegovim priznatim bodovnim sustavom u svrhu usporedbe ishoda liječenja obje skupine bolesnika, a s konačnim ciljem korištenja skraćenog lokalnog protokola u kliničkoj praksi ukoliko dva protokola ne budu pokazivala statističku značajnu razliku.

U novom skraćenom lokalnom protokolu svaki hemitoraks podijeljen je u 3 polja. Prednje polje od interesa nalazi se ventralno od prednje aksilarne linije, srednje između prednje i stražnje aksilarne linije, a stražnje polje dorzalno, neposredno iza stražnje aksilarne linije. Pregled gore navedenih regija vrši se u visini muške mamile ili u četvrtom interkostalnom prostoru u medioklavikularnoj liniji pa po horizontalnoj ravnini prema dorzalno. Ukupno 6 polja bodovano je bodovima od 0-3, a kriteriji za dodjeljivanje bodova u pripadajućoj regiji su isti kao i kod do sada upotrebljavanog ultrazvučnog protokola po Baciarellu te su spomenuti ranije u ovome radu. U konačnici, ukupni bodovni sustav u novom skraćenom lokalnom protokolu proteže se u rasponu od 0 do 18, pri čemu ukupni zbroj bodova ≥ 6 sugerira potrebu za primjenu NIV-a ili invazivne mehaničke ventilacije, dok zbroj bodova ≥ 9 ukazuje na visoku intrahospitalnu smrtnost.

3. ISPITANICI I POSTUPCI

Provedeno je istraživanje koje je uključivalo odrasle pacijente (≥ 18 godina) koji su primljeni na Odjel intenzivnog liječenja (OIL) Sušak s dijagnozom akutne respiratorne insuficijencije u razdoblju od 31.12.2022. do 07.04.2023. godine. Po prijemu pacijenta na OIL Sušak, bolesnici se pregledaju i procjene od strane nadležnog liječnika te se započinje s inicijalnim liječenjem prema važećim smjernicama za liječenje akutne respiratorne insuficijencije odnosno stanja koje je uzrokovalo istu.

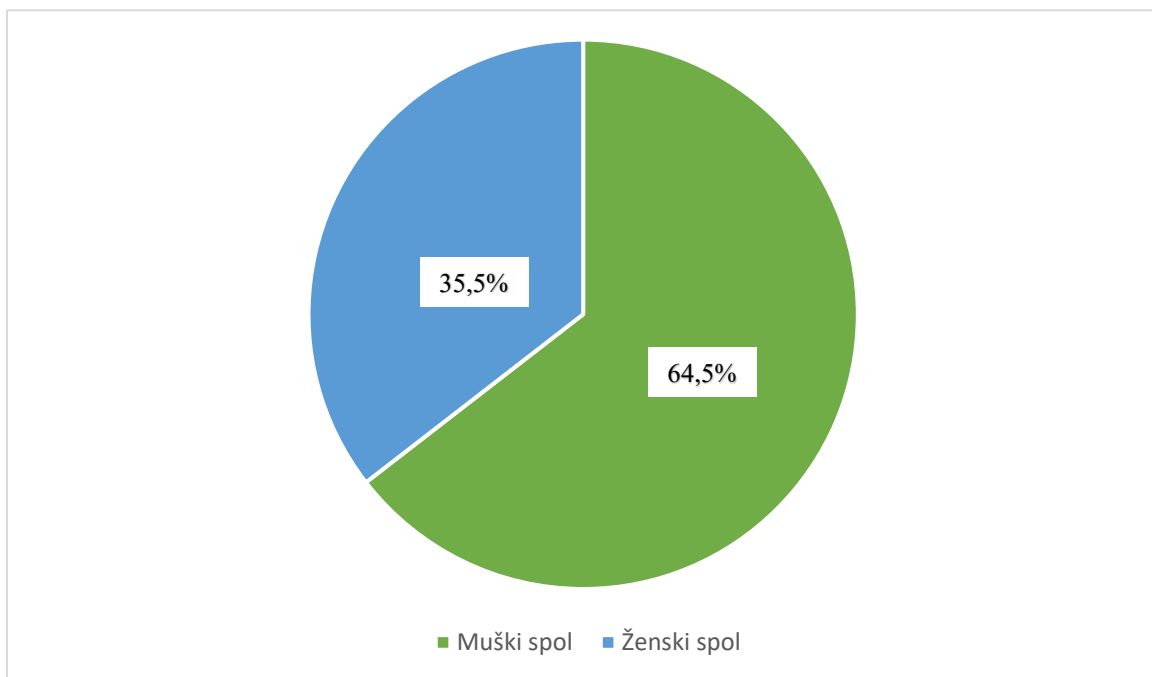
Kriteriji isključivanja bolesnika iz studije su: nemogućnost izvođenja ultrazvučnog pregleda pluća radi položaja pacijenta ili tehničkih razloga, morbidna pretilost ($BMI \geq 40 \text{ kg/m}^2$), bolesnici s ozbiljnom traumom prsnog koša te pacijenti s plućnom patologijom koja ometa ultrazvučni pregled željenih regija.

Prikupljeni podaci bolesnika koji odgovaraju kriterijima ove studije uključuju: dob i spol pacijenta, način ventilacije/oksigenacije, FiO_2 , laboratorijsku analizu iz arterijske krvi bolesnika (pH krvi, $PaCO_2$, PaO_2 , HCO_3^- , BE, $SpaO_2$, vrijednosti laktata), bodove dobivene tijekom ultrazvučnog pregleda pluća po oba spomenuta ultrazvučna protokola te datum izvođenja ultrazvučnog pregleda.

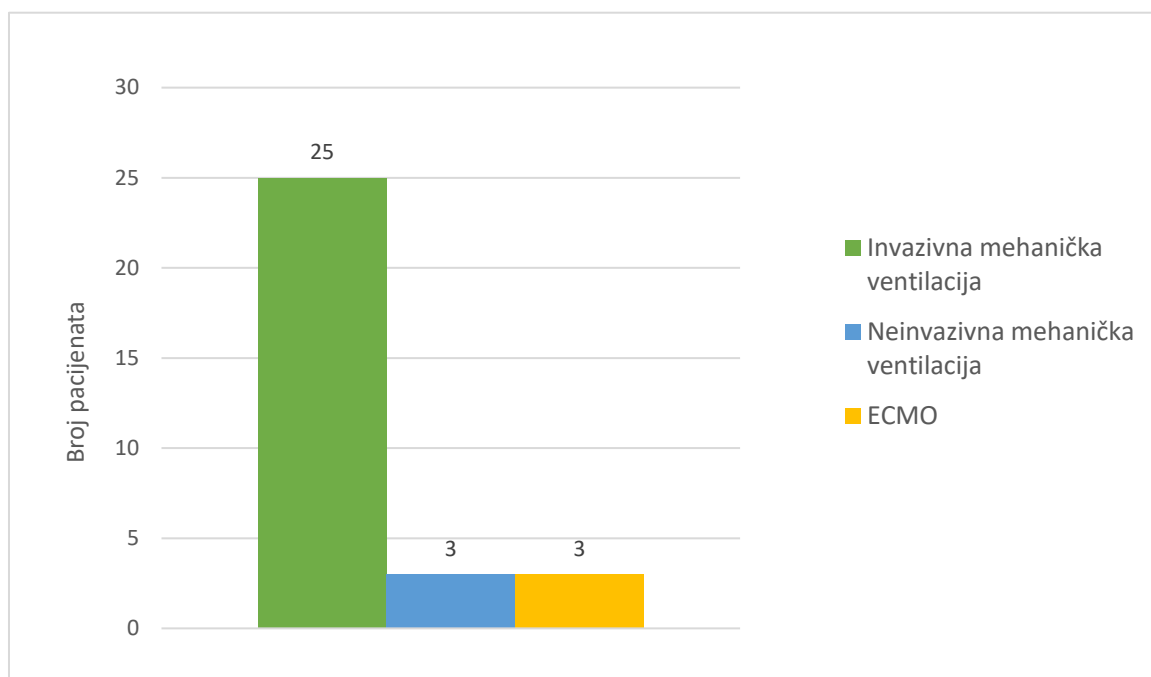
Svi podaci su prikupljeni pod nadzorom mentora te su potom statistički obrađeni. Bodovni sustavi oba ultrazvučna protokola uspoređivani su pomoću Student t-testa, gdje je razmatrana značajna p vrijednost $\leq 0,05$, te Spearmanovog koeficijenta korelacije.

4. REZULTATI

U ovu studiju ukupno je bilo uključeno 31 pacijent. Srednja dob ispitivane populacije iznosila je 63,4 godina uz standardnu devijaciju +/- 16,9. U ispitivanoj populaciji prevladavali su muški pacijenti (64,5%). Od 31 ispitanika, njih 25 bilo je na invazivnoj mehaničkoj ventilaciji, 3 na neinvazivnom obliku mehaničke ventilacije, dok je preostalih 3 bilo priključeno na ECMO.



Slika 9. Podjela ispitanika prema spolu.



Slika 10. Prikaz načina ventilacije ispitivanih pacijenata.

Tablica 1. Prikaz prosječnih vrijednosti pH krvi, PaCO₂, PaO₂ i saturacije krvi kisikom uzetih iz arterijske krvi u ispitivanih bolesnika.

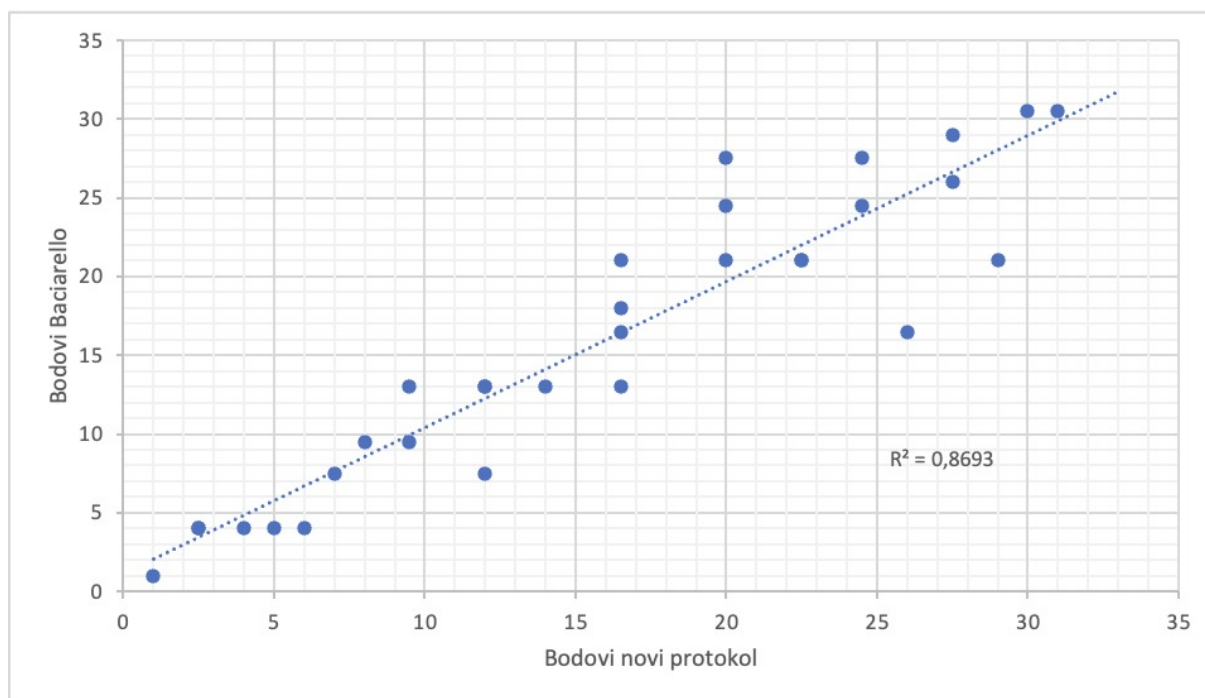
	Prosječne vrijednosti sa standardnim devijacijama
pH (a)	7,37 +/- 0,11
PaCO ₂	6,06 +/- 1,6
PaO ₂	11,42 +/- 3,42
SaO ₂ (%)	93,69 +/- 5,97

Tablica 2. Prikaz dobivenih ukupnih bodova oba ultrazvučna protokola kod svih ispitivanih pacijenata.

	Ukupni bodovi po Baciarellovom ultrazvučnom protokolu	Ukupni bodovi prema novom lokalnom ultrazvučnom protokolu
Pacijent 1	14	7
Pacijent 2	23	12
Pacijent 3	22	12
Pacijent 4	18	9
Pacijent 5	33	17
Pacijent 6	27	14
Pacijent 7	20	8
Pacijent 8	12	9
Pacijent 9	24	12
Pacijent 10	6	3
Pacijent 11	30	16
Pacijent 12	28	16
Pacijent 13	24	14
Pacijent 14	20	9
Pacijent 15	22	11
Pacijent 16	18	9
Pacijent 17	29	16
Pacijent 18	15	11
Pacijent 19	16	8
Pacijent 20	24	12
Pacijent 21	16	6
Pacijent 22	25	13
Pacijent 23	20	6
Pacijent 24	22	10
Pacijent 25	14	5
Pacijent 26	32	16
Pacijent 27	25	12
Pacijent 28	32	16

Pacijent 29	22	9
Pacijent 30	26	13
Pacijent 31	11	3

Student t-testom dokazano je da je p vrijednost $\leq 0,05$ (p predstavlja razinu statističke značajnosti pogreške) te ova dobivena vrijednost ukazuje da nema statistički značajne razlike između oba ispitivana ultrazvučna protokola. Također, ispitivan Spearmanov koeficijent korelacije iznosi 0,932 što ukazuje na pozitivnu jaku korelaciju između bodovnih sustava oba ultrazvučna protokola, tj. veći ukupni bodovni sustav novog lokalnog ultrazvučnog protokola odgovara većem ukupnom bodovnom sustavu kod primjene ultrazvučnog protokola po Baciarellu i obratno.



Slika 11. Grafički prikaz Spearmanovog koeficijenta korelacije gdje je vidljiva pozitivna korelacija između bodovnih sustava oba ultrazvučna protokola.

5. RASPRAVA

Porast važnosti i korištenja ultrazvučnog pregleda pluća u kliničkom radu, dijagnostici i liječenju intenzivnih pacijenata ukazalo je na potrebu usporedbe do sada upotrebljavanog ultrazvučnog protokola za procjenu funkcije pluća po Baciarellu s podacima dobivenim novim skraćenim lokalnim ultrazvučnim protokolom. Razlog tome je što se u novom skraćenom lokalnom protokolu gleda manje točaka (ukupno 6 za razliku od ukupno 12 točaka za ultrazvučni pregled kod protokola po Baciarellu) (9), što je za kliničara značajno prihvatljivije te primjenjivije u svakodnevnoj praksi zbog velike preopterećenosti zdravstvenog sustava uz nedostatak medicinskog osoblja.

S obzirom da je u ovom istraživanju dokazano da ne postoji statistički značajna razlika između oba primijenjena ultrazvučna protokola, prema ukupnim bodovnim sustavima oba ultrazvučna protokola mogu se usporediti ishodi liječenja obje ispitivane skupine bolesnika. Po do sada priznatom ultrazvučnom protokolu po Baciarellu, ukupni zbroj bodova na LUS-u ≥ 12 ukazuje na veću potrebu za prijem u Jedinicu intenzivne medicine i primjenu invazivne mehaničke ventilacije (9), što odgovara zbroju bodova ≥ 6 kod primjene novog skraćenog ultrazvučnog protokola. Isto tako, zbroj bodova ≥ 18 kod korištenja ultrazvučnog protokola po Baciarellu povezan je s većom intrahospitalnom smrtnošću (9), dok na intrahospitalnu smrtnost kod primjene novog protokola ukazuje zbroj bodova ≥ 9 . U konačnici, pacijenti sa respiratornim zatajivanjem općenito su imali veći zbroj bodova prilikom primjene oba ultrazvučna protokola.

Isto tako, postoje i druga istraživanja koja su uspoređivala druge ultrazvučne protokole pluća koja se razlikuju po količini točaka pregleda pluća ultrazvukom. Nimrod Levy Adatto i suradnici, proveli su 2020. godine istraživanje u kojem su uspoređivali do sada priznati ultrazvučni protokol sa ukupno 12 točaka pregleda (6 točki po hemitoraksu; gornja i donja točka

u anteriornoj, lateralnoj i dorzalnoj regiji hemitoraksa) sa skraćenim protokolom sa ukupnom 8 točaka pregleda (4 točke po hemitoraksu) u hospitaliziranih pacijenta oboljelih od COVID-19 pneumonije. Za razliku od ultrazvučnog protokola sa 12 točaka pregleda, u skraćenom protokolu sa ukupno 8 točaka pregleda izostavljen je pregled dorzalnih regija pluća. Međutim, u istraživanju je dokazano da je izostavljanjem pregleda dorzalnih regija pluća gubitak informacija za procjenu funkcije pluća minimalan, već je skraćeni ultrazvučni protokol sa 8 točaka pregleda jednako točan i pouzdan kao i onaj sa 12 točaka pregleda. Prednosti korištenja kraćeg protokola su kraće trajanje pretrage te manji zahtjevi za manipulacijom bolesnika (bitni kod pregleda dorzalnih regija pluća) (10).

Isto tako, 2020. godine, Bram Kok i suradnici proveli su istraživanje uspoređujući ultrazvučne protokole sa 6, 8 i 12 točaka pregleda pluća ultrazvukom također kod pacijenata oboljelih od COVID-19 pneumonije. U istraživanju je naglašena važnost duljine trajanja ultrazvučnog pregleda s obzirom na obim posla u Objedinjenim hitnim bolničkim prijemima, te tu prednost daju korištenju ultrazvučnih protokola sa 6 ili 8 točaka pregleda za čiji je ultrazvučni pregled potrebno najviše 3 minute, dok se kod ultrazvučnog protokola sa 12 točaka pregleda vrijeme pretrage proteže do čak 10 minuta. U konačnici, dokazano je da ultrazvučni protokol sa 6 točaka pregleda (obuhvaća pregled 1 točke u anteriornoj, lateralnoj i dorzalnoj regiji hemitoraksa, kao što je slučaj i kod našeg ispitivanog skraćenog lokalnog protokola) omogućava efikasnu, brzu procjenu i dijagnostiku patologije pluća (11). Nedostatak kod ultrazvučnog protokola sa 8 točaka pregleda navode izostavljanje pregleda dorzalnih regija pluća, kao mjesta gdje je pojavnost patologije pluća najčešća (11,12). Nadalje, najveća specifičnost u procjeni patologije pluća pripisuje se korištenju ultrazvučnog protokola sa 12 točaka pregleda uz dulje vrijeme trajanja pretrage (11).

Yale Tung-Chen i suradnici, 2020. godine, proveli su istraživanje s ciljem ispitivanja utjecaja i točnosti različitih ultrazvučnih protokola u procjeni patologije pluća bolesnika oboljelih od

COVID-19 pneumonije te su procjenjivali stupanj korelacije između bodovnih sustava različitih ultrazvučnih protokola sa CT-om prsnog koša. Rezultati istraživanja sugeriraju da protokol sa ukupno 12 točaka pregleda ima najviši stupanj korelacije sa CT-om prsnog koša u odnosu na protokole sa manje točaka pregleda. Međutim, naglašeno je kako ultrazvuk pluća nije anatomska pretraga organa, već je to pretraga bazirana na pojavi artefakata te se ne bi trebala koristiti kao zamjena za RTG ili CT prsnog koša već kao njihova inicijalna i dopunska pretraga pri dijagnostici i praćenju tijekom liječenja bolesnika (12). S obzirom na kraće vrijeme trajanja pretrage, a uz jednaku kvalitetu i točnost pružanja informacija o patologiji plućnog parenhima i pleuralnog prostora, prednost se daje ultrazvučnim protokolima sa manje točaka pregleda kako je navedeno u gore spomenutim istraživanjima (10,11).

6. ZAKLJUČAK

Provedeno istraživanje pokazalo je da ne postoji statistički značajna razlika između oba primijenjena ultrazvučna protokola, odnosno da postoji značajna pozitivna korelacija između njihovih bodovnih sustava i ishoda liječenja pacijenata s akutnom respiratornom insuficijencijom liječenih u Jedinici intenzivne medicine. To ukazuje na mogućnost primjene novog skraćenog lokalnog ultrazvučnog protokola u svakodnevnom kliničkom radu što bi pojednostavilo primjenu ultrazvuka pluća kao moćnog alata u dijagnostici, prognostici i liječenju intenzivnih pacijenata.

7. SAŽETAK

Spoznajom prednosti i korisnosti ultrazvučnog pregleda pluća nad ostalim radiološkim pretragama, postignut je značajan napredak u njegovom korištenju. Stoga danas, ultrazvučni pregledi pluća predstavljaju moćan alat u procjeni patologije pluća i liječenju intenzivnih pacijenata.

Cilj ovog istraživanja bio je usporediti do sada upotrebljavani i priznati Baciarellov ultrazvučni protokol za procjenu funkcije pluća sa novim skraćenim lokalnim ultrazvučnim protokolom, njihove bodovne sustave i ishode liječenja, a sve u svrhu primjene novog skraćenog lokalnog protokola u svakodnevnom kliničkom radu ukoliko dva protokola ne budu pokazivali statistički značajnu razliku.

Ukupno je ispitivano 31 pacijent sa dijagnozom akutne respiratorne insuficijencije liječenih na Odjelu intenzivnog liječenja Sušak Klinike za anesteziologiju, intenzivnu medicinu i liječenje boli KBC-a Rijeka u razdoblju od 31.12.2022. do 07.04.2023. godine. Srednja dob ispitivane populacije iznosila je 63,4 godina te su prevladavali muški pacijenti (64,5%). U ispitivanoj populaciji, njih 25 bilo je na invazivnoj mehaničkoj ventilaciji, 3 na neinvazivnom obliku mehaničke ventilacije, dok je preostalih 3 bilo priključeno na ECMO. Svakom pacijentu učinjena je procjena funkcije pluća po oba spomenuta ultrazvučna protokola, a njihovi bodovni sustavi međusobno su uspoređeni.

Statističkom obradom prikupljenih podataka nije pronađena statistički značajna razlika između primjene oba ultrazvučna protokola pluća već je dokazana pozitivna jaka korelacija između primjene istih. To ukazuje na mogućnost primjene novog skraćenog lokalnog protokola u svakodnevnom kliničkom radu što bi kliničaru značajno olakšalo i pojednostavilo primjenu ultrazvuka pluća u dijagnostici i liječenju intenzivnih pacijenata.

KLJUČNE RIJEČI: Jedinica intenzivne medicine, akutna respiratorna insuficijencija, ultrazvučni pregled pluća, ultrazvučni protokol

8. SUMMARY

The discovery of the advantages and benefits of ultrasonography of the lung compared with other radiological examinations has led to significant advances in its use. As a result, lung ultrasonography is now a powerful tool for the assessment of lung pathology and the management of critically ill patients.

The aim of this study was to compare the previously used and accepted Baciarello ultrasound protocol for the assessment of lung function with a new, abbreviated local ultrasound protocol, including their scoring systems and treatment outcomes. The aim was to assess the applicability of the new abbreviated local protocol in daily clinical practise when there is no statistically significant difference between the two protocols.

A total of 31 patients diagnosed with acute respiratory failure and treated in the intensive care unit of the Sušak Clinic for Anaesthesiology, Intensive Care and Pain Management at KBC Rijeka between 31 December 2022 and 7 April 2023 were studied. The average age of the study population was 63,4 years and male patients predominated (64,5%). In the studied population, 25 patients were on invasive mechanical ventilation, 3 on non-invasive mechanical ventilation and the remaining 3 on ECMO. Lung function assessment was performed using both ultrasound protocols for each patient and their scoring systems were compared.

Statistical analysis of the data collected revealed no statistically significant difference between the use of the two-lung ultrasound protocols but showed a positive strong correlation between their use. This indicates the possibility of using the new abbreviated local protocol in daily clinical practise, which would greatly facilitate and simplify the use of lung ultrasound in the diagnosis and treatment of critically ill patients.

KEY WORDS: Intensive care unit, acute respiratory failure, lung ultrasound, ultrasound protocol

9. LITERATURA

1. Ronak Raheja, Megha Brahmavar, Dhruv Joshi, Dileep Raman. Application of Lung Ultrasound in Critical Care Setting: A Review. Cureus [Internet]. 2019. [citirano 08.05.2023.]; v.11(7): e5233. Dostupno na: <https://www.cureus.com/articles/16482-application-of-lung-ultrasound-in-critical-care-setting-a-review#!/>
2. Thomas J. Marini, Deborah J. Rubens, Yu T. Zhao, Justin Weis, Timothy P. O'Connor, William H. Novak, Katherine A. Kaproth-Joslin. Lung Ultrasound: The Essentials. Radiology: Cardiothoracic Imaging [Internet]. 2021. [citirano 08.05.2023.]; 3(2):e200564. Dostupno na: <https://pubs.rsna.org/doi/full/10.1148/ryct.2021200564>
3. A Miller, MBChB FRCA FFICM. Practical approach to lung ultrasound. BJA Education [Internet]. February 2016. [citirano 09.05.2023.]; 16 (2): 39–45. Dostupno na: <https://academic.oup.com/bjaed/article/16/2/39/2897763>
4. Lichtenstein D. Novel approaches to ultrasonography of the lung and pleural space: where are we now? Breathe (Sheff) [Internet]. 2017 Jun. [citirano 11.05.2023.]; 13(2) 100–111. Dostupno na: <https://pubmed.ncbi.nlm.nih.gov/28620429/>
5. Sara Nikravan. Lung ultrasound quick guide. University of Washington Medical Center. Seattle, WA. Koninklijke Philips N.V. [Internet]. 2020. [citirano 11.05.2023.]; Dostupno na: <http://viewer.zmags.com/publication/00084022#/00084022/1>

6. Ashish Saraogi. Lung ultrasound: Present and future. Lung India [Internet]. 2015 May–Jun. [citirano 10.05.2023.]; 32(3):p 250-257. Dostupno na: <https://pubmed.ncbi.nlm.nih.gov/25983411/>
7. Giovanni Volpicelli, Luna Gargani, Stefano Perlini, Stefano Spinelli, Greta Barbieri, Antonella Lanotte, Gonzalo Garcia Casasola, Ramon Nogue-Bou, Alessandro Lamorte, Eustachio Agricola, Tomas Villen, Paramjeet Singh Deol, Peiman Nazerian, Francesco Corradi, Valerio Stefanone, Denise Nicole Fraga, Paolo Navalesi, Robinson Ferre, Enrico Boero, Giampaolo Martinelli, Lorenzo Cristoni, Cristiano Perani, Luigi Vetrugno, Cian McDermott, Francisco Miralles-Aguiar, Gianmarco Secco, Caterina Zattera, Francesco Salinaro, Alice Grignaschi, Andrea Boccatonda, Fabrizio Giostra, Marta Nogue Infante, Michele Covella, Giacomo Ingallina, Julia Burkert, Paolo Frumento, Francesco Forfori, Lorenzo Ghiadoni. Lung ultrasound for the early diagnosis of COVID-19 pneumonia: an international multicenter study. Intensive Care Med. [Internet]. 2021 Apr. [citirano 10.05.2023.]; 47(4):444-454. Dostupno na: <https://pubmed.ncbi.nlm.nih.gov/33743018/>
8. Luigi Vetrugno, Marco Baciarello, Elena Bignami, Andrea Bonetti, Francesco Saturno, Daniele Orso, Rossano Girometti, Lorenzo Cereser, Tiziana Bove. The “pandemic” increase in lung ultrasound use in response to Covid-19: can we complement computed tomography findings? A narrative review. The Ultrasound Journal [Internet]. 2020. [citirano 13.05.2023.]; 12:39. Dostupno na: <https://theultrasoundjournal.springeropen.com/articles/10.1186/s13089-020-00185-4>

9. Marco Baciarello, Andrea Bonetti, Luigi Vetrugno, Francesco Saturno, Antonio Nouvenne, Valentina Bellini, Tiziana Meschi, Elena Bignami. Is lung ultrasound score a useful tool to monitoring and handling moderate and severe COVID-19 patients in the general ward? An observational pilot study. *Journal of Clinical Monitoring and Computing* [Internet]. 2022. [citirano 14.05.2023.]; 36, 785-793. Dostupno na: <https://link.springer.com/article/10.1007/s10877-021-00709-w>
10. Nimrod Levy Adatto, Yoav Preisler, Aviel Shetrit, Daniel Shepshelovich, Rami Hershkoviz, Ofer Isakov. Rapid 8-Zone Lung Ultrasound Protocol is Comparable to a Full 12-Zone Protocol for Outcome Prediction in Hospitalized COVID-19 Patients. *J Ultrasound Med.* [Internet]. 2022 Jul. [citirano 14.06.2023.]; 41(7): 1667-1687. Dostupno na: <https://www.ncbi.nlm.nih.gov/pmc/articles/PMC8661589/>
11. Bram Kok, Frederik Schuit, Arthur Lieveld, Kaoutar Azijli, Prabath WB Nanayakkara, Frank Bosch. Comparing lung ultrasound: extensive versus short in COVID-19 (CLUES): a multicentre, observational study at the emergency department. *BMJ Open* [Internet]. 2021. [citirano 15.06.2023.]; 11(9):e048795. Dostupno na: <https://www.ncbi.nlm.nih.gov/pmc/articles/PMC8449840/>
12. Yale Tung-Chen¹, Silvia Ossaba-Velez, Kevin Stephen Acosta Velásquez, Maria Luz Parra-Gordo, Aurea Diez-Tascon, Tomás Villen-Villegas, Esther Montero-Hernandez, Andrea Gutierrez-Villanueva, Ángela Trueba-Vicente, Isabel Arenas-Berenguer, Milagros Martí de Gracia. The Impact of Different Lung Ultrasound Protocols in the Assessment of Lung Lesions in COVID-19 Patients: Is There an Ideal Lung Ultrasound

Protocol? J Ultrasound [Internet]. 2022 Sep. [citirano 15.06.2023.]; 25(3):483-491.

Dostupno na: <https://pubmed.ncbi.nlm.nih.gov/34855187/>

10. ŽIVOTOPIS

Tea Medved rođena je 05.05.1998. godine u Ogulinu. Pohađala je Prvu osnovnu školu u Ogulinu, te nakon završenog osnovnoškolskog obrazovanja upisuje Športsku gimnaziju u Zagrebu. Tijekom cijelog osnovnoškolskog i srednjoškolskog obrazovanja bavila se rukometom u ŽRK Ogulin te potom u ŽRK Lokomotiva Zagreb.

Studij Medicine na Medicinskom fakultetu Sveučilišta u Rijeci upisuje 2017. godine te ga uspješno završava 2023. godine. Tijekom studija sudjelovala je u radu studentske udruge CroMSIC volontirajući kao student mentor. Isto tako, sudjelovala je u sportskim aktivnostima Medicinskog fakulteta u Rijeci te je u razdoblju od 2021. do 2022. godine bila potpredsjednica sportske udruge SOSS Medicinskog fakulteta u Rijeci. Tijekom COVID-19 pandemije volontirala je na OHBP-u Sušak u vremenu od 260 odrađenih sati za što je 2021. godine dobila Dekanovu nagradu za izniman volonterski rad u Kliničkom bolničkom centru Rijeka.