

# Kirurško liječenje neuroblastoma u dječjoj dobi

---

**Alhajji, Mohamed**

**Master's thesis / Diplomski rad**

**2023**

*Degree Grantor / Ustanova koja je dodijelila akademski / stručni stupanj:* **University of Rijeka, Faculty of Medicine / Sveučilište u Rijeci, Medicinski fakultet**

*Permanent link / Trajna poveznica:* <https://um.nsk.hr/um:nbn:hr:184:826650>

*Rights / Prava:* [In copyright](#)/[Zaštićeno autorskim pravom.](#)

*Download date / Datum preuzimanja:* **2024-12-19**



*Repository / Repozitorij:*

[Repository of the University of Rijeka, Faculty of Medicine - FMRI Repository](#)



SVEUČILIŠTE U RIJECI

MEDICINSKI FAKULTET

SVEUČILIŠNI INTEGRIRANI PRIJEDIPLOMSKI I DIPLOMSKI

STUDIJ MEDICINA

Mohamed Alhajji

KIRURŠKO LIJEČENJE NEUROBLASTOMA U DJEČJOJ DOBI

Diplomski rad

Rijeka, 2023

SVEUČILIŠTE U RIJECI

MEDICINSKI FAKULTET

SVEUČILIŠNI INTEGRIRANI PRIJEDIPLOMSKI I DIPLOMSKI

STUDIJ MEDICINA

Mohamed Alhajji

KIRURŠKO LIJEČENJE NEUROBLASTOMA U DJEČJOJ DOBI

Diplomski rad

Rijeka, 2023

Mentor rada: doc. dr. sc. Suzana Sršen Medančić, dr. med.

Diplomski rad ocjenjen je dana \_\_\_\_\_ u/na \_\_\_\_\_ , pred povjerenstvom u sastavu:

1. Doc. dr. sc. Ana Bosak Veršić, dr. med.

2. Izv.prof. dr. sc. Nado Bukvić, dr. med.

3. Doc. dr. sc. Ana Milardović, dr. med.

Rad sadrži 43 stranice, 12 slike, 4 tablicu, 33 literaturna navoda

## **Zahvala**

*Zahvaljujem svojoj mentorici doc. dr. sc. Suzana Sršen Medančić na suradnji i pomoći pri pisanje ovog diplomskog rada.*

*Najveće hvala mojoj obitelji na bezuvjetnoj podršci. Zahvaljujem im što su bili uz mene kad sam to trebao.*

*Želio bih zahvaliti svojim prijateljima što su mi ove godine učinili nezaboravnim iskustvom.*

*I na kraju, najveće hvala mojoj dragoj supruzi Tarneem. Zahvaljujem na podršci i razumijevanju. Hvala ti što si uvijek sa mnom i što me svojom ljubavlju činiš ovakvim kakav sam danas.*

## Sadržaj:

1. Uvod:.....	1
2. Svrha rada: .....	2
3. Epidemiologija:.....	3
4. Etiologija i patogeneza:.....	3
5. Patohistologija: .....	5
6. Klinička slika: .....	6
7. Dijagnostika: .....	7
8. Klasifikacija: .....	9
9. Prognostički faktori:.....	13
10. Liječenje: .....	15
10.1 Kirurško liječenje neuroblastoma: .....	15
10.1.1 Kirurško liječenje Cerviko-torakalni neuroblastoma: .....	15
10.1.2 Kirurško liječenje neuroblastom nadbubrežne žlijezde .....	21
10.1.3 Kirurško liječenje abdominalnog neuroblastoma: .....	25
10.1.4 Kirurško liječenje neuroblastoma zdjelice: .....	26
10.1.5 Novi kirurški pristupi: .....	27
10.1.6 Komplikacije kirurškog liječenje: .....	28
10.2 Kemoterapija: .....	29
10.3 Radioterapija:.....	30
10.4 Imunoterapija:.....	30
10.5 Liječenje neuroblastoma prema rizičnim skupinama: .....	31
11. Rasprava: .....	33
12. Zaključak: .....	34
13. Sažetak: .....	35
14. Summary: .....	36
15. Literatura: .....	37
16. Životopis: .....	43

Popis skraćenica i akronima:

NB: neuroblastom.

CCHS: centralni kongenitalni hipoventilacijski sindrom (eng. Congenital central hypoventilation syndrome)

GWAS: svegenomska studija asocijacije (eng. genome-wide association study)

EMT: prijelaz epitela u mezenhim. (eng. epithelial to mesenchymal transition)

INPC: međunarodna patološka klasifikacija (patologije) neuroblastoma (eng. International neuroblastoma pathology classification)

VIP: vazoaktivnih intestinalnih polipeptid (eng. vasoactive intestinal peptide)

MIBG: meta-jod-benzil-gvanidin

FDG-PET: Fluorodeoksiglukoza pozitronska emisijska tomografija (eng. fluorodeoxyglucose positron emission tomography).

INSS: međunarodni sustav za određivanje stadija neuroblastoma (eng. The International Neuroblastoma Staging System)

INRGSS: međunarodni sustav određivanja rizične skupine neuroblastoma. (eng. international neuroblastoma risk group staging system)

IDRF: čimbenici rizika određeni slikovnim pretragama (eng. Image defined risk factors)

MIS: minimalno invazivna kirurgija (eng. minimal invasive surgery)

TMA: trans manubrijska koštano-mišićno-poštedna tehnika. (eng. trans manubrial osteo muscular-sparing technique)

TDA: trap-door pristup (eng. Trap-door approach)

CPT: cerviko-parasternalna torakotomija (eng. cervico-parasternal thoracotomy)

TPL: Torakofrenolaparotomijski pristup (eng. Thoracophrenolaparotomy approach)

PSAM: potpuna posteriorna sagitalna anorektalna mobilizacija (eng. complete posterior sagittal anorectal mobilization)

## 1. Uvod:

Neuroblastom je zloćudni neuroendokrini tumor koji potječe iz primitivnih stanica simpatičkog živčanog sustava. Najčešće se javlja u nadbubrežnoj žlijezdi, ali njegovo primarno sjelo može varirati od diencefalona preko cijele kralježnice do zdjelice (1). Najčešći je ekstrakranijalni solidni tumor u dječjoj dobi. Neuroblastom se najčešće dijagnosticira u dobi mlađoj od 5 godina, pri čemu je medijan dobi pri postavljanju dijagnoze 17 mjeseci (2). Oko 40 do 50 posto djece ima lokaliziran ili regionalno proširen tumor u vrijeme postavljanja dijagnoze, a 50 do 60 posto ima udaljene metastaze. Neuroblastom može metastazirati u koštanu srž, kost, jetru, limfne čvorove, ili rjeđe, u kožu ili mozak (3). Zanimljivost neuroblastoma je u njegovoj kliničkoj i biološkoj heterogenosti, pri čemu kod neke djece dolazi do potpune regresije ili spontane diferencijacije, dok druga djeca imaju široko udaljene metastaze s lošim ishodima unatoč agresivnoj multimodalnoj terapiji (4). Klinička slika varira i ovisi o lokalizaciji primarnog tumora, a može uključivati abdominalnu masu, bol u trbuhu, respiratorni distres ili neurološke simptome zahvaćenosti leđne moždine. (5).



## 2. Svrha rada:

Svrha ovog diplomskog rada je prikazati kliničke i biološke karakteristike neuroblastoma, načine dijagnostike i pravilne klasifikacije bolesti te metode liječenja. Kroz detaljan prikaz rad opisuje metode kirurškog liječenje neuroblastoma kao i pravilan odabir operativnog pristupa te najčešće komplikacije kirurških pristupa. Također opisuje plan liječenje prema različitim rizičnih skupinama.

### 3. Epidemiologija:

Neuroblastom je treći najčešći zloćudni tumor u dječjoj dobi, nakon leukemije i tumora mozga (6). Najčešći je ekstrakranijalni solidni tumor u dječjoj dobi (2,6). Najčešći je zloćudni tumor kod dojenčadi mlađe od 12 mjeseci u kojih je incidencija gotovo dvostruko veća od leukemija (58 prema 37 na milijun dojenčadi) (6). Incidencija NB je 10,2 slučajeve na milijun djece mlađe od 15 godina (2). Neuroblastom je nešto češći kod dječaka nego kod djevojčica (4,6). Gotovo 90 posto neuroblastoma javlja se kod djece mlađe od 5 godina (3,5). Srednja je dob pri postavljanju dijagnoze 17 mjeseci (2,5,6). U Hrvatskoj godišnje oboli desetak djece (1). Neuroblastom se pojavljuje većinom sporadično, dok je samo 1 do 2 posto neuroblastoma nasljedno (3). Neuroblastom je odgovoran za više od 15% svih juvenilnih smrti od zloćudnih tumora (4,6).

### 4. Etiologija i patogeneza:

Etiologija neuroblastoma nije u potpunosti razjašnjena. Postoji povezanost s različitim genetskim i epigenetskim čimbenicima. Neuroblastom se javlja većinom sporadično, dok je samo 1 do 2 posto nasljedno. Neuroblastom se naslijeđuje autosomno dominantno s nepotpunom penetracijom. Nasljedni neuroblastom karakterizira činjenica da se javlja ranije u odnosu na sporadične oblike (srednja dob je 9 mjeseci u nasljednom obliku, u usporedbi sa 17 mjeseci u sporadičnom obliku). Također veliki dio tih slučajeva ima bilateralnu adrenalnu ili multifokalnu bolest. (4,6). Većina slučajeva nasljednog neuroblastoma povezana je s mutacijom u domeni tirozin kinaze ALK onkogeno, što dovodi do stalne aktivacije kinaze i premalignih stanja (7). U manjoj mjeri mutacija ALK onkogeno je prisutna i kod sporadičnog oblika neuroblastoma (2). U 6 posto slučajeva nasljednog neuroblastoma uočava se i mutacija gena PHOX2B, gena koji je glavni regulator normalnog razvoja autonomnog živčanog sustava

(2,6,7). Slučajevi nasljednog neuroblastoma se ponekad javljaju zajedno s drugim poremećajima tkiva neuralnog grebena, kao što su: centralni kongenitalni hipoventilacijski sindrom (CCHS) i Hirschsprungova bolest (8). Provedene su i studije svegenomske asocijacije (GWAS) kod osoba sa sporadičnim neuroblastomom s ciljem otkrivanja dodatnih genetskih varijacija. Ove genetske varijacije uključuju polimorfizme jednog nukleotida (SNP) u genima LIN28B, BARD1 i LMO1 (9). LIN28B je RNA-vezujući protein koji je poznat po supresiji let-7 miRNA i utječe na onkogene uključujući RAS i c-MYC. BARD1 tvori stabilizirajući heterodimer s BRCA1 i važan je u popravku oštećenja DNA posredovanog s BRCA1 i u supresiji tumora (8).

Najpoznatije nedavno otkrivene genetske promjene su: amplifikacija MYCN gena, varijacije u broju kromosomskih kopija te spomenuta mutacija ALK gena. Amplifikacija MYCN prisutna je u 20 posto slučajeva agresivnog neuroblastoma. Agresivni neuroblastom također je povezan s delecijom distalnog dijela kratkog kraka kromosoma 1 (gubitak 1p), viškom dugog kraka kromosoma 17 (višak 17q) i gubitkom dugog kraka kromosoma 11 (gubitak 11q). Ovi slučajevi imaju skoro diploidni ili tetraploidni kariotip povezan s agresivnim neuroblastomom (10). Rana pojava neuroblastoma sugerira da prenatalni čimbenici iz okoline mogu igrati ulogu u nastanku bolesti. Studije pokazuju da brojni maternalni i fetalni čimbenici rizika utječu na pojavu neuroblastoma (konzumiranje opijata, nedostatak folata, izlaganje toksinima, kongenitalne anomalije, veličina fetusa u odnosu na gestacijsku dob i gestacijski dijabetes melitus) (6).

Neuroblastom nastaje od ranih prekursora neuralnog grebena. Tijekom embrionalnog razvoja, stanice neuralnog grebena prolaze transformaciju sekundarno zbog genetskih ili epigenetskih događaja (6). Stanice neuralnog grebena rastu i migriraju te se diferenciraju u različite loze uključujući melanocitne, senzorne, crijevne i simpatičke neurone (10). Organizirani i dobro planirani prijelaz iz epitelnog u mezenhimalno tkivo ključni je dio

sazrijevanja neuralnog grebena (EMT). Nakon formiranja neuralne cijevi, skup transkripcijskih čimbenika uključujući ZIC1, PAX3, TPAP2a, Notch i PRDM1A pokreće put nastanka neuroblasta, a poremećaj u tim putevima može imati ulogu u nastanku tumora (11).

## 5. Patohistologija:

Histološki neuroblastom ima oblik malih okruglih plavih stanica. Takav izgled imaju i različiti karcinomi kao što su: Ewingow sarkom, ne-Hodgkinov limfom i nediferencirani sarkomi (12). S obzirom da je neuroblastom vrlo heterogena bolest, patologija neuroblastoma se razlikuje s obzirom na stupanj diferencijacije stanica neuralnog grebena. Međunarodna patološka klasifikacija neuroblastoma (INPC) dijeli tumore (neuroblastičnog podrijetla) u jednu od tri kategorije: neuroblastom, ganglioneuroblastom ili ganglioneurom, ovisno o udjelu stanica neuralnog tipa (primitivni neuroblasti, sazrijevajući neuroblasti i ganglijske stanice) i Schwannovih stanica:

- Neuroblastom - Ovi neuroblastomi su najagresivniji i nediferencirani. U njima ima vrlo malo Schwannovih (stromalnih) stanica i sastoje se gotovo isključivo od neuroblasta. (6). Pod svjetlosnim mikroskopom izgledaju kao male stanice istih dimenzija, s gustom hiperkromatskom jezgrom i oskudnom citoplazmom (12). Te je tumore teško razlikovati svjetlosnim mikroskopom zbog njihove morfološke sličnosti s drugim karcinomima (Ewingow sarkom, ne-Hodgkinov limfom i nediferencirani sarkomi). Kako bi se pomoglo u diferencijaciji, mogu se koristiti paneli tkivno specifičnih monoklonskih protutijela ili elektronska mikroskopija (6).
- Ganglioneuroblastom - Zbog veće količine Schwannovih stanica, ganglioneuroblastom je također poznat kao miješani tumor bogat stromom. Schwannove stanice okružuju

neuroblaste koji su grupirani zajedno u žarišta ili gnijezda i često izgledaju zrelije. Ovi tumori obično imaju maligni potencijal koji je na pola puta između neuroblastoma i ganglioneuroma (6).

- Ganglioneurom - Većina ganglioneuroma sastoji se od Schwannovih stanica koje imaju zrele ili potpuno razvijene ganglijske stanice razbacane posvuda. U usporedbi s agresivnijim neuroblastomima, ovi tumori obično pogađaju stariju djecu (od pet do sedam godina). Unatoč činjenici da mogu metastazirati, smatra se da su benigni. Čak i kada potpuna ekscizija tumora nije moguća, prognoza je još uvijek vrlo dobra (6).

## 6. Klinička slika:

Neuroblastom je neuroendokrini tumor kojeg karakterizira rana dob pojave, visoka prevalencija metastatske bolesti pri postavljanju dijagnoze i sklonost spontanoj regresiji tumora u dobi mlađoj od godine dana (13). Djeca s neuroblastomom mogu imati i lokalne i sustavne simptome koji mogu varirati ovisno o veličini i lokalizaciji tumora (4). Neuroblastomi mogu nastati bilo gdje u simpatičkom živčanom sustavu. Nadbubrežna žlijezda (40%), trbuh (25%) prsni koš (15%), vrat (5%) i zdjelčni simpatički gangliji (5%) su najčešća mjesta. Neuroblastomi središnjeg ili autonomnog živčanog sustava rjeđe se razvijaju. Limfni čvorovi, koštana srž, kortikalna kost, dura, orbite, jetra i koža su mjesta gdje neuroblastom metastazira. Rjeđe su zahvaćena plućna i intrakranijalna područja (14). Abdominalna masa (retroperitonealna ili jetrena) može biti asimptomatska ili uzrokovati bolove u trbuhu, hipertenziju, distenziju ili opstipaciju zbog lokalnih učinaka na trbušne organe. Kompresija leđne moždine i paraplegija mogu biti posljedica širenja tumora u epiduralno ili intraduralno područje u oko 10 do 15 posto pacijenata s neuroblastomom. Osim toga, neuroblastom često zahvaća orbitu, što uzrokuje periorbitalne ekhimoze (rakunove oči) karakteristične za bolest,

kao i proptozu i eventualno oštećenje vida. Dojenčad češće razvija cervikalne ili torakalne tumore koji mogu uzrokovati respiratorne poremećaje i Hornerov sindrom (jednostrana ptoza, anhidroza i mioza). Dodatni paraneoplastični simptomi povezani s neuroblastomom uključuju sindrom opsoklonus-mioklonus-ataksije (OMA) i prekomjernu sintezu vazoaktivnog intestinalnog peptida (VIP) iz tumora koji uzrokuje refraktornu sekretornu dijareju. (4,14). Neuroblastom često izražava i gen za transporter noradrenalina i enzime neophodne za metabolizam kateholamina jer potječu iz stanica neuralnog grebena koje su namijenjene formiranju komponenti perifernog simpatičkog živčanog sustava. Konačni proizvodi vanilmandelična kiselina (VMA) i homovanilična kiselina (HVA) nastaju razgradnjom noradrenalina, adrenalina i dopamina. Između 70 i 90 posto bolesnika s neuroblastomom ima povišene razine VMA i HVA u serumu i urinu. Kako bi se dijagnosticirao niz neuroendokrinih tumora, kao što su feokromocitom i neuroblastom, testiranje na te tvari pomoću kromatografije visoke učinkovitosti ili drugih tehnika može biti osjetljiv i specifičan pokazatelj bolesti (14).

## 7. Dijagnostika:

Dijagnostička obrada neuroblastoma započinje pažljivim uzimanjem anamneze i fizikalnim pregledom. Od laboratorijskih pretraga treba učiniti kompletnu krvnu sliku, sedimentaciju eritrocita, elektrolite i testove za ispitivanje funkcije bubrega i jetra (14). Također je potrebno odrediti tumorske markere kao što su kateholamini (VMA i HVA), neuron specifičnu enolazu laktat dehidrogenazu i feritin (12). Nespecifični biomarkeri poput laktat dehidrogenaze (>1500 U/ml), feritina (>142 ng/ml) i neuron-specifične enolaze (>100 ng/ml) mogu biti visoki i povezani s uznapredovalim stadijem i/ili ili recidivom (15). Od slikovnih pretraga najznačajniji su ultrazvuk, kompjutorizirana tomografija (CT), magnetska rezonancija (MRI), scintigrafija s I123-meta-jod-benzil-gvanidinom (MIBG) ili s Tehnecijem i fluorodeoksiglukozom pozitronskom

emisijska tomografija (FDG-PET). Ultrazvuk se koristi kao inicijalna radiološka pretraga jer je jednostavna i brza metoda koja ne zrači. Najčešće se koristi za otkrivanje neuroblastoma u trbuhu (16). Ultrazvuk omogućuje otkrivanje primarnog tumora, a također može identificirati odnos sa susjednim strukturama (organima/žilama). Na ultrazvuku se vidi kao heterogena vaskularizirana čvrsta masa koja je često povezana s prisutnošću kalcifikata, rjeđe sadrži cistične komponente. Za razlikovanje vaskularne kompresije i vaskularne invazije korisno je učiniti obojeni dopler (color dopler). (17). Kompjuterizirana tomografija najčešće se koristi za otkrivanje neuroblastoma u toraksu, abdomenu i zdjelici. (16). Na CT snimci neuroblastom se često prikazuje kao heterogena masa s nejasnim rubovima, kalcifikatima koji su prisutni u 80-90% slučajeva, nekrotičnim i hemoragičnim područjima. Tumor često obuhvaća i pomiče strukture umjesto da ih invadira. Također može prijeći središnju liniju i pritiskati na susjedne anatomske odjeljke (17). Magnetna rezonancija daje detaljne slike mekih tkiva u tijelu (16). MR je bolja pretraga od CT-a u slučaju sumnje na proširenje tumora u području oko kralježnice (15). Na MR-u se neuroblastom pojavljuje kao heterogena, hipointenzivna masa u T1 i hiperintenzivna u T2, ponekad s cističnim i hemoragičnim područjima (17). U bolesnika s potvrđenom dijagnozom neuroblastoma potrebno je učiniti scintigrafiju s I123-MIBG kako bi se procijenila prisutnost koštanih metastaza (14). I123-meta-jod-benzil-gvanidin je analog noradrenalina, selektivno se nakuplja u simpatičkom tkivu (15). I123-MIBG scintigrafija ima visoku osjetljivost (90%) i specifičnost (gotovo 100%) za otkrivanje primarnog tumora i prisutnih metastaza (17). U malom broju neuroblastoma MIBG se ne nakuplja u simpatičkom tkivu. U takvim slučajevima koristi se scintigrafija s tehnicjem Tc-99 ili 18-F fluorodeoksiglukoza pozitronska emisijska tomografija (FDG-PET) (14,15,17). I123-MIBG ima prednost u odnosu na FDG-PET i Tc-99 jer je osjetljiviji i specifičniji za otkrivanje metastatske bolesti (14).

Definitivna dijagnoza neuroblastoma temelji se na patohistološkom nalazu uzetom biopsijom. Postoje dva načina uzimanje uzoraka. U većini slučajeva, uzorak tkiva za analizu obično se dobiva otvorenom kirurgijom. Drugi način uzimanje uzorka je biopsijom iglom pod kontrolom UTZ-a ili CT-a. Šupljom iglom ulaze se kroz kožu i meka tkiva do tumora kako bi dobili uzorak tkiva. Potrebno je napraviti najmanje 25 do 30 prolaza s biopsijskom iglom promjera 14 ili 16 Gauge. Tijekom zahvata potrebna je potvrda patologa o dovoljnoj količini tkiva za analizu. Aspiracija i biopsija koštane srži sa stražnje kriste ilijake koristi se za potvrdu prisutnosti metastaza u koštanoj srži. Četiri uzorka (dvije aspiracije i dvije biopsije) uzimaju se s dva različita mjesta. Da bi se uzorak smatrao odgovarajućim, mora sadržavati najmanje 1 cm koštane srži, bez prisustva hrskavice. U slučaju da se tumorske stanice nađu u bilo kojem od četiri uzorka, koštana srž se smatra zahvaćenom. U slučaju pozitivnog nalaza biopsije, potrebno je napraviti MYCN status, odrediti ploidnost DNA i gubitak heterozigotnosti na 1p ili 11q kromosomima (14).

Kriterij za postavljanje dijagnoze neuroblastoma je jedan od sljedećih (14):

- Pozitivni patohistološki nalaz tumorskog tkiva viđen pod svjetlosnim mikroskopom, s imunohistokemijom i elektronskom mikroskopijom ili bez njih, i s povišenom razinom kateholamina ili njihovih metabolita u mokraći (ili serumu) ili bez njih.
- Dokaz metastaza u koštanoj srži na aspiratu ili biopsiji s istodobnim povišenim vrijednostima kateholamina ili njihovih metabolita u urinu ili serumu.

## 8. Klasifikacija:

Cilj klasifikacije neuroblastoma je odrediti klinički stadij koji je jedan od najvažnijih prognostičkih čimbenika i bitan je pri odabiru metoda liječenja i praćenja rezultata. Postoje dva glavna sustava klasifikacija neuroblastoma. (18). Prvi sustav je



međunarodni sustav za određivanje stadija neuroblastoma (INSS) koj je usvojen 1986.g. INSS ovisi o stupnju resektabilnosti tumora i prisutnosti metastaza u limfnim čvorovima ili udaljenim mjestima. INSS sustav sastoji se od 1, 2A/2B, 3, 4 i 4S stadija (tablica 1). Iako je INSS usvojio veliki broj zemalja, postoje poteškoće kod izravne usporedbe kliničkih ispitivanja na temelju INSS sustava. Prema INSS-u isti tumor može biti klasificiran kao stadij 1 ili 3, ovisno o opsegu kirurške ekscizije gdje vještina kirurga i opsežnost zahvata igra glavnu ulogu (19). INSS sustav se koristi postoperativno za određivanje stadija neuroblastoma (10). Za određivanje stadija neuroblastoma prije početka liječenja koristi se međunarodni sustav određivanja rizične skupine neuroblastoma (INRGSS). INRGSS sustav (tablica 2) je usvojen 2009.g. i temelji se na prisutnosti ili odsutnosti čimbenika rizika određenih slikovnim pretragama (IDRF) (tablica 3), a bazira se na odnos između tumora i susjednih struktura (5).

**Tablica 1. INSS klasifikacija neuroblastoma. Prema Shohet JM, Nuchtern JG, Park JR, Shah S. 2022.**

Stadij	Defenicija
1	Lokalizirani tumor s potpunom ekscizijom, s mikroskopskom ostatnom bolesti ili bez nje; reprezentativni ipsilateralni limfni čvorovi mikroskopski negativni na tumor (čvorovi vezani za primarni tumor i uklonjeni s njim mogu biti pozitivni)
2A	Lokalizirani tumor s nepotpunom ekscizijom; reprezentativni ipsilateralni neadherentni limfni čvorovi mikroskopski negativni na tumor

2B	Lokalizirani tumor s potpunom ili bez potpune ekscizije s ipsilateralnim neadherentni limfnim čvorovima pozitivnim na tumor. Povećani kontralateralni limfni čvorovi moraju biti mikroskopski negativni.
3	Neoperabilni unilateralni tumor koji prelazi preko središnje linije, sa zahvaćenosti ili bez zahvaćenosti regionalnih limfnih čvorova; ili lokalizirani unilateralni tumor sa zahvaćenošću kontralateralnih regionalnih limfnih čvorova; ili središnji tumor s bilateralnim proširenjem (neresektabilno) ili zahvaćenošću limfnih čvorova
4	Bilo koji primarni tumor s diseminacijom u udaljene limfne čvorove, kosti, koštanu srž, jetru, kožu i/ili druge organe (osim kako je definirano za stadij 4S)
4S	Lokalizirani primarni tumor (kako je definirano za stadij 1, 2A ili 2B) s diseminacijom ograničenom na kožu, jetru i/ili koštanu srž (ograničeno na dojenčad <1 godine starosti)

**Tablica 2. INRGSS klasifikacija. Prema Shohet JM, Nuchtern JG, Park JR, Shah S. 2022.**

Stadij	Opis
L1	Lokaliziran tumor koji ne zahvaća vitalne strukture kako je određeno popisom faktora rizika definiranih slikovnom pretragom i ograničen je na jednu regiju tijela
L2	Lokalizirani regionalni tumor s prisutnošću jednog ili više faktora rizika određenih slikovnom pretragom
M	Udaljena metastatska bolest (osim stadija MS)
MS	Metastatska bolest u djece mlađe od 18 mjeseci s metastazama ograničenim na kožu, jetru i/ili koštanu srž

**Tablica 3. Čimbenici rizika određeni slikovnim pretragama. Prema Shohet JM, Nuchtern JG, Park JR, Shah S. 2022.**

Čimbenici rizika određeni slikovnim pretragama
<p>Ipsilateralno proširenje tumora unutar dvije regije tijela.</p> <ul style="list-style-type: none"> <li>• Vrat-toraks, toraks-abdomen, abdomen-zdjelica.</li> </ul>
<p>Vrat</p> <ul style="list-style-type: none"> <li>• Tumor obavija karotidnu i/ili vertebralnu arteriju i/ili unutarnju jugularnu venu.</li> <li>• Tumor se širi do baze lubanje.</li> <li>• Tumor komprimira traheju.</li> </ul>
<p>Cervikotorakalni spoj</p> <ul style="list-style-type: none"> <li>• Tumor koji obavija korijene brahijalnog pleksusa.</li> <li>• Tumor koji obavija subklavijalne žile i/ili vertebralnu i/ili karotidnu arteriju.</li> <li>• Tumor komprimira traheju</li> </ul>
<p>Toraks</p> <ul style="list-style-type: none"> <li>• Tumor koji obavija aortu i/ili glavne grane.</li> <li>• Tumor komprimira traheju i/ili glavne bronhe.</li> <li>• Tumor donjeg medijastinuma, infiltrira kostovertebralni spoj između T9 i T12.</li> </ul>
<p>Torako-abdominalni</p> <ul style="list-style-type: none"> <li>• Tumor koji obavija aortu i/ili šuplju venu</li> </ul>
<p>Abdomen/zdjelica</p> <ul style="list-style-type: none"> <li>• Tumor infiltrira portu hepatis i/ili hepatoduodenalni ligament.</li> <li>• Tumor obavija grane gornje mezenterične arterije u korijenu mezenterijuma.</li> <li>• Tumor koji okružuje ishodište celijačnog trunkusa i/ili korijen mezenterija.</li> </ul>

- Tumor zahvaća jedan ili oba bubrežne hilusa.
- Tumor koji obavija aortu i/ili šuplju venu.
- Tumor koji obavija ilijačne žile.
- Tumor zdjelice prelazi ishijadičnu fosu.

Intraspinalno proširenje tumora bez obzira na mjesto pod uvjetom da je:

- Više od jedne trećine spinalnog kanala u aksijalnoj ravnini zahvaćeno, i/ili perimedularni leptomeningealni prostori nisu vidljivi, i/ili je signal leđne moždine abnormalan.

Infiltracija susjednih organa/strukture.

- perikard, dijafragma, bubreg, jetra, duodenopankreatični blok i mezenterij

Uvjeti koji se bilježe, ali se ne smatraju čimbenicima rizika određenima slikovnim pretragama:

- Multifokalni primarni tumori.
- Pleuralni izljev s prisustvom malignih stanica ili bez njih.
- Ascites s malignim stanicama ili bez njih.

## 9. Prognostički faktori:

Prognostički čimbenici uključuju kliničke čimbenike kao što su dob pacijenta i stadij tumora, biološke čimbenike kao što su histologija tumora i ploidnost DNK, citogenetske čimbenike kao što je amplifikacija onkogene MYCN i značajna delecija ili amplifikacija kromosoma te prisutnost tumorskih i drugim molekularnih markera u serumu. Za određivanje rizika, dječja onkološka grupa (COG) upotrebljava kliničke i biološke prognostičke čimbenike kako bi klasificirala bolesnike s neuroblastomom u jednu od tri rizične skupine: niski rizik, srednji rizik (intermedijarni) i visoki rizik (tablica 4). Ova procjena rizika i kasniji odabir liječenja uspješni su za mnoge pacijente s neuroblastomom, budući da su ishodi za djecu s neuroblastomom niskog i srednjeg rizika bili izvrsni s

dugoročnim stopama preživljenja oko 90 posto. Djecu s visokorizičnim neuroblastomom i dalje je teško liječiti s dugoročnim stopama preživljenja ovih pacijenata ispod 50 posto (4).

**Tablica 4. Stratifikacija rizika od neuroblastoma po dječjoj onkološkoj skupini (COG). Prema Shohet JM, Nuchtern JG, Park JR, Shah S. 2022.**

Rizik	Stadij	Dob	MYCN status	DNA ploidnost	INPC	Ostalo
Niski	1	Bilo koja	Bilo koji	bilo koja	Bilo koji	Resekcija > 50% Asimptomatski
	2a/2b	Bilo koja	Nema	bilo koja	Bilo koji	
	4s	<365 dana	Nema	DNA indeks>1	Povoljna	
Srednji	2a/2b	0-12 g.	Nema	bilo koja	Bilo koji	Biopsija ili resekcija <50%  Simptomatski Asimptomatski ili simptomatski Asimptomatski ili simptomatski Previše bolestan za biopsiju
	3	<547 dana	Nema	bilo koja	Bilo koji	
	3	≥547 dana – 12	Nema	bilo koja	Povoljna	
	4	godina	Nema	bilo koja	Bilo koji	
	4	<365 dana	Nema	DI>1	Nepovoljna	
	4s	365 - <547 dana	Nema	bilo koja	Bilo koji	
	4s	<365 dana	Nema	DNA indeks=1	Bilo koji	
	4s	<365 dana	Nema	bilo koja	Nepovoljna	
	4s	<365 dana <365 dana	Nema	Nema	Nema	
Visoki	2a/2b	Bilo koja	Amplificiran	bilo koja	Bilo koji	Bilo koji stupanj resekcije       Asimptomatski ili simptomatski
	3	Bilo koja	Amplificiran	bilo koja	Bilo koji	
	3	≥547 dana	Nije amp	bilo koja	Nepovoljna	
	4	<365 dana	Amplificiran	bilo koja	Bilo koji	
	4	365 - <547 dana	Amplificiran	bilo koja	Bilo koji	
	4	365 - <547 dan	Bilo koji	DNA indeks=1	Bilo koji	
	4	365 - <547 dana	Bilo koji	bilo koja	Nepovoljna	
	4	≥547 dana	Bilo koji	bilo koja	Bilo koji	
	4s	<365 dana	Amplificiran	bilo koja	Bilo koji	

## 10. Liječenje:

S obzirom na različitost lokacija tumora i stadija u trenutku dijagnoze, metode liječenja uključuju jednostavno promatranje, kiruršku resekciju, kemoterapiju, terapiju zračenjem, transplantaciju matičnih stanica i imunoterapiju (9). Liječenje neuroblastoma određuje se na temelju rizični čimbenika. Bolesnici su klasificirani u kategoriju niskog, srednjeg i visokog rizika (18).

### 10.1 Kirurško liječenje neuroblastoma:

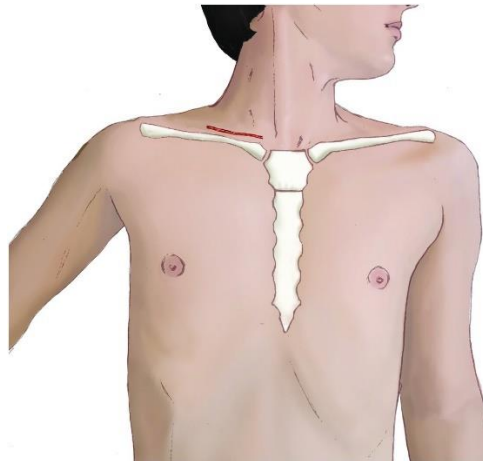
Kirurško liječenje ključna je komponenta multidisciplinarnog liječenja, a njegov glavni cilj je lokalna kontrola bolesti uz potpuno uklanjanje tumorske masu (resekcija >90% tumora) uz očuvanje strukturnog integriteta okolnih tkiva. Operativni pristup uvelike ovisi o anatomskom položaju i proširenosti tumora. (20). Neuroblastom se može pojaviti na bilo kojoj lokaciji duž simpatičkog živčanog sustava – u vratu, toraksu, abdomenu i zdjelici (2).

#### 10.1.1 Kirurško liječenje Cerviko-torakalni neuroblastoma:

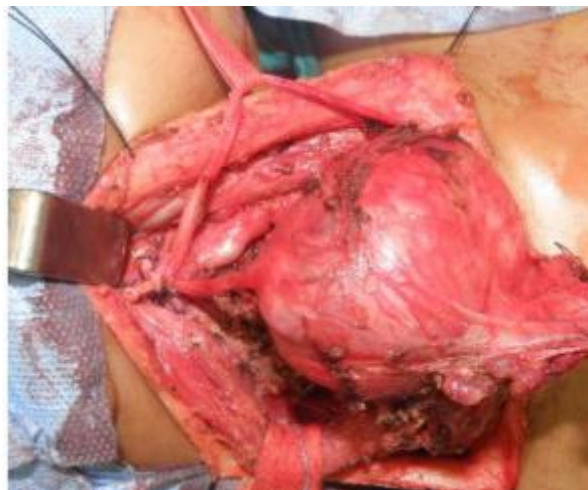Torakalni neuroblastomi čine do 15% svih neuroblastoma i imaju bolju prognozu (21). Ključno je odabrati najbolju kiruršku metodu imajući na umu da je djetetov toraks elastičniji i tanji te omogućuje veću retrakciju kako bi se lakše pristupilo gornjem medijastinumu (20).

#### 10.1.1.1 Otvorena operacija:

U slučaju da je tumor isključivo cervikalni i ne prelazi u toraks, neuroblastom se operira cervikalnim pristupom poprečnim rezom kože, neposredno iznad ključne kosti (slika 1,2). U slučajevima kada se tumor proširio na toraks, primjenjuju se dvije glavne tehnike: trans manubrijska koštano/mišićno poštedna tehnika (TMA) i trap-door pristup (TDA) (20).

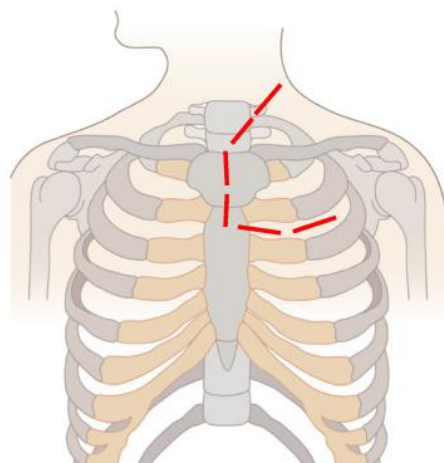


Slika 1. Cervikalni pristup neuroblastomu kroz poprečni rez kože. Preuzeto sa: Atlas of Surgical Techniques in Trauma - Cambridge Core.



Slika 2. Intraoperativni prikaz cervikalnog pristupa neuroblastom. Preuzeto sa: Journal of the Egyptian National Cancer Institute (Pubmed)

U trans-manubrijskoj tehnici koju je opisao Grunenwald, pacijent se postavlja u ležeći položaj s hiperekstendiranim vratom, okrenutim od zahvaćene strane. Tehnika uključuje rez u obliku slova L koji se proteže od razine tiroidne hrskavice prema dolje duž prednjeg ruba sternokleidomastoidnog mišića na manubrij i gornji dio prsne kosti. Zatim se produžuje u prednju torakotomiju u razini drugog rebra (slika 3) (22). Unutarnja mamarna arterija se zatim podveže, a prva rebrena hrskavica resekira, omogućujući kirurgu da podigne ključnu kost, subklavijalne mišiće, presječeni dio manubrijuma i gornji dio prsne kosti. Tada se mogu vidjeti subklavijalne žile i njihove grane, zajedno s brahijalnim plexusom. Venu zahvaćenu tumorom treba podvezati i odstraniti, a zahvaćeni dio arterije subklavije odstraniti i rekonstruirati. Ako nije zahvaćen, frenični živac treba pažljivo sačuvati. Iako se tumor može proširiti u brahijalni plexus odozgo, neuroliza se obično postiže bez dijeljenja korijena živaca iznad T1 (23). Ovaj pristup omogućuje dobru kontrolu supraaortalnih žila i živac i sigurnu resekciju neoplastične mase (20).



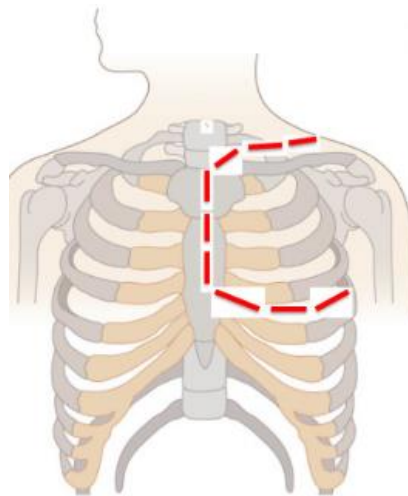
Slika 3. Rez u obliku slova "L" za trans-manubrijalnu koštano/mišićno poštednu tehniku. Preuzeto sa:

Children (Basel) (Pubmed)

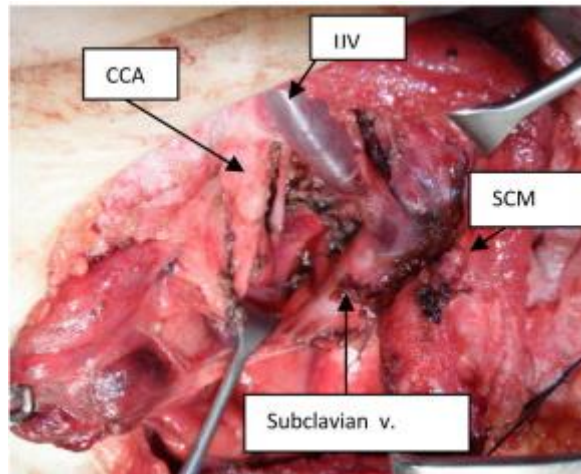
Pristup trap-door (slika 4,5) počinje poprečnim rezom iznad ključne kosti ili duž prednje granice sternokleidomastoidnog mišića u silaznom toku, ide do srednjeg dijela suprasternalne jame, nastavlja se prema dolje kroz središnju liniju prsne kosti do petog međurebrenog prostora,



zatim lateralno kroz peti međurebreni prostor do prednje aksilarne linije. Interkostalni mišići se odvoje na petom međurebrenom prostoru, dok se pektoralni mišić podijeli blizu svog hvatišta. Uđe se u pleuralni prostor i izoliraju se unutarnje mamarne žile. Retrosternalni prostor se tupo preparira i sternum prereže sternalnom pilom do razine petog međurebrenog prostora, zatim se nastavlja prema lateralno u prednju torakotomiju. Timus se zatim pomakne i identificiraju se frenički, vagusni i rekurentni laringealni živci. Tumor se odvaja prema kranijalno, a proksimalno i distalno kontroliraju se glavne vaskularne structure (24). Kada tumor okružuje krvne žile, ova metoda nudi dobru ekspoziciju operativnog polja, olakšavajući pristup neurovaskularnim strukturama. Za tumore (osobito one koji potječu iz stelatnog gangliona) koji se ne šire u stražnji medijastinum, preferira se transmanubrijalni put. S druge strane, pristup kroz vrat preferira se za maligne tumore smještene u gornjem dijelu prsnog koša (20).

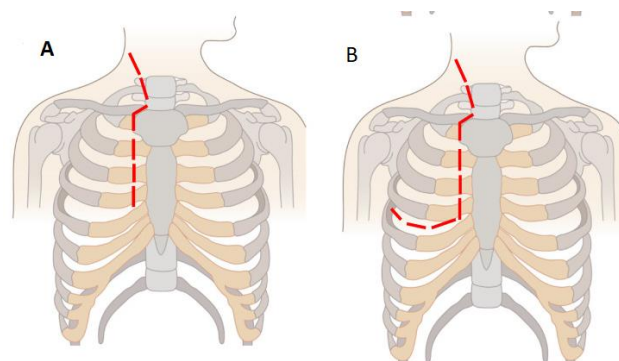


Slika 4. Trap door pristup neuroblastoma. Preuzeto sa: Children (Basel) (Pubmed)

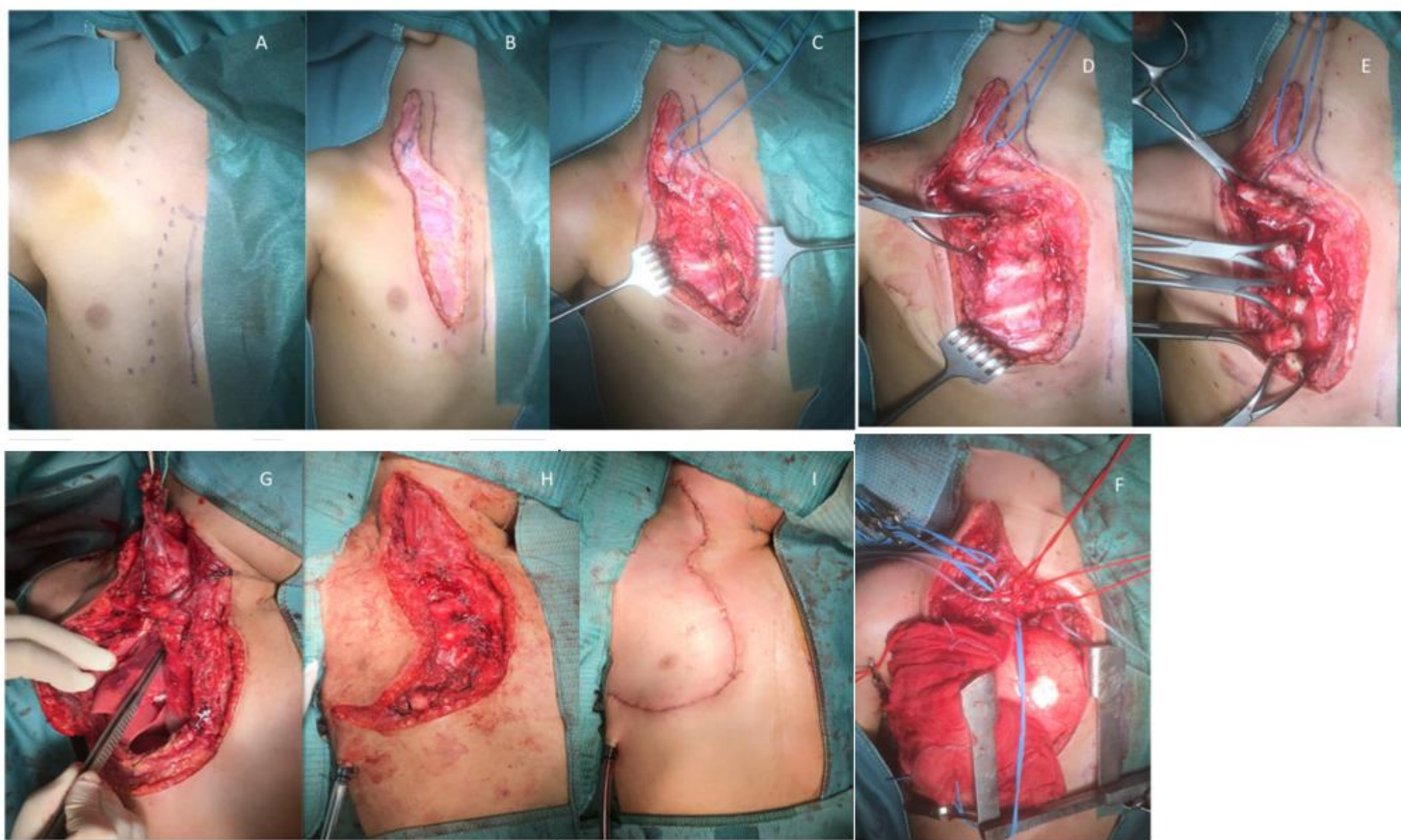


Slika 5. Intraoperativni prikaz trap-door pristupa. Preuzeto sa: Journal of the Egyptian National Cancer Institute (pubmed). **IJV**: Unutarnja jugularna vena **CCA**: Zajednička karotidna arterija **SCM**: Sternokleidomastoidni mišić.

Nedavno je predložen novi pristup za resekciju cervikotorakalnih neuroblastoma nazvan cerviko-parasternalna torakotomija (CPT) (20). Rez se izvodi prateći prednji rub sternokleidomastoidnog mišića prema dolje do sterno-klavikularnog spoja. Za izvođenje CPT tipa A (Slika 6.A) linija reza ide okomito prema dolje duž desne parasternalne linije. CPT tip B (Slika 6.B) preporučena je kirurška metoda kod malog postotka pacijenata kada je tumor više proširen. U tim situacijama postero-lateralni pristup omogućen je proširenjem reza lateralno u prednju-lateralnu torakotomije (22)



Slika 6. (A). Cerviko-parasternalna torakotomija (CPT) tip A. (B). Cerviko-parasternalna torakotomija (CPT) tip B. Preuzeto sa: Children (Basel) (Pubmed)



Slika 7. Glavni koraci cerviko-parasternalne torakotomije (CPT). (A). Linija reza za CPT tip A. (B,C). Kirurška disekcija potkožnog tkiva. (D,E). Odvajanje velikog pektoralnog mišića i identifikacija i dezartikulacija ključne kosti i rebara iz njihove sternalne insercije. (F). Identifikacija i izolacija vitalnih struktura: zajednička karotidna arterija (crvena elastična vrpca), subklavijalna arterija (crvena elastična vrpca), unutarnja jugularna vena (plava elastična vrpca), frenični živac (bijela elastična vrpca). (G–I). Glavni koraci i linija reza za CPT tip B.

Preuzeto sa: Children (Basel) (Pubmed)

### 10.1.1.2 Torakoskopija:

Dok je torakoskopska kirurgija široko prihvaćena kao poželjna metoda liječenja mnogih bolesti koje se javljaju u prsnom košu, još uvijek je dvojbeno kada je riječ o zloćudnim bolestima prsnog koša kod djece. Prednosti minimalno invazivne kirurgije u usporedbi s otvorenom operacijom su manji intraoperacijski gubitak krvi, kraće vrijeme torakalne drenaže,

manja bol i kraći boravak u bolnici. Međutim, brojni su tehnički izazovi minimalno invazivne kirurgije za tumore prsnog koša. Osim anestezioloških izazova, evakuacija reseciranog uzorka iz prsne šupljine može biti zahtjevna s obzirom na to da se tumor mora izvaditi pomoću vrećice za vađenje kako bi se spriječilo širenje tumora. U nekim slučajevima može biti potrebna mini-torakotomija ako je tumor velik. Međutim, budući da torakalni neuroblastom ima bolju prognozu od ekstra-torakalnih tumora, gotovo potpuna resekcija mase (više od 90%) je prihvatljiva. Razvoj malih kirurških instrumenata i poboljšanje kirurških tehnika pomaže u postizanju boljih rezultata kod složenih torakoskopskih zahvata (20).

### 10.1.2 Kirurško liječenje neuroblastoma nadbubrežne žlijezde

Neuroblastom se u većini slučajeva javlja u nadbubrežnoj žlijezdi (3). Većina tumora nadbubrežne žlijezde u djece je malignan, a neuroblastomi mogu zahvatiti i do 85% mase nadbubrežne žlijezde (20).

#### 10.1.2.1 Otvorena operacija:

Povijesno gledano, otvoreni transperitonealni pristup kroz transverzalni rez bio je preferirana kirurška metoda. Ovaj je pristup još uvijek pouzdan način potpunog uklanjanja tumorske mase zbog infiltrativne prirode tumora, osobito kada postoji infiltracija limfnih čvorova ili vena, kao i tvorba koje prelaze središnju liniju (20).

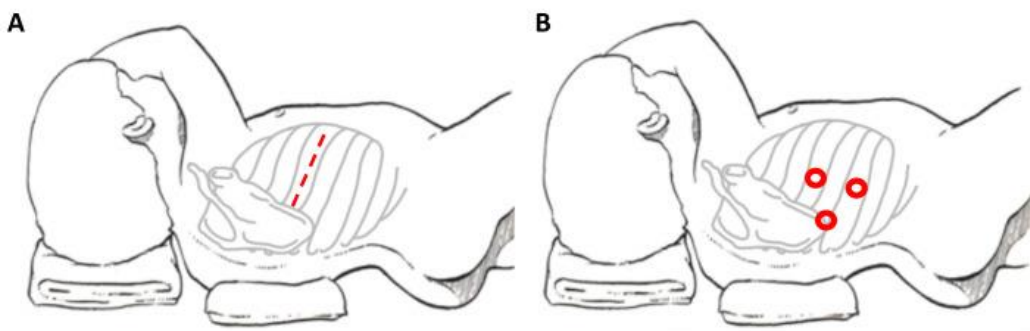
Postoje različite metode kirurškog pristupa nadbubrežnoj žlijezdi: Stražnji pristup, bočni pristup, prednji subkostalni, pristup kroz medijanu laparotomiju i torakoabdominalni pristup. Kod standardnog stražnjeg pristupa, pacijent je u potrbušnom položaju s rukama ispruženim iznad glave. Rez se postavi preko 11. ili 12. rebra. U bočnom pristupu, zahvaćena strana pacijenta je okrenuta prema gore, a pacijent se nalazi u bočnom dekubitalnom položaju.

Adekvatno podmetanje pacijenta u ovom položaju je nužno kako bi se izbjegla hiperekstenzija živaca i kako bi se smanjio rizika od rabdomiolize. Rez se postavi preko 11. rebra i prema dolje kroz mišićne i fascijalne slojeve. Rebro se mobilizira straga, uz čuvanje neurovaskularnog snopa. Zatim se rebro resecira i kroz lumbodorzalnu fasciju uđe u retroperitonealni prostor. Prednji subkostalni pristup započinje s pacijentom u ležećem položaju, a rez se postavi dva prsta ispod ruba rebara. Rez se može proširiti preko središnje linije ako je potrebno. Nakon otvaranja peritoneuma falciformni ligament se prikaže u desnom hemiabdomenu i podveže. Debelo crijevo se zatim prikaže i odmakne prema medijalno pažljivom preparacijom. Dijeljenje ligamentarnih veza s desne strane i njihovo presijecanje s lijeve strane omogućuje mobilizaciju slezene, debelog crijeva i bubrega te retrakciju jetre prema gore i lateralno. Duodenum treba prikazati i zaštititi s desne strane, a rep gušterače se mora prikazati i zaštititi s lijeve strane. Duodenum i gušterača mogu se pomaknuti prema medijalno uz pravilnu mobilizaciju kada je to potrebno. Nadbubrežna žlijezda se može potom mobilizirati od medijalno prema lateralno i odstraniti, pri tom podvezujući sve arterijske grane. Nakon toga, rana se zašije kao i obično. Kod medijane laparotomije rez se postavlja u medijanoj liniji, u području lineae albae, disekcija se izvodi nakon lociranja središnjeg ruba ovojnice rektusa kako bi se omogućilo otvaranje peritoneuma. Nadbubrežna žlijezda s desne strane smještena je praktički iza šuplje vene, a s lijeve strane se nalazi dosta duboko pa ovaj pristup ograničava vizualizaciju lateralnog dijela. (25).

#### 10.1.2.2 Minimalno invazivna operacija:

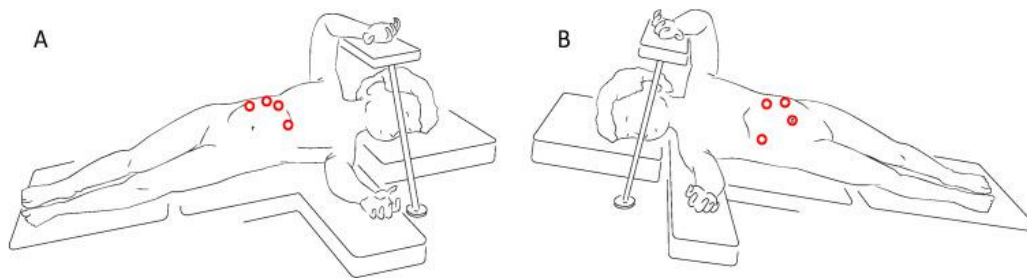
Od svog prvog opisa 1992. g., laparoskopna adrenalektomija je postala popularna kao alternativa otvorenoj operaciji za uklanjanje lezija nadbubrežne žlijezde. Tumori nadbubrežne žlijezde koji su često mali i patološki benigni, mogu se ukloniti laparoskopski (26). Prednosti MIS-a su mogućnost stvaranja manjih rezova, čime se poboljšava kozmetički izgled, skraćuje postoperativni tijek i bol, ubrzava povratak normalnim aktivnostima, uzrokuje manji stres na

tkivo, čime se smanjuje rizik od postoperativnih komplikacija. Rizik od nepotpune resekcije, posebno za velike lezije ili visokorizične maligne bolesti, glavni je problem laparoskopske adrenalektomije. Iako ne postoje utvrđeni standardi za MIS, predloženo je nekoliko kriterija za odabira pogodnih pacijenata kao što je nepostojanje tumorskog tkiva oko većih vaskularnih struktura, odsutnost čimbenika rizika određenih slikovnim pretragama i prisutnost tumora koji je ograničeni na organ podrijetla (INSS stupanj 1 ili 2). U početku se koristio laparoskopski transperitonealni pristup (slika 8). Posljednjih godina predložene su promjene u ovom pristupu uključujući retroperitonealnu resekciju, lateralnu laparoskopsku adrenalektomiju i, uz tehnološke inovacije, operaciju uz pomoć robota. Kod lateralne laparoskopske adrenalektomije (slika 9), Catellani opisuje postavljanje pacijenata u obrnuti Trendelenburgov polulateralni dekubitalni položaj iz kojeg se uvode radni troakari i optički uređaji pod nagibom od 30°. U ovoj se metodi trbušna šupljina može jasno vidjeti, a nadbubrežna žlijezda i njezine okolne strukture mogu se precizno vizualizirati (20).



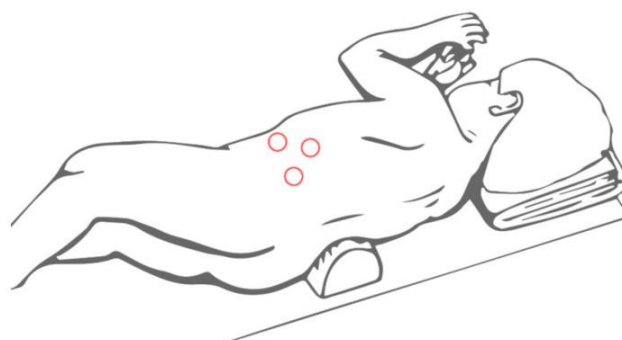
Slika 8. Položaj pacijenta i mjesto reza kod torakotomije (A) i torakoskopije (B). Preuzeto iz: Children (Basel)

(Pubmed)



Slika 9. Mjesto troakara za desnu (A) i lijevu (B) lateralnu laparoskopiju adrenalektomiju. Preuzeto iz: Children (Basel) (Pubmed)

Retroperitonealna laparoskopija (slika 10) je sigurna i uspješna alternativa u slučajevima malih tumora uz odsutnosti vaskularne invazije i pozitivnih limfnih čvorova. Izbjegavajući disekciju intraperitonealnog tkiva, nudi dobru vizualizaciju nadbubrežne žlijezde. (20).



Slika 10. Mjesto troakara za retroperitonealnu laparoskopiju adrenalektomiju. Preuzeto iz: Children (Basel) (Pubmed)

### 10.1.2.3 Operacija koja štedi nadbubrežnu žlijezdu:

Nadbubrežni neuroblastomi najčešće su jednostrani, a potpuna adrenalektomija uvijek je predloženi oblik liječenja. Otvorena poštedna operacija nadbubrežne žlijezde opisana je u slučajevima obostranog tumora, neuobičajenog stanja koje čini 2% svih NB u djetinjstvu, s dobrim rezultatima. Vjerojatnost uspjeha ovog postupka uglavnom ovisi o prisutnosti

nadbubrežnog tkiva koje se čini normalnim i mogućnosti zadržavanja barem jedne vene i jedne arterije. Ako onkološki rezultati ove metode budu uspješni, kasnije bi se mogla razmatrati korisnost ove metode i za jednostrane tumore (20).

### 10.1.3 Kirurško liječenje abdominalnog neuroblastoma:

Većina abdominalnih neuroblastoma duboko je povezana s okolnim strukturama u vrijeme kirurške resekcije, stoga kirurški pristup mora omogućiti kirurgu da vidi sve važne arterije i važne strukture trbušne šupljine. Zbog toga je općenito prihvaćeno da je otvorena operacija najbolja (20).

U 32 do 45% bolesnika, tumorsko tkivo se nalazi oko bubrežnih krvnih žila ili su one sužene, a 11 do 14% bolesnika pokazuje izravnu invaziju bubrežnog parenhima. Kod kirurške resekcije NB prednost se daje operaciji koja štedi bubreg sve dok je moguća potpuna resekcija (20).

Osnovni koncept kirurške metode je da se ovi tumori obično ne šire izvan tunike adventicije zahvaćenih krvnih arterija. Kao rezultat toga tumor se može odvajati između tunike adventicije i tunike medije. Abdomen se otvara kroz poprečni supraumbilikalni rez. Tijekom laparotomija se izvodi procjene proširenosti bolesti prema INSS sustavu. S koje god strane se tumor nalazi, debelo crijevo se odmakne prema medijalno kako bi se prikazao tumor. Na lijevoj strani također se mobiliziraju slezena i gušterača i svi organi se stavljaju u crijevnu vrećicu. Postupak je podijeljen u tri faze: prikaz krvnih žila, čišćenje tumorskog tkiva oko krvnih žila i uklanjanje tumora. Prvi korak je prikazati kontinuitet stijenke svake žile koja prolazi kroz tumor. Nakon mobilizacije žila iz tumora i perifernog čišćenja žila, tumor se može ukloniti (27).

Pomoću ovog postupka kod većine slučajeva dolazi do potpune ili gotovo potpune (više od 95%) ekscizije tumora, a pacijenti u stadiju 1-3 bolesti, prema Međunarodnom sustavu stadija neuroblastoma (INSS), pokazuju veći stopu preživljavanja (20).



Korisnost laparoskopije za operaciju tumora još uvijek je predmet rasprava, unatoč činjenici da se koristi za mnoge abdominalne operacije i omogućuje brži oporavak crijevne funkcije, poboljšani imunološki odgovor i općenito ubrzano ozdravljenje pacijenta (28). Na odluku o operativnoj tehnici uvelike utječu preoperativni IDRF-ovi; tumori s negativnim IDFR mogu biti podvrgnuti MIS-u (20).

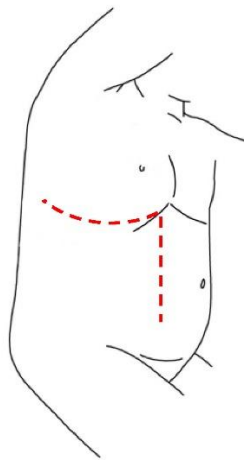
#### 10.1.4 Kirurško liječenje neuroblastoma zdjelice:

Iako je oko 2 do 5% svih slučajeva NB locirano u zdjelici, kirurško liječenje može biti teško jer je tumorska masa blizu važnih živčanih struktura, a postoji i velika vjerojatnost oštećenja mjehura ili debelog crijeva tijekom operacije. Potpuni ili djelomični sindrom cauda equine, neurogeni mjehur, paraliza živaca, slabost nogu i kronična inkontinencija stolice i urina primjeri su neurološke disfunkcije. (20) Za pristup zdjelici može se koristiti niski okomiti infraumbilikalni rez. Ovo pruža najbolju ekspoziciju ilijačnih krvnih žila, a istovremeno omogućuje proksimalnu kontrolu nad distalnom aortom i donjom šupljom venom. Ako je potrebno za potpunu eksciziju tumora, unutarnje ilijačne arterije mogu se podvezati i prerezati (29). Standardni pristup tumorima zdjelice je donja medijana laparotomij koja omogućava i neurokirurškom dekompresijom u slučajevima zahvaćenosti kralježnice. Utvrđeno je kako IDRF utječu na ishode NB zdjelice i čini se da je postojanje jednog ili više ovih čimbenika rizika povezano s perioperativnim komplikacijama, lokalnim recidivom i lošijom onkološkom prognozom. Opisane su alternativne kirurške tehnike poput retro-pubične, trans-perinealne i anteriorne trans-pubične; nema značajnih razlika između ovih tehnika u uspješnosti liječenja. Ove se tehnike obično koriste za liječenje drugih bolesti zdjelice (poput rabdomiosarkoma) ili kongenitalnih anomalija (poput anorektalnih malformacija) (20).

### 10.1.5 Novi kirurški pristupi:

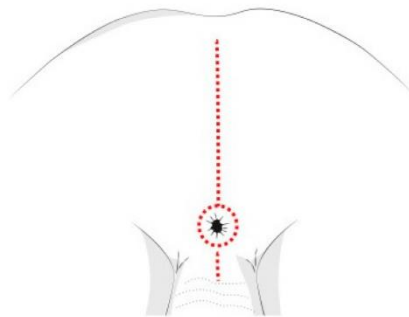
Dok se onkološka kirurgija kreće prema minimalno invazivnom pristupu, neki tumori zahtijevaju invazivniji tretman kako bi se postigla potpuna izloženost i kontrola tumorske mase. To je osobito slučaj kada tumor zahvaća više od jedne anatomske regije, kada je lokaliziran u dubokim anatomskim prostorima i/ili kada zahvaća obje strane tijela. Kada neoadjuvantna kemoterapija ne može smanjiti veličinu tumora, potrebni su različiti ili kombinirani rezovi. Torakofrenolaparotomski pristup (TPL) za torako-abdominalne tumore i potpuna stražnja sagitalna anorektalna mobilizacija (PSAM) za tumore zdjelice i međice dvije su predložene kirurške metode (20).

U torakofrenolaparotomskom pristupu (slika 11) rez se postavlja u području 10. rebra, počevši straga od donjeg ruba lopatice i nastavljaajući koso prema dolje po lateralnom rubu mišića rektusa abdominis. Postupak se sastoji od torakotomije u kojoj je parcijalna resekcija rebra koja štedi periost ključna kako bi se omogućila široka ekspozičija i osigurao ponovni rast rebara, laparotomije i radijalne incizija dijafragme duž njene stražnje granice. Ovaj postupak nudi izvrstan i sveobuhvatan pregled tumorske mase omogućujući radikalnu makroskopsku eksciziju tumora (20).



Slika 11. Torakofrenolaparotomijski rez za torako-abdominalni neuroblastom. Preuzeto iz: Children (Basel) (Pubmed)

Pristup potpune stražnje sagitalne anorektalne mobilizacije (slika 12) omogućuje kirurgu precizno odvajanje tumorske mase od uretre, vrata mokraćnog mjehura, rektuma i drugih struktura zdjelice potpunom mobilizacijom rektuma, omogućavajući pristup dubokoj zdjelici. Ova metoda također smanjuje rizik od komplikacija na stijenci rektuma kao što su stenoza, fistule, apscesi i intrinzični ožiljci na stijenci. U usporedbi s drugim metodama kozmetički rezultati su bolji (20).



Slika 12. Stražnja sagitalna incizija za neuroblastome zdjelice. Preuzeto iz: Children (Basel) (Pubmed)

#### 10.1.6 Komplikacija kirurškog liječenja:

Na postoperativne komplikacije utječe mjesto tumora, metastaze, opseg zahvata, stanje djeteta prije zahvata i drugi čimbenici. Veliki tumor koji zadire u krvne arterije ili živce povećava rizik od komplikacija. (30). Ovisno o stadiju tumora, pacijenti s neuroblastomom imaju stopu komplikacija između 2 i 25% (31). Glavne komplikacije kod resekcije lokaliziranog NB su sljedeće (10) :

- Vaskularna ozljeda: oštećenje aorte, šuplje vene, bubrežnih i mezenterijskih krvnih žila što obično uzrokuje značajan porast kirurške smrtnosti.
- Gubitak bubrega: totalna nefrektomija uzrokovana je invazijom tumora, vaskularnim oštećenjem i trombozom bubrežne vene.

- Hilozni acites ili hilotraks: curenje limfe tijekom operacije često rezultira postoperativnim hiloznim ascitesom ili hilotraksom. To se obično javlja unutar nekoliko tjedana ili mjeseci. Liječenje je u početku obično konzervativno. Da bi se smanjio protok limfe, potrebna je posebna dijeta uz roditeljski nadzor. U slučaju neuspjeha, potreban je kirurški zahvat koji uključuje izravnu ligaciju, primjenu fibrinskog ljepila ili peritoneo-venski shunt. Važno je učiniti operativni zahvat prije pogoršanja općeg stanja.
- Proljev kao posljedica oštećenja inhibicije opskrbe simpatičkog živčanog sustava pri disekciji celijačne i supramezenterične arterije.
- Hornerov sindrom.
- Adhezivna opstrukcija crijeva.
- Neuralna ozljeda: Kirurške komplikacije mogu uključivati unutarspinalni hematoma, kompresiju leđne moždine ili izravnu ozljedu moždine kada tumor zahvati neuralne otvore i leđnu moždinu što dovodi do paralize zdjeličnog živca, fekalne inkontinencije, neurogenog mjehura i/ili erektilne disfunkcije.

## 10.2 Kemoterapija:

Cilj indukcijske kemoterapije je postići remisiju smanjenjem opterećenja tumorom što zatim omogućuje potpuniju resekciju kada je indicirano. Indukcijska kemoterapija sastoji se od kombinacije ciklofosfamida, doksorubicina, cisplatine, melfalana, karboplatine, etopozida, topotekana, ifosfamida i vinkristina. Nakon indukcije, liječenje se nastavlja s jednim ili više ciklusa kemoterapije u visokim dozama kako bi se izazvala ablacija koštane srži, što često zahtijeva transplantaciju autolognih hematopoetskih matičnih stanica (15).

### 10.3 Radioterapija:

Budući da je rekurentni neuroblastom često sustavna bolest osjetljiva na zračenje, pojavio se interes za korištenje radioaktivnih molekula koje se selektivno nakupljaju u stanicama neuroblastoma (31). Najčešće se koristi kod djece s visokorizičnim neuroblastomom, obično nakon transplantacije matičnih stanica. Također se može koristiti za djecu s neuroblastomom niskog i srednjeg rizika ako dijete ima simptome opasne po život i treba hitno liječenje kako bi se smanjio tumor. Mogu se koristiti dvije vrste terapije zračenjem za liječenje djece s neuroblastomom: terapija vanjskim snopom zračenja i MIBG radioterapija. Terapija vanjskim zračenjem koristi stroj za fokusiranje snopa zračenja na tumor iz izvora zračenja izvan tijela. To se u prošlosti koristilo za djecu s visokorizičnim neuroblastomom prije transplantacije matičnih stanica, ali sada je češće da se zračenje daje samo nakon transplantacije matičnih stanica, i to samo na mjestu primarnog tumora i bilo kojem drugom dijelu tijela koje bi mogle imati aktivne stanice neuroblastoma. Visoko radioaktivni oblik MIBG-a također se može koristiti za liječenje neke djece s uznapredovalim neuroblastomom, često zajedno s drugim tretmanima. Nakon što se injicira u krv, MIBG ide do stanica neuroblastoma bilo gdje u tijelu i isporučuje svoje zračenje (32).

### 10.4 Imunoterapija:

Istraživanja o učinkovitosti imunoterapije kod karcinoma su unatrag nekoliko godina jako napredovala. Imunoterapija koja koristi anti-GD2 monoklonska protutijela trenutno se procjenjuje kao mogući način liječenja za MRD nakon kemoterapije visokim dozama kod visokorizičnih NB. GD2 je glikolipidna molekula koja se obilno eksprimira u NB stanicama s ograničenom ili nikakvom ekspresijom u većini normalnih tkiva osim živčanih vlakana koja signaliziraju bol. Stoga anti-GD2 mAb može izazvati jaku neuropatsku bol koju samo opiodi

mogu ublažiti. Inhibitori imunoloških kontrolnih točaka također se ubrzano istražuju u liječenju raznih rezistentnih karcinoma (10).

### 10.5 Liječenje neuroblastoma prema rizičnim skupinama:

Za određivanje rizika, dječja onkološka grupa (COG) upotrijebila je kliničke i biološke prognostičke čimbenike kako bi klasificirala bolesnike s neuroblastomom u jednu od tri skupine rizika: niski rizik, srednji rizik (intermedijarni) i visoki rizik (4).

- Skupina djeca s niskim rizikom: Za djecu s niskim rizikom, liječenje neuroblastoma obično ne zahtijeva vrlo intenzivne metode liječenja. Zapravo, budući da će neki od ovih neuroblastoma sazrijeti ili sponatno regresirati, neka djeca (osobito rana dojenčad sa sitnim tumorima) možda čak neće trebati liječenje (33). Standardni način liječenja ove skupine je samo kirurška resekcija. Međutim, kemoterapija se koristi kada se otkrije rezidualni tumor ili kada je kirurška ekscizija otežana. Za pacijente s pogoršanjem bolesti nakon operacije ili recidiva, dodatne mogućnosti liječenja uključuju kemoterapiju i hitnu radioterapiju za one s neurološkim simptomima (10).
- Skupina djeca s srednjim rizikom: Za djecu sa srednjim rizikom, operacija je ključna u liječenju, ali rijetko je dovoljna sama po sebi. Prije ili nakon operacije, djeca obično dobiju 4 do 8 ciklusa (ili oko 12 do 24 tjedna) kemoterapije. Tipično se kao kemoterapijski agensi koriste doksorubicin, etopozid, karboplatina i ciklofosamid. Ako se u početku primijeni kemoterapija, kasnije se može operativno ukloniti tumor ako je još prisutan. Osim ako tumor ne reagira dobro na kemoterapiju ili ako djetetovi simptomi povezani s tumorom zahtijevaju hitno liječenje, terapija zračenjem obično nije potrebna (33).

- Skupina djeca s visokom rizikom: Kod djece s visokim rizikom potreban je agresivniji oblik liječenja, a to često uključuje kemoterapiju, operaciju, zračenje, transplantaciju matičnih stanica, imunoterapiju i terapiju retinoidima. Liječenje često uključuje tri faze: fazu indukcije, fazu konsolidacije i fazu održavanja. Cilj indukcijske faze je dovesti tumor u remisiju uništavanjem ili uklanjanjem tumorskog tkiva što je više moguće. Liječenje obično počinje kemoterapijom, korištenjem izmjeničnih režima nekoliko lijekova koji se daju u višim dozama od onih koje se koriste za druge rizične skupine. Operacija se obično izvodi nakon indukcije kako bi se pokušali ukloniti svi tumori koji su još vidljivi. U fazi konsolidacije koristi se agresivniji tretman kako bi se pokušale iskorijeniti sve stanice tumora koje bi još mogle biti prisutne u tijelu. Nakon primjene visoke doze kemoterapije slijedi jedna ili više transplantacija matičnih stanica. Zračenje se često primjenjuje na mjesto primarnog tumora nakon transplantacije matičnih stanica čak i ako je tumor uklonjen kirurškim zahvatom i na sve druge dijelove tijela koji još uvijek mogu imati tumor, na temelju rezultata MIBG skeniranja. Faza održavanja liječenja ima za cilj smanjiti vjerojatnost da će se tumor vratiti. Nakon dovršetka konsolidacije, pacijenti se liječe u prosjeku šest mjeseci s retinoidnim lijekom 13-cis-retinoičnom kiselinom (izotretinoin), imunoterapijom s monoklonskim protutijelom poput dinutuksimaba (Unituxin) i citokinima koji aktiviraju imunitet (GM-CSF i IL-2) (33).

## 11. Rasprava:

Neuroblastom pokazuje snažnu kliničku i biološku heterogenost, pri čemu kod neka djece tumor spontano regredira, dok druga djeca imaju udaljene metastaze. Stoga je potrebno sastaviti multidisciplinarni tim koji bi nakon potvrde dijagnoze donio odluku o postupku liječenja i praćenja bolesnika. Za pravilan odabir plana liječenja potrebno je razvrstati bolesnika na temelju COG klasifikacije za procjenu rizika, gdje se na temelju prognostičkih čimbenika razvrstava bolesnika u niskorizične, srednjerizične i visokorizične skupine. Neuroblastom se može pojaviti bilo gdje duž simpatičkog živčanog sustava. Opisani su cervikalni, torakalni, abdominalni i zdjelični neuroblastomi.

Kirurško liječenje neuroblastoma ima za cilj lokalnu kontrolu bolesti, odnosno potpuno uklanjanje tumorske mase uz očuvanje strukturnog integriteta okolnih tkiva. Izbor operativnog pristupa ovisi o anatomskom položaju i proširenosti tumora. U slučaju cervikotorakalnog neuroblastoma, torakoskopski pristup je diskutabilan, iako ima prednosti u odnosu na otvoreni pristup kao što su manji intraoperacijski gubitak krvi, kraće vrijeme torakalne drenaže, manje boli i kraći boravak u bolnici. S druge strane, osim moguće otežane anestezije, potpuna evakuacija reseciranog tumora iz prsne šupljine može biti zahtjevna budući da se uvijek mora izvoditi pomoću ekstrakcijske vrećice kako bi se spriječilo širenje tumora. U slučaju neuroblastoma nadbubrežne žlijezde, otvoreni transperitonealni pristup povijesno je bio periferni kirurški pristup. Međutim, tumori nadbubrežne žlijezde, koji su mali mogu se ukloniti laparoskopski. Otvoreni pristup također je preferiran za abdominalne neuroblastome jer je većina abdominalnih neuroblastoma tijesno povezana s okolnim strukturama u vrijeme kirurške resekcije, stoga kirurški pristup mora omogućiti kirurgu da vidi sve važne arterije i strukture trbušne šupljine.



## 12. Zaključak:

Neuroblastom je treći najčešći zloćudni tumor u djece. NB je maligni neuroendokrini tumor kod kojeg klinička slika varira ovisno o lokalizaciji tumora i prisutnosti metastaza. Najčešće primarno mjesto NB je trbuh, prsni koš, vrat i zdjelica. Odabir metode liječenja temelji se na COG klasifikaciji za procjenu rizika gdje se pacijenti svrstavaju u skupine niskog, srednje visokog i visokog rizika. Kirurško liječenje ključna je komponenta multidisciplinarnog liječenja. Odabir kirurškog pristupa ovisi o anatomskom položaju i proširenosti tumora. Djeca koja pripadaju nisko i srednje visokorizičnim skupinama imaju bolju prognozu u odnosu na visokorizične skupine koji imaju lošu prognozu unatoč agresivnog liječenja.

### 13. Sažetak:

Neuroblastom je maligni neuroendokrini tumor koji potječe iz primitivne stanice simpatičkog živčanog sustava. Najčešći je ekstrakranijalni solidni tumor u dječjoj dobi. Treći je najčešći zloćudni tumor u dječjoj dobi. Gotovo 90 posto neuroblastoma javlja se kod djece mlađe od 5 godina. Srednja dob pri postavljanju dijagnoze je 17 mjeseci. Najčešće se javlja u abdomenu, toraksu, vratu i zdjelici. Klinička slika varira s obzirom na primarnu lokaciju tumora i prisutnost metastaze. Klinička slika uključuje abdominalnu masu, proptozu, periorbitalnu ekhimozu, Hornerov sindrom, paraspinalnu masu, neurološke ispade, disfunkciju mokraćnog mjehura i opsoklonus mioklonus ataksiju. Različite laboratorijske i slikovne metoda koriste se za dijagnosticiranje neuroblastoma. Definitivna dijagnoza temelji se na patohistološkom nalazu. Kirurško liječenje ključna je komponenta multidisciplinarnog liječenja, pri čemu izbor operativnog pristupa uvelike ovisi o anatomskoj lokaciji i proširenosti tumora. Poželjan je otvoreni kirurški pristup tumoru jer je to pouzdan način potpunog uklanjanja tumorske mase. Prednost minimalno invazivnog pristupa u odnosu na otvoreni kirurški pristup je manji intraoperacijski gubitak krvi, kraće vrijeme torakalne drenaže, manja bol i kraći boravak u bolnici. Ovisno o stadiju tumora, kirurške komplikacije kod pacijenti s neuroblastomom se javljaju u 2 i 25% slučajeva. Glavne komplikacije kod resekcije lokaliziranog neuroblastom su: vaskularna ozljeda, gubitak bubrega, hilotraks, proljev, Hornerov sindrom, adhezivna opstrukcija crijeva i neuralna ozljeda.

Ključne riječi: neuroblastom, pedijatrija, klinička slika, kirurgija, liječenje, komplikacije.

## 14. Summary:

Neuroblastoma is a malignant neuroendocrine tumor originating from a primitive cell of the sympathetic nervous system. It is the most common extracranial solid tumor in pediatric age group. It is the third most common cancer in children. Almost 90 percent of neuroblastomas occur in children under the age of 5. The average age at diagnosis is 17 months. It most often occurs in the abdomen, thorax, neck and pelvis. The clinical presentation varies with regard to the primary location of the tumor and the presence of metastasis. Clinical presentation includes abdominal mass, proptosis, periorbital ecchymosis, Horner's syndrome, paraspinal mass, neurologic deficits, bladder dysfunction, and opsoclonus myoclonus ataxia. Various laboratory and imaging methods are used to diagnose neuroblastoma. Definitive diagnosis is based on pathohistological findings. Surgical treatment is a key component of multidisciplinary treatment, with the choice of operative approach largely depending on the anatomic location and extent of the tumor. An open surgical approach to the tumor is preferred because it is a reliable way to completely remove the tumor mass. The advantage of the minimal invasive approach compared to the open surgical approach is less intraoperative blood loss, shorter thoracal drainage time, less pain and shorter hospital stay. Depending on the stage of the tumor, patients with neuroblastoma experience surgical complications at a rate between 2 and 25%. The main complications of localized neuroblastoma resection are: vascular injury, kidney loss, chylothorax, diarrhea, Horner's syndrome, intestinal adhesive obstruction, and neural injury.

Key words: neuroblastoma, pediatrics, clinical presentation, surgery, treatment, complications.

## 15. Literatura:

1. Duško Mardešić i suradnici. Pedijatrija. 8. izd. Zagreb. Medicinski fakulteta Sveučilišta u Zagrebu; 2013.
2. Maris JM. Recent Advances in Neuroblastoma. N Engl J Med [Internet]. 10.06.2010. [citirano 10.06.2023.]; 362(23): 2202–2211. Dostupno na: <https://www.ncbi.nlm.nih.gov/pmc/articles/PMC3306838/>
3. Gregory JJ, Markić J, Jelavić T. Neuroblastom. HEMED. MSD priručnik za liječnike. [Internet]. 20. izdanje 2018.g. [citirano 10.06.2023.]; ISBN: 978-953-49587-1-1. Dostupno na: <https://www.hemed.hr/Default.aspx?sid=11640>
4. Whittle SB, Smith V, Doherty E, Zhao S, McCarty S, Zage PE. Overview and recent advances in the treatment of neuroblastoma. Expert Rev Anticancer Ther. 17.04.2017 [citirano 11.06.2023.]; (4): 369-386. Dostupno na: <https://pubmed.ncbi.nlm.nih.gov/28142287/>
5. Chung C, Boterberg T, Lucas J, Panoff J, Valteau-Couanet D, Hero B, Bagatell R, Hill-Kayser CE. Neuroblastoma. Pediatr Blood Cancer. [Internet]. 11/06/2021 [citirano 11.06.2023.]; 68(Suppl 2): e28473. Dostupno na: <https://pubmed.ncbi.nlm.nih.gov/33818884/>
6. Shohet JM, Nuchtern JG, Park JR, Shah S. Epidemiology, pathogenesis, and pathology of neuroblastoma. Wolters Kluwer. UpToDate [Internet]. 06.05.2022. [citirano 12.06.2023.]. Dostupno na: <https://www.uptodate.com/contents/epidemiology-pathogenesis-and-pathology-of-neuroblastoma>
7. Mossé YP, Laudenslager M, Longo L, Cole KA, Wood A, Attiyeh EF, Laquaglia MJ, Sennett R, Lynch JE, Perri P, Laureys G, Speleman F, Kim C, Hou C, Hakonarson H, Torkamani A, Schork NJ, Brodeur GM, Tonini GP, Rappaport E, Devoto M, Maris JM. Identification of ALK as a major familial neuroblastoma predisposition gene. Nature

- [Internet]. 16.10.2008 [citirano 12.06.2023.]; 68(Suppl 2): e28473. Dostupno na: <https://www.ncbi.nlm.nih.gov/pmc/articles/PMC2672043/>
8. Ritenour LE, Randall MP, Bosse KR, Diskin SJ. Genetic susceptibility to neuroblastoma: current knowledge and future directions. *Cell Tissue Res.* [Internet]. 05.2023 [citirano 13.06.2023.]; 372(2):287-307. doi: 10.1007/s00441-018-2820-3. Dostupno na: <https://www.ncbi.nlm.nih.gov/pmc/articles/PMC6893873/>
9. Mahapatra S. ; Challagundla KB. Neuroblastoma. *StatPearls* [Internet]. 01.2023. [citirano 13.06.2023.]; Dostupno na: <https://www.ncbi.nlm.nih.gov/books/NBK448111/>
10. Nakagawara A, Li Y, Izumi H, Muramori K, Inada H, Nishi M. Neuroblastoma. *Jpn J Clin Oncol.* [Internet]. 01.03.2018. [citirano 14.06.2023.];48(3):214-241. doi: 10.1093/jjco/hyx176. PMID: 29378002. Dostupno na: <https://pubmed.ncbi.nlm.nih.gov/29378002/>
11. Salemi F, Alam W, Hassani MS, Hashemi SZ, Jafari AA, Mirmoeeni SMS, Arbab M, Mortazavizadeh SMR, Khan H. Neuroblastoma: Essential genetic pathways and current therapeutic options. *Eur J Pharmacol* [Internet]. 05/07/2022. [citirano 14.06.2023.]; 926:175030. doi: 10.1016/j.ejphar.2022.175030. Dostupno na: <https://pubmed.ncbi.nlm.nih.gov/35605657/>
12. Stepan J., Jakovljević G., Nakić M., Bonevski A. Neuroblastom- pristup u dijagnostici i liječenju. *Paediatr Croat.* [Internet] 2006. . [citirano 15.06.2023.]; 50 (Supl 1): 254-259. Dostupno na: <http://hpps.kbsplit.hr/hpps-2006/pdf/dok35.pdf>
13. Matthay KK, Maris JM, Schleiermacher G, Nakagawara A, Mackall CL, Diller L, Weiss WA. Neuroblastoma. *Nat Rev Dis Primers* [Internet]. 10.11.2016. [citirano 16.06.2023.]; 2:16078. doi: 10.1038/nrdp.2016.78. PMID: 27830764. Dostupno na: <https://pubmed.ncbi.nlm.nih.gov/27830764/>

14. Shohet JM, Nuchtern JG, Park JR, Shah S. Clinical presentation, diagnosis, and staging evaluation of neuroblastoma. Wolters Kluwer. UpToDate [Internet]. 06.05.2022. [citirano 17.06.2023.]. Dostupno na: <https://www.uptodate.com/contents/treatment-and-prognosis-of-neuroblastoma>
15. Colon NC, Chung DH. Neuroblastoma. Adv Pediatr. [Internet]. 2011. [citirano 18.06.2023.]. ;58(1):297-311. doi: 10.1016/j.yapd.2011.03.011. Dostupno na: <https://www.ncbi.nlm.nih.gov/pmc/articles/PMC3668791/>
16. The American Cancer Society medical and editorial content team. Tests for Neuroblastoma. American Cancer Society [Internet]. 28.04.2021. [citirano 18.06.2023.]. Dostupno na: <https://www.cancer.org/cancer/types/neuroblastoma/detection-diagnosis-staging/how-diagnosed.html>
17. Lanza C, Galeazzi V, Carboni N, De Berardinis A, De Marino L, Barile A, Giovagnoni A. Neuroblastoma image-defined risk factors in adrenal neuroblastoma: role of radiologist. Gland Surg. [Internet]. 08.09.2019. [citirano 18.06.2023.];8(Suppl 3):S168-S177. doi: 10.21037/gs.2019.06.01. PMID: 31559184; PMCID: PMC6755943. Dostupno na: <https://www.ncbi.nlm.nih.gov/pmc/articles/PMC6755943/>
18. Shohet JM, Nuchtern JG, Park JR, Shah S. Treatment and prognosis of neuroblastoma. Wolters Kluwer. UpToDate [Internet]. 06.05.2022. [citirano 19.06.2023.]. Dostupno na: <https://www.uptodate.com/contents/treatment-and-prognosis-of-neuroblastoma>
19. Monclair T, Brodeur GM, Ambros PF, Brisse HJ, Cecchetto G, Holmes K, Kaneko M, London WB, Matthay KK, Nuchtern JG, von Schweinitz D, Simon T, Cohn SL, Pearson AD; INRG Task Force. The International Neuroblastoma Risk Group (INRG) staging system: an INRG Task Force report. J Clin Oncol [Internet]. 10.01.2009. [citirano 19.06.2023.]. ;27(2):298-303. doi: 10.1200/JCO.2008.16.6876. Epub 2008 Dec 1.

PMID: 19047290; PMCID: PMC2650389. Dostupno na:

<https://www.ncbi.nlm.nih.gov/pmc/articles/PMC2650389/>

20. Fati F, Pulvirenti R., Paraboschi I. and Martucciello G. Surgical Approaches to Neuroblastoma: Review of the Operative Techniques, *Children (Basel)*. [Internet]. 08.06.2022. [citirano 19.06.2023.]; 8(6): 446. doi: 10.3390/children8060446. Dostupno na: <https://www.ncbi.nlm.nih.gov/pmc/articles/PMC8227756/>
21. Parikh D., Short M., Eshrawy M., Brown R. Surgical outcome analysis of paediatric thoracic and cervical neuroblastoma. *Eur J Cardiothorac Surg* [Internet]. 03.2012. [citirano 19.06.2023.]; 41(3):630-4. doi: 10.1093/ejcts/ezr005. Dostupno na: <https://pubmed.ncbi.nlm.nih.gov/22011775/>
22. Martucciello G., Fati F., Avanzini S., Senes FM, Irene Paraboschi I. The Cervico-Parasternal Thoracotomy (CPT): A New Surgical Approach for the Resection of Cervicothoracic Neuroblastomas. *Children (Basel)* [Internet]. 03.2021. [citirano 20.06.2023.]; 8(3): 229. doi: 10.3390/children8030229. Dostupno na: <https://www.ncbi.nlm.nih.gov/pmc/articles/PMC8002489/>
23. Pan X, Gu C, Wang R., Zhao H., Yang J., Shi J. Transmanubrial osteomuscular sparing approach for resection of cervico-thoracic lesions. *J Thorac Dis*. [Internet]. 09.09.2017. [citirano 19.06.2023.]; 9(9): 3062–3068. doi: 10.21037/jtd.2017.08.99. Dostupno na: <https://pubmed.ncbi.nlm.nih.gov/29221280/>
24. Christison-Lagay ER., Darcy DG., Stanelle EJ., DaSilva S., Avila E. Michael P. Quaglia L. “Trap-Door” and “Clamshell” Surgical Approaches for the Management of Pediatric Tumors of the Cervicothoracic Junction and Mediastinum [Internet]. 01.2014. [citirano 20.06.2023.]; 49(1): 172–177. doi: 10.1016/j.jpedsurg.2013.09.049. Dostupno na: <https://www.ncbi.nlm.nih.gov/pmc/articles/PMC5448792/>

25. Stuhldreher PP., Cherullo EE., Roberts KE. Open Adrenalectomy Technique. Medscape [Internet]. 15.02.2023. [citirano 20.06.2023.]. Dostupno na: <https://emedicine.medscape.com/article/1895027-technique#c2>
26. Iwanaka T., Kawashima H., Uchida H. The laparoscopic approach of neuroblastoma. Semin Pediatr Surg [Internet]. 11.2007. [citirano 21.06.2023.]. ;16(4):259-65. doi: 10.1053/j.sempedsurg.2007.06.008. Dostupno na: <https://pubmed.ncbi.nlm.nih.gov/17933668/>
27. Kiely E. A Technique for Excision of Abdominal and Pelvic Neuroblastomas. Ann R Coll Surg Engl [Internet]. 05.2007. [citirano 21.06.2023.]. ; 89(4): 342–348. doi: 10.1308/003588407X179071. Dostupno na: <https://www.ncbi.nlm.nih.gov/pmc/articles/PMC1963569/>
28. Angst E., Hiatt JR., Gloor B., Reber HA. Hines OJ. Laparoscopic surgery for cancer: A systematic review and a way forward. HHS Author Manuscripts [Internet]. 09.2010 [citirano 21.06.2023.].;211(3):412–423. Dostupno na: <https://www.ncbi.nlm.nih.gov/pmc/articles/PMC2930894/>
29. Jacobson JC., Clark RA., and Chung DH. High-Risk Neuroblastoma: A Surgical Perspective. Children (Basel) [Internet]. 16.02.2023. [citirano 21.06.2023.]. ; 10(2): 388. doi: 10.3390/children10020388. Dostupno na: <https://www.ncbi.nlm.nih.gov/pmc/articles/PMC9955866/>
30. The American Cancer Society medical and editorial content team. Neuroblastoma Surgery. American Cancer Society. [Internet]. 28.04.2021. [citirano 21.06.2023.]. Dostupno na: <https://www.cancer.org/cancer/types/neuroblastoma/treating/surgery.html>



31. Joyner BD., Talavera F., Kopell BH. Neuroblastoma Treatment & Management. Medscape [Internet]. 24.05.2021. [citirano 21.06.2023.]. Dostupno na: <https://emedicine.medscape.com/article/439263-treatment#d9>
32. The American Cancer Society medical and editorial content team. Radiation Therapy for Neuroblastoma. American Cancer Society. [Internet]. 28.04.2021. [citirano 21.06.2023.]. Dostupno na: <https://www.cancer.org/cancer/types/neuroblastoma/treating/radiation-therapy.html>
33. The American Cancer Society medical and editorial content team. Treatment of Neuroblastoma by Risk Group. American Cancer Society. [Internet]. 28.04.2021. [citirano 21.06.2023.]. Dostupno na: <https://www.cancer.org/cancer/types/neuroblastoma/treating/by-risk-group.html>

## 16. Životopis:

Mohamed Alhajji rođen je 14. prosinca 1997. u Jabaliji u Palestini. Nakon završene srednje škole upisao je Opću gimnaziju u Gazi, Palestina, koju je završio 2015. godine. Tijekom studija postizao je odlične rezultate i sudjelovao u raznim aktivnostima. Akademsku godinu 2016./2017. upisuje Medicinski fakultet Sveučilišta u Rijeci. Služi se arapskim i engleskim jezikom.